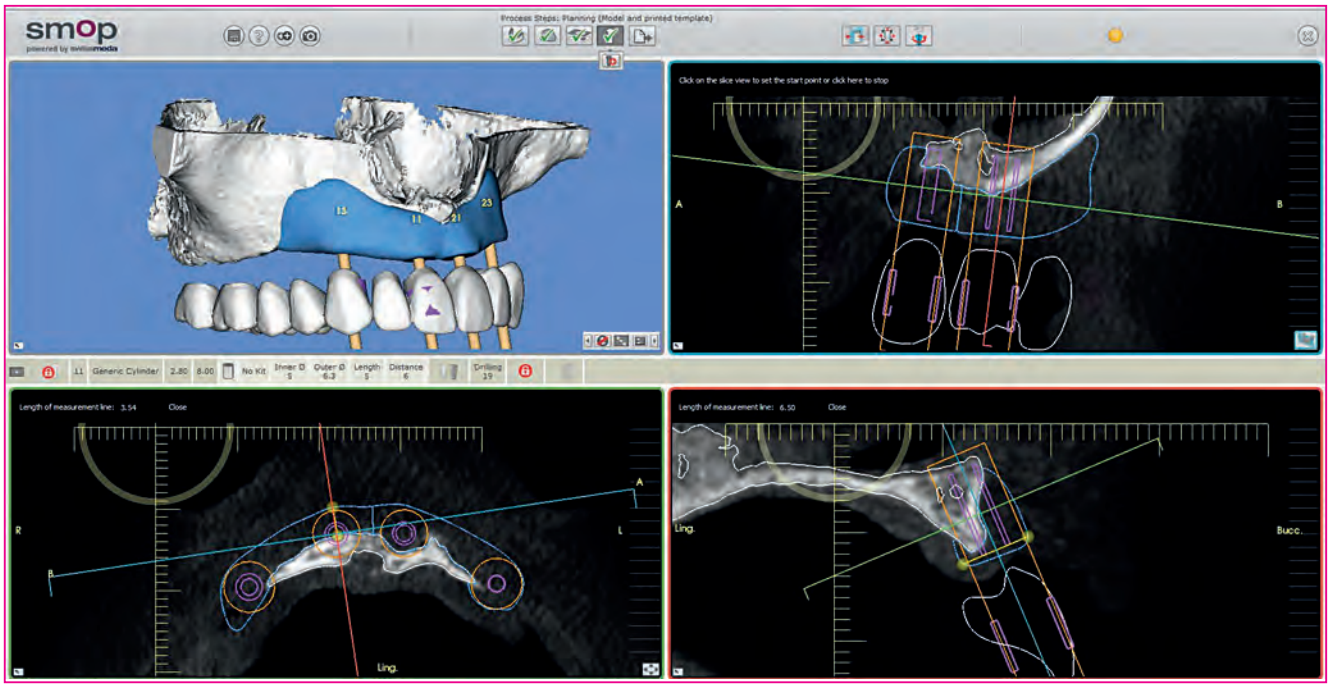

Behandlung komplexer vertikaler und horizontaler Knochendefekte mit patientenindividuell gefrästen allogenen Knochenblöcken

Michael Erbshäuser

Die Behandlung stark atrophierter Kieferkämme war bisher von Augmentationstechniken geprägt, die eine autogene Knochentransplantation von extra- oder intraoralen Entnahmestellen vorsahen, mit bekannten Nachteilen wie Entnahmestellenmorbidität und höherem Operationsrisiko (zweite Operationsstelle, Schmerzen, potentielle Infektionen etc.) für den Patienten [1,2].

Dank der in den letzten Jahren voranschreitenden Entwicklung von dreidimensional gestützter Bildgebung, Behandlungsplanung und CAD/CAM (Computer aided design/Computer aided manufacturing)-Fertigung, werden patientenindividuell gefräste, allogene Knochenblöcke als schonende Alternative zur autologen Knochenentnahme immer präsenter, insbesondere bei der Versorgung von komplexen ossären Defekten [3,4]. Im hier dargestellten Fall wird gezeigt, wie durch die patientenindividuelle Planung eine optimale Anpassung an den Defekt erzielt werden kann und die Behandlungsdauer sowie die damit verbundene Belastung und Diskomfort für den Patienten auf ein Minimum reduziert werden können.

Abb. 1a: Klinische Ausgangssituation.

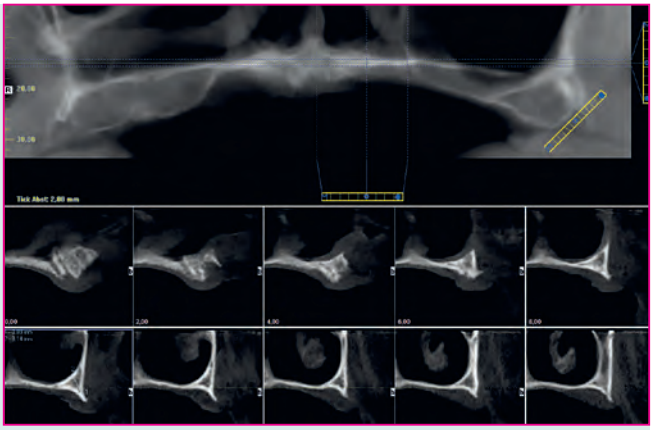

Abb. 1b: Röntgenologische Ausgangssituation in 3D.

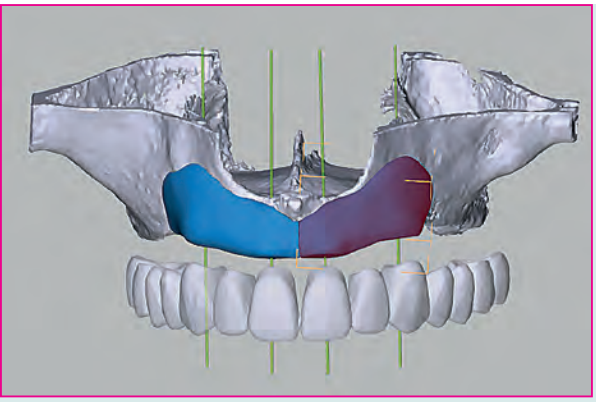

Abb. 2: Dreidimensionales Design der Knochenblöcke.

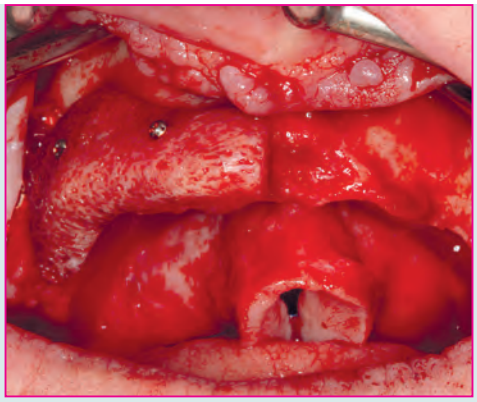

Abb. 3a

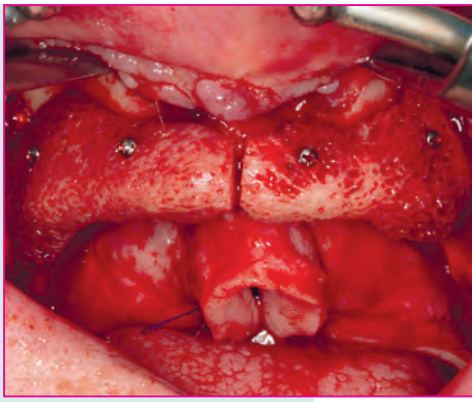

Abb. 3b

Abb. 3a, b: Fixierung der allogenen Knochenblöcke.

Patientenfall

Eine 66-jährige Patientin stellte sich mit dem Wunsch einer festsitzenden Versorgung im Oberkiefer vor. Zusätzlich gab sie in der Anamnese einen Diabetes (Typ II), eine Schilddrüsen- und Nierenerkrankung, Asthma und eine Pollenallergie mit regelmäßiger Medikamenteneinnahme (Metformin 750, Ramipril, Levothyroxin 12,5 g, Simvastatin 450) an. Aufgrund der fortgeschrittenen Atrophie des zahnlosen Oberkiefers (Abb. 1) war ein zweizeitiges chirurgisches Vorgehen mit initialer Augmentation in regio 13-23 und Implantatinsertion nach Einheilung des Augmentats geboten.

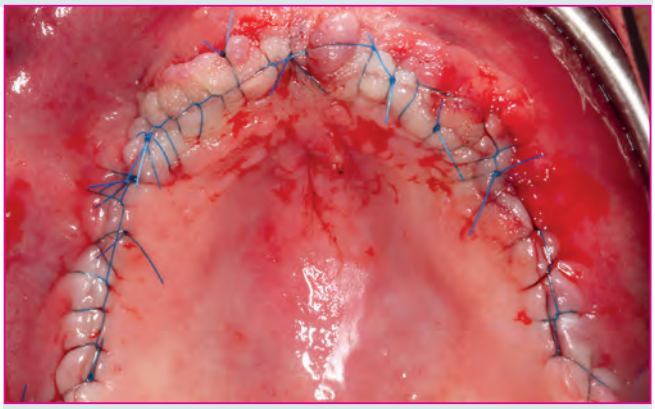

Abb. 4: Spannungsfreier, speicheldichter Wundverschluss.

Operatives Vorgehen

Um den Eingriff so minimalinvasiv wie möglich zu gestalten, wurde gemeinsam mit der Patientin eine Blockaugmentation mit zwei patientenindividuell gefrästen, allogenen Knochenblöcken (maxgraft bonebuilder, botiss biomaterials GmbH) mit anschließender Implantation nach dem Straumann Pro Arch Konzept ins Auge gefasst. Auf Grundlage einer DVT-Aufnahme, welche im Digital Imaging and Communications in Medicine-(DICOM-)Format an botiss übermittelt wurde, wurden anhand einer dreidimensionalen Darstellung der Defektsituation die allogenen Knochenblöcke virtuell designt (Abb. 2). Nach Kontrolle und Freigabe des Blockdesigns durch den Chirurgen wurde der patientenindividuelle Knochenblock aus prozessiertem, spongiösem humanen Knochen, gewonnen von Lebendspendern nach Femurkopfresektion beim Einsetzen von Hüfttotalendoprothesen (Allotec-Prozess, Cells+Tissuebank Austria), gefräst.

Augmentation

Die Augmentationsoperation wurde nach präoperativer Antibiose (Clindamycin, 600) und zusätzlicher Medikamentengabe (Prednisolon 100 und Ibuprofen 600) unter Vollnarkose durchgeführt. Nach einem midkrestalen Einschnitt in regio 18-28 und Präparation eines Mukoperiostlappens erfolgte die Darstellung des Knochendefekts. Zuerst wurde nun eine externe beidseitige Sinusbodenelevation mit xenogenem Knochenersatzmaterial (cerabone, botiss biomaterials GmbH) durchgeführt. Die zwei allogenen Knochenblöcke wurden sodann auf das gut blutende

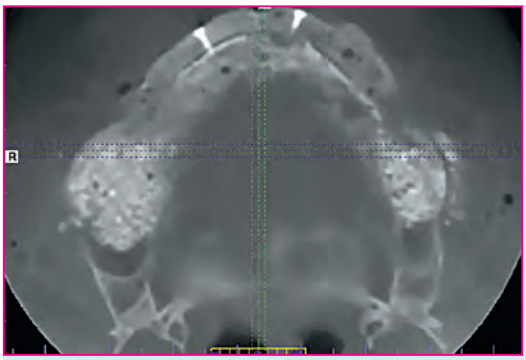

Abb. 5: Kontroll-DVT nach Augmentation.

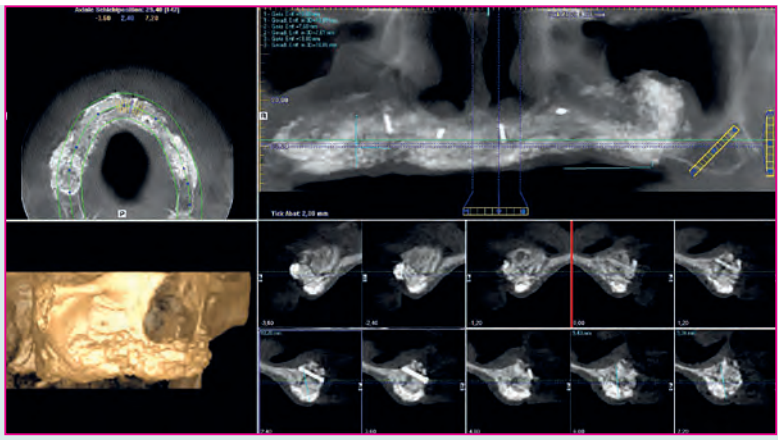

Abb. 6: Kontroll-DVT, sechs Monate nach Augmentation.

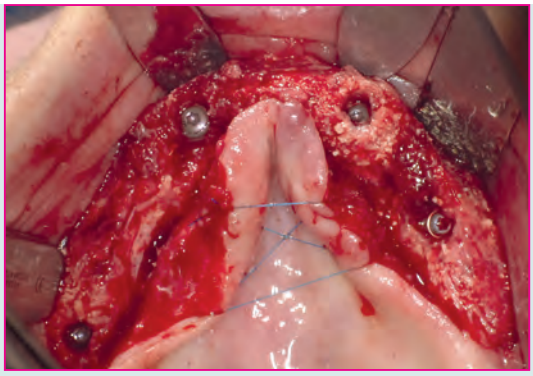

Abb. 7: Implantatinsertion.

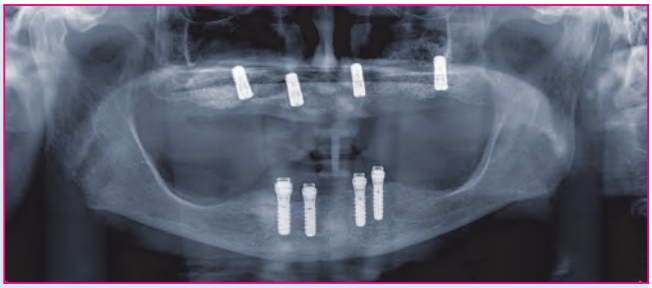

Abb. 8: Röntgenkontrolle nach Implantation.

Empfängerbett aufgelegt und jeweils mittels zwei Osteosyntheseschrauben (1,5 mm Durchmesser) stabil fixiert (Abb. 3). Der Augmentationsbereich wurde mit xenogenem Knochenersatzmaterial konturiert und anschließend mit mehreren resorbierbaren Barrieremembranen aus nativem Kollagen (collprotect membrane, botiss biomaterials GmbH) vollständig abgedeckt. Der primäre, spannungsfreie Wundverschluss (Abb. 4) erfolgte mittels einer fortlaufenden Matratzennaht mit nicht-resorbierbarem Nahtmaterial (Seralon, 5/0). Eine DVT-Aufnahme zur Kontrolle der Operation wurde angefertigt (Abb. 5). Eine Prothesenkarenz von 14 Tagen wurde verordnet, um jeglichen Druck auf das Augmentationsgebiet zu vermeiden und eine schnelle Einheilung ohne Komplikationen zu erreichen.

Zustand nach Einheilung

Nach 14 Tagen wurde eine erste provisorische Versorgung eingesetzt. Nach sechs Monaten komplikationsloser Einheilung zeigte sich in der DVT-Aufnahme eine eindrucksvolle Zunahme des Knochenvolumens (Abb. 6). Zur Implantatinsertion erfolgte die Eröffnung des augmentierten Bereichs unter Lokalanästhesie wiederum mittels krestaler Schnittführung zur Präparation eines Vollschichtlappens in regio 17-27. Klinisch zeigte sich an der Augmentationsstelle ein ausreichendes Knochenvolumen, sodass ohne eine weitere Augmentation vier Straumann Bone Level SLA 4,1 x 10 mm Implantate (Abb. 7) gesetzt werden konnten. Eine Röntgenaufnahme zur Kontrolle der korrekten Implantatposition wurde angefertigt (Abb. 8) und das postoperative Medikationsschema war auch hier wie bereits beschrieben. Die subgingivale Einheilung der Implantate verlief komplikationslos und nach weiteren zwei Monaten erfolgte deren Freilegung.

Einsetzen der prothetischen Versorgung

Vier Wochen später wurde die prothetische Versorgung mittels Teleskopprothese durchgeführt. Ein Jahr nach Implantatinsertion zeigt sich ein sehr gutes ästhetisches Resultat (Abb. 9) mit sehr hoher Patientenzufriedenheit. In den abschließenden Röntgenbildern (Abb. 10) zwölf Monate nach Implantation zeigen sich stabil osseointegrierte Implantate und damit ein erfolgreiches klinisches Ergebnis.

Diskussion

Verfahren zur Alveolarkammaugmentation sind heute wichtiger Bestandteil implantatprothetischer Behandlungskonzepte. In den letzten Jahren haben sich neben der klassischen Blockaugmentation mit autologen Knochenblöcken valide Alternativen etabliert, mit welchen vergleichbare klinische Ergebnisse erzielt werden können [5]. Die Weiterentwicklung des digitalen Workflows und der CAD/CAM-Technologie erlaubt nunmehr die Herstellung patientenindividuell gefräster, allogener Knochenblöcke. Insbesondere ausgedehnte Defekte in hochatrophierten Kieferkämmen, die eine vertikale als auch horizontale Augmentation erfordern, lassen sich in erfahrenen Händen, im Hinblick auf ein minimalinvasives, patientenfreundliches Behandlungskonzept, sehr gut mit patientenindividuellen Knochenblöcken versorgen.

Abb. 9a

Abb. 9b

Abb. 9c

Abb. 9d

Abb. 9 a-d: Prothetische Versorgung, ein Jahr nach Eingliederung.

Abb. 10: Röntgenkontrolle ein Jahr nach Implantation (regiones 12, 15, 22, 25).

Bedeutende Vorteile dieser allogenen Knochenblöcke sind u. a. der Entfall einer zweiten Operationsstelle zur Entnahme von Eigenknochen, dadurch keine Entnahmestellenmorbidität, was weniger Unbehagen und Schmerzen für den Patienten zur Folge hat [6]. Die genaue Passform der patientenindividuell gefrästen, allogenen Knochenblöcke verkürzt zudem deutlich die Operationszeit für den Behandler wie auch für den Patienten, da ein aufwendiges, manuelles Anpassen der Blöcke durch die individuelle Fräsung entfällt. Im beschriebenen Fall konnten durch die sehr gute Passform zwei Knochenblöcke in kürzester Zeit fixiert und der Patientin zusätzlich eine autologe Knochenentnahme erspart werden. Durch die verkürzte Operationszeit ist anzunehmen, dass dadurch sowohl die Komplikationsrate als auch das generelle Infektionsrisiko reduziert werden, da die Exposition zu potenziellen Kontaminationsquellen, wie z. B. längerer Kontakt mit den Handschuhen des Chirurgen, möglichst gering gehalten wird [4]. Zudem kann schon im Vorfeld die ideale Implantatposition in die virtuelle Planung des Knochenblocks gemäß eines Backward Planning miteinbezogen werden, um besser vorhersagbare klinische Ergebnisse zu erzielen.

Essentielle Faktoren für eine erfolgreiche Wundheilung bei der Behandlung komplexer ossärer Defekte mit allogenen Knochenblöcken sind eine korrekte Schnittführung und adäquates Weichgewebemanagement mit einem speicheldichten Wundverschluss. Die Patientencompliance spielt dabei eine wichtige Rolle. Besonders in der kritischen frühen Phase sollte eine Prothesenkarenz erfolgen, um eine Exposition des Augmentats zu verhindern. Ist diese erste kritische Phase überwunden, ist anzunehmen, dass durch die patientenindividuelle Passform der CAD/CAM-gefertigten allogenen Knochenblöcke ein größtmöglicher Kontakt zwischen ortsständigem Knochen und Augmentat besteht, wodurch eine optimale Revaskularisierung und Einheilung des allogenen Materials und schnellstmögliche Knochenregeneration gefördert wird.

Schlussfolgerung

Dieser Fallbericht hat gezeigt, dass eine erfolgreiche Behandlung komplexer ossärer Defekte mittels patientenindividuell gefrästen, allogenen Knochenblöcken möglich ist, ohne dass autologe Knochenblöcke entnommen werden müssen. Vorteile dieser Technik sind vor allem das Vermeiden einer Entnahmestellenmorbidität und die Reduktion des OP-Risikos für die Patienten durch einen weniger invasiven Eingriff mit einer verkürzten Operationsdauer sowie die Optimierung der klinischen Vorhersagbarkeit durch eine umfangreiche digitale Behandlungsplanung, insbesondere bei ausgedehnten Augmentationsoperationen. Für eine erfolgreiche klinische Anwendung bleibt die hier beschriebene Methode jedoch sachkundigen Chirurgen mit überdurchschnittlicher Erfahrung in der gesteuerten Knochenregeneration vorbehalten. ■

Scan mich – Literatur oder
Tel.: 08025/5785
E-Mail: leser@pipverlag.de

Dr. med. dent.
Michael Erbshäuser

- *1998 Studium der Zahnmedizin und Promotion zum Dr. med. dent., Ludwig-Maximilians-Universität München*
- *Fachzahnarztausbildung für Oralchirurgie in der Praxis Prof. Dr. Dr. Paulus, MKG München*
- *Seit 1999 Implantologische Tätigkeit*
- *Zuerkennung des Tätigkeitsschwerpunktes Implantologie und Parodontologie durch die Konsensuskonferenz BDIZ, DGI, DGMKG, DGZI, BDO*
- *2003-2005 Gemeinschaftspraxis mit MKG-Chirurgie Dr. Dr. Zirn in Aalen*
- *2006-2018 Leitung oralchirurg. Abteilung Zahnklinik Mühldorf am Inn*
- *Seit 2018 MKG-Praxis Dr. Dr. Martini München, Implantologie Neuhausen Nymphenburg*
- *Referententätigkeit auf nationaler und internationaler Ebene*
- *Mitglied des ITI*

■ *erbshaeuser@gmail.com*