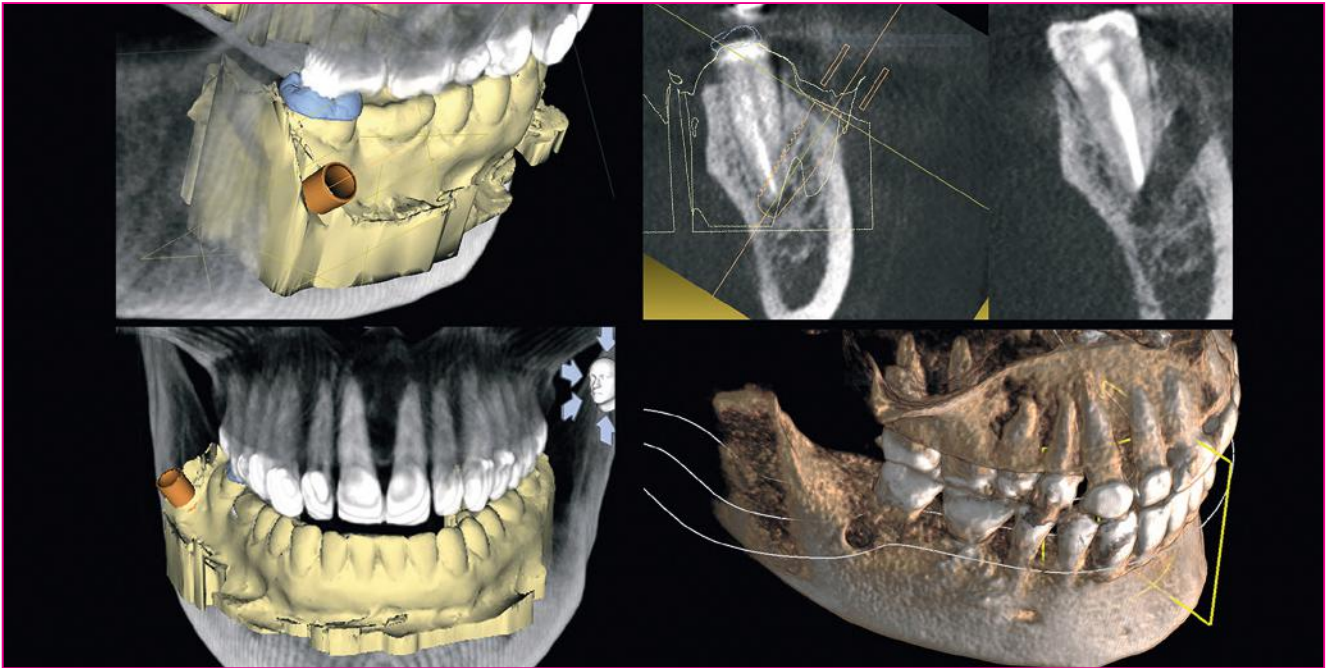

Die navigierte Wurzelspitzenresektion *Apektomie unter Verwendung einer Bohrschablone zur vollnavigierten Implantation*

Thorsten Wilde

Die Resektion der Zahnwurzelspitze ist ein relativ häufig angewandtes Standardverfahren der chirurgischen Zahnerhaltung. Sie wird in ca. 14 % aller endodontischen Fälle angewandt [1]. Zur Darstellung der Wurzelspitze muss aber oft unverhältnismäßig viel gesundes Knochengewebe entfernt werden, was zu einer heftigen postoperativen Wundreaktion mit Schwellung, Hämatomen und Schmerzen führt. Diese Defektgröße bedingt auch eine, durch verschiedene Studien belegte, relativ geringe Erfolgsquote [2]. Die hier vorgestellte Behandlungsmethode 'Vollnavigierte WSR' ist eine sehr gewebeschonende, schnelle und exakte Alternative zur herkömmlichen Apektomie.

Einleitung

Bei dem hier vorgestellten Fall handelt es sich um einen konventionell endodontisch vorbehandelten Zahn 47, mit zwei Zahnwurzeln und drei anatomisch normal verlaufenden Wurzelkanälen. Dieser Zahn wurde mit einer lege artis Wurzelfüllung endodontisch versorgt und innerhalb von vier Wochen definitiv mit einer adhäsiv eingesetzten Keramikkrone restauriert.

Nach ca. neun Monaten stellte sich die Patientin erneut mit Aufbissbeschwerden und einer lingualen verstrichenen Schwellung regio 47 vor. Nach röntgenologischer Diagnostik wurde eine orthograde Revision aller Wurzelkanäle des Zahnes 47 mit einer medikamentösen Einlage (Tetracyclin zehn Tage, CaOH 14 Tage) durchgeführt (Abb. 1). Sieben bis zehn Tage nach Beginn der medikamentösen Therapie war das klinische Bild komplett unauffällig und blieb auch so.

Beschwerdeverlauf

Vier Wochen nach exakter Wurzelfüllung wurde der Zahn erneut adhäsiv mit einer Vollkeramikkrone versorgt. 13 Monate nach Therapieabschluss imponierte der Zahn 47 erneut durch diffuse Druckbeschwerden im rechten Unterkieferwinkel in Kombination mit einer dezenten Druckdolenz in axialer Richtung.

Röntgendiagnostik

In der TSA-Schichtung der digitalen Volumentomografie konnte eine periapikale Aufhellung mit einer Größe von ca. 4 x 4 mm dargestellt werden (Abb. 2, 3). Eine erneute orthograde Revision lehnte die Patientin aber entschieden ab. Nachdem die aktuellen Möglichkeiten einer exakten orthograden Revision nun voll ausgeschöpft waren, ergab sich auf-

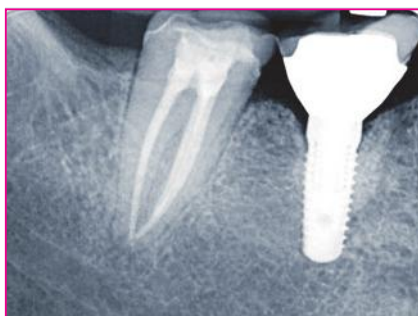

Abb. 1: Wurzelfüllung des Zahnes 47 nach medikamentöser Einlage.

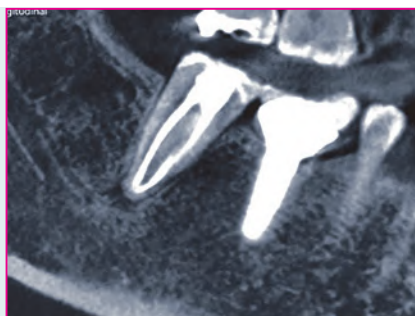

Abb. 2: Longitudinalschichtung des Zahnes 47 mit erneuter Beherdung ...

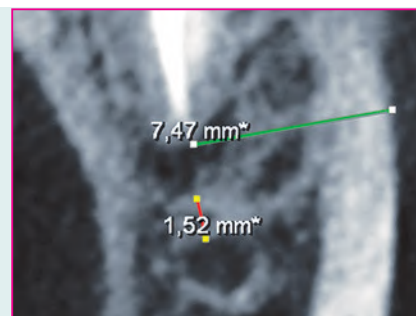


Abb. 3: ... und Zoom-Darstellung der periapikalen Beherdung in TSA-Schichtung.

grund der therapieresistenten apikalen Beherdung die Indikation der chirurgischen Sekundärbehandlung als wertvolle Therapieergänzung [3] zum Erhalt des Zahnes.

Behandlungsplanung

Die Durchführung einer konventionellen Apektomie war in diesem Fall jedoch mit einem sehr stark erhöhten Risiko verbunden. Zum einen betrug der Abstand der granulomatösen Veränderung zum Canalis alveolaris inferior nur 1,65 mm, zum anderen war die chirurgisch zu durchdringende Knochenstruktur vestibulär 47 ca. neun Millimeter stark.

Unter diesen Voraussetzungen lehnten unsere kooperierenden Oral- und MKG-Chirurgen eine Resektion aufgrund des hohen Risikos und der schlechten Prognose ab. Gemeinsam mit der Patientin entschieden wir uns zur Durchführung einer vollnavigierten Apektomie des Zahnes 47.

Digitalisierung

Als Voraussetzung zur digitalen Operationsplanung der Apektomie wurden zwei unterschiedliche digitale Datensätze benötigt. Zum einen die intraorale Erfassung der Oberfläche von Zähnen und Weichgewebe, zum anderen die radiologische Darstellung der Materiedichte von Hartgeweben, z. B. des Knochens. Die Digitalisierung der Oberfläche geschieht am einfachsten über einen intraoralen Scanvorgang. Wir haben dies mit dem Cerec-System (Dentply Sirona) durchgeführt. Grundsätzlich kann auch über den Umweg der konventionellen Abdrücke und anschließender Digitalisierung im Dentallabor dieser Datensatz erstellt werden.

Das aktuell gültige Dateiformat, welches eine Oberfläche dreidimensional erkennen kann, ist das STL-Format (STereo-Lithography oder Standard Tessellation Language). Hierbei werden gerade Flächen, aber auch konvexe oder konkave Rundungen in unterschiedlich große Dreiecke umgewandelt. Da sich jedes Dreieck durch die Länge seiner Geraden und jeder einzelne Punkt einer Oberfläche über das Aneinanderlegen mehrerer Dreiecke definieren lässt, erhält man eine sehr hohe Informationsdichte über die dreidimensionale Form (Abb. 4).

Das STL-Dateiformat ist international gültig. Es kann von allen aktuellen 3D-Druck- und CNC-Fräs-Programmen erkannt und genutzt werden. Diese Daten werden weltweit verschickt und verarbeitet.

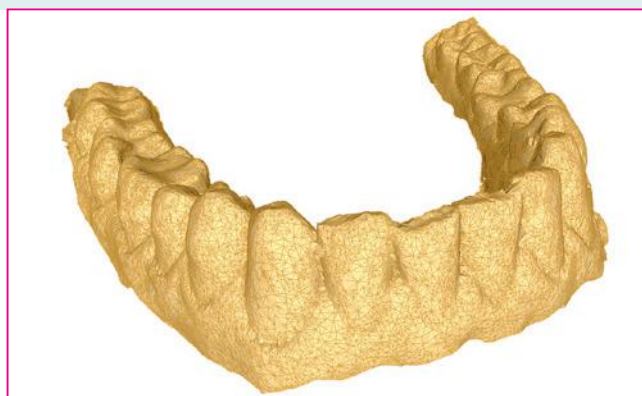

Abb. 4: Grafische Darstellung einer STL-Datei.

Neben der Oberfläche im Mund ist aber auch die dreidimensionale Beschaffenheit der Hartgewebe wichtig. Dieser Datensatz wird im Bereich der Zahnmedizin mittels DVT (oder CT) im DICOM-Standard als Rohdatei erstellt und gespeichert.

Fast alle Hersteller bildgebender oder bildverarbeitender Systeme in der Medizin wie z. B. Digitales Röntgen, Magnetresonanztomografie, Computertomografie oder auch Sonografie verwenden den DICOM-Standard in ihren Produkten. Dadurch wird im klinischen Umfeld eine gute Kommunikation zwischen Systemen verschiedener Hersteller ermöglicht. Sie ist auch die Grundlage für die digitale Bildarchivierung in Praxen und Krankenhäusern.

Workflow

Zunächst wurden ein intraoraler Scan des IV. und I. Quadranten sowie ein Bukkalscan mit dem Cerec-System (Dentply Sirona) durchgeführt. Gemäß den Softwarevorgaben wurde eine fiktive Kronenrestauration konstruiert, um damit aus dem „Herstellungsmodus“ heraus den gesamten Scan im „ssi“-Dateiformat exportieren zu können. Das ssi-Dateiformat enthält die gemeinsamen Informationen der realen intraoralen Oberfläche (STL) und der fiktiven Kronenform (rst) aus der Cerec-Software. In einem zweiten Schritt wurde die ssi-Datei in die Implantatplanungssoftware Galileos (Sicat) überführt und gematcht (Abb. 5).

In der Galileos-Software wurde nun eine Implantation für eine vollnavigierte Implantation mit dem Camlog-Guide Implantatsystem geplant. Die finale Implantatposition wurde so ausgerichtet, dass die fiktive Implantatspitze die periapikale

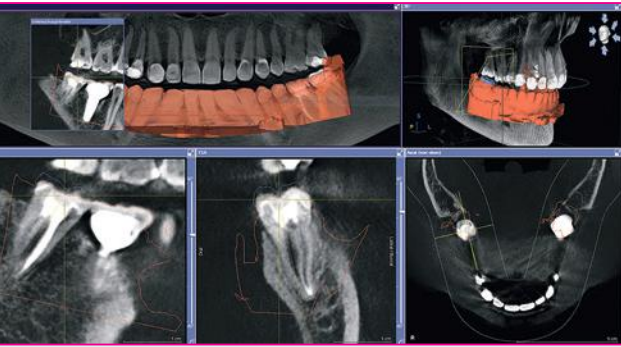


Abb. 5: Gematchter STL-Datensatz.

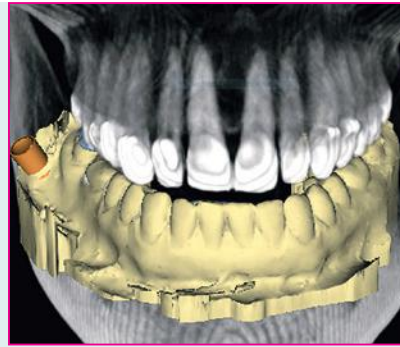


Abb. 6

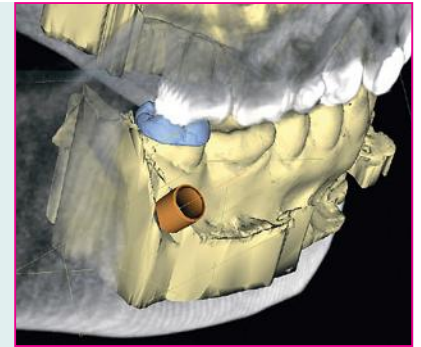


Abb. 7

Abb. 6, 7: Implantatplanung mit visualisierter Bohrhülse.

Beherdung vollständig ausfällt, die Apektomie selbst dabei aber möglichst gering ausfällt (Abb. 6, 7).

Das besondere Augenmerk musste hier auf den chirurgischen Zugang der Implantatbohrer gelegt werden. Die Gesamtlänge der Implantatbohrer, insbesondere die der letzten Bohrergrößen, die Länge des Bohrschaftes und die Höhe des Bohrkopfes des chirurgischen Winkelstückes ergeben eine bedeutende Gesamtlänge. Diese verhindert oft im distalen OP-Gebiet das achsengerechte Einführen des Implantatbohrers. Hinzu kommt der nicht veränderbare rechte Winkel durch das chirurgische Winkelstück. Wird das Implantat zu stark nach anterior gekippt, verhindert der Kontakt des Winkelstückgriffes mit der bukkalen Fläche des rechten Pars alveolaris die achsengerechte Anwendung.

Die geplante Führungshülse musste demnach mit dem ins Bohrfutter des chirurgischen Winkelstückes eingesetzten Bohrer von mesio-vestibulär zugänglich sein. Die Implantatachse muss außerdem bewusst nach posterior gekippt werden. Nach der endgültigen Ausrichtung der Implantatposition wird in der Implantatplanungssoftware der Durchmesser und die Höhe der Bohrhülse definiert (Abb. 8). Dabei wird die Dicke der örtlichen Gingiva mit in die Planung einbezogen.

Im Falle eines direkten Aufliegens der Schablone auf dem eröffneten Knochen ergibt sich ein anderer Wert als bei dem geschlossenen Vorgehen, bei dem transgingival operiert wird, ohne einen freien Lappen zu präparieren. Anschließend werden die kompletten Implantat-Koordinaten und die STL-Datei in einem neuen Dateiformat zusammengefasst und als „dxd“-Datei exportiert. Diese dxd-Datei wird nun entweder zurück

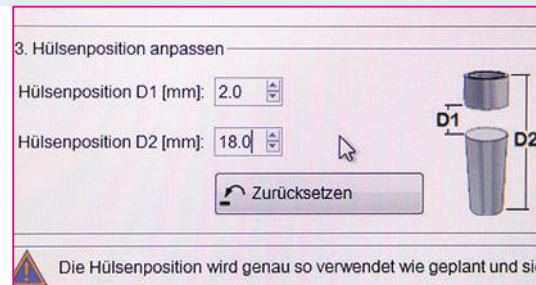


Abb. 8: Definition der Bohrhülse in der Implantatplanungssoftware (Galaxis, Sicat).

in das Cerec-AC (Omnicam) oder in die Cerec InLab Software übertragen. Dies geschieht, wie auf dem Hinweg, entweder über einen USB-Stick, der vom Cerec-AC zum Röntgenrechner und wieder zurückgesteckt wird oder über einen Hub bzw. über einen NAS-Server als zentralen Datenspeicher. Aus der Cerec- oder InLab-Software kann nun mit wenigen Arbeitsschritten eine herkömmliche Bohrschablone im STL-Dateiformat geplant und exportiert werden.

Aufgrund der extravaganten Implantatposition kann es bei einem Fertigungsprozess mit einer CNC-Fräse, wie etwa einer MCXL (Dentsply Sirona), zu begrenzten Möglichkeiten in der Umsetzung kommen. Wir haben aus diesem Grund die Bohrschablone in einem 3D SLA-Drucker (Form2, Formlabs) und mit einem sterilisierbaren Resin (Weithas) gedruckt (Abb. 9, 10).

Klinisches Vorgehen

Nach einer Anprobe der Bohrschablone und einer Simulation der navigierten Bohrerposition wurde eine Leitungs- und eine

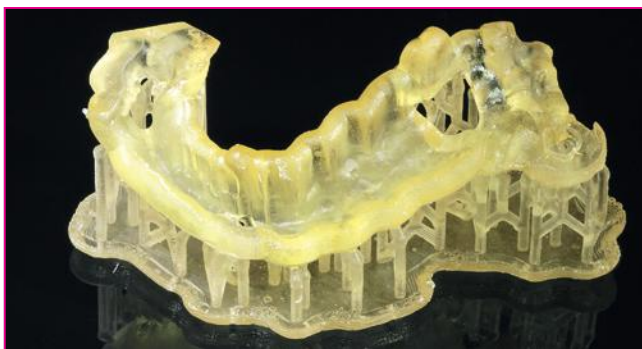

Abb. 9

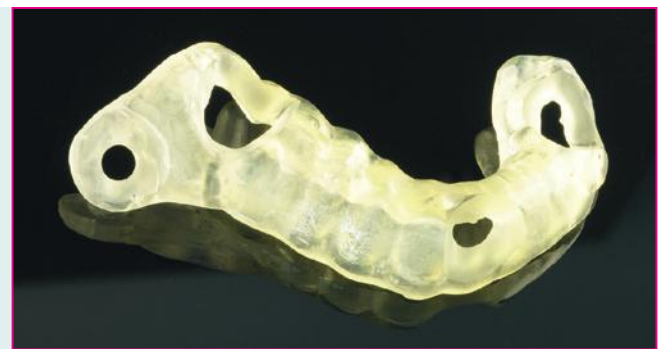

Abb. 10

Abb. 9, 10: Gedruckte Bohrschablone mit Stützstruktur, fertige Bohrschablone.

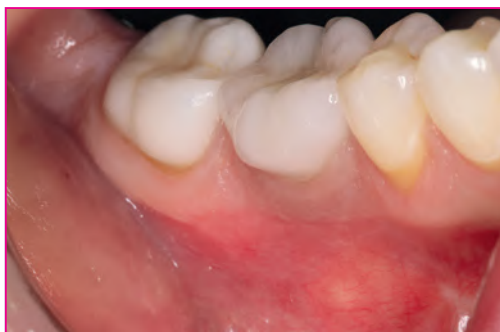

Abb. 11

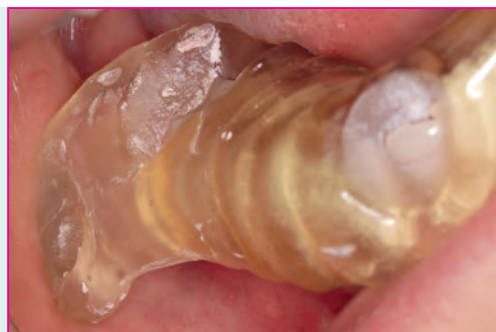

Abb. 12

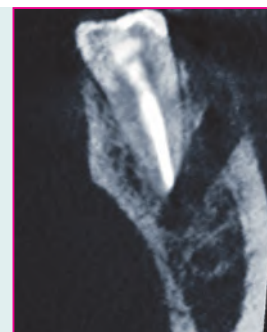


Abb. 13

Abb. 11, 12: OP-Situs und eingesetzte Bohrschablone mit stark vestibulärer Bohrhülse.

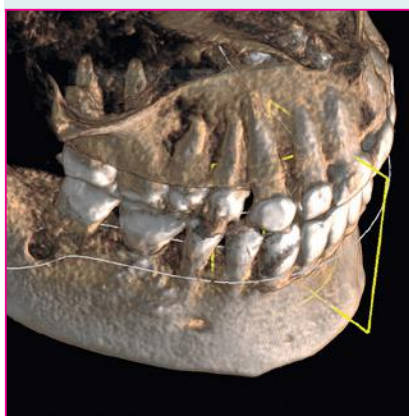


Abb. 14

Abb. 13, 14: Darstellung des „Implantatlagers“ regio 47 in der TSA-Schichtung und in der Gesamtansicht.

vestibuläre Infiltrationsanästhesie regio 47, 48 verabreicht. Die Bohrschablone saß spannungs- und kippfrei (Abb. 11, 12). Über die Kontrollfenster war der Schablonensitz gut kontrollierbar. Wichtig erschien uns die Extension der Schablone bis in den Bereich von 34, 35. Durch diesen „Kippmeider“, war ein Verdrehen der Schablone während des Aufbereitens des Implantatstollens kontrollier- und vermeidbar.

Die durchgeführte chirurgische Vorgehensweise entspricht der einer vollnavigierten Implantation. Es wurde minimal inzidiert, aus Sorge die vestibuläre Mukosa durch die Drehung der Bohrer zu stark durch Einwickeln des Gewebes zu traumatisieren. Bei der vollnavigierten Navigation werden die Aufbereitungsbohrer in voller Breite bis zum zirkulären Aufsetzen auf den Rand der Bohrhülse in den Bohrstollen eingesenkt. Es wird also nicht erst auf die endgültige Länge aufbereitet, um danach mit Erweiterungsbohrern auf die vorgesehene Breite zu kommen, sondern es wird in der endgültigen Breite mit jedem weiteren Bohrer ein Stück tiefer in den Knochen hinein präpariert. Hierbei erhält jeder weitere Bohrer eine bessere, axiale Führung. Außerdem kann auf die Verwendung von Führungsschlüsseln komplett verzichtet werden.

Postoperative Röntgendiagnostik

In der TSA-Schichtung ist die Position des Bohrstollens gut zu erkennen (Abb. 13, 14). Der Apex wurde nur sehr reduziert abgetragen, das Granulationsgewebe konnte aber vollumfänglich entfernt werden, ohne in die Nähe des Mandibularkanals zu kommen.

In der Gesamtansicht des postoperativen DVT-Datensatzes ist die Implantatbohrung vestibulär von 47 gut zu erkennen. Der gesamte Eingriff hat insgesamt ca. 20 Minuten gedauert. Nach der Implantatlageraufbereitung wurde mit steriler NaCl₂-Lösung

gespült, eine Einzelknopfnah als Wundverschluss gemacht und damit war die Apektomie abgeschlossen. Die Patientin war sofort beschwerdefrei und hatte am nächsten Tag weder ein Hämatom noch sonstige Symptome.

Zusammenfassung

Die Durchführung einer Resektion im posterioren Seitenzahngelände ist für die Patienten mit einem größeren Trauma verbunden. Die schlechte Einsicht durch die chirurgischen Trepanationsöffnungen zur Wurzelspitze und eine i. d. R. stärkere Knochenblutung verhindern oft eine ausreichende optische Kontrolle der Apektomie. Auch mit großem Aufwand durchgeführte Eingriffe, die mit Knochenwachs und OP-Mikroskop erfolgen, sind im Vorfeld nicht exakt planbar und beinhalten immer ein größeres Trauma. Diese Nachteile lassen sich durch die Verwendung einer Bohrschablone für die vollnavigierte Implantation sehr einfach umgehen. Der systembedingte Nachteil dieses Verfahrens liegt in der schlecht oder gar nicht durchführbaren retrograden Wurzelkanalaufbereitung und -füllung.

Dies bedeutet, dass das Verfahren der navigierten Wurzelspitzenresektion immer dort schnell, atraumatisch und sicher einsetzbar ist, wo eine retrograde Aufbereitung nicht zwangsweise notwendig ist. ■



Scan mich – Literatur oder
Tel.: 08025/5785
E-Mail: leser@pipverlag.de



Dr. Thorsten Wilde

- 1983-1987 Ausbildung zum Zahn-techniker
- 1987-1993 Zahnmedizinstudium an der FU-Berlin
- Seit 1994 Versch. Zertifizierungen auf dem Gebiet der Implantologie u.a. „Experte der Implantologie“ der DGOI, „Diplomate“ des ICOI, „Achievement in Oral Implantology“ an der New York University, NY

- Veröffentlichungen, Tätigkeit als Referent und Dozent
- 2015 Selbständigkeit in eigener Praxis iDentis / Berlin

■ mail@identis.net
■ www.identis.net