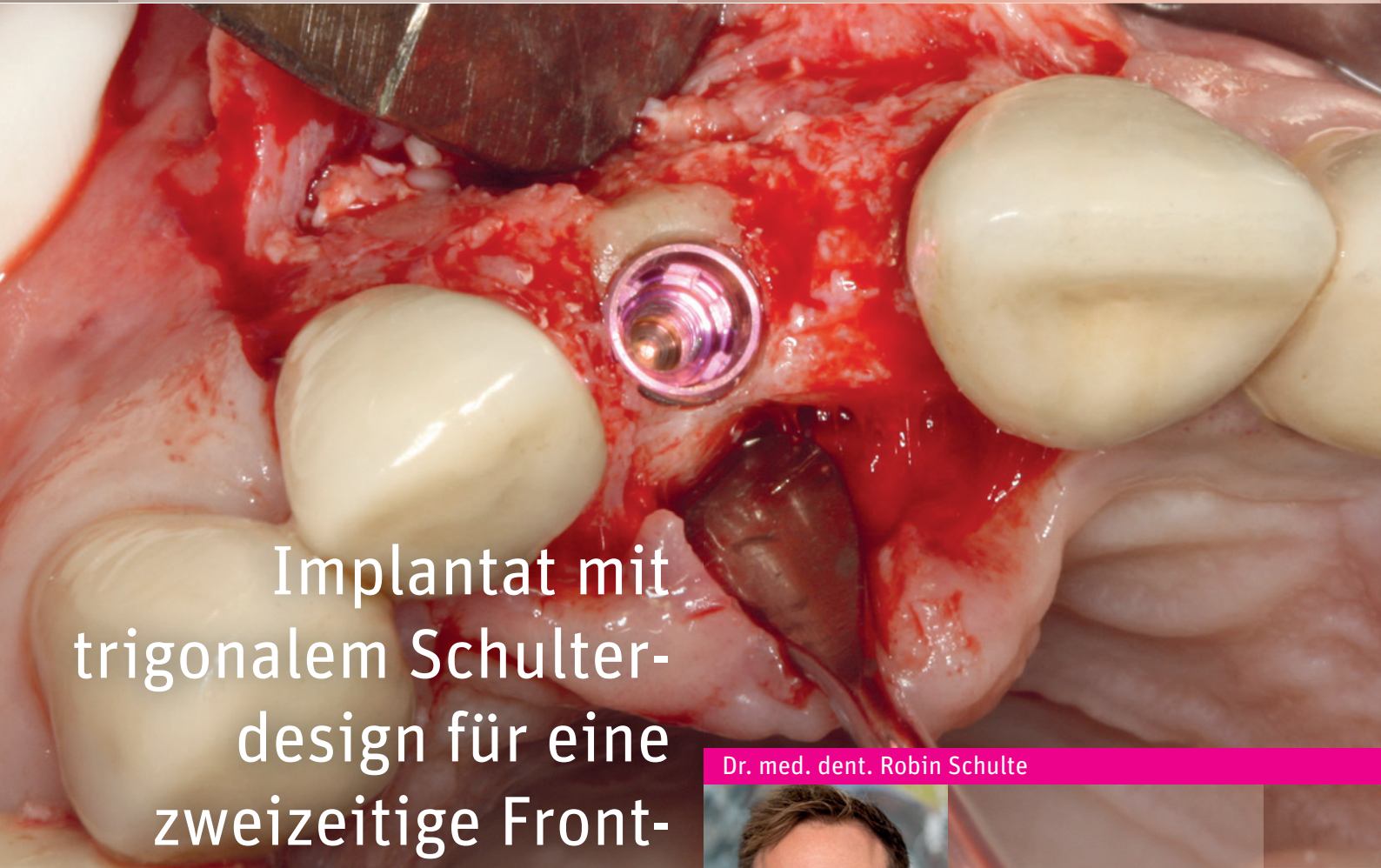

Implantat mit trigonalem Schulter- design für eine zweizeitige Front- zahnversorgung

Dr. med. dent. Robin Schulte



Dr. med. dent. Igor-Michael Borrmann, M.Sc.

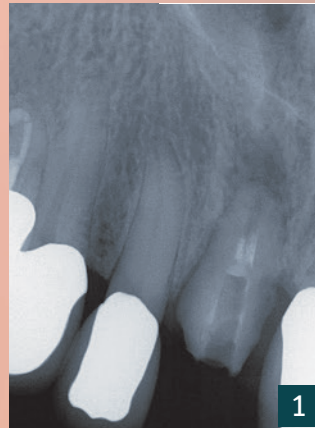


- Studium der Zahnmedizin in Würzburg
- 1990 Gründung der Praxisklinik Kornwestheim
- 2000 Gründung eines Fortbildungszentrums für Zahnärzte
- 2009 Master of Science Orale Implantologie
- 2017 Master of Science Parodontologie

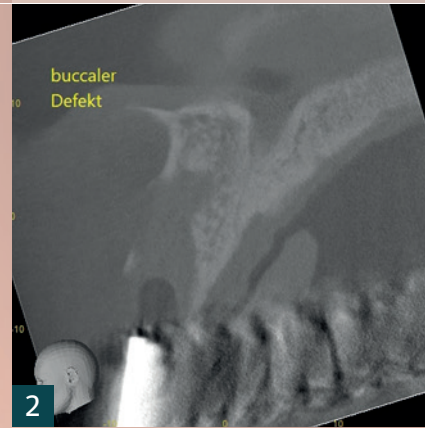
■ dr.i.borrmann@t-online.de
■ www.drborrmann.de

- 2010-2016 Studium der Zahnmedizin an der Universität Tübingen
- 2016 Staatsexamen und Approbation als Zahnarzt
- Seit 02/2017 Zahnarzt im MVZ Zahnärztliche Praxiskliniken Dr. Borrmann
- 2018 Tätigkeitsschwerpunkt Endodontie
- 2019 Tätigkeitsschwerpunkt zahnärztliche Chirurgie
- 2020 Promotion

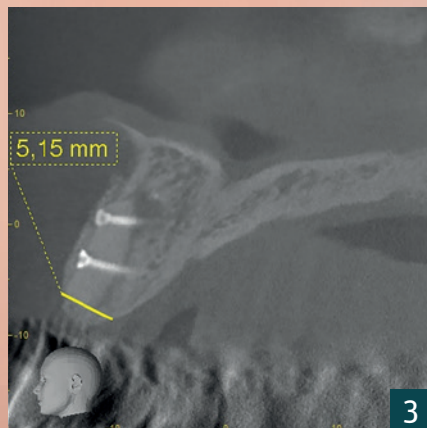
■ za.schulte@drborrmann.de
■ www.drborrmann.de



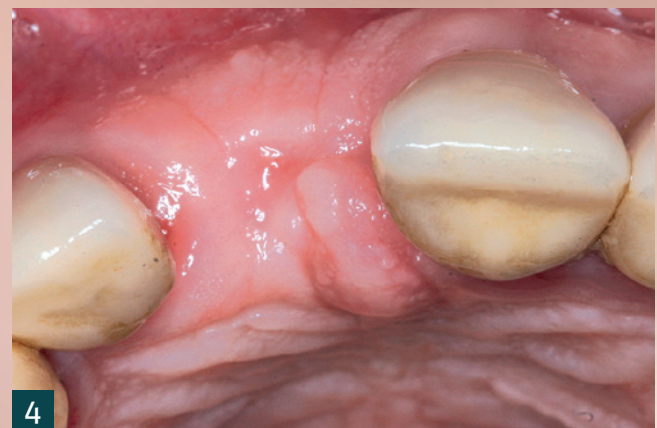1



2



3



4

Frontzahnlücken stellen implantierende Zahnärzte vor große Herausforderungen: Das Knochenangebot ist meist begrenzt, zugleich muss die Ästhetik stimmen. Im folgenden Patientenbeispiel fehlte die bukkale Lamelle weitgehend. Dieser Umstand erforderte ein zweizeitiges Vorgehen mit Augmentation.

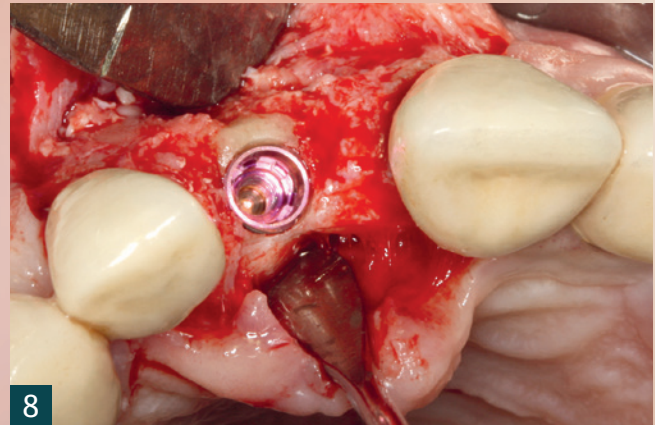
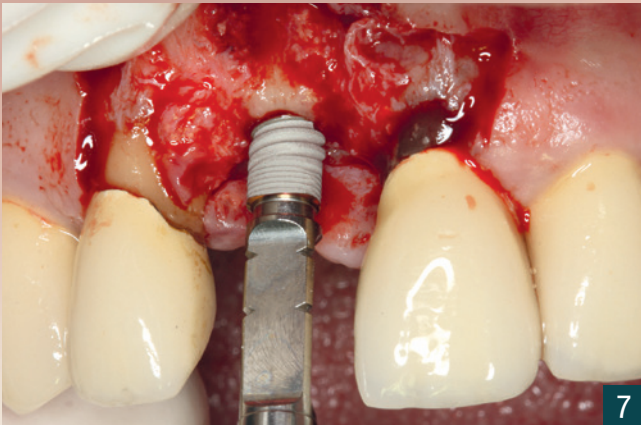
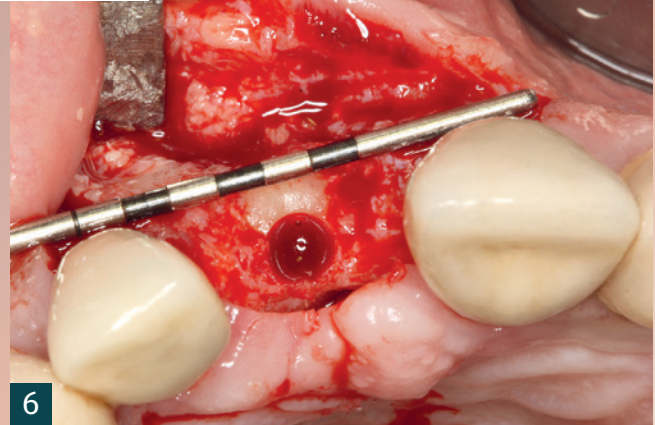
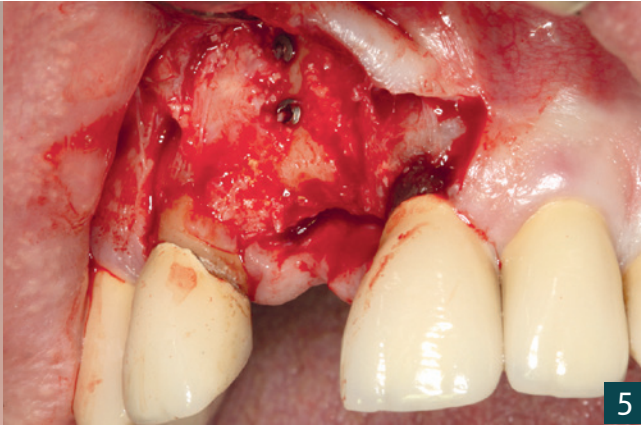
Nach Frontzahnverlusten sind Patienten in Bezug auf Ästhetik, Funktion und Phonetik stark eingeschränkt. Implantat-Überlebensraten sind mit weit über 90 % nach zehn Jahren sehr hoch, die Komplikationsraten jedoch in der Summe mit insgesamt 23 % ebenfalls erheblich [1]. Die chirurgische und prothetische Umsetzung kann also sehr anspruchsvoll sein [2]. Dies gilt zum Beispiel, wenn die Implantation wegen mangelhaften Knochenangebots erschwert oder ohne Augmentation unmöglich ist. So ist die bukkale Knochenlamelle häufig sehr dünn und geht nach Extraktion als Teil des Parodonts verloren [3].

Die Einheilung des Implantats sollte für eine gute Prognose möglichst schnell und vollständig ablaufen. Es muss den einwirkenden Kräften standhalten, zugleich sollte seine prothetisch-ästhetisch erforderliche Position sichergestellt werden [4]. Dabei ist es wichtig, die für die Osseointegration verfügbare Kontaktfläche ungeachtet eines vorhandenen Defekts festzulegen. Dies gelingt in vielen Fällen nur mit vorgeschalteter Augmentation.

Der folgende Fallbericht zeigt, wie ein anteriorer Alveolar-kammdefekt vor der Implantation in horizontaler und vertikaler Ausdehnung mithilfe eines monokortikalen Knochenblocks aus der Linea obliqua rekonstruiert wird. Für maximale Nut-

- 1 Ausgangsbefund im Zahnfilm: Zahn 11 muss nach Verlust von Krone und Stift-Stumpfaufbau extrahiert werden.
- 2 Das DVT dokumentiert eine weitgehend fehlende bukkale Knochenlamelle im Implantationsbereich.

- 3 Nach knöcherner Augmentation ist eine ausreichende bukkale Dimension erkennbar.
- 4 Rund vier Monate nach Einlagerung des autogenen Knochenblocks sind die Weichgewebe gut verheilt.



zung des Knochenvolumens hat das verwendete Implantat im Schulterbereich einen reduzierten und an natürlichen Zähnen orientierten Querschnitt sowie ein für eine hohe Primärstabilität optimiertes Gewinde.

Fallbericht

Bei einem 57-jährigen Patienten sind Krone und Stift-Stumpfaufbau am Zahn 11 verloren gegangen (Abb. 1). Der Zahn hat zudem eine persistierende apikale Aufhellung und ist gelockert (Grad II-III), sodass wir uns zur Extraktion entscheiden müssen. Unser Patient ist Nichtraucher und allgemeinmedizinisch unauffällig. Er wünscht einen implantatgetragenen Ersatz.

Der Patient befindet sich seit 18 Monaten in parodontaler Behandlung mit Attachmentverlust im Seitenzahnbereich. Bei einer unterstützenden Parodontaltherapie-(UPT)-Sitzung betragen die Werte ein halbes Jahr vor der Implantation in der Front durchgehend 3 mm Taschentiefe, ohne Sondierungsblutungen. Die Mundhygiene ist nicht ideal, bei den auf den Fotos erkennbaren Belägen handelt es sich aber überwiegend um Verfärbungen.

Das DVT zeigt eine Woche nach Extraktion einen ausgedehnten bukkalen Knochendefekt (Abb. 2). Die Augmentation erfolgt fünf Monate später mit einem monokortikalen Knochenblock, der piezochirurgisch aus dem retromolaren Bereich gewonnen wird. Dieser wird in den Defekt eingepasst und mit Osteosyntheseschrauben fixiert (Abb. 3). Inkongruenzen um den Knochenblock werden mit einem Gemisch aus xenogenem Knochenersatzmaterial und autogenen Spänen ausgeglichen, das Augmentat wird vor dem Vernähen mit einer Kollagenmembran abgedeckt.

Die Abbildungen 4 und 5 zeigen den augmentierten Bereich vor und nach der Eröffnung am Tag der Implantation, die Abbildungen 6 bis 9 das präparierte Implantatbett, die Insertion des Implantats (V3, 3.9/11.5 mm; Mis) und die Röntgenkontrollaufnahme. Nach weiteren zwölf Wochen wird das stabil osseointegrierte Implantat freigelegt, ein Gingivaformer eingesetzt und zwei Wochen später ein CAD/CAM-Hybridabutment verschraubt (Ti-Base, Mis, mit Lithiumdisilikat-Coping) (Abb. 10).

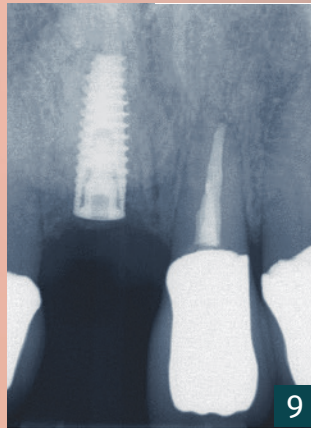
Die Implantatkrone und die zahngetragene Krone 12 werden aus einer hochgoldhaltigen Aufbrennlegierung und Metall-

5 Das Augmentat ist gut integriert, mit ausreichend Knochenvolumen für die Implantation (vgl. Abb. 3).

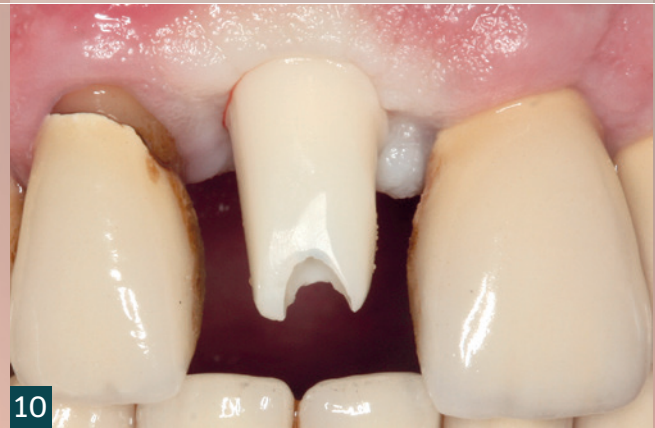6 Nach Präparation des Implantatbetts wird die korrekte Position im Zahnbogen geprüft.

7 Insertion des Implantats: Erkennbar ist der dreieckige und damit frontzahnähnliche Querschnitt im Schulterbereich.

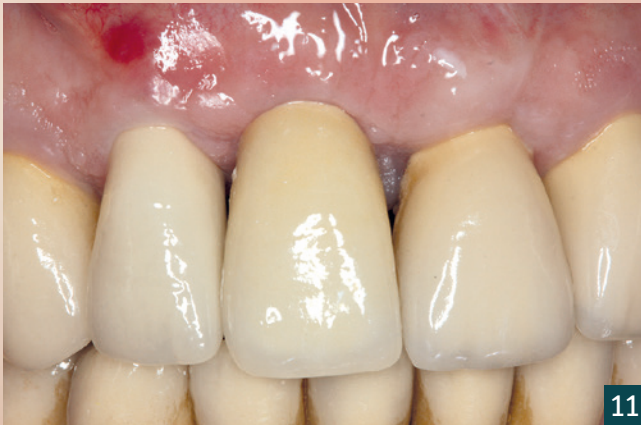8 Zervikal ist die Geometrie zum Anschluss aller prothetischer Optionen rund und weist eine konische Innenverbindung auf.




9



10



11



12

keramik hergestellt. Abbildung 11 zeigt das prothetische und weichgewebige Ergebnis nach der Eingliederung.

Diskussion

Bei der implantatgetragenen Versorgung von Frontzahn-lücken muss sorgfältig geplant und möglichst minimalinvasiv operiert werden. Wird wegen ausgedehnter Defekte eine zwei-zeitige Chirurgie gewählt, lässt sich ein vollständiger Erhalt des Augmentats nicht sicher voraussagen [5]. Auch im Fallbeispiel ging Volumen verloren, infolge des Resorptionsschutzes aber nur in moderatem Umfang [6]. Die Auflagerung des Materials kann simultan im Rahmen einer GBR erfolgen oder – wie im Fallbeispiel – zeitgleich mit vorgeschalteter Blockaugmenta-tion. Schließlich lässt sie sich in einem separaten Augmenta-tionsschritt im Rahmen der Implantation durchführen [7].

Das verwendete Implantat weist im Schulterbereich einen reduzierten, dreieckigen Querschnitt auf (Abb. 12) und ist damit nach Erfahrung der Autoren für die gezeigte Behandlung besonders gut geeignet. Das spezielle Design soll einerseits den krestalen Knochen entlasten, andererseits erlaubt der im Schulterbereich reduzierte Durchmesser, das vorhandene Knochenvolumen optimal zu nutzen. Dies ermöglicht in Verbindung mit dem integrierten Platform Switching ein maximales periimplantäres Gewebevolumen.

Auf eine Optimierung des Gingivaverlaufs mit Weichgewebs-transplantaten konnte im Fallbeispiel aufgrund der langen Ober-lippe des Patienten verzichtet werden [8]. Im Rahmen der Gewe-bereifung ist damit zu rechnen, dass sich die Papillen zwischen Implantatkrone und Nachbarzähnen weiterentwickeln und das ästhetische Ergebnis damit weiter verbessert wird [4]. ●

Scan mich!

LITERATUR
zu dieser Publikation



DZR Blaue Ecke

Abrechnungstipps zu dieser
Publikation



- 9 Die Röntgenkontrolle zeigt die ausgeprägte Gewindestruktur, den konischen apikalen Anteil und den flachen Apex des Implantats (vgl. Abb. 12).
- 10 Unmittelbar nach Verschrauben des CAD/CAM-Zirkonoxid-Abutments sind die gut ausgeformten Weichgewebe noch anämisch.

- 11 Situation nach Eingliederung der implantatgetragenen Metallkeramik-Krone 11 und der zahngetragenen Krone 12.
- 12 Der dreieckige Schulterbereich stützt den krestalen Knochen an drei Punkten ab und entlastet damit die übrigen Bereiche.