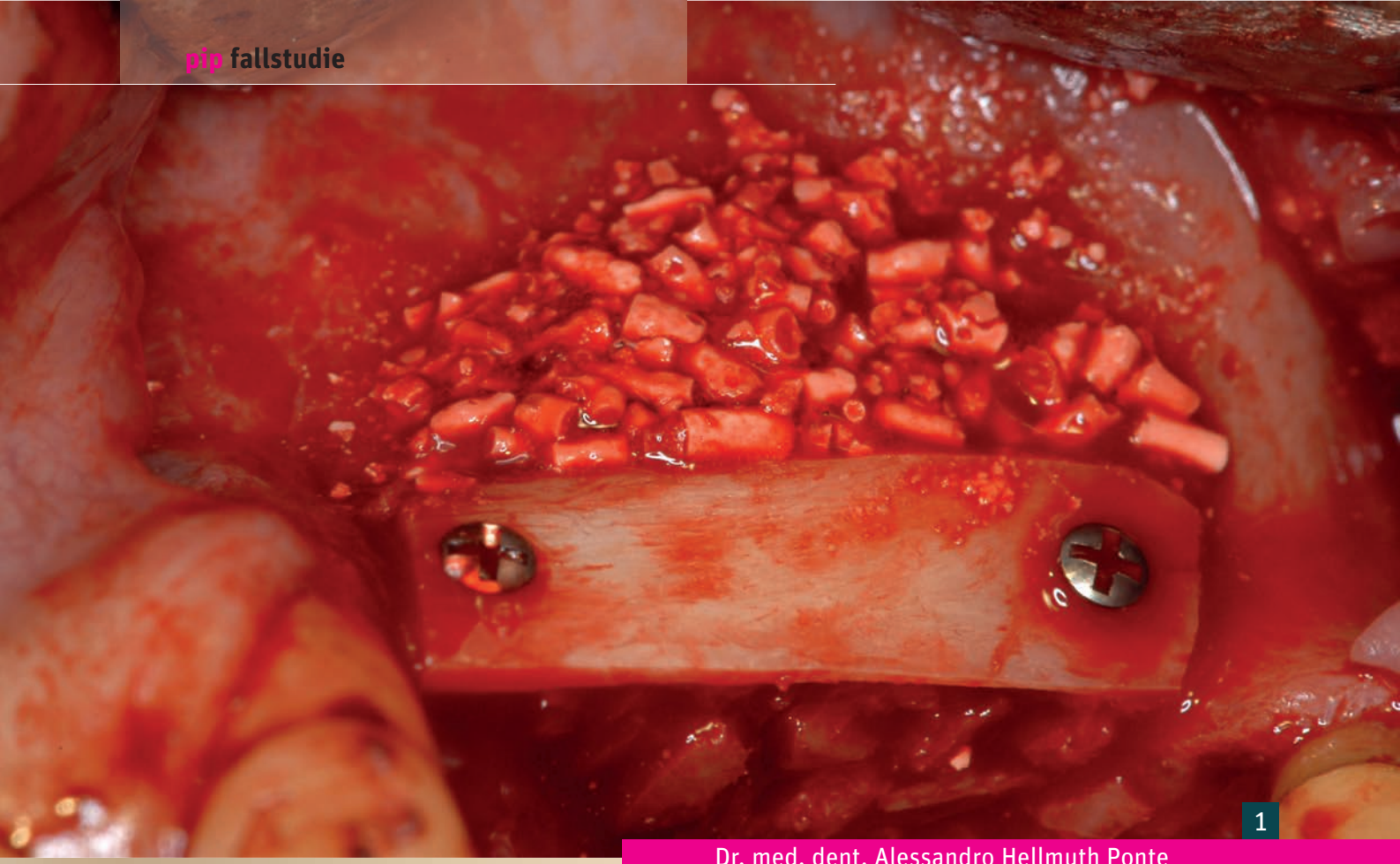

1

Dr. med. dent. Alessandro Hellmuth Ponte

Langzeitstabilität nach komplexer Augmentation

- 1995 Approbation und Staatsexamen Zahnmedizin, Georg August Universität Göttingen
- 1995-1997 Assistenzzeit Dr. J. Lipphardt, Göttingen
- 1997-2001 M.Sc. Orale Chirurgie, Schloss Schellenstein (Prof. Dr. Dr.Fouad Khoury)
- Seit 2002 Private Zahnarztpraxis mit Spezialisierung auf Implantologie, Knochenaugmentation und Implantatprothetik in Rivoli, Turin (I) und seit 2016 in Lugano (CH)
- 2002-2006 Verantwortlicher der Abt. Oralchirurgie in der Privatklinik La clinic (Montreux (CH)
- 2011 Gründer der Marke Pontedesign in Zusammenarbeit mit Ustomed Instrument Company
- 2016 Gründer Oralchirurg. Praxis AP in Lugano
- Seit 2016 Oralchirurg, Privatklinik „Sant'Anna" in Lugano
- Mitglied der SICOI, SSOS, ICP, AO und EAO
- Seit 2017 Direktor des Fort- u. Weiterbildungsprogramms IASD

- **drponte@alessandroponte.com**
- **www.alessandroponte.com**

2

3

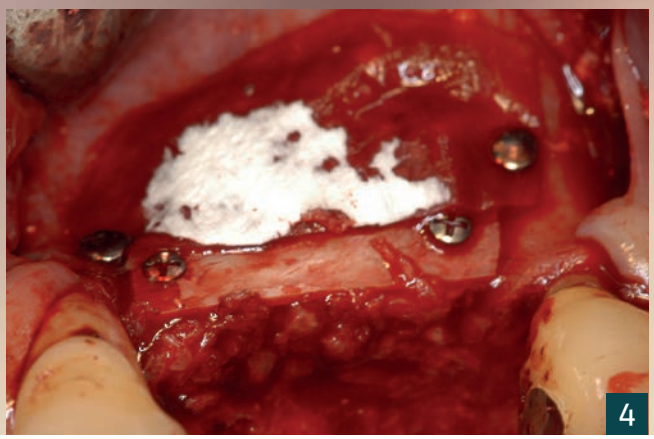

4

5

Anhand eines über elf Jahre dokumentierten Patientenfalls werden im Artikel das Vorgehen einer Implantation (Xive, Dentsply Sirona) nach augmentativen Maßnahmen (Symbios Algipore, Dentsply Sirona) dargestellt und die Langzeitstabilität demonstriert. Histologien aus einer Biopsie des augmentierten Areals belegen die Umwandlung des Knochenaufbaumaterials in stabilen Knochen.

Ein Patient konsultierte die Praxis im Jahr 2008 mit Beschwerden im Prämolarenbereich des zweiten Quadranten. Regio 24 bis 26 war mit einer Brücke versorgt (Abb. 2, 3). Zahn 24 konnte aus parodontalen Gründen nicht erhalten werden. Nach einer Analyse und Diagnostik wurden mit dem Patienten die Therapiemöglichkeiten erörtert. Die Entscheidung fiel auf eine implantatprothetische Restauration. Zwei Implantate sollten nach knochenaufbauenden Maßnahmen inseriert und mit keramischen Kronen versorgt werden.

Knochenaufbau und -regeneration

Zunächst stand der massive vertikale und horizontale Knochendefekt im Fokus. Nach dem Abtrennen der Brücke von Zahn 26 wurde der Zahn 24 extrahiert. Der Heilungsphase schloss sich ein Knochenaufbau in regio 24/25 an. Der zweidimensionale Defekt wurde mit einer biologisch orientierten autogenen Augmentationstechnik rekonstruiert [7,10,12]. Eine dünne „Schale“ an der Kortikalis wurde auf Distanz mit zwei Osteosyntheseschrauben fixiert und der Hohlraum mit partikuliertem Knochen gefüllt (Abb. 1). Gleichzeitig wurde ein externer Sinuslift nach der „Schichttechnik“ vorgenommen [9]. Anschließend

1 Augmentation mit autologem Knochenblock in Verbindung mit externem Sinuslift; Auffüllen mit Knochenaufbaumaterial.

2 Röntgenologische Ausgangssituation. Massiver Knochendefekt in regio 24/25.

3 Klinische und Ausgangssituation im Jahr 2008.

4 Abdecken des augmentierten Areals mit einer resorbierbaren Membran.

5 Röntgenkontrollbild nach dem Knochenaufbau. Augmentierter Bereich in regio 24-27; Knochenentnahmestelle in regio 36-38.

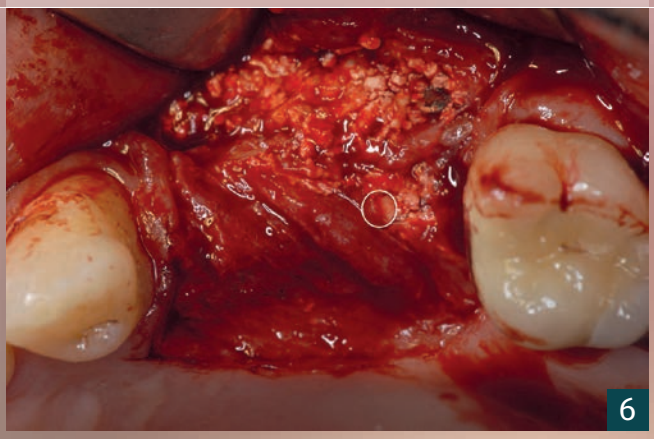

6

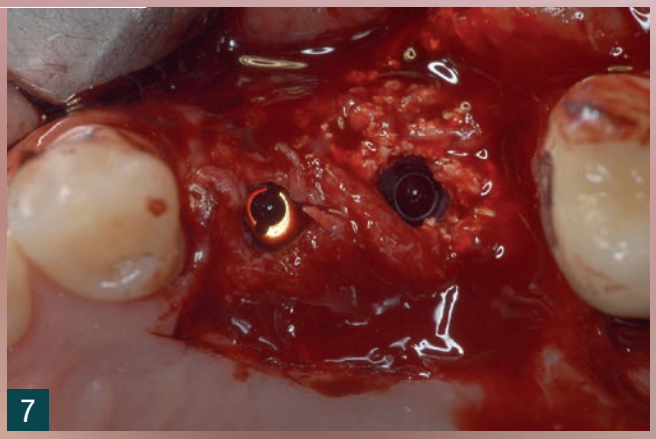

7

8

ist der augmentierte Bereich mit einer resorbierbaren Membran abgedeckt und diese mit Titanpins fixiert worden (Abb. 4, 5).

Knochenaufbaumaterial

Als Knochenaufbaumaterial kam Symbios Algipore (Dentsply Sirona) zum Einsatz. Das Knochenaufbaumaterial pflanzlichen Ursprungs wird aus Rotalgen gewonnen und seit 1988 erfolgreich angewandt [9]. Das enthaltene hochporöse Hydroxylapatit (HA, 98 %) ist Grundlage für eine ideale Resorptionskinetik und für das stabile Gerüst während der Knochenbildungsphase [4,17,18]. Die Wabenstruktur von Algipore soll das Einwachsen von knochenbildenden Strukturen fördern. Das Mineral resorbiert im Körper weitestgehend und unterstützt die parallel stattfindende Knochenneubildung [14,15,16]. Dadurch ist eine zuverlässige Volumenstabilität gewährleistet. In der frühen Heilungsphase wird netzartiges Knochengewebe in einer Trabekelstruktur gebildet, was ein Remodelling ermöglicht. Die Osseokonduktion erfolgt durch interkonnektierende Poren [5]. Neben der einfachen Anwendung geben die fundierte klinische Datenlage und die gute Studienlage eine hohe Sicherheit [5,9,14-18].

Insertion der Implantate

Nach viermonatiger Einheilzeit wurde vor der Implantatinsertion – simultan mit der Implantatbett-Präparation – mit einem Trepanbohrer (Durchmesser 3,1 mm, Dentsply Sirona) eine Biopsie aus dem augmentierten Bereich entnommen und für eine histologische Untersuchung eingesandt (Abb. 6). Nach der Implantatbett-Präparation folgte die Insertion der Implantate (Abb. 7) (Xive Ø 3.8, L 15 mm, Dentsply Sirona).

Implantatsystem

Die klinische Dokumentation zum Xive-Implantatsystem ist umfangreich [2,3,6,11]. Das Implantat hat ein spezifisches Gewindedesign, welches im spongiösen Knochen eine Ver-

6 Entnahmestelle der Biopsie im Rahmen der Implantatbett-Präparation.

7 Insertion von zwei Implantaten (Xive, Dentsply Sirona).

8 Röntgenkontrollbild nach Implantatinsertion. Die komplette vertikale Dimension des augmentierten Bereichs wurde ausgenutzt.

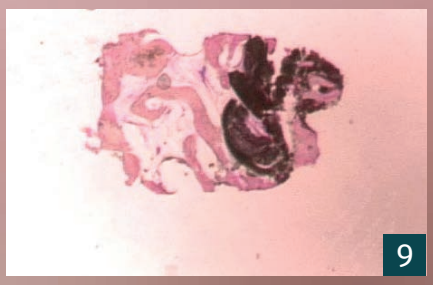
9

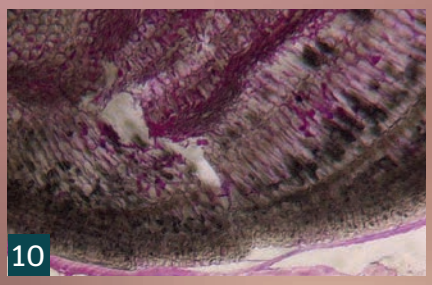
10

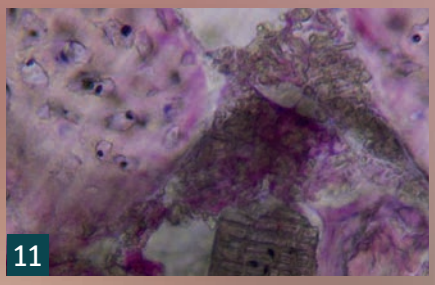
11

Histologische Auswertung: Prof. Dr. A. Piattelli, Universität Chieti

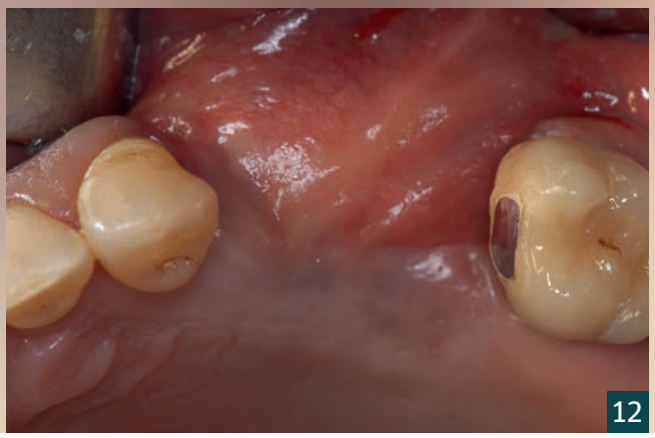
12

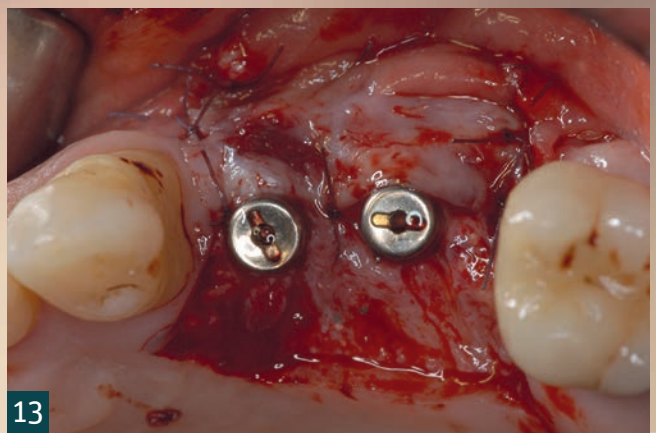
13

dichtung während der Insertion ermöglicht. Diese „interne Kondensation“ sorgt für eine fühlbar hohe Primärstabilität [1,2], selbst bei weicher Knochenqualität. Diese Eigenschaft zusammen mit der Knochenkondensierung ermöglicht optimale Ergebnisse. Um Primärstabilität und periimplantäre Knochendichte zu erhöhen, wurde die Implantatinsertion mittels Bone-Condenser-Technik vorgenommen [9] (Dentsply Sirona). Abschließend erfolgte eine radiologische Kontrolle (Abb. 8).

Histologische Auswertung (Prof. Dr. A. Piattelli)

In der Übersichtsvergrößerung der histologischen Auswertung ist die Knochenneubildung (Osteogenese) gut zu erkennen (Abb. 9). Die histologische Nachuntersuchung zeigte die Resorption des Knochenaufbaumaterials Symbios Algipore mitten im physiologischen Umbauprozess. Bereits innerhalb der relativ kurzen Zeit wurde die tubuläre Wabenstruktur des Knochenaufbaumaterials von frisch regeneriertem Knochen durchdrungen; erste Umbauprozesse fanden statt (Abb. 10, 11).

Einheilung und Weichgewebsmanagement

Gerade bei komplexen Situationen müssen Hart- und Weichgewebsmanagement mit einbezogen werden. Obwohl das Hartgewebe häufig die primäre Schwierigkeit zu sein scheint, bleibt das Weichgewebe eine mindestens ebenso große Herausforderung. Im vorliegenden Fall fehlte ausreichend keratinisierte Gingiva für die Langzeitstabilität [8,13]. Die Ausformung eines natürlichen Emergenzprofils erfolgte nach einer geschlossenen Einheilung der Implantate von fünf Monaten (Abb. 12). Die Implantate wurden dafür nach einem Reentry mit Gingivaformern versorgt und die Schleimhaut nach der apikalen Verschiebelappentechnik entsprechend vernäht (Abb. 13). Gewählt wurden die schlanken Gingivaformer PS auf den leicht subkrestal positionierten Implanta-

9 Histomorphologische Auswertung der Biopsie regio 24/25 (Vergr.: 18 x): Kaudal ist das Knochenaufbaumaterial noch erkennbar.

10 Histomorphologische Auswertung der Biopsie regio 24/25 (Vergrößerung: 150 x) nach vier Monaten.

11 Neu regenerierter Knochen (Vergrößerung 200 x) (rosa) setzt sich in der tubulären Wabenstruktur des Knochenaufbaumaterials (braun) ab.

12 Situation nach einer Einheilzeit von fünf Monaten.

13 Eingesetzte Gingivaformer auf den leicht subkrestal inserierten Implantaten zum Ausformen des periimplantären Weichgewebes.

14

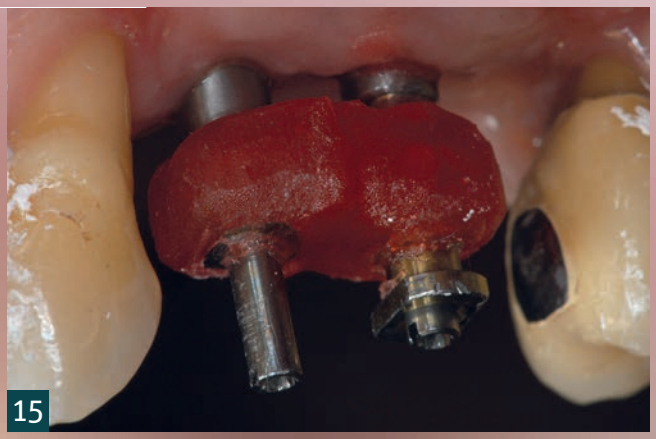

15

16

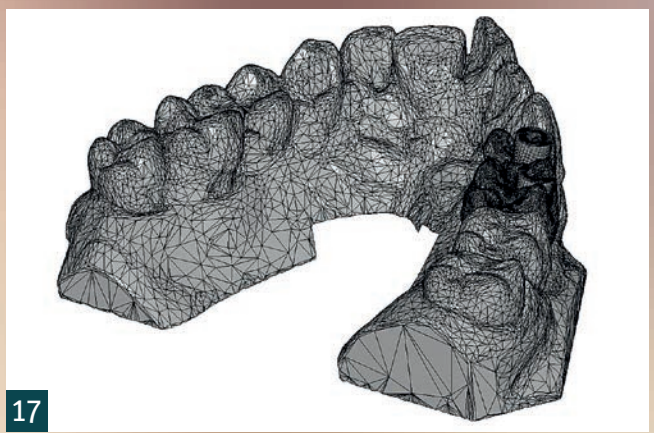

17

ten. Das Implantatsystem bietet die Option für einen Platform Switch, welcher die periimplantäre Physiologie maximal unterstützt.

Prothetische Versorgung

Nach der Osseointegration der Implantate und der Ausformung der Weichgewebe erfolgte die Überabformung (Abb. 14, 15). Für eine präzise Übertragung wurden die Abformpfosten dazu zunächst mit Kunststoff verblockt, nach dem Aushärten separiert und anschließend erneut verblockt. Danach folgte die Abformung mit einem hydrophilen Silikonmaterial (Aquasil, Dentsply Sirona). Das Meistermodell wurde mit Gingivamaske erstellt und ein Wax up modelliert. Nach dem Digitalisieren des Wax ups wurden individuelle CAD/CAM-Abutments konstruiert und diese in eine Kobalt-Chrom-Legierung überführt (Abb. 16-18) (Atlantis Suprastructures, Dentsply Sirona). Der Zahntechniker stellte nach einer Farbbestimmung die keramischen Implantatkronen her. Zirka 15 Monate nach der Erstkonsultation des Patienten konnte die prothetische Restauration definitiv eingegliedert werden (Abb. 19-21). Klinisch zeigte sich eine stabile Situation, die radiologisch bestätigt werden konnte. Der Patient konsultiert die Praxis regelmäßig zum Recall und zur Prophylaxe.

Follow up 2019

Elf Jahre nach den knochenaufbauenden Maßnahmen und der Implantatinsertion war die Situation nach wie vor stabil. In einer Kontrolluntersuchung im Jahr 2019 sah das Augmentationsgebiet gesund und entzündungsfrei aus. Es zeigte sich eine volumenstabile Situation im Bereich der inserierten Xive-Implantate (Abb. 22).

Zusammenfassung

Der im Artikel über einen Zeitraum von elf Jahren dokumentierte Patientenfall demonstriert die Vorgehensweisen bei komplexen Fällen mit dem Ziel eines langfristigen Erfolges. Zusätzlich zum chirurgischen Können und der Erfahrung

14 Acht Wochen nach dem Reentry: Start der prothetischen Phase.

15 Verblockte Abformpfosten für die Implantatabformung.

16 Herstellung der individuellen Suprastruktur (Kobalt-Chrom) …

17 … über Wax-up, CAD-Design und …

18

19

20

21

22

ist die überlegte Auswahl geeigneter Materialien entscheidend. Knochenaufbaumaterialien mit hoher Biokompatibilität und Resorptionsfähigkeit (wie etwa Symbios Algipore) und ein Implantatsystem, welches auch in kritischen Situationen zuverlässig stabile und periimplantär gesunde Ergebnisse unterstützt (wie etwa Xive), werden seit Jahrzehnten erfolgreich angewandt und sind mit guten klinischen Erfolgsraten dokumentiert.

Scan mich!
LITERATUR
zu dieser Publikation

Abrechnungstipps
zu dieser Publikation
DZR | Blaue Ecke

18 ... CAM-Fertigung (Atlantis Suprastructures).

19 Die individuelle CAD/CAM-Suprastruktur auf den Implantaten verschraubt.

20 Situation nach Eingliederung der keramischen Kronen.

21 Kontrollröntgenbild nach dem Einsetzen der Restaurationen im Jahr 2009.

22 Follow up-Röntgenbild aus dem Jahr 2019: Stabile Situation der Hartgewebe.