

ISSN: 1869-6317

Magazin für die
implantologische Praxis
14. Jahrgang 2023

Heft 4 | August 2023
www.quintessence-publishing.com

4
2023

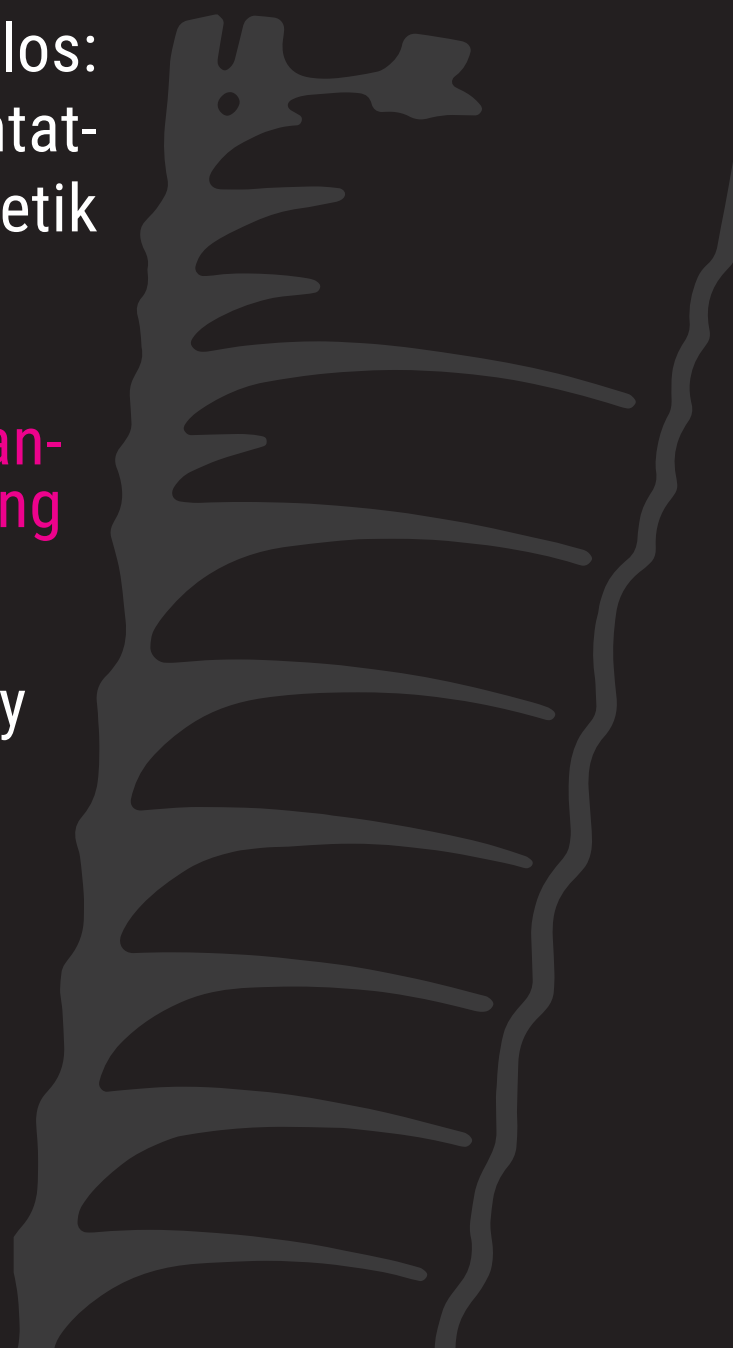
pip
Praktische Implantologie
und Implantatprothetik

kurz & schmerzlos:
3D-Verfahren in der Implantat-
prothetik

Digital geplante Sofortimplan-
tation und -versorgung

fotostory

pip hat recht: GmbH-
Geschäftsführung durch
(Zahn-)ärzte



ICX-DIAMOND[®]

DAS NEUE ZAHN-IMPLANTAT VON MEDENTIS MEDICAL.

LIQUID

Wir kennen kein
stärkeres Ø 3.3 Implantat
als ICX-DIAMOND!
Aus Giga-Titan gefertigt.



GIGA-TITAN =
Rein Titan Grad 4KV,
mit 1.100 MPa.³

Mehr Infos zu
ICX-DIAMOND
im ICX-Shop!



DER NEUE
ICX-GOLD-STANDARD
VON MEDENTIS MEDICAL.

3) Definition von Giga-Titan: Rein Titan Grad 4KV 1100 MPa.
Quellenngebehen für mechanische und chemische Eigenschaften: ISO 5832-3

SERVICE-TEL.: 02641 9110-0 · BE SMART. BE ICX.

medentis
medical

Liebe Leserin,
lieber Leser,



spüren Sie sie auch schon, diese Müdigkeit innerhalb der Zahnmedizin? Genauer: diese Fortbildungsmüdigkeit? Das muss es sein. Anders ist es kaum zu erklären. Wie ein Groupie reiste ich durch die ganze Republik wie auch international von Veranstaltung zu Veranstaltung – und überall bot sich mir ein ähnliches Bild: Referenten vor mäßig besetzten Sälen und enttäuschte Gesichter an den Ständen der begleitenden Industrieausstellungen. Dentale Fachmessen mit halbleeren Gängen oder komplett abgesagte Messeveranstaltungen. Selbst die Fortbildungsveranstaltungen einzelner Dentalfirmen werden wegen zu geringem Interesse abgesagt.

Dabei trifft dieses Schicksal die Fortbildungen aller Größenordnungen gleichermaßen. Selbst ein phantastisches Rahmenprogramm an einem exotischen Veranstaltungsort kann Zahnmedizinerinnen und Zahnmediziner in Deutschland offenbar nicht mehr hinter dem Behandlungsstuhl hervorlocken. Auch die einstigen Garanten für volle Hallen unter den Referenten der Dentalbranche ziehen nicht mehr so wie einst. Was ist nur los?

Nach der Corona-Pandemie waren wir doch alle ganz wild darauf, uns auf den Messen auszutoben und uns auf den Kongressen endlich wiederzusehen. Diese Euphorie scheint zumindest in deutschen und europäischen Ländern vorbei. In Südostasien hingegen, in Mittelost und auch in Südamerika freuen sich Veranstalter über eine ungebrochene nach-pandemische Fortbildungsfreude. Ist es bei uns also wirklich Fortbildungsmüdigkeit? Ist es ein Überangebot an Fortbildungen? Eine Antwort haben weder ich noch die Veranstalter aktuell parat. Noch weniger eine konkrete Lösung. Immerhin scheinen die kleinen, regionalen Fortbildungsangebote noch zu funktionieren. Ob die kuschelige Atmosphäre einer solch intimen Fortbildungsrunde die Zukunft ist?

Dabei wäre es wirklich schade, wenn zukünftig die großen und mittleren Fachkongresse aussterben sollten. Denn neben spannenden Vorträgen bieten diese Fortbildungen vor allem eine großartige Möglichkeit zum ausgiebigen Networking, die ihresgleichen sucht – und das sollte nun wirklich nicht auf der Strecke bleiben.

Herzlichst

Ihr

Sven Skupin

Wir freuen uns auf Sie auf www.frag-pip.de!
Profitieren Sie als Teil der **pip**-Community vom Expertenpool für all Ihre Fragen.



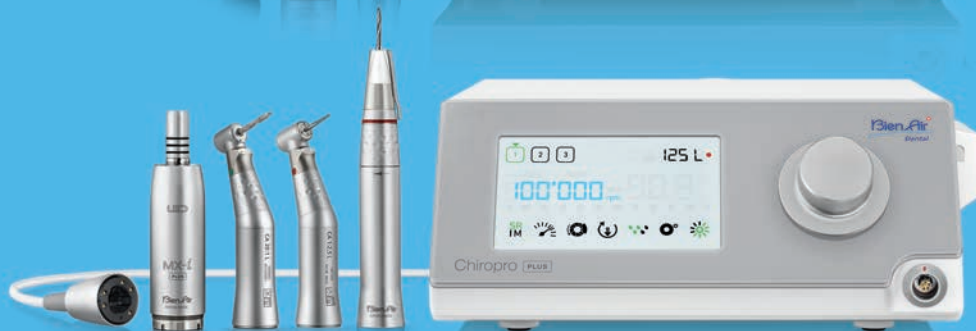

PURE SIMPLICITY



NEW CHIROPRO

IMPLANTOLOGY
motor system



NEW CHIROPRO PLUS

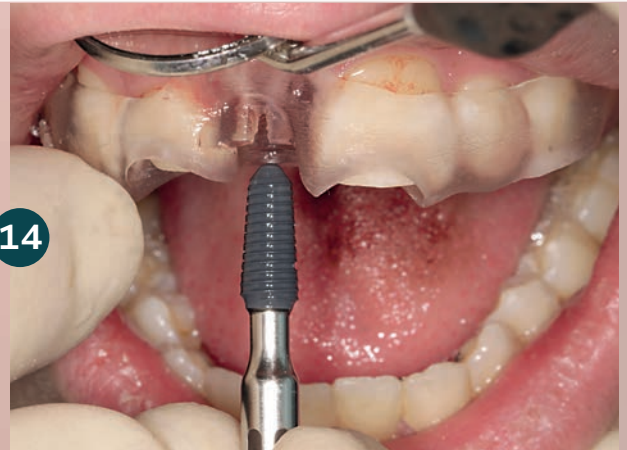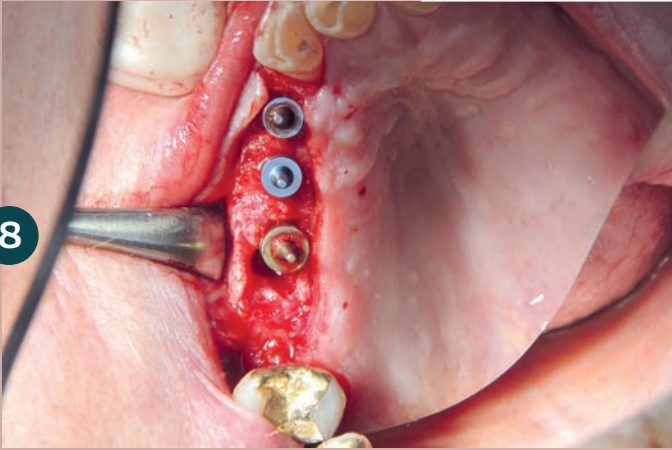
IMPLANTOLOGY
motor system

ORAL SURGERY
motor system

Steuern Sie Ihren Implantologie- und Chirurgie-Motor mit einem einzigen Drehknopf. Die neuen Chiropro von Bien-Air Dental wurden komplett nach einer Philosophie konzipiert: **Schlichkeit!**

 **GO TO online shop**
bienair.com/eshop

FREE SHIPPING!



03 so viel vorweg

05 pip auf einen blick

08 pip fallstudie

N. Jacob: Risikoorientiertes Implantieren bei Medikation mit Bisphosphonaten

14 pip fallstudie

B. Bahlmann: Digital geplante Sofortimplantation mit Sofortversorgung

20 pip fallstudie

T. Übermuth: Der Gamechanger bei implantatgestützten Konuskronen

26 kurz & schmerzlos

3D-Verfahren in der Implantatprothetik

48 pip fotostory

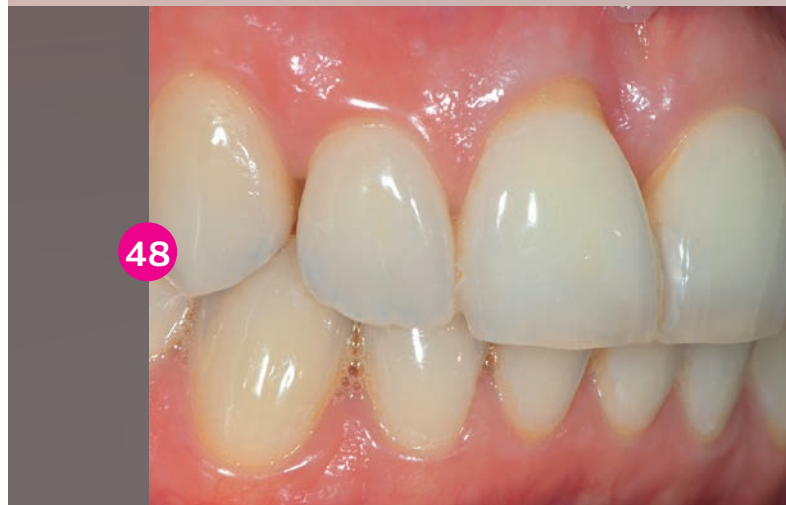
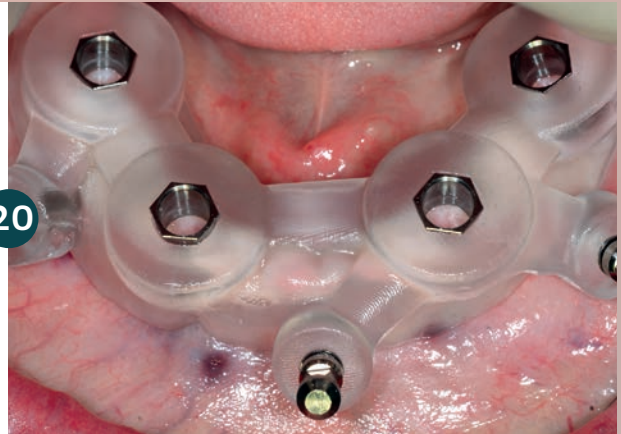
P. Randelzhofer: Ästhetische Frontzahnversorgung bei parodontaler Vorschädigung

54 pip comic


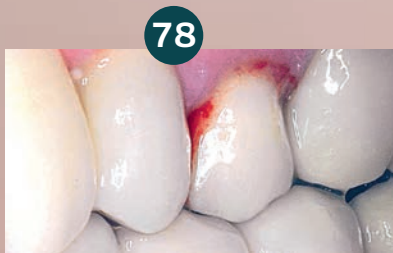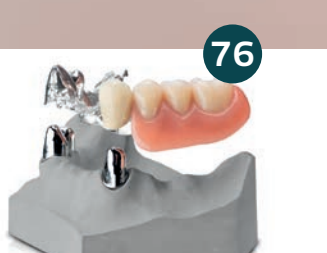




Neulich in der Praxis Drs. Gestern und Heute

56 pip hat recht

T. Ratajczak: GmbH-Geschäftsführung durch (Zahn-)Ärzte - eine gute Idee?



INTERVIEW



pip fragt

- 58** K. Fischer: Komplikationslose Wundheilung mit Heilungsboostern
- 60** I. Binderman und A. Binderman: Extrahierte Zähne als autologes Transplantat - einfach smart
- 62** J. Neugebauer: Eine große Ehre und eine Verpflichtung
- 64** M. Waldner: Glauben Sie keinem Unternehmen, glauben Sie Daten und Fakten!
- 66** G. Schillig: All-on-4: Auch nach 25 Jahren noch ein faszinierendes Konzept
- 68** A. C. Höhne: Miniimplantate machen Patient und Praxis glücklich!
- 70** A. Utz: Straumann übernimmt GalvoSurge
- 72** M. Stammen und M. Lugert: Neue Camlog Kampagne verspricht weitere Preisstabilität
- 74** D. Duddeck und K. U. Volz: Saubere Implantate spielen eine signifikante Rolle

pip produktreport

- 76** Produktkonzepte für den digitalen Workflow
- 78** Alternative zur Keimreduktion
- 80** Periimplantäre Reinfektionen von Beginn an vermeiden
- 82** W&H ProService: Sommerferien für Instrumente
- 84** Eine Spritze wird 40 - Jubiläum bei Kulzer
- 85** Praxisabfälle richtig sammeln und entsorgen

pip vor ort


- 86** ITI-Kongress: Aller guten Dinge sind drei
- 88** Dolce Vita und spannende Fortbildung in Italien

pip experten

- 90** Editorial Advisory Board

pip impressum

- 90** Wir stehen hinter **pip**



FORTBILDUNGEN MIT LIVE-OP

Fortbildungspunkte
5

Theorie: „Mini's machen glücklich – das MDI Implantatsystem von condent.“

- Minimalinvasive Vorgehensweise und vergleichsweise simples Protokoll
- Ideale Ergänzung des implantologischen Behandlungsspektrums
- Hohe Wirtschaftlichkeit für die Zahnarztpraxis

Praktisch: Live-OP am zahnlosen Unterkiefer/Oberkiefer, Pfeilvermehrung bei Teilprothesen

Datum	Ort	Referent
06. September 2023	Hannover	Dr. Jens Becker, M.Sc. M.Sc.
13. September 2023	Bad Langensalza	Dr. Wolfram Olschowsky
27. September 2023	Berlin Tegel	Dr. Wolfram Olschowsky Dr. Philipp Olschowsky
11. Oktober 2023	Pfarrkirchen	Dr. Christoph Bayer
18. Oktober 2023	Greifswald	Prof. Dr. Thorsten Mundt OA Dr. Christian Lucas
21. Oktober 2023	Drensteinfurt*	Dr. Janina Hilgert
25. Oktober 2023	Schöpstal	Dr. Agnes Niedzielski
01. November 2023	Dresden	Dr. Matthias Huhle
15. November 2023	Berlin Tegel	Dr. Wolfram Olschowsky Dr. Philipp Olschowsky

Jeweils von 15:00-19:00 Uhr: 199,00 Euro p.P. zzgl. MwSt.

*09:00 - 13:00 Uhr

HANDS-ON FORTBILDUNGEN

Fortbildungspunkte
3

Prothesenstabilisierung mit dem MDI Implantatsystem beim zahnlosen Ober-/Unterkiefer sowie Pfeilvermehrung bei Teilprothesen

- Fallauswahl, Diagnostik und Planung
- Chirurgisches Protokoll: Wo liegen die Unterschiede zur konventionellen Implantation?
- Prothetisches Protokoll: Chairside vs. labside
- Klinische Fallbeispiele & Abrechnungsbeispiele

Praktische Umsetzung

- Planung von Implantatanzahl und Positionierung
- Besonderheiten des chirurgischen und prothetischen Protokolls bei Teilbezahnung
- Praktische Übungen am Modell: Chirurgie und Prothetik (Das Modell kann als Schaumodell für die eigene Praxis behalten werden)

Nachmittags-Fortbildungen von 15:00 - 17:00 Uhr
149,00 Euro p.P. zzgl. MwSt.

Datum	Ort	Referent
13. September 2023	Hannover	André Baasch
18. Oktober 2023	Hannover	André Baasch
08. November 2023	Hannover	André Baasch

LIVE-OP mit GUIDED SURGERY

Fortbildungspunkte
5

Die MDI GUIDED SURGERY ist eine schablonengeführte Implantation und kann vom fehlenden Einzelzahn bis zum zahnlosen Kiefer eingesetzt werden. Unser System hilft Ihnen bei der Diagnose, der Behandlungsplanung und Implantatinsertion auf Grundlage der prothetischen und chirurgischen Anforderungen. Die MDI GUIDED SURGERY gibt Ihnen Sicherheit für die Implantation der MDI Mini-Dental-Implantate im Oberkiefer oder bei der transgingivalen Insertion.

Datum	Ort	Referent
08. November 2023	Hannover	Dr. Jens Becker M.Sc. M.Sc.

15:00-19:00 Uhr: 299,00 Euro p.P. zzgl. MwSt.

INFORMATIONSVANSTALTUNGEN ONLINE

In unseren Online-Seminaren erhalten Sie einen Überblick zum Therapie-konzept der MDI Mini-Dental-Implantate. Das System ist auch ohne implanto-logische Vorkenntnisse anwendbar. Das Online-Seminar dauert ungefähr 45 – 60 Minuten und ist kostenfrei. Für diese Form des Seminars können wir keine Fortbildungspunkte vergeben.

Informationsveranstaltungen Online: Kostenlos

Datum	Ort	Uhrzeit	Referent
08. September 2023	Online	ab 13:00 Uhr	Gert-Jens Koebel
22. September 2023	Online	ab 13:00 Uhr	Gert-Jens Koebel
13. Oktober 2023	Online	ab 13:00 Uhr	Gert-Jens Koebel
27. Oktober 2023	Online	ab 13:00 Uhr	Gert-Jens Koebel
10. November 2023	Online	ab 13:00 Uhr	Gert-Jens Koebel

Die maximale Teilnehmerzahl liegt bei **15 Teilnehmern** pro Termin.

Es besteht ebenfalls die Möglichkeit der individuellen Buchung, gerne auch in den frühen Abendstunden.

HOUSECALL & HANDS-ON: ab 99,00 Euro

Ein Hands-On Kurs in Ihrer Praxis am Wunschtermin

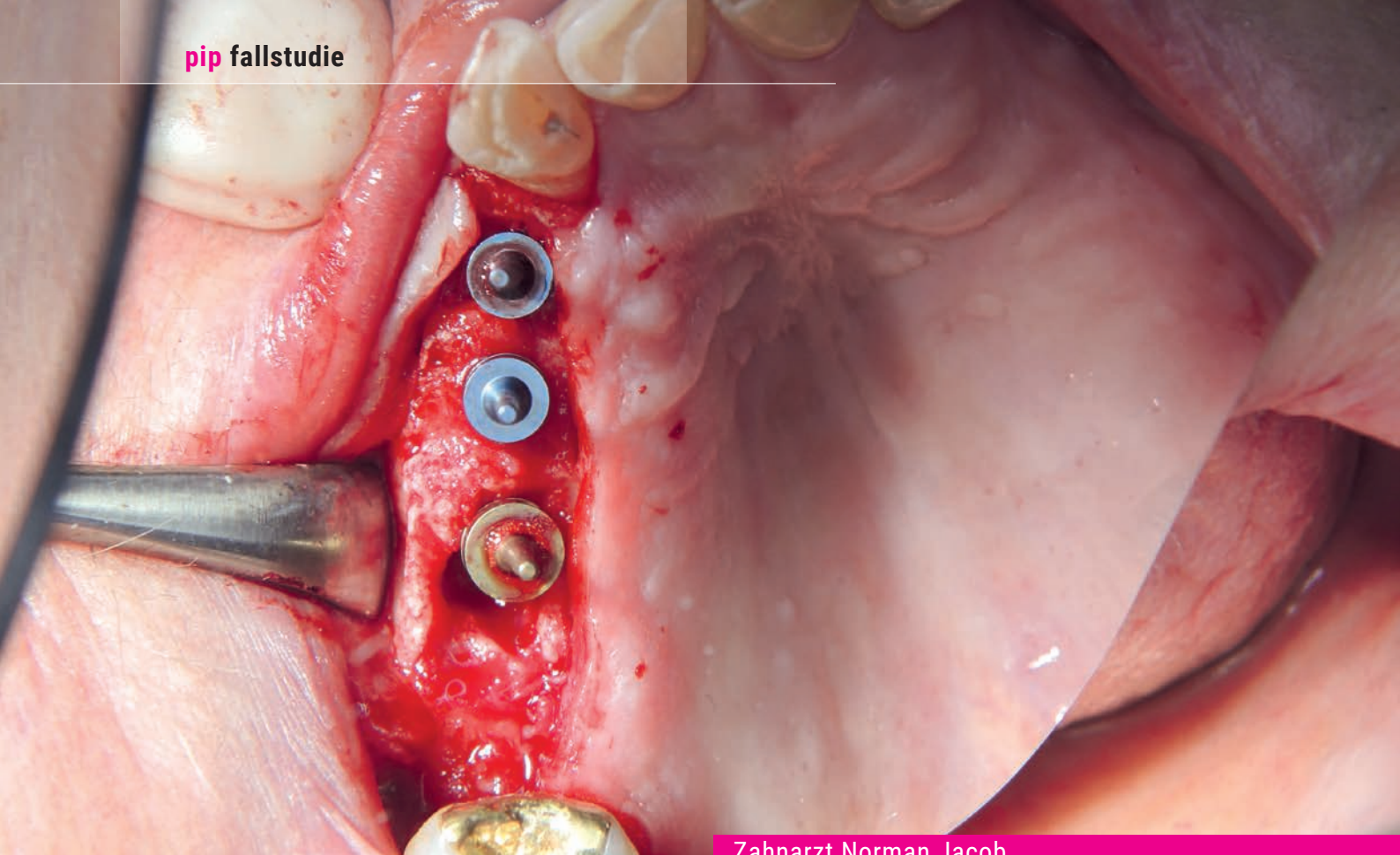
Kompakte Informationen zur Prothesenstabilisierung und die praktische Arbeit am Modell verschaffen Ihnen einen schnellen Eindruck über die Möglichkeiten und das Potenzial der MDI Mini-Dental-Implantate.

Wir bringen alles mit. Unser Hands-On Kurs für 1-3 Behandler bietet kompakte Informationen über MDI Implantate in zwei Teilen. Das Studienmodell verbleibt bei Ihnen in der Praxis und kann zur Erklärung der Therapie für den Patienten genutzt werden.

Wunschtermine gibt es nach Verfügbarkeit in unserem Online-Buchungsportal. Den Link senden wir Ihnen gerne auf Anfrage.



Hier finden Sie unseren Leitfaden



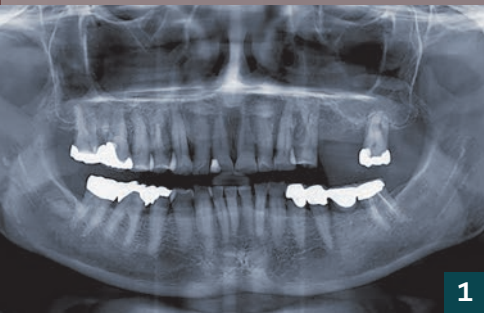Zahnarzt Norman Jacob



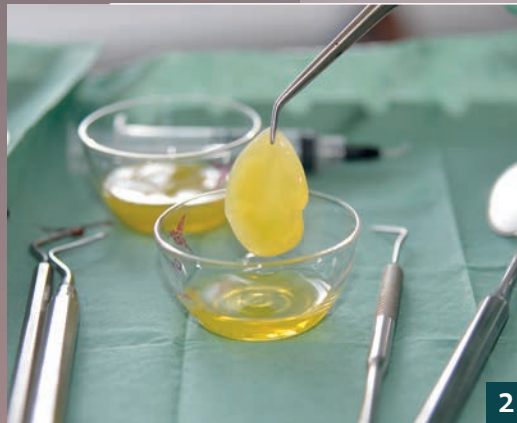Risikoorientiertes Implantieren bei Medikation mit Bisphosphonaten

- 2003-2010 Studium der Zahnmedizin, Christian-Albrecht-Universität zu Kiel
- 2010-2012 Assistenz Zahnarzt Praxis Dr. Nowak, Berlin
- 2012-2014 Angestellter Zahnarzt Praxis Dr. Nowak, Berlin
- 2012 Kerncurriculum Implantologie, Theorie & Praxis in Tübingen, Prof. Dr. Hahn
- 2014 Gründung Gemeinschaftspraxis mit Dr. Pieter Jacob, Zahnarztpraxis Jacob & Jacob Dental Care Berlin
- Seit 2019 Einzelpraxis Jacob & Jacob Dental Care Berlin
- Seit 2023 Gutachter der KZV Berlin

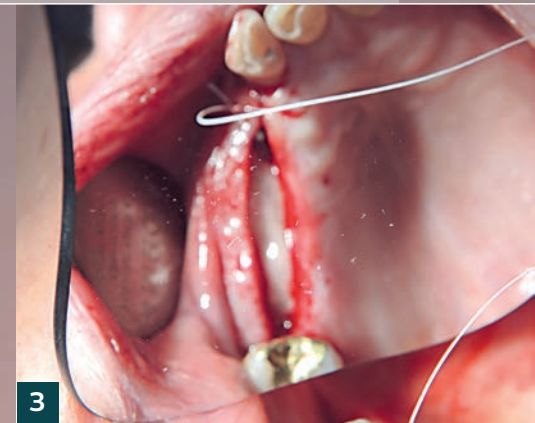■ praxis@zahnarztjacob.de
■ www.zahnarztjacob.de



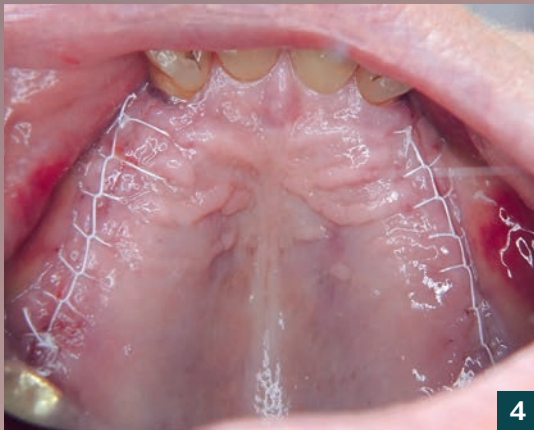
1



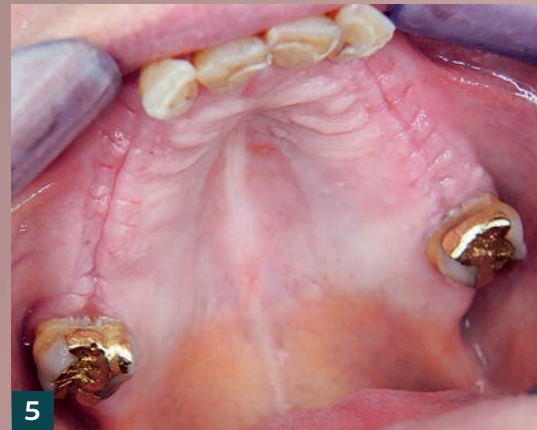2



3



4



5

Bei Patienten mit einer Medikation mit Bisphosphonaten gilt es eine restaurative/prothetische Versorgung zu wählen, die mit einem möglichst geringen Risiko der Entwicklung einer Osteonekrose einhergeht. Deren Entstehung wird meist durch enorale Wunden begünstigt, wie etwa eine entzündlich veränderte Mundschleimhaut, Parodontopathien, chirurgische Eingriffe oder auch Prothesendruckstellen. Mit der Abstützung von Zahnersatz auf Implantaten können Prothesendruckstellen vermieden werden. Jedoch gilt es, das Risiko von Komplikationen bei der Einheilung minimal zu gestalten.

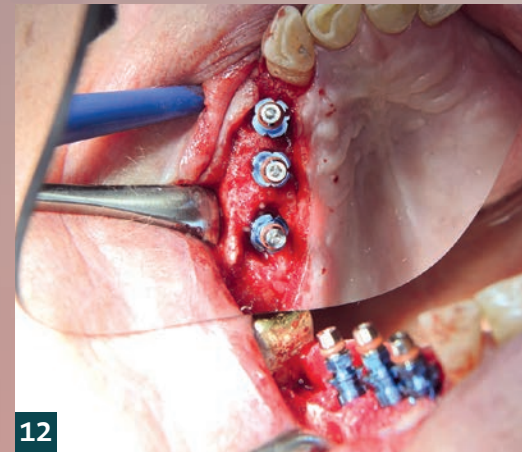
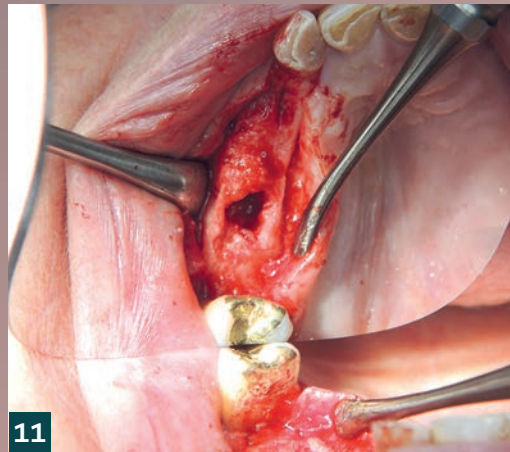
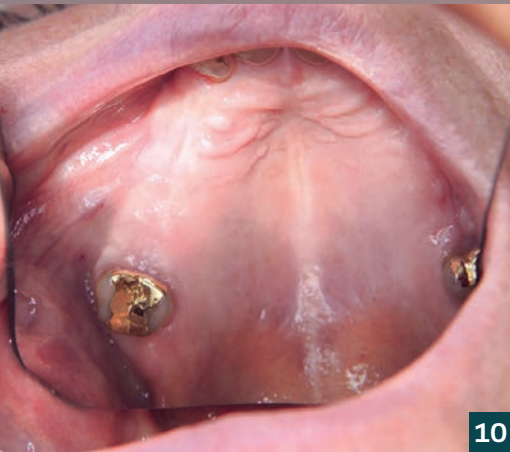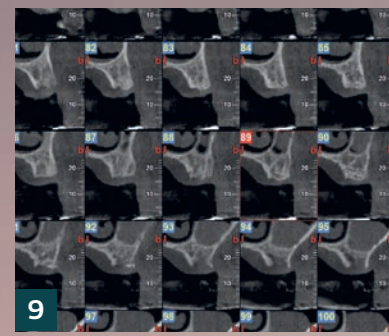
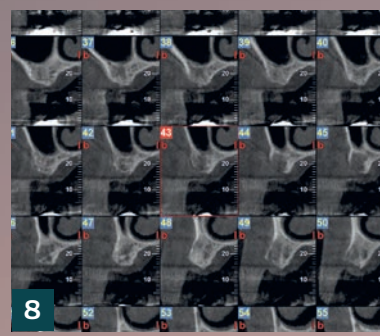
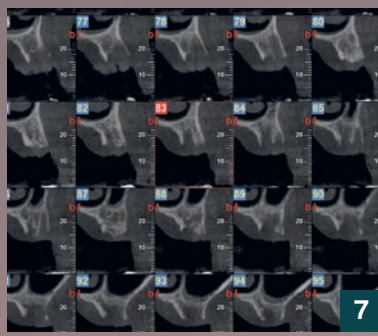
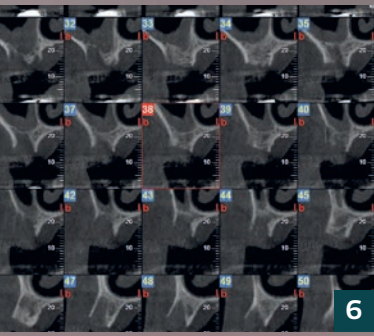
Bei bereits bestehender Medikation mit Bisphosphonaten kann durch den chirurgischen Eingriff der Insertion von Implantaten ein Osteonekrosierisiko entstehen, ebenso wie etwa später durch eine Periimplantitis. Neben der anamnestischen muss daher die präoperative Analyse der klinischen und radiologischen Befunde besonders sorgfältig durchgeführt werden. Operative Eingriffe sollen immer unter strengen Infektions- und Wundheilungskautelen erfolgen. Maßgeblich sind die Empfehlungen und die systematische Vorgehensweise laut Risikobestimmung anhand der S3-Leitlinie Antiresorptiva-assoziierte Kiefernekrosen (AR-ONJ).

Fallbericht

Die 76-jährige Patientin kam wegen einer Rehabilitierung ihrer gelockerten prothetischen Versorgung neu in unsere Praxis. Allgemeinanamnestisch waren ihre Arthrose und Osteoporose zu beachten, weswegen sie einmal monatlich 150 mg Ibandronsäure (Gruppe der Bisphosphonate) und täglich 40 mg Omeprazol (Gruppe der Protonenpumpenhemmer) einnahm. Weitere für das individuelle Risiko der AR-ONJ relevante Faktoren oder Allgemeinerkrankungen wie etwa Diabetes, Parodontitis, Krebserkrankungen, Nikotinabusus oder Chemo-, Kortison- oder Strahlentherapie konnten ausgeschlossen werden. Eine

- 1 Röntgenübersichtsaufnahme zur Analyse, die Zähne 16-13, 23, 24 und 27 sind nicht erhaltungswürdig.
- 2 PRGF zur verbesserten Wundheilung, Phase 2 in die Alveole, Phase 1 als Layer vor dem spannungsfreien Vernähen.
- 3 Fixation mit Naht zur AR-ONJ-Prophylaxe.

- 4 Zustand einen Tag postoperativ.
- 5 Komplikationslose Heilung nach 14 Tagen.



zahnärztliche Behandlung in einer Klinik wurde wegen der AR-Therapie empfohlen, von der Patientin jedoch abgelehnt. Nach Schweigepflichtentbindung der Patientin erfolgte ein interdisziplinäres Konsil zur verbesserten Einschätzung des Risikos mit dem Hausarzt.

Diagnostik und Planung

Nach klinischer Untersuchung und Übersichtsröntgenbild (Abb. 1) stellte sich heraus, dass neben einem horizontalen Knochenabbau und vertikalen Einbrüchen die Zähne 16-13, 23, 24 und 27 Lockerungsgrade von II-III aufwiesen. Die Zähne waren nicht erhaltungsfähig, insbesondere, da intraorale Infektionen und Keimeintrittspforten aufgrund des Risikos für eine Kiefernekrose unbedingt vermieden werden mussten. Als dann wurde die Patientin ausführlich über die Risiken einer möglichen AR-ONJ aufgeklärt, unter Berücksichtigung der möglichen, ggfs. weniger risikoreichen Alternativen einer zahnmedizinischen Versorgung. Die Patientin entschied sich dennoch für eine Implantatversorgung. Vor Beginn der Therapie wurde sie ebenfalls über das notwendige, anamnestisch bedingte, risikoadaptierte Recall während und nach der Versorgung aufgeklärt. Die Zähne

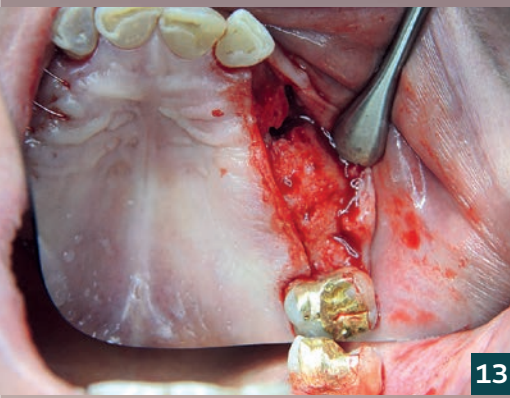
17 und 27 sollten zunächst zur Fixierung des provisorischen ZE belassen werden, die Zähne 12-22 sind erhaltungsfähig. Zunächst sollten die Zähne extrahiert werden und in einem zweiten chirurgischen Termin die Implantate inseriert werden.

Prä-, intra- und postoperatives Management

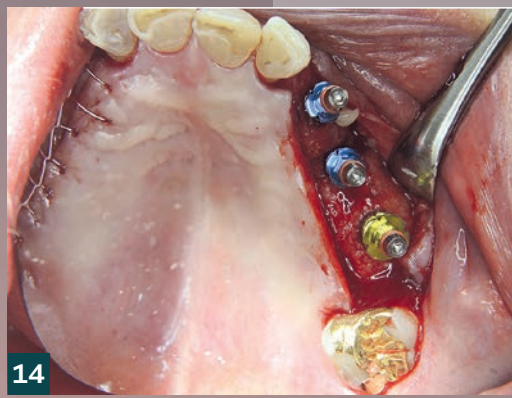
Präoperativ wurde der Vitamin-D-Spiegel kontrolliert und die Patientin erhielt zwei Tage vor dem Eingriff und fünf Tage postoperativ 750 mg Amoxicillin täglich. Nach der Extraktion, dem Eliminieren von scharfen Kanten, einem Alveolenmanagement mit PRGF (Fraktion 2 in Alveole, Fraktion 1 als Layer, Abb. 2) wurden die Wunden spannungsfrei dicht mit 3.0er-Naht PTFE vernäht (Abb. 3). Die Patientin wurde aufgeklärt, wie das postoperative Verhalten und die Kontrollen geplant sind. DVT vom ersten und zweiten Quadranten wurden erstellt (Abb. 6, 7). Einen Tag postoperativ sowie im wöchentlichen Abstand wurde der Heilungsverlauf kontrolliert (Abb. 4, 5). Das PRGF (BTI) wurde zur verbesserten und schmerzfreien Wundheilung gezielt bei dieser Patientin eingesetzt, um Komplikationen vorzubeugen. Aufgrund der vertikalen Knocheneinbrüche und des horizon-

- 6 Postoperative DVT nach Extraktion im ersten Quadranten ...
- 7 ... und zweiten Quadranten.
- 8 DVT vier Monate nach Extraktion, 1. Quadrant und ...
- 9 ... 2. Quadrant.

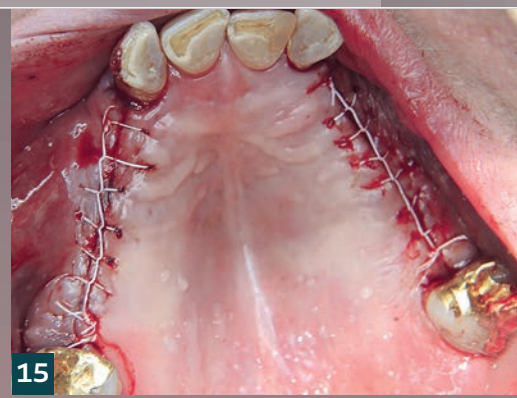
- 10 Intraoraler Zustand vor Eröffnung des Situs zur Implantation.
- 11 Heilungszustand des Knochens: der Knochen an der Alveole 26 ist kompromittiert, aber gesund, PRGF soll erneut angewendet werden.
- 12 Insertion von drei Implantaten (BTI) regio 26, 25 und 23.



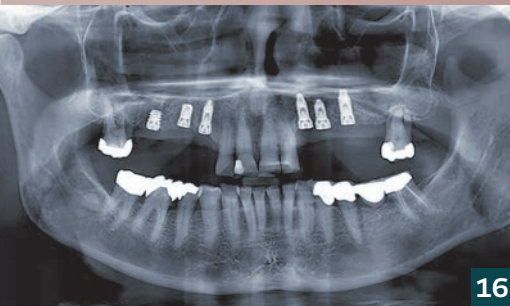
13



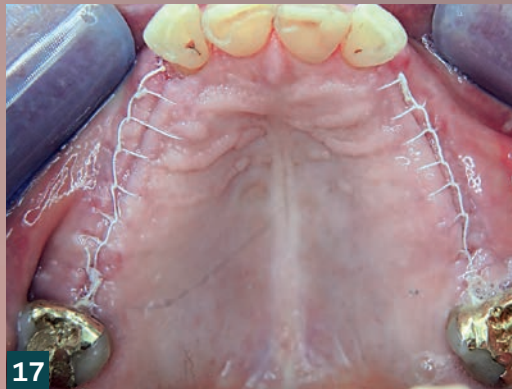
14



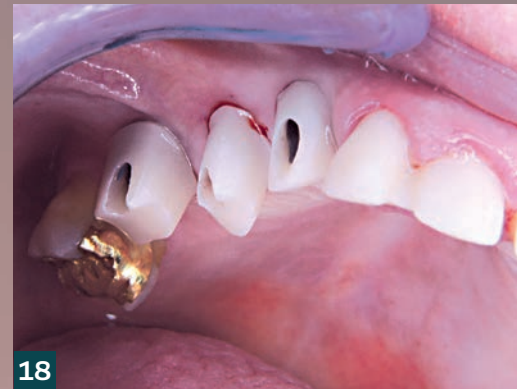15



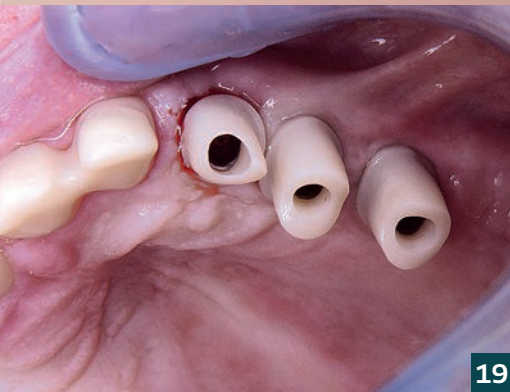
16



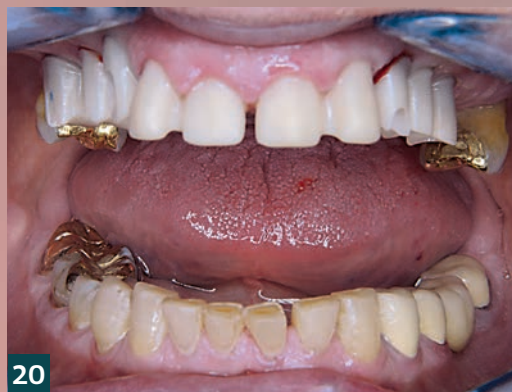17



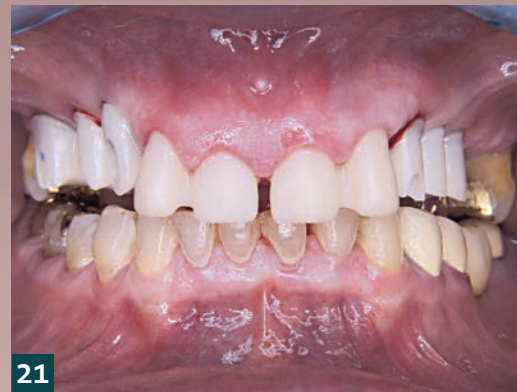18



19



20



21

alen Knochenabbau wurde vier Monate nach der Extraktion eine DVT zur Erfassung der Restknochenhöhe für die spätere Implantatplanung angefertigt (Abb. 8, 9).

BTI-Implantate

Vor Eröffnung des Operationssitus (Abb. 10) zeigten sich gesunde und entzündungsfreie Verhältnisse. Zunächst wurde die linke Kieferseite operiert. Der Kieferknochen war in regio 26

kompromittiert (Abb. 11). Drei BTI-Implantate in regio 23, 24 und 25 (\varnothing 3,5, L.: 10 mm; \varnothing 3,5, L.: 8,5 mm; \varnothing 4, L.: 10 mm) wurden gemäß des Bohrprotokolls zum BTI-Implantatsystem extrem niedrigtourig und ohne Wasserkühlung inseriert (Abb. 12). Mit der hydrophilen UniCa-Oberfläche (BTI) wird eine optimale Osseointegration ermöglicht und eine bakterielle Adhäsion minimiert. Im ersten Quadranten zeigte sich ein Knocheneinbruch regio 13/14 (Abb. 13). Nach Implantation der Implantate regio 13, 14 und 15 (15: \varnothing 4,5, L.: 5,5 mm; 14: \varnothing 4,0 L.: 6,5 mm;

13 Am Kieferkamm rechts besteht ein Knocheneinbruch regio 14, scharfe Kanten werden geglättet.

14 Insertion von drei BTI-Implantaten regio 13, 14, 15, PRGF Phase 1 und 2 sollen erneut verwendet werden.

15 An die Medikation adaptiertes Vorgehen, Naht und geschlossene Einheilung.

16 Röntgenkontrolle post implantationem.

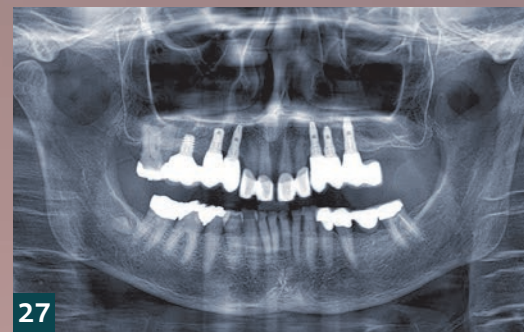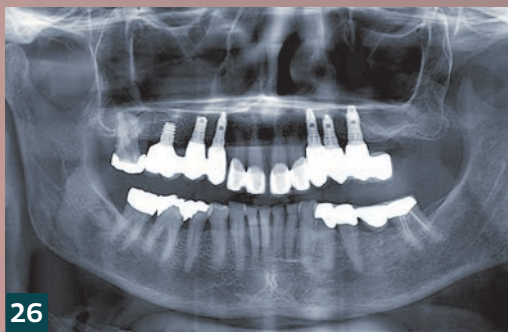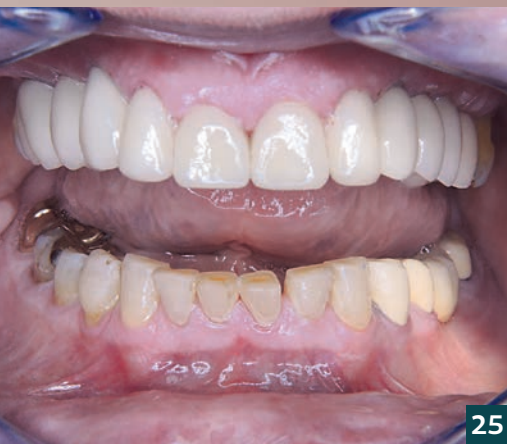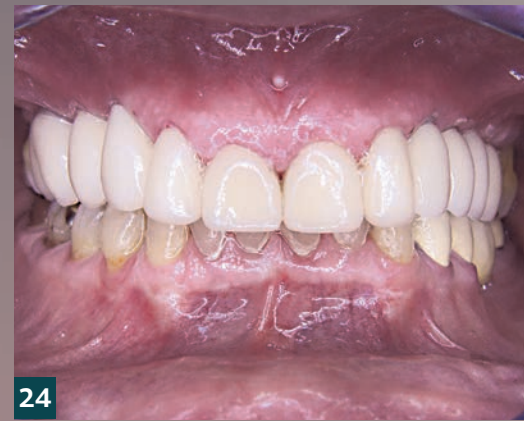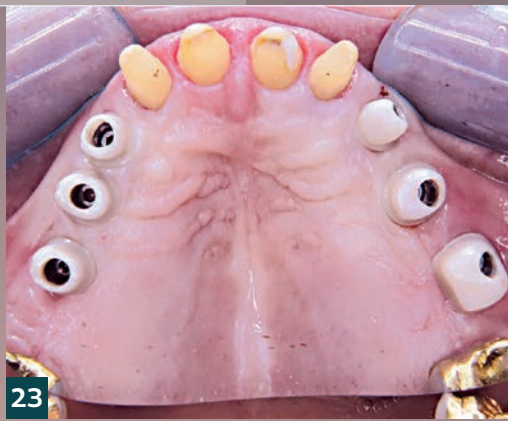
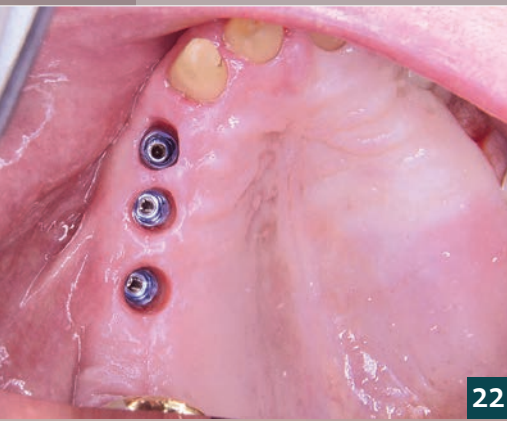
17 Kontrolle eineinhalb Wochen nach Implantation, komplikationslose Einheilung.

18 Einprobe der definitiven Abutments nach vier Monaten.

19 Die Abutments wurden individuell an die Achsrichtung angepasst hergestellt.

20 Verblocken der Frontzähne, gute prothetische Rehabilitation.

21 Für den definitiven Zahnersatz wurde ausreichend Platz gelassen.



13 Ø 3,5 L.: 10 mm) wurde mit den gesammelten Knochenchips und PRGF in den Fraktionen eins und zwei vor dem spannungsfreien, dichten Vernähen der Lappen augmentiert (Abb. 15). In der Röntgenkontrolle waren die an das jeweilige Kiefervolumen angepassten Implantatdurchmesser und -längen gut erkennbar (Abb. 16). Die Patientin wurde engmaschig nach dem Eingriff kontrolliert (Abb. 17).

Definitive Versorgung

Vier Monate nach Implantatinsertion wurden die individuell angefertigten, definitiven Abutments anprobiert (Abb. 18-21), dabei wurde großen Wert auf die Reinigungsfähigkeit sowie die genaue Adaptation der Ränder an die periimplantäre Schleimhaut gelegt. Das Weichgewebe entwickelte sich sehr gut. Ein gesundes Emergenzprofil und ausreichend dicke Mukosa werden für den langfristigen Erhalt der Implantate sorgen (Abb. 22). Kurze Zeit darauf wurden die Abutments definitiv eingesetzt und die Zähne 12-22 beschliffen (Abb. 23). Die Zähne 17 und 27 waren in gutem Zustand und suffizient mit Goldteilkronen versorgt. Die definitive Versorgung aus Kronen und implantatgetragenen Brücken erfreute die Patientin, sie war mit ihrem neuen Erscheinungsbild und ihrer wiedergewonnenen, sicheren Kaufunktion sehr zufrieden

(Abb. 24, 25). Ihre natürlichen Zähne im Unterkiefer wollte sie erhalten, obwohl sie sich ästhetisch unterschieden.

Fazit

Die risikoadaptierte Auswahl der Vorgehensweise und Operationsmethode, die Compliance der Patienten, eine verstärkte Aufklärung und die Auswahl der geeigneten Komponenten sind für den Erfolg bei Patienten mit einem anamnestic bedingten erhöhten Risiko eines Implantatmisserfolgs von großer Bedeutung. Im Zuge der regelmäßigen, engmaschigen Kontrolle und einer guten interdisziplinären Zusammenarbeit mit dem Hausarzt der Patientin konnte die neue Versorgung inzwischen über sieben Jahre erfolgreich gesund und stabil erhalten werden (Röntgenkontrollen 2,5 Jahre und sieben Jahre nach Einsetzen der Restaurationen). ●



Abrechnungstipps
zu dieser Publikation

DZR | Blaue Ecke

- 22** Ein gesundes Emergenzprofil und ausreichend dicke Mukosa sorgen für den langfristigen Erhalt der Implantate.
- 23** Beschleifen der Frontzähne, definitives Einsetzen der Abutments.
- 24** Einsetzen der zahn- und implantatgetragenen Brücke.

- 25** Die Patientin ist glücklich über einen komplikationsfreien Verlauf und freut sich über ihre wiedergewonnene Kaufunktion.
- 26** Röntgenologische Kontrolle zweieinhalb Jahre nach den operativen Eingriffen.
- 27** Auch bei der Kontrolle sieben Jahre postoperativ erfreut sich die Patientin einer gesunden Mundgesundheit.

PRGF - ENDORET®
WACHSTUMSFAKTORENREICHES PLASMA

ERFINDET DIE BEHANDLUNG IHRER PATIENTEN NEU

*Dank ihres hohen regenerativen
Potentials und ihrer Vielseitigkeit
zählt Endoret® (PRGF®) zu den
unerlässlichen Technologien
für verschiedenste klinische
Anwendungen*

Hochwirksame Technologie für die Regeneration
von Knochen- und Weichgewebe, die

- die Heilung beschleunigt
- Behandlungszeiten verkürzt
- postoperative Komplikationen und
Wiederbehandlungskosten vermindert
- die Erfahrung des Patienten verbessert

BTI Roadshow 2023/2024



IMPLANTOLOGIE
und REGENERATION

1 + 1 = 3

STÄDTE

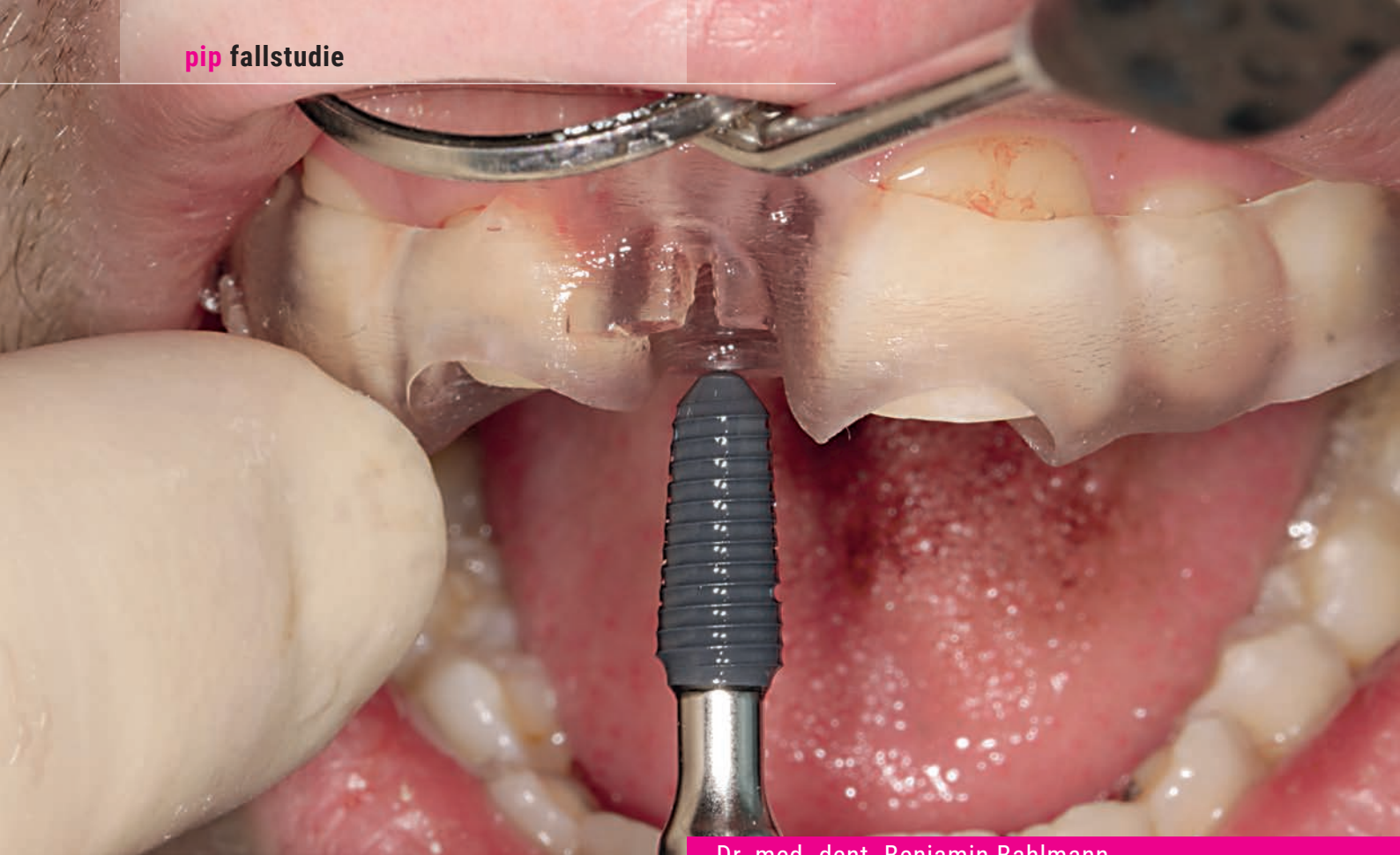
LEIPZIG 15.11.23
HAMBURG 25.11.23
DÜSSELDORF 02.12.23

LIMBURG 24.02.24
STUTTGART 02.03.24
MÜNCHEN 15.03.24

BEGRENZTE PLÄTZE!
Max. 30 Personen



ANMELDUNG



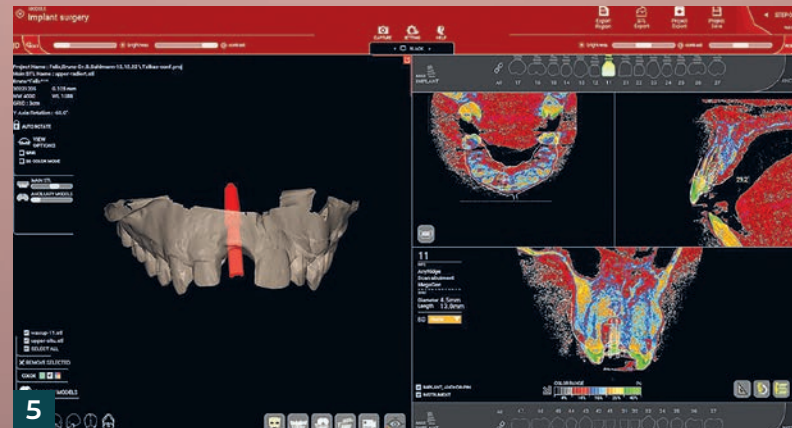
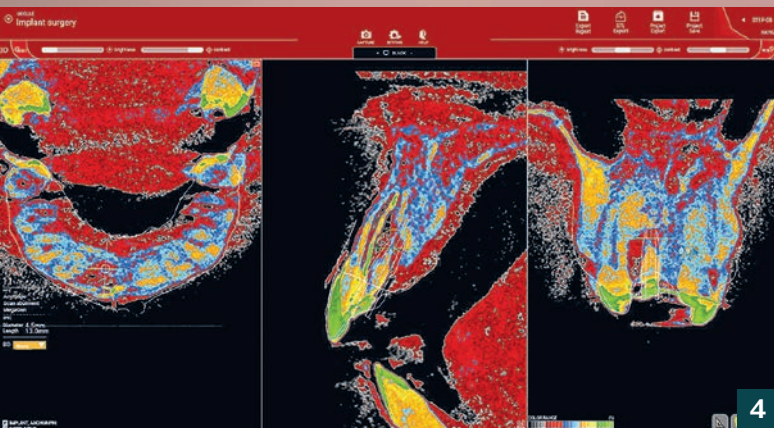
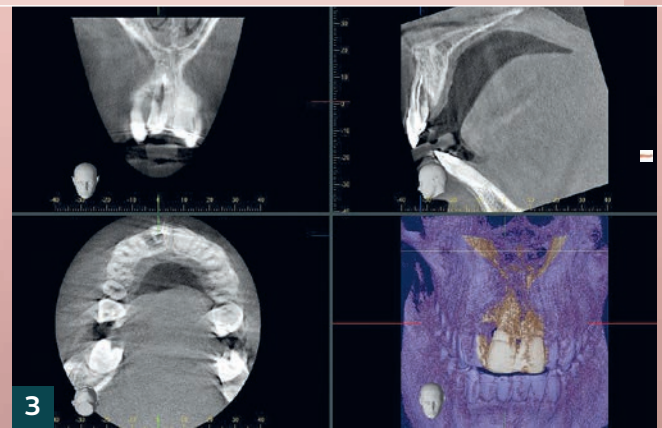
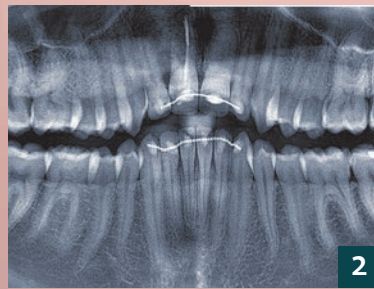
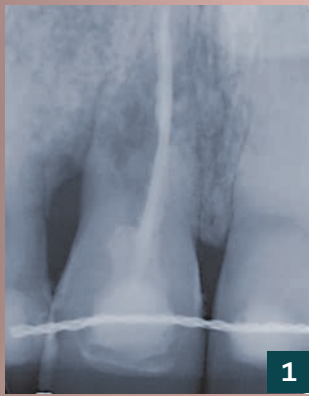
Dr. med. dent. Benjamin Bahlmann



Digital geplante Sofortimplantation mit Sofortversorgung

- 2010-2015 Studium der Zahnmedizin, Universitätsmedizin der Johannes-Gutenberg-Universität Mainz
- 2016-2018 Assistenz Zahnarzt in Koblenz
- 2017 Curriculum Implantologie
- 2017 Angestellter Zahnarzt in Wiesbaden
- 2018 Wissenschaftl. Mitarbeiter + angestellt. ZA, Poliklinik für PA und Zahnerhaltung, Uni Mainz
- 2019 Abschluss zum Abrechnungsmanager
- 2020 Abschluss zum Dentalbetriebswirt
- 2021 Promotion und Übernahme der ZA-Praxis Dr. Jochen Lambers, Coppenbrügge

■ praxis@zap-bahlmann.de
■ www.zap-bahlmann.de



Die navigierte Implantation und die Sofortimplantation haben viele Vorteile. Eine navigierte Implantation vereinfacht das chirurgische Vorgehen, verkürzt die Behandlungsdauer, minimiert das Operationsrisiko und liefert vorhersagbare Ergebnisse. Zudem ist eine prothetische Versorgung planbarer. Die Sofortimplantation ist ein vorhersagbares und erfolgreiches Behandlungsverfahren. Hierbei werden die vorhandenen anatomischen Strukturen bei einer hart- und weichgewebsschonenden Exzision erhalten. Somit erspart man dem Patienten mehrere Eingriffe oder sogar aufwendigere Therapien.

Ausgangssituation

Kurz vor Weihnachten kam ein 19-jähriger Patient zur Kontrolluntersuchung. Der anamnestisch unauffällige Patient wies einen Fistelgang zwischen 12 und 11 auf. Die radiologische Untersuchung (Abb. 1, 2) ergab eine interne Wurzelresorption. Der Patient erzählte, dass er vor ca. zehn Jahren ein Frontzahntrauma erlitten hatte. Der avulierte Zahn 11 wurde damals endodontisch behandelt, reponiert und geschickt.

Planung

Der Zahn 11 wurde mit der Fistel als nichterhaltungswürdig eingestuft, doch wie sollte der nichterhaltungswürdige Zahn 11 ersetzt werden? Nach Aufklärung und ausgiebiger Abwägung entschied sich der Patient mit seiner Mutter für eine Implantation. Das noch bestehende Wachstum beim Sohn, was angesichts der Größe von zwei Metern als planbar eingestuft wurde, wurde von der Mutter als nicht relevant betrachtet.

Anhand der DVT (Abb. 3) konnte ein zweiwandiger Knochendefekt (palatal und distal) bestimmt werden [1]. Danach sollte eine

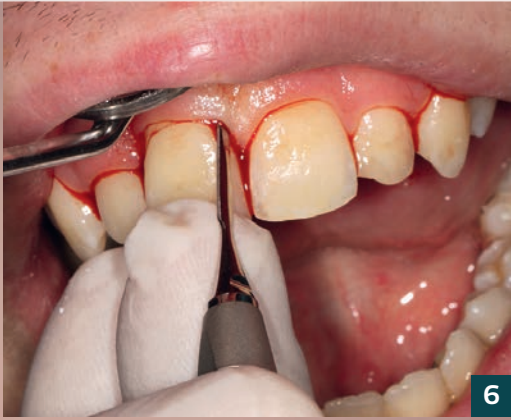1 Röntgenaufnahme nach Fistelbefund.

2 Übersichtsaufnahme zur Kontrolle und Feststellung des Defektausmaßes.

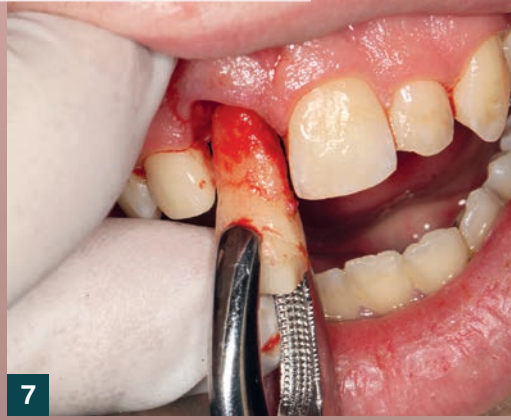3 DVT zur Feststellung der Defektmorphologie, des Knochen-Angebots und zur Planung der Implantation.

4 Implantation eines AnyRidge-Implantates (MegaGen).

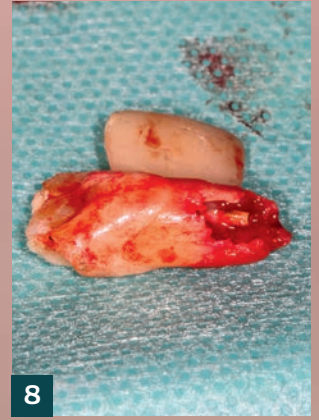5 Planungssoftware R2Gate zur Implantation und Knochenanalyse.



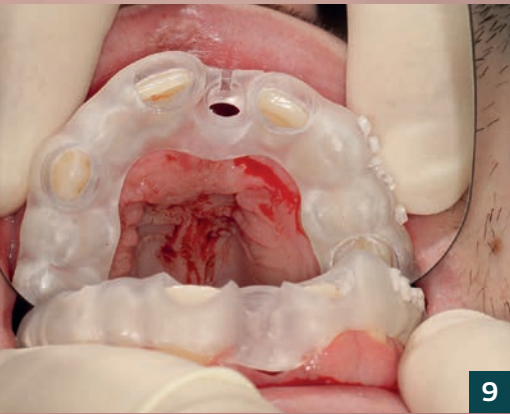6



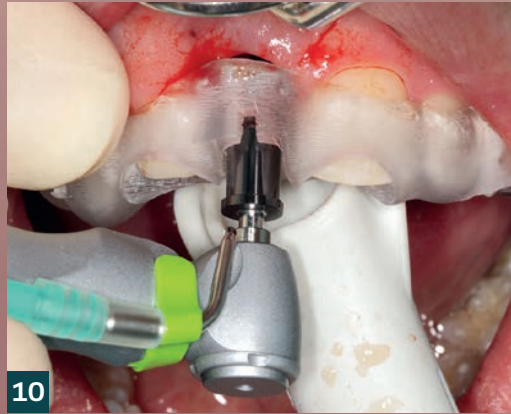7



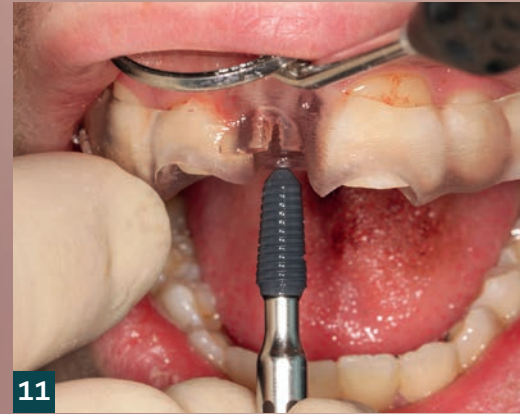8



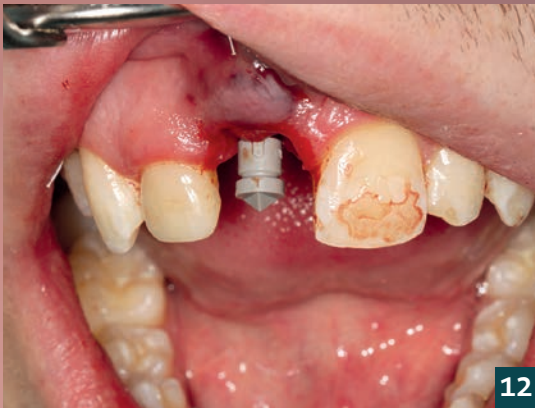9



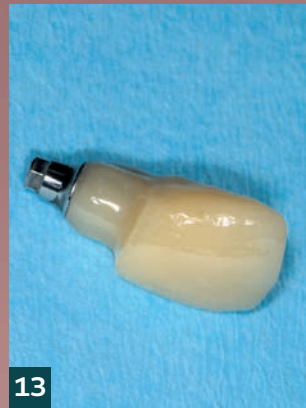10



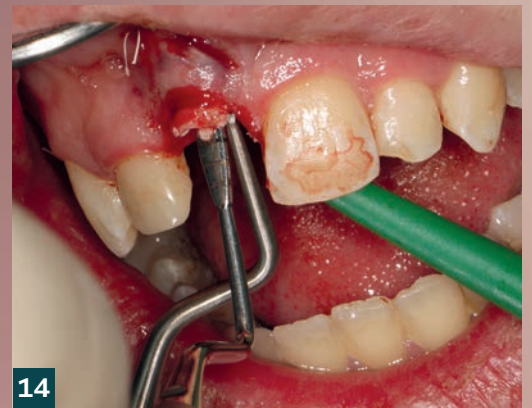11



12



13



14

GTR-Technik nach der Implantatinserion angewendet werden [2]. Um genügend Primärstabilität in der Extraktionsalveole zu erhalten, wurde ein Implantat mit ausladendem Gewinde wie das MegaGen AnyRidge in entsprechender Länge benötigt, um eine Primärstabilität zu generieren. Mit der Planungssoftware R2Gate (MegaGen) wurden die optimale Implantatlänge, -durchmesser und -position festgelegt (Abb. 4). Die vollnavigierte Bohrschablone konnte im 3D-Drucker (Pro S, Sprinray) gefertigt werden.

Aufgrund der Knochenanalyse durch die Planungssoftware R2Gate (D3-Knochenqualität) und des Implantatdesigns (Abb. 5) konnte mit einer hohen Primärstabilität gerechnet werden. Dies generierte Planungssicherheit, um eine Sofortversorgung herstellen zu dürfen. Ferner hatte der Patient den Wunsch alles in einer Sitzung zu erledigen und „ohne Lücke herumzulaufen“.

6 Durchtrennen des Desmodonts für schonende Extraktion.

7 Schonende Extraktion des Zahnes 11.

8 Vollständig extrahierter Zahn 11, großes Defektausmaß durch interne Wurzelresorption.

9 3D-gedruckte Bohrschablone (Spiegelaufnahme).

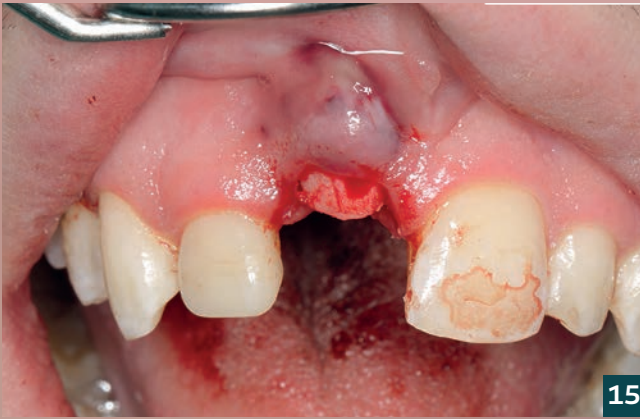10 Aufbereitung des Implantatbettes nach Bohrprotokoll.

11 Navigierte Insertion des Implantates (MegaGen, AnyRidge Ø 4,5 mm, Länge 13 mm).

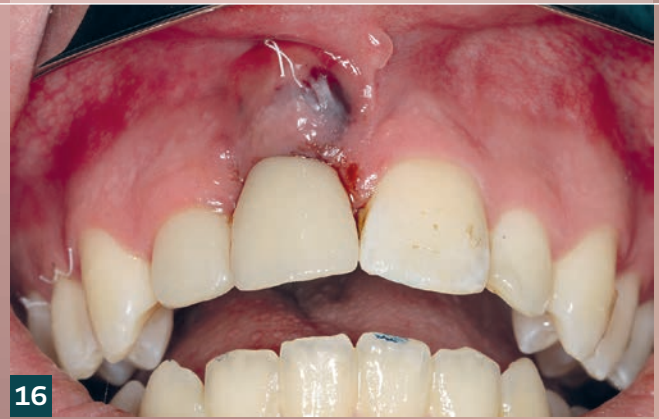12 Scanabutment mit Scanpost (Cerec), intraoperativer Scan.

13 Hergestellte Krone (e.max), sie wurde auf einer Titanbasis verklebt.

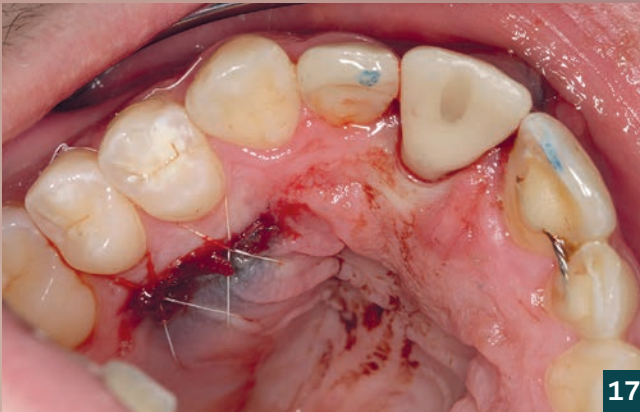
14 Weichgewebsaugmentation mit Bindegewebstransplantat aus dem Gaumen.



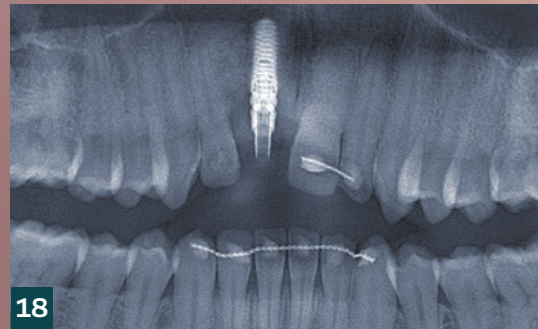
15



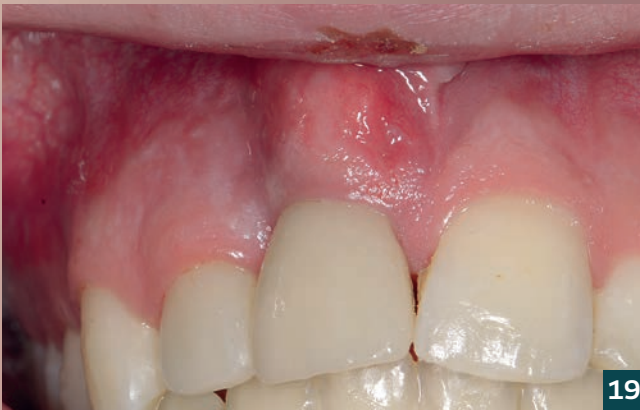16



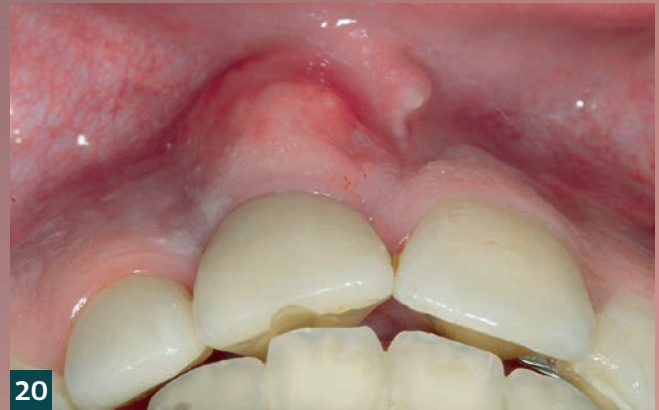17



18



19



20

Chirurgisches Verfahren

Nach erfolgreicher Antibiose mit Amoxicillin/Clavulansäure und Jod-Mundspüllösung wurde der Zahn 11 schonend extrahiert (Abb. 6-8). Die Extraktionsalveole wurde mit einem ER:YAG-Laser (AdVerlEvo, Morita) gereinigt, um das Infektionsrisiko zu minimieren [4,5]. Mithilfe der Bohrschablone konnte das Bohrprotokoll sicher eingehalten werden und das Implantat (AnyRidge, Ø 4,5mm, Länge 13 mm) mit ca. 40 Ncm inseriert werden (Abb. 9-11). Die ISQ-Messung ergab Werte von 73 BL und 75 MD. Das bedeutet, dass eine genügend vorhandene Pri-

märstabilität gegeben war und das Implantat mit einer Krone sofort versorgt werden darf [3].

Nun wurde während der OP das inserierte Implantat eingescannt, um eine Sofortversorgung herstellen zu können (Abb. 12). Die e.max-Krone wurde im Cerec-Workflow hergestellt und dem Patienten später eingesetzt (Abb. 13). Da die Implantatkrone die Extraktionsalveole vollständig verschließt, wird eine weitere Wundversorgung obsolet. Während der Kronenherstellung wurde ein Bindegewebstransplantat aus dem Gaumen entnommen (BGT) und als Resorptionsschutz bukkal in eine zuvor präparierte Tasche

15 Auffüllen der restlichen Alveole mit Knochenersatzmaterial (OsteoBiol, mp3).

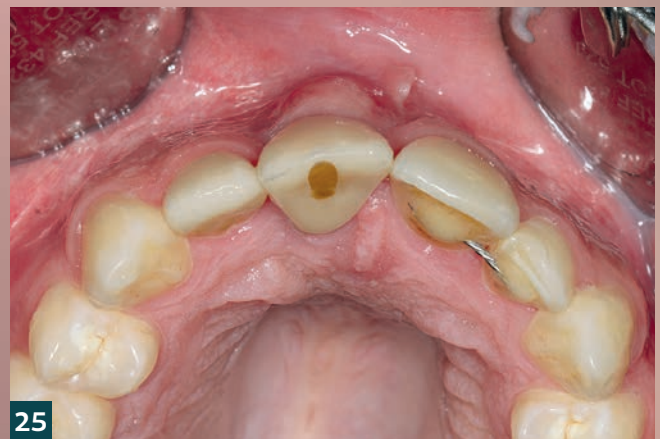
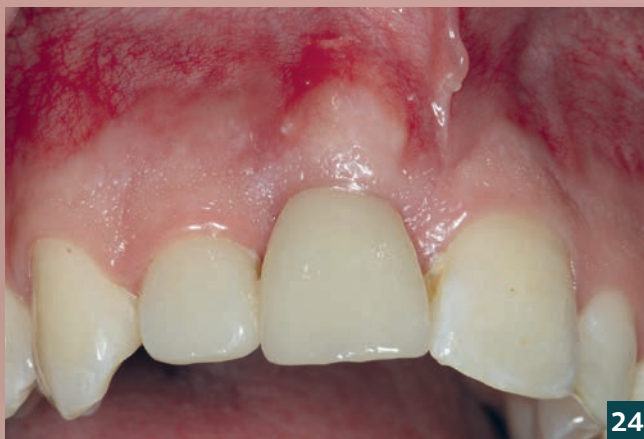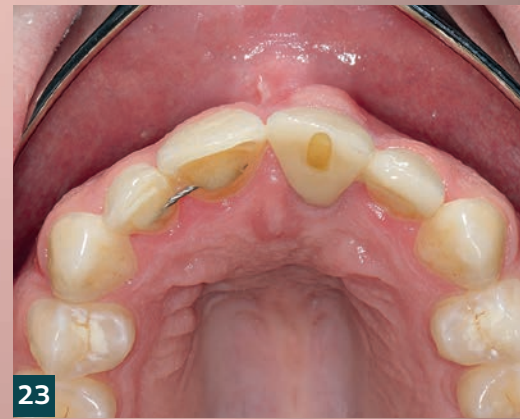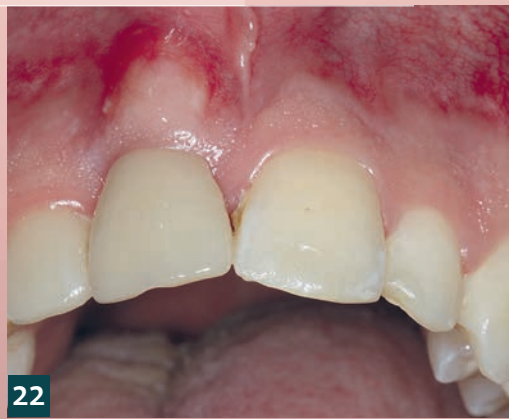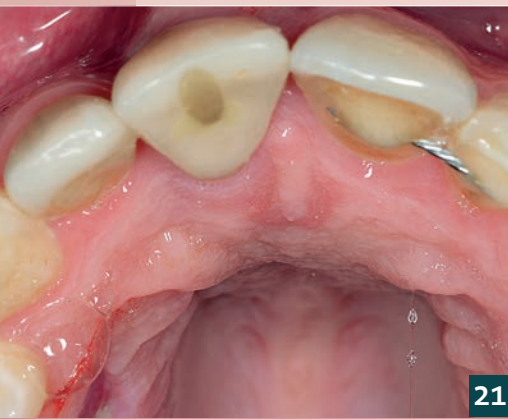
16 Eingebachte Krone 11, Ansicht von frontal.

17 Palatinale Ansicht der eingebrachten Krone 11.

18 Röntgenkontrolle nach Implantation.

19 Zustand 14 Tage nach Implantation.

20 14 Tage nach Implantation, die labiale Schwellung wird sich noch verringern.



eingbracht (Abb. 14, 15) [6]. Der restliche Hohlraum der Alveole wurde mit einem xenogenen Knochenersatzmaterial (KEM) aufgefüllt. PRF-Materialien, die in diesem Fall wundheilungsunterstützend gewesen wären, wollte der Patient nicht. Um eine beschleunigte Knochenheilung trotzdem zu generieren, wurde das KEM zuvor mit einer kreuzvernetzten Hyaluronsäure versetzt (Hyadent BG, Regedent) [7]. Abschließend wurde die fertige Implantatkrone eingebracht (Abb. 16-18), die Extraktionsalveole vollständig verschlossen und die statische und dynamische Okklusion überprüft. Die Fäden wurden 14 Tage später entfernt und zeigten dabei eine stabile Situation (Abb. 19-21).

Die weiteren Kontrollen, drei (Abb. 22, 23) und fünf Monate postoperativ (Abb. 24-25) zeigten stabile, entzündungsfreie Verhältnisse.

Schlussfolgerung

Der Patientenwunsch, alles mit nur einem Eingriff zu lösen und „lückenlos herumzulaufen“, konnte erfüllt werden. Der Patient ist sehr zufrieden mit diesem Ergebnis. Der Erfolg basiert in diesem Fall auf mehreren Faktoren. Die richtige Indikationstellung, digitale Planung, atraumatische Extraktion, navigierte Implantation und hohe Primärstabilität. Der letzte Aspekt hängt von der richtigen Wahl des Implantatdesigns ab und entscheidet darüber, dass eine Sofortversorgung möglich ist. Die anderen Aspekte führen dazu, dass die Implantation risikoarm bzw. fast schon einfach war und entschieden darüber, wie gut die vorhandene Biologie mitgenutzt werden konnte. ●



Scan mich!

LITERATUR
zu dieser Publikation



Abrechnungstipps
zu dieser Publikation

DZR | Blaue Ecke

- 21** Das Implantat gliedert sich harmonisch in den Zahnbogenverlauf ein.
- 22** Kontrolle drei Monate nach Implantation.
- 23** Die Kronenform wurde nach Wünschen des Patienten gestaltet (Spiegelaufnahme).

- 24** Physiologischer Zustand fünf Monate nach Implantation.
- 25** Stabiler Zustand des Implantates 11 in direkter Nachbarschaft zum wurzelresizierten Zahn 21.

HOME OF BONE

ANYRIDGE®

Was ist an diesem biologisch
inspirierten Implantat so besonders?
Alles!

Kein Druck

Druckarmes Schulterdesign
und genug Raum für verbesserte
Gewebereneration.

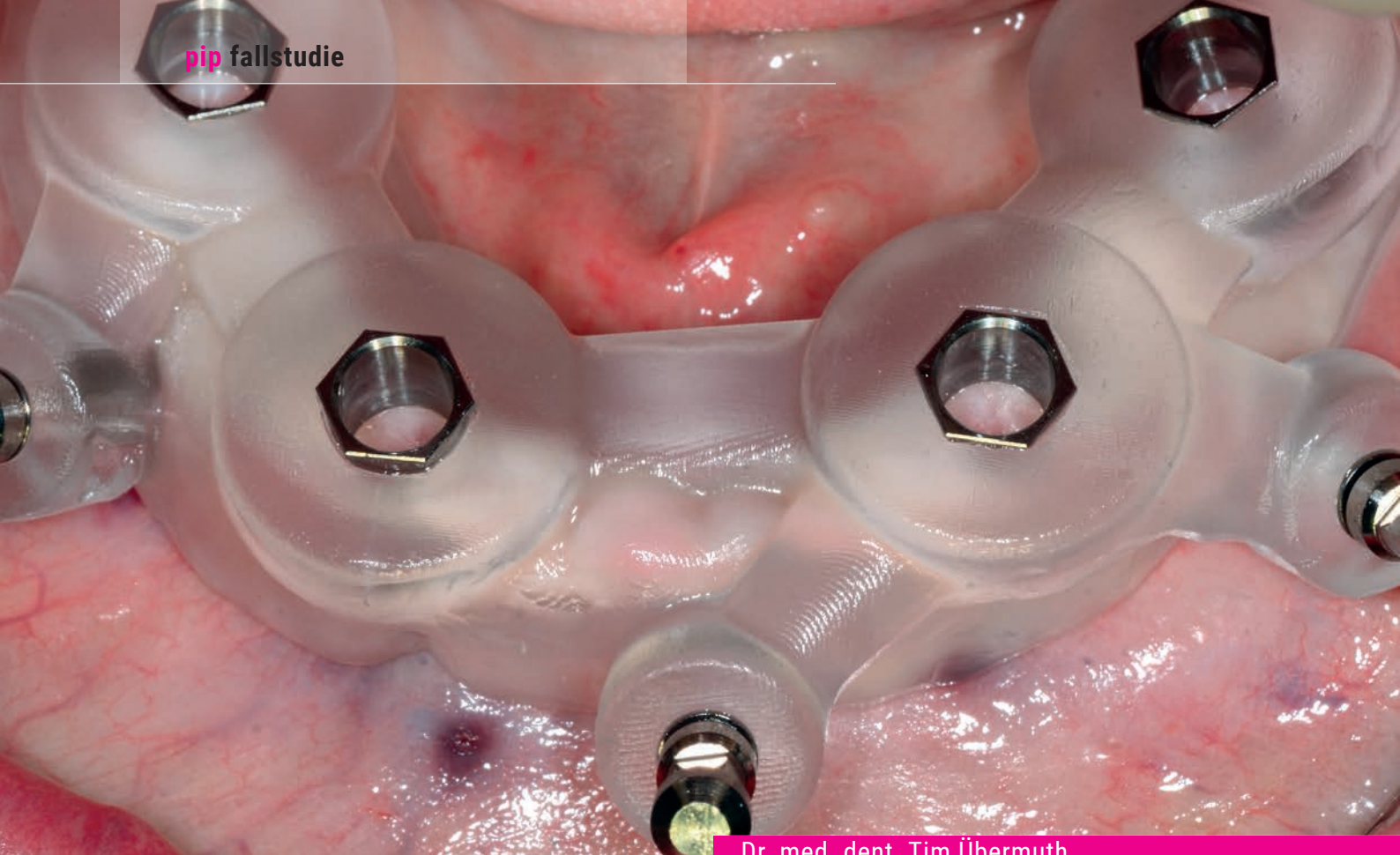


Mehr Halt

Klingenähnliches Knifethread-Design
für stressfreien, sicheren Halt.

Minimalinvasiv und schonend

Besonders kleine Bohrung!
Gleicher schlanker Kern bei unterschiedlichen
Implantatgrößen, für maximalen
Knochenerhalt und hohe Primärstabilität
in allen Knochentypen.



Dr. med. dent. Tim Übermuth

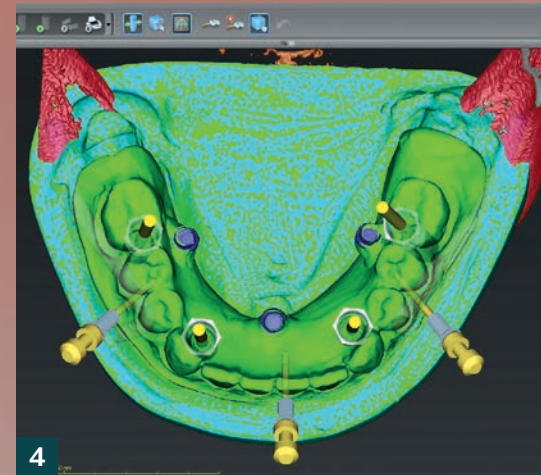
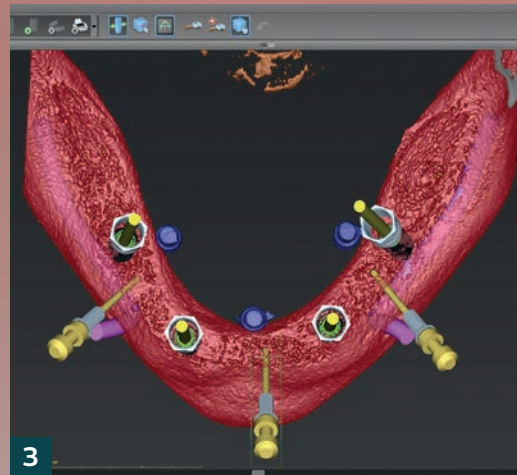
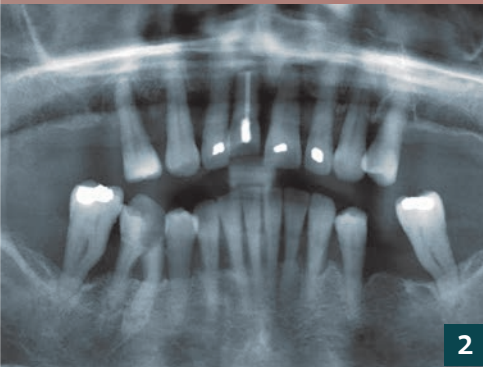
Der Gamechanger bei implantatgestützten Konuskronen

Individuell, funktionell,
universell, digital



- 1999 Promotion Albert-Ludwigs-Universität, Freiburg
- 2004 Tätigkeitsschwerpunkt Implantologie (BDIZ, DGI)
- seit 2008 Referent & Trainer „guided implant surgery“
- 2011 „Master of Science in Oral Implantology“ (DGI), Erteilung des Patentes DE 10 2008 058 305 B4 für ein implantatprothetisches Konzept
- 2012 Trainer Implantologie (IFZI-Fortbildungsinstitut, Nürnberg)
- 2014 Leitung „DGI-Qualitätszirkel Celle“
- „Master of Science in Oral Implantology and Periodontology“ (DGI)
- 2020 Akad. Lehrpraxis der DTMD University, Luxembourg
- 2021 Leitung „iCAD-Fortbildungsinstitut, Celle, German Innovation Award für RevoCone

■ praxis@dr-uebermuth.de
■ www.dr-uebermuth.de
■ www.zahnersatz-celle.de



Konuskronen gelten gemeinhin als kostenintensive und techniksensitive Konstruktionen [1], nicht zuletzt aufgrund ihrer zahlreichen Parameter. Allen voran Friktion und Materialauswahl, die es exakt aufeinander abzustimmen gilt. Demgegenüber beschreibt der Fallbericht, wie eine Patientin - unabhängig von ihrem Implantatsystem - mit dem RevoCone-Konzept in einem durchgängig digitalen Workflow mit patientenindividuell gefrästen Abutments und konfektionierten Primär-, Sekundär- und Friktionselementen langzeitstabil und kostenreduziert implantatprothetisch sofort versorgt werden kann.

Der als revolutionär zu bezeichnende Gamechanger beim RevoCone-Konzept ist der inverse Ablauf: im vorliegenden Fall werden nicht die Primärkronen den Abutments, sondern umgekehrt, die Abutments den industriell präfabrizierten Primärkronen angepasst. Notwendig hierfür sind lediglich Prefab-Abutments mit der Anschlussgeometrie des inserierten oder vorgesehenen Implantatsystems. Somit ist der Behandler nicht an ein bestimmtes Implantatsystem gebunden und hat freie Hand. Darüber hinaus kann er die Implantate je nach Knochenstruktur setzen und muss dabei keine systembedingt vorgegebenen Neigungswinkel berücksichtigen. Lage und Neigung der geplanten Implantate werden digital erfasst und die Prefabs gemäß den STL-Daten der Innenkonfiguration der Primärkrone gefräst. Die Primär- und Sekundärkrone sowie die Caps selbst sind industriell präzisionsgefertigt und kalibriert und somit optimal aufeinander abgestimmt. Verschiedene Caps ermöglichen unterschiedliche Abzugskräfte (0, 4, 8, 12, 16 N) von herausnehmbar bis bedingt herausnehmbar. Das RevoCone-Konzept mit seinen lediglich vier Komponenten ist leicht beherrschbar und lässt sich ohne Umstellungen als problemlose Versorgungsvariante in den Praxisablauf integrieren (Abb. 1).

1a RevoCone Housing (Sekundärkrone) aus Titan.

1b RevoCone Cap (Retentionsmatrize) aus Kunststoff (gelb, 8 N Abzugsstärke).

1c RevoCone Cone (Primärkrone) aus Titan.

1d RevoCone Base gefräst (Prefab-Abutment, hier mit einer 25°-Achsnungung).

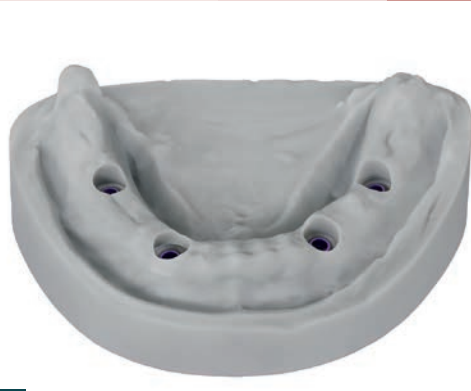2 Ausgangssituation mit nicht erhaltungswürdiger Restbeziehung im Unterkiefer.

3 Gemäß Knochenmorphologie geplante quadrangulär positionierte Implantate.

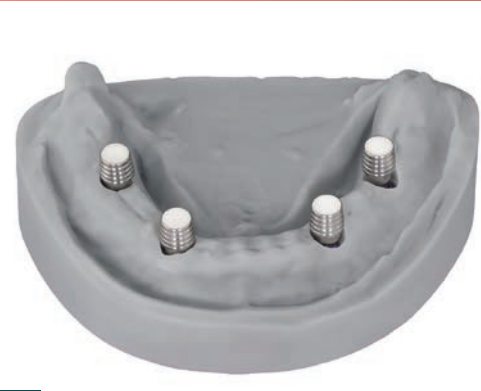4 Gemachte Planungskomponenten als Basis für die Bohrschablone.



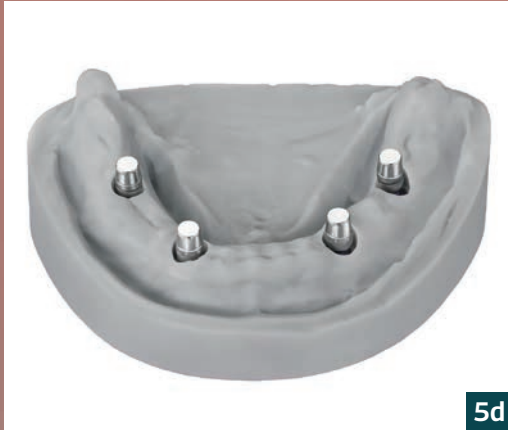5a



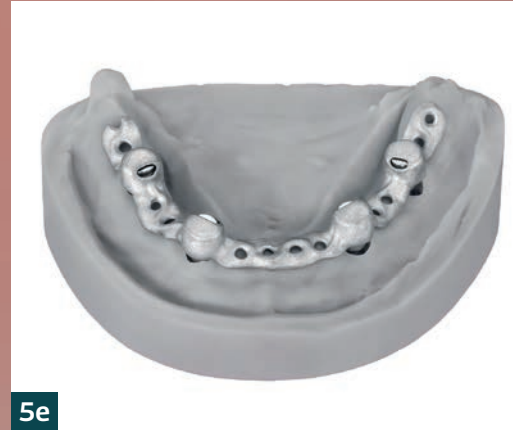5b



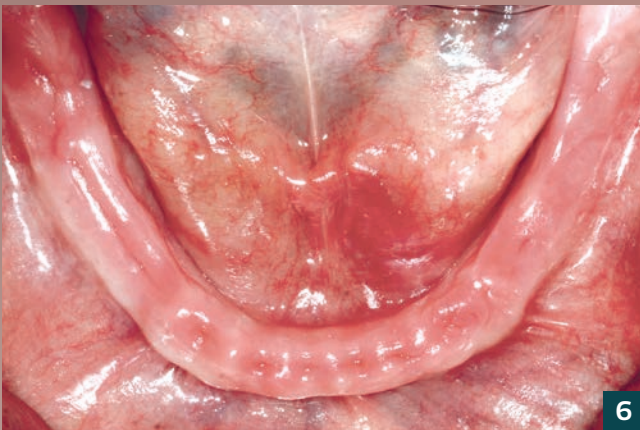5c



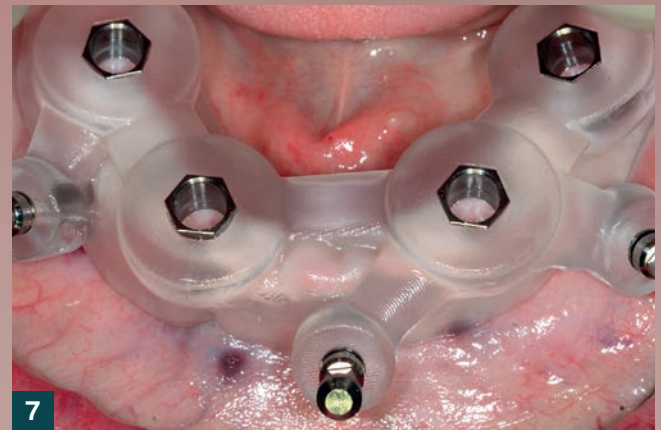
5d



5e



6



7

Fallbericht

Bei der 60-jährigen Patientin war nach Extraktion und Abheilung im Unterkiefer eine Sofortversorgung mit Teleskopen auf vier Implantaten indiziert. Die digitale Positionierung der Implantate kann beim RevoCone-Konzept gemäß der Knochenmorphologie erfolgen. Anhand der gematchten Datensätze wurden nicht nur die Bohrschablone digital konstruiert, son-

dern auch alle weiteren Schritte wie Implantation, Einprobe der Primär- und Sekundärstrukturen sowie Gestaltung und Einprobe des Gerüsts digital vorgenommen (Abb. 2-5). Im vorliegenden Fall wurden über die mit Pins fixierte Bohrschablone (Sky pro guide, bredent medical) vier Copa Sky-Implantate (bredent medical) in Tiefe und Angulation wie geplant inseriert: regio 35 und 45 mit 4,5 x 12 mm sowie regio 32 und 42 mit 4,5 x 14 mm. Unmittelbar nach der Insertion wurden

5a Digitaler Workflow am gedruckten Modell ...

5b ... von der geführten Implantation bis ...

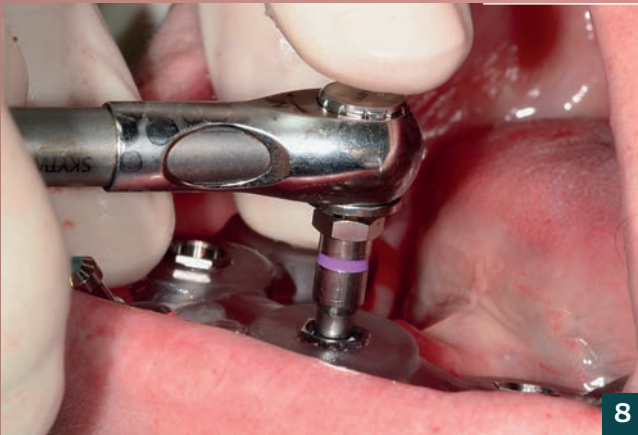5c ... zum Setzen der Primärkronen auf die Abutments.

5d Aufpassen der Sekundärstruktur mit den innenliegenden Caps ...


5e ... bis hin zur Passungskontrolle der CAD/CAM-präfabrizierten Gerüststruktur.

6 Abgeheilter Unterkieferkamm vor Implantation.

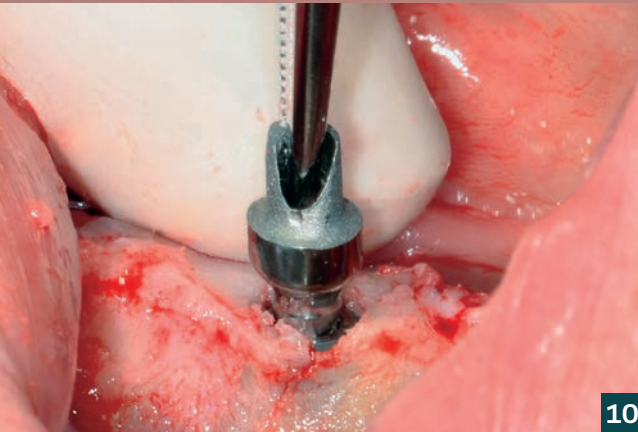7 Präzises Führen der Bohrer durch die Sky pro guide-Bohrhülsen in der Bohrschablone.



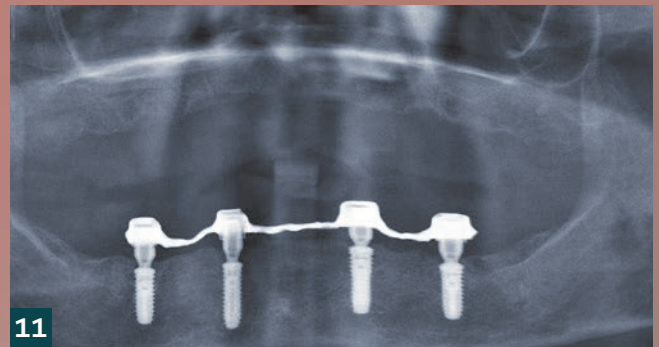
8



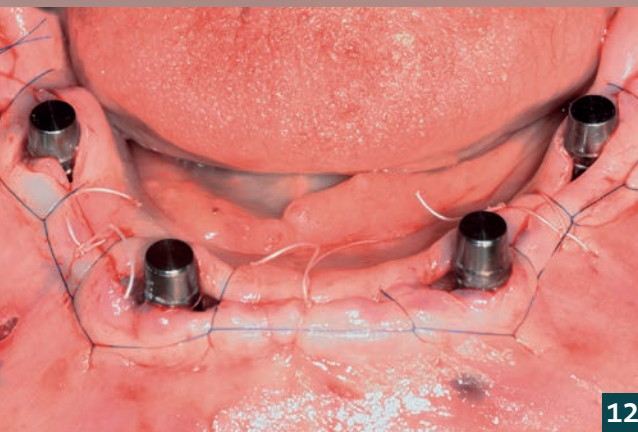
9



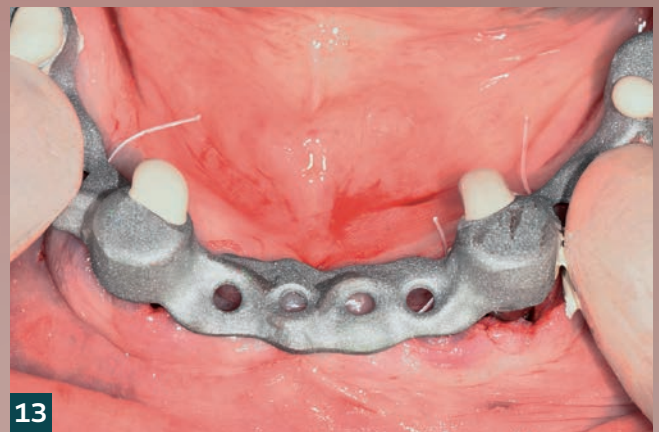10



11



12



13

die zuvor individualisierten RevoCone-Bases – ganz im Sinne einer One-Time-Therapie – auf den Implantaten definitiv verschraubt und im nächsten Schritt die RevoCone-Cones – zum Schutz unter Kofferdam – darauf verklebt (DTK, bredent). Nun konnten die Sekundärkomponenten – Housings und Caps – zur Probe aufgesetzt und die Konstruktion zusammen mit der vorgefertigten Gerüststruktur röntgenologisch auf den spannungsfreien Sitz kontrolliert werden. Dazu wurden Caps mit der Abzugsstärke 0 verwendet. Anschließend wurden die

Housings intraoral mit der Gerüststruktur verklebt, die vorgesehenen, definitiven gelben Caps in das Housing eingesetzt und der Kieferkamm vernäht. Nur wenige Stunden später konnte die zwischenzeitlich vom Zahntechniker finalisierte Teleskopprothese eingegliedert werden. Hierbei schiebt sich jeweils das Housing (Sekundärstruktur) über einen umlaufenden Retentionswulst in der Base (Primärstruktur), rastet ein (Snapeffekt) und signalisiert damit dem Patienten den definitiven Sitz der Restauration. Die gelb kodierten Caps mit

8 Einbringen des Implantats mit dem Transferpfosten.

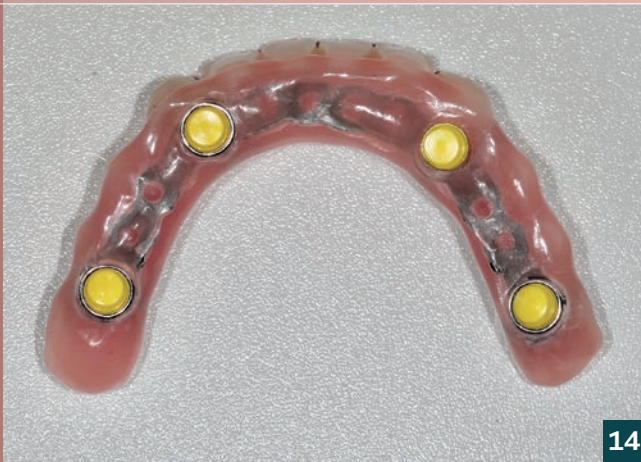9 Überprüfung des vertikalen Sitzes und des Rotationsindex auf korrekte Position.

10 Aufschrauben eines der individualisierten Prefab-Abutments.

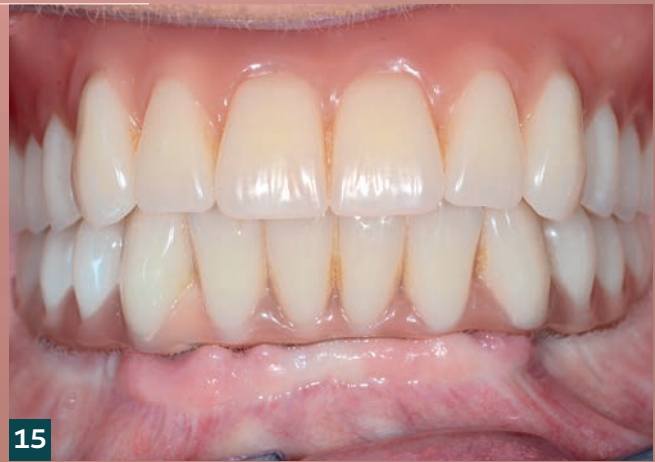11 Röntgenkontrollaufnahme auf spannungsfreien Sitz aller RevoCone-Komponenten.

12 Vernähen und Anlagerung des Weichgewebes um die Cones (Primärstrukturen).

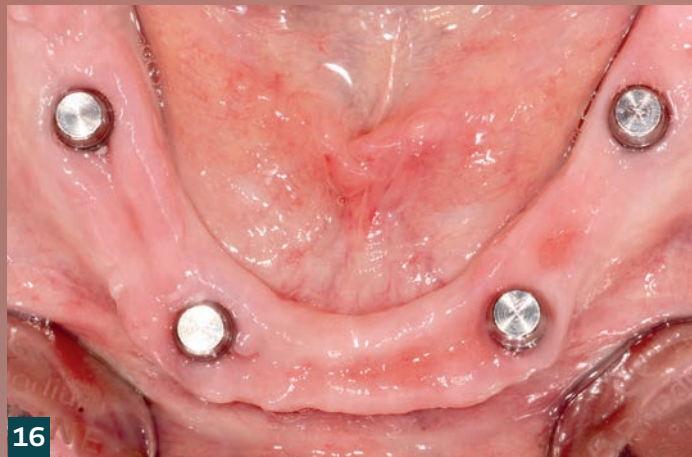13 Intraorales Verkleben der Housings mit der vorgefertigten Gerüststruktur.



14



15



16

ihrer 8 N Abzugskraft können nach Einheilung der Implantate vom Patienten zur täglichen Hygiene ohne weiteres aus- und eingliedert werden. Im Sinne einer langfristigen wie auch erschwinglichen Versorgung wurde die Zahnreihe mit anatomisch gestalteten, mehrschichtigen Konfektionszähnen aus Polymer-Komposit (neo lign, bredent) aufgestellt (Abb. 6-15).

Fazit

Auf der Grundlage eines konsequent digitalen Workflows und hochpräziser industrieller Fertigung sind mit dem neuen inversen RevoCone-Verfahren alle funktionalen, ästhetischen und qualitativen Vorzüge einer herkömmlich gefertigten implantatprothetischen Teleskopversorgung [2,3] gegeben – allerdings zu deutlich niedrigeren und damit hochattraktiven Kosten für

den Patienten bei gleichzeitig hoher Effizienz in der Praxis sowie im Labor. Damit lassen sich gerade auch unter wirtschaftlichen Aspekten neue Patientengruppen für eine Doppelkronenversorgung erschließen. Die stetig wachsende Patientengruppe der aktiven Über-60-Jährigen kann sich mit RevoCone eine attraktive Zahnversorgung „leisten“, ohne dadurch auf liebgewonnene Aktivitäten aufgrund hoher Zahnarztkosten verzichten zu müssen [4]. Chairside rücken noch weitere, interessante Aspekte in den Fokus: Da das RevoCone-Konzept nicht von bestimmten Implantatsystemen abhängt, lassen sich mit entsprechend konformen Prefab-Abutments vorhandene festsitzende Arbeiten neu versorgen oder ohne großen Aufwand in herausnehmbare umarbeiten. Ebenso einfach kann bei zahngetragenen Teleskopversorgungen eine strategische Pfeilervermehrung durchgeführt werden. ●



Scan mich!

LITERATUR
zu dieser Publikation



Abrechnungstipps
zu dieser Publikation

DZR | Blaue Ecke

14 Die vollständige Tertiärstruktur mit den Housings und den Caps (Abzugsstärke 8 N).

15 Natürlich wirkende Zahnreihe aus Konfektionszähnen (neo lign, bredent).

16 Klinische Kontrolle sechs Monate nach Implantation mit reizfrei abgeheiltem Unterkiefer.

Mehr Knochen.
Mehr Patienten.
Mehr Behandlungen.



360° IMPLANTOLOGY



Bone Growth Concept

Backtaper.
Mikrostrukturierung.
Subcrestale
Positionierung.

Einen Schritt weiter
als Plattform Switch –
Bone Growth Concept
von bredent medical.



SCAN ME!



Erleben Sie unsere Workshops
Live auf der EAO/DGI:

EAO
EUROPEAN ASSOCIATION
FOR OSSEointegration

JOINT MEETING

DGI
German Association
of Oral Implantology

Open for next

Irrtum und Änderungen vorbehalten

DENTAL INNOVATIONS
SINCE 1974

bredent
group

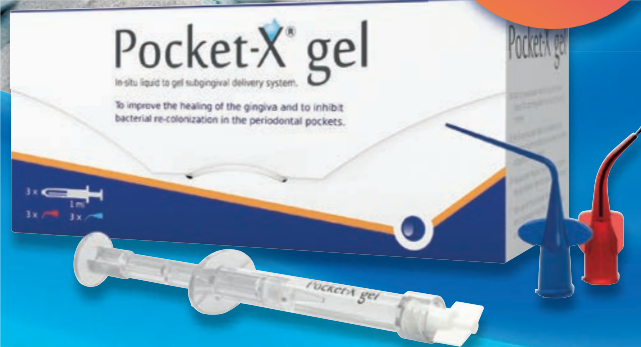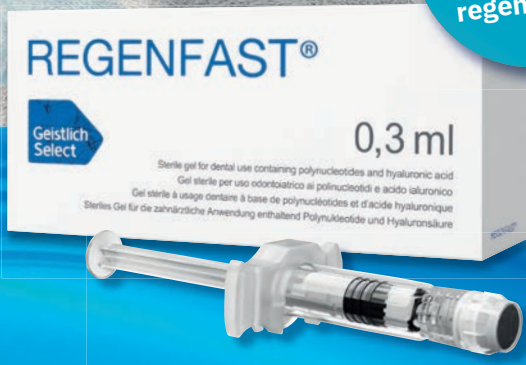3D-Verfahren in der Implantatprothetik

Bereits die *pip* 5/2017, 6/2017 und die *pip* 1/2018 beschäftigten sich mit 3D-Verfahren zur Diagnostik, Implantatplanung und -versorgung sowie der implantatprothetischen Behandlung, die essenzielle Bestandteile des digitalen Workflows sind. Die aktuelle Literatursammlung behandelt schwerpunktmäßig die unterschiedlichen Verfahren der schablonengeführten und navigierten Implantatchirurgie, der Abformung mittels verschiedener Scanverfahren sowie der Implementierung des voll digitalisierten Workflows in die tägliche implantatprothetische Praxis. Der hier häufig verwendete Begriff der Genauigkeit (accuracy) beschreibt bspw. die dreidimensionale Abweichung der tatsächlichen von der virtuell geplanten Implantatposition, während die Präzision die Reproduzierbarkeit der Genauigkeit eines Verfahrens beschreibt. Grundlage für die 3D-Planung der Implantatposition und die Herstellung der entsprechenden Bohrschablonen sind 3D-bildgebende Verfahren, wie die Digitale Volumetomografie (DVT), welche anhand der Gewinnung von DICOM-Datensätzen erst einen voll digitalisierten Workflow ermöglichen. Zu unterscheiden sind hierbei die statische (static computer-aided implant surgery, sCAIS) von der dynamischen computergestützten Implantatchirurgie (dynamic computer-aided implant surgery, dCAIS). Diese unterscheiden sich dadurch, dass bei der dCAIS eine Implantatpositionierung unter Sicht über einen Monitor ermöglicht wird. Somit sind im Vergleich zur sCAIS während des chirurgischen Eingriffs dreidimensionale Änderungen in der Implantatpositionierung möglich. Beide Verfahren ermöglichen zudem ein minimalinvasives Vorgehen ohne Bildung eines Mukoperiostlappens, während bei der Freihand-Implantation oder der teilnavigierten Implantatchirurgie i. d. R. eine Lappenbildung erfolgen muss. Die Ergebnisse aus Untersuchungen zu Unterschieden zwischen den implantatchirurgischen Methoden sind heterogen. In mehreren vergleichenden RCT wurden nur geringfügige bzw. keine statistisch signifikanten Genauigkeitsunterschiede zwischen der statischen und der dynamischen Methode ermittelt [Kaewsiri, et al., 2019, Wang, et al., 2021, Yimarj, et al., 2020]. In einem systematischen Review/einer Metaanalyse allerdings wurden bei der dCAIS signifikant genauere Ergebnisse als bei sCAIS und der FH beobachtet [Jorba-García, et al., 2021, Yu, et al., 2023]. Daher sollte aufgrund der durchaus möglichen 3D-Abweichungen der Empfehlung gefolgt werden, sowohl bei der sCAIS [Romandini, et al., 2023] als auch bei der dCAIS [Jorba-García, et al., 2021] einen Sicherheitsabstand zu vulnerablen Strukturen einzuhalten. Die dCAIS ist dabei von allen Verfahren das Aufwendigste. In einer RCT wurde eine um 14 Minuten längere mittlere Behandlungsdauer als bei der FH-Methode ermittelt [Jorba-García, et al., 2023]. Dennoch war die Methode für die Patienten akzeptabel. Beim Vergleich der sCAIS mit anderen Methoden, war diese in aktuellen Übersichtsarbeiten der FH und der teilnavigierten Implantatchirurgie mit Lappenbildung in Bezug auf die Genauigkeit zwar

überlegen [Gargallo-Albiol, et al., 2020, Romandini, et al., 2023, Tattan, et al., 2020], dennoch traten bei der sCAIS klinisch relevante Abweichungen auf, die in 7,0 % der Fälle die Durchführung der Implantatinserterion nicht wie geplant zuließen [Romandini, et al., 2023]. Auch im ästhetisch sichtbaren Bereich teilbezahnter Patienten sind sCAIS im Vergleich zu konventionellen FH-Verfahren zwar ebenfalls genauer, scheinen aber bei den Ergebnissen der implantatprothetischen Versorgung nicht mit spürbaren Vorteilen verbunden zu sein. Einzig der Intraoralscan führte bei den Patienten zu einer besseren Akzeptanz der sCAIS [Hanozin, et al., 2022]. Beim Vergleich der beiden Methoden im zahnlosen Kiefer wurden ebenfalls geringere apikale Abweichungen und Winkelabweichungen bei sCAIS gemessen. Die vertikale Abweichung war hingegen bei sCAIS höher als in der konventionellen Gruppe. In der sCAIS-Gruppe wurde dabei ein initial höherer krestaler Knochenverlust im Implantatbereich beobachtet [Nomiya, et al., 2023]. In Bezug auf zeitliche oder finanzielle Einsparungen scheinen computergestützte implantatchirurgische Protokolle keinen Vorteil gegenüber konventionellen Verfahren zu haben, wie eine RCT aus 2019 ergab [Schneider, et al., 2019]. Die Genauigkeit von Intraoralscannern ist aufgrund der bereits erwähnten, besseren Akzeptanz bei den Patienten, ein weiteres, wichtiges Untersuchungsfeld. Auch hier sind die Ergebnisse der Untersuchungen nicht eindeutig. Grundsätzlich scheint die Genauigkeit des Intraoralscans in erheblichem Maß von der klinischen Situation, dem Scanner, der Technik des Intraoralscans, den Umgebungsbedingungen und des Materials des jeweiligen Scankörpers abhängig zu sein [Carneiro Pereira, et al., 2023]. Die Einhaltung von Scanpfaden zwischen den Scankörpern, konstanten Temperatur-, Luftdruck- und Luftfeuchtigkeitswerten, Winkeln bis zu maximal 15,0 Grad und einem Abstand zwischen den Implantaten von 16 bis 22 mm sowie Scankörpern aus Polyetheretherketon (PEEK) führte zu einer höheren Genauigkeit bei der Abformung. Der Grenzwert von 15,0 Grad, ab welchem starke Abweichungen zwischen der klinischen Situation und dem Scan eintreten, werden von einem weiteren systematischen Review bestätigt [Carneiro Pereira, et al., 2021]. In Bezug auf die Passgenauigkeit der implantatgetragenen Suprakonstruktionen (Passive fit) wurden in einer Übersichtsarbeit ähnlich gute Ergebnisse bei digitalen und konventionellen Abformtechniken ermittelt [García-Gil, et al., 2020]. Insgesamt ist festzustellen, dass seit der letzten Übersicht in 2017/2018 ein deutlicher Trend zu einer Verbesserung der Genauigkeit und Präzision der 3D-Verfahren in der Implantatprothetik festzustellen ist. Allerdings zeigt sich auch, dass mit den neuen Verfahren auch höhere Ansprüche an die Praxisstandards im Rahmen der Implementierung der neuen 3D-Techniken verbunden sind. Dennoch ist der Einsatz der 3D-Techniken aufgrund der Erleichterung von Behandlungsabläufen und der sehr guten Akzeptanz auf Patientenseite gerechtfertigt.

Für die
schnelle
Gewebe-
regeneration

Für die
antiinfektiöse &
unterstützende
Parodontal-
therapie



Das Geistlich Hyaluronsäure Plus-Konzept



Vertrieb Deutschland:
Geistlich Biomaterials Vertriebsgesellschaft mbH
76534 Baden-Baden | Schöckstraße 4
Tel. 07223 9624-0 | Fax 07223 9624-10
info@geistlich.de | www.geistlich.de
Hersteller: Pocket-X® Gel: Tree of Life Pharma Ltd., Israel | Regenfast®: Mastelli S.r.l., Italien

leading regeneration



Cristache CM, Burlibasa M, Tudor I, Totu EE, Di Francesco F, Moraru L. *Accuracy, Labor-Time and Patient-Reported Outcomes with Partially versus Fully Digital Workflow for Flapless Guided Dental Implants Insertion-A Randomized Clinical Trial with One-Year Follow-Up.*

J Clin Med. 2021 Mar 6;10(5):1102.

(»Die Genauigkeit, Laborzeit und Patienten berichteten Ergebnisse mit einem partiell oder voll digitalisierten Workflow zur lappenlosen geführten Implantatinserterion - eine randomisierte klinische Studie mit einem einjährigen Follow up.«)

Ziel der RCT war die Ermittlung der Genauigkeit von lappenlosen, Bohrschablonen-geführten Insertionen von Dentalimplantaten bei teilbezahnten Patienten, die entweder mittels eines partiellen digitalen Workflows (PDW) oder anhand eines intraoralen Scans (FDW) durchgeführt wurden. Als weitere Parameter wurden Patienten berichtete Ergebnisse und der Zeitaufwand von der Datenerfassung bis zur Herstellung der Schablone verglichen. Zu diesem Zweck wurden 49 Patienten nach dem Zufallsprinzip einer PDW oder FDW zugewiesen und es wurden insgesamt 111 Implantate inseriert. Während des ersten Jahres unter Implantatbelastung traten weder Implantatverluste noch mechanische oder technische Komplikationen auf. Der mittlere Fehler koronal/apikal war mit 0,44 mm/1,03 mm bei der FDW signifikant geringer als bei der PDW mit 0,85 mm/1,48 mm. Auch die mittlere Winkelabweichung war mit 2,12 Grad bei der FDW signifikant niedriger als bei der PDW mit 2,48 Grad. Die mittlere Tiefenabweichung war mit 0,45 mm gegenüber 0,68 mm bei der FDW ebenfalls signifikant geringer.

Schlussfolgerung: Trotz der statistisch signifikanten Unterschiede zwischen den Gruppen sind sowohl der voll- als auch der teildigitalisierte Arbeitsablauf vorhersagbare Methoden für eine präzise, prothetisch geführte Implantatinserterion.

Elkomy MM, Khamis MM, El-Sharkawy AM.

Clinical and radiographic evaluation of implants placed with fully guided versus partially guided tissue-supported surgical guides: A split-mouth clinical study.

J Prosthet Dent. 2021 Jul;126(1):58-66

(»Klinische und röntgenologische Untersuchung der Implantatinserterion nach teil- oder vollgeführter Implantatinserterion mittels schleimhautgelagerter Bohrschablonen: Eine klinische Studie im Split-Mouth-Design.«)

Häufig werden bei der geführten Implantatinserterion in den Bohrschablonen C-förmige Führungslöcher verwendet, deren Auswirkungen auf die Bohrung und das periimplantäre Gewebe noch nicht eingehend untersucht wurden. Daher war das Ziel dieser klinischen Split-Mouth-Studie die klinische und röntgenologische Beurteilung der periimplantären Weich- und Hartgewebe nach vollnavigierter Implantatinserterion mit zylindrischen Führungsbohrungen gegenüber der teilnavigierten Implantatinserterion mit C-förmigen Führungslöchern. Insgesamt wurden bei zwölf zahnlosen Patienten 48 Implantate in den interforaminalen Bereich des Unterkiefers inseriert, die vorher nach dem Zufallsprinzip im Split-Mouth-Design beim gleichen Probanden auf der einen Seite voll- und auf der anderen Seite teilnavigiert inseriert wurden. Jede Gruppe wurde weiter in zwei Untergruppen mit zwölf zylindrischen und zwölf C-förmigen Implantatbohrungen unterteilt. Es wurden keine statistisch signifikanten Unterschiede zwischen dem voll- und teilnavigierten Insertionsprotokoll sowie der Art der Bohrungen hinsichtlich des Plaque- und des modifizierten Gingivaindexes, der Sondierungstiefe der Implantatstabilität, des Knochenniveaus oder der Knochendichte festgestellt.

Hanozin B, Li Manni L, Lecloux G, Bacevic M, Lambert F.

Digital vs. conventional workflow for one-abutment one-time immediate restoration in the esthetic zone: a randomized controlled trial.

Int J Implant Dent. 2022 Feb 7;8(1):7.

(»Digitaler vs. konventioneller Workflow bei dem One-Abutment-One-Time-Konzept bei prothetischer Sofortversorgung im ästhetisch sichtbaren Bereich: Eine randomisiert kontrollierte Studie.«)

Um die Kurzzeitergebnisse nach Sofortversorgung eines Einzelimplantats in der ästhetischen Zone mit der One-Abutment One-Time-Technik im Vergleich zwischen einem konventionellen (Kontrolle) und einem vollständig digitalen Arbeitsablauf (Test) zu vergleichen, wurden 18 Probanden nach dem Zufallsprinzip einer der beiden Gruppen zugeteilt. In der Testgruppe wurden vor dem Eingriff ein individuell angefertigter Zirkonoxidaufbau und eine provisorische CAD/CAM-Krone angefertigt und die Implantate mit einer statischen computer-gestützten Schablone (sCAIS) eingesetzt, die eine sofortige Versorgung nach dem Eingriff ermöglichte. In der Kontrollgruppe wurde das Implantat freihändig mit einer konventionellen Bohrschablone inseriert und zehn Tage später auf Grundlage einer konventionellen Abformung ein individuelles Zirkonoxid-Abutment hergestellt. Mit einer mittleren Winkelabweichung von $2,41 \pm 1,27$ Grad vs. $6,26 \pm 3,98$ Grad sowie einer mittleren koronalen und apikalen Abweichung von $0,65 \pm 0,37$ mm vs. $1,27 \pm 0,83$ mm und $1,36 \pm 0,53$ mm vs. $2,42 \pm 1,02$ mm war die Implantatpositionierung bei der sCAIS-Technik im Vergleich zur freihändigen Chirurgie genauer. Die Okklusion und die approximale Kontaktpunktgestaltung waren in beiden Workflows ähnlich. Die Patienten berichteten Ergebnisse waren in beiden Gruppen ähnlich, mit Ausnahme der Abformung, bei der das intraorale Scannen gegenüber der konventionellen Abformung bevorzugt wurde.

Schlussfolgerung: Die Ergebnisse zeigen, dass sowohl konventionelle als auch digitale Arbeitsabläufe zu vorhersehbaren Ergebnissen führen, wobei die Digitalisierung für eine zusätzliche Präzision sorgt.

Jorba-García A, Bara-Casaus JJ, Camps-Font O, Sánchez-Garcés MÁ, Figueiredo R, Valmaseda-Castellón E.

Ein Workflow. Eine Verbindung. Ihre Wahl.

Die EV-Implantat-Familie verfügt über drei Implantatdesigns mit den bewährten Innovationen des Astra Tech Implant System EV. Alle Implantate bieten dank der einheitlichen EV-Verbindung Zugang zu einer einzigen umfassenden prothetischen Plattform.

**Wählen Sie die EV-Implantat-Familie:
Drei Implantate – eine Verbindung – eine Prothetik.**



EV-Implantat- Familie

Astra Tech Implant® EV
PrimeTaper EV™ Implantat
OmniTaper EV™ Implantat



dentsplysirona.com/ev-implantat-familie

 **Dentsply
Sirona**

Accuracy of dental implant placement with or without the use of a dynamic navigation assisted system: A randomized clinical trial.

Clin Oral Implants Res. 2023 May;34(5):438-449.

(»Die Genauigkeit der Implantatpositionierung mit oder ohne Einsatz eines dynamisch assistierten Systems: Eine randomisierte klinische Studie.«)

Um die Genauigkeit einer Implantatpositionierung mittels der dynamischen computergestützten Implantatinsertion (dCAIS) und der Freihandmethode (FH) zu vergleichen, wurden teilbezahnte Probanden nach dem Zufallsprinzip einer der beiden Gruppen zugewiesen. Eine weitere Zielsetzung war der Vergleich der Patienten berichteten Ergebnisse (PROMs) in jeder Gruppe. Die mittlere Winkelabweichung war in der dCAIS-Gruppe mit 4,02 Grad gegenüber 7,97 Grad in der FH-Gruppe signifikant geringer. Auch die linearen Abweichungen waren in der dCAIS-Gruppe signifikant niedriger, mit Ausnahme der vertikalen Abweichung, bei der keine Unterschiede festgestellt wurden. Obwohl die dCAIS mit 14 Minuten länger dauerte, hielten die Patienten beider Gruppen die Operationszeit für akzeptabel. Die postoperativen Schmerzen und der Analgetika-Verbrauch in der ersten postoperativen Woche waren in beiden Gruppen ähnlich hoch.

Schlussfolgerung: dCAIS-Systeme erhöhen die Genauigkeit der Implantatinsertion bei teilbezahnten Patienten im Vergleich zur konventionellen Freihandmethode erheblich. Sie verlängern jedoch die Operationszeit und scheinen weder die Patientenzufriedenheit zu verbessern noch die postoperativen Schmerzen zu verringern.

Kaewsiri D, Panmekiate S, Subbalekha K, Matheos N, Pimkhaokham A.

The accuracy of static vs. dynamic computer-assisted implant surgery in single tooth space: A randomized controlled trial.

Clin Oral Implants Res. 2019 Jun;30(6):505-514.

(»Die Genauigkeit der statischen

vs. der dynamischen Computer-assistierten Implantatchirurgie in Einzelzahnlücken: Eine randomisiert kontrollierte Studie.«)

Das Ziel der RCT war der Vergleich der Genauigkeit einer Positionierung von Einzelimplantaten mittels statischen (sCAIS) oder dynamischen computergestützten Insertionssystemen (dCAIS). Zu diesem Zweck wurden je 30 Probanden nach dem Zufallsprinzip einer der beiden Gruppen zugeteilt. Abweichungen von der 3D-Planung wurden mittels postoperativer DVT überprüft. Die mittlere koronale und apikale Abweichung lag in der sCAIS-Gruppe bei $0,97 \pm 0,44$ mm und $1,28 \pm 0,46$ mm, während sie in der dCAIS-Gruppe $1,05 \pm 0,44$ mm bzw. $1,29 \pm 0,50$ mm betrug. Die Winkelabweichung betrug in der sCAIS-/dCAIS-Gruppe $2,84 \pm 1,71$ Grad/ $3,06 \pm 1,37$ Grad. Die Unterschiede zwischen beiden Gruppen waren statistisch nicht signifikant, allerdings konnte in der dCAIS-Gruppe eine signifikant größere Abweichung der Implantate in mesialer Richtung beobachtet werden.

Nomiyama LM, Matumoto EK, Corrêa MG, Cirano FR, Ribeiro FV, Pimentel SP, Casati MZ.

Comparison between flapless-guided and conventional surgery for implant placement: a 12-month randomized clinical trial.

IClin Oral Investig. 2023 Apr;27(4):1665-1679.

(»Der Vergleich zwischen der geführten Implantatchirurgie ohne oder mit Bildung eines Zugangslappens: Eine zwölfmonatige randomisierte klinische Studie.«)

29 Patienten mit zahnlosem Kiefer wurden nach dem Zufallsprinzip der statischen computergestützten Implantatchirurgie ohne Lappenbildung (sCAIS) und der konventionellen Chirurgie (CS) mit Bildung eines Zugangslappens zugewiesen. Die Zuweisung der beiden Methoden erfolgte nach dem Split-Mouth-Prinzip. Abweichungen der Implantatposition wurden mittels Tomografie zehn Tage nach dem Eingriff ermittelt. Die Entwicklung des periimplantären Knochenlevels wurde

anhand konventioneller Röntgenaufnahmen postoperativ sowie nach sechs und zwölf Monaten bestimmt. Zusätzlich erfolgten Analysen der Plaque sowie des periimplantären Sulkusfluids. Bei sCAIS wurden geringere apikale Abweichungen und Winkelabweichungen gemessen. Die vertikale Abweichung war hingegen höher als in der CS-Gruppe. Bei Studienbeginn konnte ein größerer vertikaler Knochenverlust in der sCAIS-Gruppe beobachtet werden. In der CS-Gruppe wurden Anzeichen für eine höhere Aktivität des Knochenstoffwechsels und der Gefäßneubildung beobachtet.

Ren S, Jiang X, Lin Y, Di P.

Crown Accuracy and Time Efficiency of Cement-Retained Implant-Supported Restorations in a Complete Digital Workflow: A Randomized Control Trial.

J Prosthodont. 2022 Jun;31(5):405-411.

(»Passgenauigkeit und Zeiteffizienz bei der Herstellung zementierbaren implantatprothetischen Zahnersatzes in einem voll digitalisierten Workflow: Eine randomisiert kontrollierte Studie.«)

40 Probanden wurden nach dem Zufallsprinzip mit implantatprothetischen Rekonstruktionen im Seitenzahnbereich versorgt, die entweder in einem voll digitalisierten (Testgruppe) oder teildigitalisierten Workflow (Kontrollgruppe mit konventionellen Abformungen und CAD/CAM-gefertigtem Zahnersatz) hergestellt wurden. Alle Kronen konnten ohne weitere Korrekturgänge eingesetzt werden. Die durchschnittliche maximale okklusale Anpassung der Kronen, gemessen als maximale Abweichung der okklusalen Fläche in überlagerten Prä- und Post-Scans, war in der Testgruppe mit $-212,7 \pm 150,5$ Mikrometer gegenüber der Kontrollgruppe mit $-330,7 \pm 192,5$ Mikrometer signifikant geringer. Die durchschnittliche Fläche der okklusalen Anpassungskorrekturen, gemessen als Fläche der Abweichung größer als 100 Mikrometer, war in der Testgruppe ebenfalls geringer und betrug $8,4 \pm 8,1$ mm² im Vergleich zu $17,1 \pm 12,3$ mm² in der Kontrollgruppe. Die approximalen

Möchten Sie *vertikales Knochenwachstum* sicherstellen?

NeoGen® Cape PTFE Membrane

- ✓ Weniger Behandlungsschritte
- ✓ Bei bukkalen Knochendefiziten in der ästhetischen Zone
- ✓ Flexibilität im Behandlungsprotokoll mit zwei Spacer-Größen



NeoGen Cape PTFE Membrane



Dr. Christian Schober
Facharzt für ZMK & MKG
Wien, Österreich

Klinischer Fall



NeoGen® Cape PTFE-Membran, fixiert auf einem gleichzeitig eingesetzten Implantat.
(Den vollständigen Fall sehen Sie im verlinkten Webinar)



Scannen Sie den QR-Code, um das verlinkte Webinar anzuschauen.

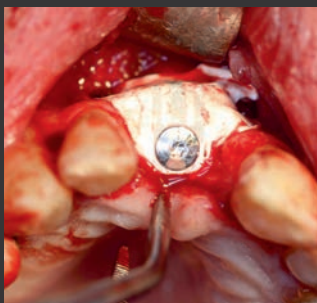


Abbildung 1. NeoGen Cape PTFE-Membran, fixiert auf einem Neoss ProActive® Implantat zur Behandlung eines bukkalen Knochendefekts.

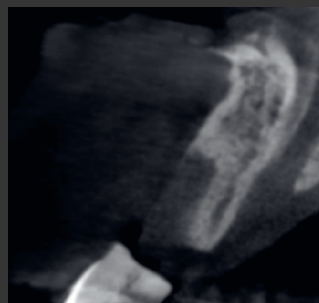


Abbildung 2. CBCT-Aufnahme der Ausgangssituation.

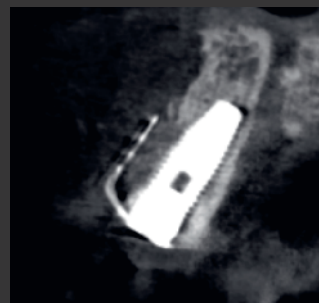


Abbildung 3. Postoperative Situation mit eingesetztem Implantat und eingesetzter NeoGen Cape PTFE-Membran.

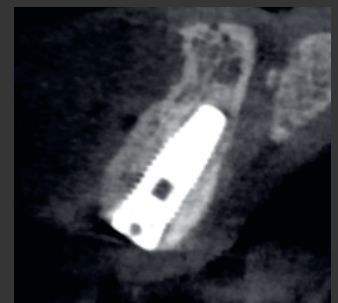


Abbildung 4. Ergebnis nach fünfmonatiger Heilung. Beachten Sie den nachgewachsenen bukkalen Knochen.

Abweichungen mesial und distal waren mit $-33,0 \pm 96,2/-48,6 \pm 70,5$ Mikrometer in der Testgruppe höher als die in der Kontrollgruppe mit $-3,7 \pm 66,7/-11,4 \pm 106,7$ Mikrometer. Die durchschnittliche Zeit am Behandlungsstuhl/Laborzeit waren in der Testgruppe mit $20,20 \pm 3,00/43,70 \pm 5,56$ Minuten im Vergleich zu $26,65 \pm 4,53/84,55 \pm 5,81$ Minuten in der Kontrollgruppe signifikant reduziert.

Schlussfolgerung: Zementierte Einzelzahnkronen mit vollständig digitalen Arbeitsabläufen erforderten weniger Anpassungen und wiesen im Vergleich zum teildigitalisierten Workflow kürzere Stuhl- und Laborzeiten auf.

Schneider D, Sancho-Puchades M, Mir-Marí J, Mühlemann S, Jung R, Hämmerle C.

A Randomized Controlled Clinical Trial Comparing Conventional and Computer-Assisted Implant Planning and Placement in Partially Edentulous Patients. Part 4: Accuracy of Implant Placement.

Int J Periodontics Restorative Dent. 2019 Jul/Aug;39(4):e111-e122.

(»Eine randomisiert kontrollierte klinische Studie zum Vergleich der Implantatplanung und Implantatinsertion mittels konventioneller oder computergestützter Verfahren bei der Versorgung zahnloser Patienten. Teil 4: Die Genauigkeit der Implantatinsertion.«)

Um die Genauigkeit von konventionellen und computergestützten Implantatplanungs- und Insertionsprotokollen zu vergleichen, wurden 73 teilbezahnte Patienten nach dem Zufallsprinzip entweder einem konventionellen Planungsprotokoll mit Freihandinsertion (Kontrollgruppe, $n = 26$) oder einem von zwei unterschiedlichen Protokollen zur computergestützten Planung und schablonengeführten Insertion (CAIPP: entweder mit einer stereolithografischen Schablone [$n = 24$] oder einer 3D-gedruckten Schablone [$n = 23$]) zugewiesen. Die mittleren Genauigkeitsunterschiede zwischen der geplanten und tatsächlichen Implantatposition betragen auf Okklusionsebene der Restauration in der Kontrollgruppe $0,65 \pm 0,26$ mm, in Test 1 $0,59 \pm 0,4$ mm und in Test

2 $0,76 \pm 0,5$ mm. Koronal auf Höhe der Implantatschulter betragen die mittleren Abweichungen in der Kontrollgruppe $1,25 \pm 0,62$ mm, in Test 1 $0,97 \pm 0,36$ mm und in Test 2 $0,72 \pm 0,31$ mm. Apikal wurden mittlere Abweichungen von $2,32 \pm 1,24$ mm in der Kontrollgruppe, $0,97 \pm 0,57$ mm in Test 1 und $1,08 \pm 0,57$ mm in Test 2 festgestellt. Die mittleren vertikalen Abweichungen lagen in der Kontrollgruppe bei $0,28 \pm 1,01$ mm sowie $0,2 \pm 0,65$ mm in Test 1 und $-0,1 \text{ mm} \pm 1,0$ mm in Test 2. Bei den Kontrollen wurden Winkelabweichungen von $7,36 \pm 3,36$ Grad, gegenüber $4,23 \pm 2,68$ Grad (Test 1) und $3,13 \pm 2,12$ Grad (Test 2) gemessen. In beiden CAIPP-Gruppen waren die Werte der koronalen und apikalen Abweichung sowie der Winkelabweichung signifikant niedriger als in der konventionellen Behandlungsgruppe. CAIPP-Protokolle schienen im Vergleich zur Freihandtechnik genauer zu sein. Dennoch erfordert das Ausmaß der Ungenauigkeit bei der Verwendung von Bohrschablonen einen Sicherheitsabstand zu vulnerablen Strukturen.

Schneider D, Sancho-Puchades M, Schöber F, Thoma D, Hämmerle C, Jung R.

A Randomized Controlled Clinical Trial Comparing Conventional and Computer-Assisted Implant Planning and Placement in Partially Edentulous Patients. Part 3: Time and Cost Analyses.

Int J Periodontics Restorative Dent. 2019 May/Jun;39(3):e71-e82.

(»Eine randomisiert kontrollierte klinische Studie zum Vergleich der Implantatplanung und Implantatinsertion mittels konventioneller oder computergestützter Verfahren bei der Versorgung zahnloser Patienten. Teil 3: Zeit- und Kostenaspekte.«)

In dieser Arbeit wurden Zeit- und Kostenanalysen konventioneller oder computergestützter/schablonengeführter (CAIPP) Verfahren bei der Implantatversorgung von Patienten mit Einzelzahn-lücken durchgeführt. Die Probanden wurden nach dem Zufallsprinzip einer von drei Behandlungsgruppen zugeteilt: Präoperative Planung auf Grundlage einer 2D-Bildgebung und freihändige

Implantatinsertion (Kontrollen, $n = 26$), computergestützte Implantatplanung auf Grundlage einer 3D-Bildgebung und einer stereolithografisch hergestellten Bohrschablone in Testgruppe 1 ($n = 24$) oder einer 3D-gedruckten Bohrschablone in Testgruppe 2 ($n = 23$). Die Gesamtdauer der Behandlung in der Praxis war in allen Gruppen ähnlich hoch (Kontrollen = 63,8 min, Testgruppe 1 = 77,2 min und Testgruppe 2 = 81,7 min). CAIPP- und konventionelle Protokolle benötigten ähnlich viel Zeit für die präoperative Diagnose, die Röntgenuntersuchung und den Eingriff. Die CAIPP-Protokolle erforderten dabei längere Zeiten für die chirurgische Planung und für die Herstellung der Schablone. Die wirtschaftlichen Gesamtkosten waren bei den CAIPP-Protokollen aufgrund der Röntgenuntersuchung und der Herstellung der Bohrschablone um 31,0 % gegenüber Testgruppe 1 bzw. 20,0 % gegenüber Testgruppe 2 höher (Kontrollen = Schweizer Franken [CHF] 1.567,0; T1 = CHF 2.268,0; T2 = CHF 1.946,0). Bei der vorliegenden Indikationsstellung und Methodik zeigten computergestützte Protokolle keinen Vorteil gegenüber konventionellen Protokollen in Bezug auf zeitliche oder finanzielle Einsparungen. Der zeitliche und finanzielle Aufwand sollte in Relation zum möglichen Nutzen gesetzt werden.

Sun Y, Ding Q, Yuan F, Zhang L, Sun Y, Xie Q.

Accuracy of a chairside, fused deposition modeling three-dimensional-printed, single tooth surgical guide for implant placement: A randomized controlled clinical trial.

Clin Oral Implants Res. 2022 Oct;33(10):1000-1009.

(»Die Genauigkeit dreidimensionaler Bohrschablonen zur Insertion von Einzelimplantaten nach Herstellung mittels Fused Deposition Modeling am Zahnarztstuhl: Eine randomisiert kontrollierte klinische Studie.«)

Um die Genauigkeit von chairside, mittels Fused Deposition Modeling (FDM) gedruckter Schablonen mit stereolithographischen Schablonen für die Einzelzahnimplantation zu vergleichen,



Kompromissloser Einsatz
für Primärstabilität und
periimplantäre Gesundheit

TSX™ Implantate


Entwickelt für Exzellenz

Direkte Anwendung der neuesten Generation
trifft auf klinische Zuverlässigkeit

Das TSX-Implantat ist die nächste Generation des bewährten TSV®-Implantats.

TSX-Implantate sind zur Unterstützung der periimplantären Gesundheit, sofortige Belastungsprotokolle in Extraktionaveolen, der Vorhersagbarkeit bei der Platzierung und einer Primärstabilität in weichen und dichteren Knochen entwickelt worden.

Integriert in die digitalen End-to-End-Workflows von ZimVie und entwickelt mit chirurgischer und restaurativer Vielseitigkeit. Das TSX-Implantat fördert das Bestreben von ZimVie Verfahren zu vereinfachen und Praxisprotokolle zu optimieren.



Für weitere Informationen kontaktieren Sie bitte Ihren zuständigen Außendienstmitarbeiter.
[ZimVie.com/Dental](https://www.zimvie.com/Dental)



Soweit nicht anders angegeben, sind sämtliche der hier erwähnten Handelsmarken und geistigen Eigentumsrechte Eigentum von ZimVie Inc. oder einem verbundenen Unternehmen; alle Produkte werden von einer oder mehreren der Dental-Tochtergesellschaften von ZimVie Inc. (Biomet 3i, LLC, Zimmer Dental, Inc. etc.) hergestellt und von ZimVie Dental und seinen zugelassenen Handelspartnern vermarktet und vertrieben. Weitere Produktinformationen sind den jeweiligen Produktetiketten oder Gebrauchsanweisungen zu entnehmen. Die Produktzulassung und -verfügbarkeit kann auf bestimmte Länder/Regionen beschränkt sein. Diese Unterlagen sind ausschließlich für Zahnärzte bestimmt und beinhalten keine medizinischen Ratschläge oder Empfehlungen. Die Weitergabe an jegliche anderen Empfänger ist untersagt. Dieses Material darf ohne ausdrückliche schriftliche Zustimmung von ZimVie nicht vervielfältigt oder nachgedruckt werden. ZV0975DE REV A 04/22 ©2023 ZimVie. Alle Rechte vorbehalten.



wurden 28 Teilnehmer mit 30 Einzelzahn­lücken im Seitenzahn­bereich nach dem Zufallsprinzip einer der beiden Behandlungsgruppen (je 15 Implantate) zugewiesen. Die mittleren Winkelabweichungen unterschieden sich mit $4,23 \pm 2,38$ Grad in der Testgruppe und $4,13 \pm 2,42$ Grad in der Kontrollgruppe nicht signifikant voneinander. Die koronalen und apikalen Abweichungen betragen in der Testgruppe $0,70 \pm 0,44$ mm/ $1,25 \pm 0,61$ mm und in der Kontrollgruppe $0,55 \pm 0,27$ mm/ $1,11 \pm 0,54$ mm und unterschieden sich ebenfalls nicht signifikant zwischen den Gruppen.

Yang Y, Hu C, Zhang Y, Wang L, Shao L, You J.

Comparing digital and traditional guides in first molar implant surgery: A randomized clinical trial.

Technol Health Care. 2022;30(S1):403-412.

(»Der Vergleich digital und konventionell gefertigter Bohrschablonen zur Implantatinsertion im Bereich der ersten Molaren: Eine randomisierte klinische Studie.«)

42 Patienten mit beidseits fehlenden ersten Molaren wurden nach dem Zufallsprinzip der Behandlungsgruppe mit einer voll digitalisierten Implantatbehandlung (Test) und der Gruppe mit einer konventionellen Implantatbehandlung (Kontrolle) zugewiesen. Die Zeit für den chirurgischen Teil und für die Abformung waren in der Testgruppe gegenüber der Kontrollgruppe kürzer, während die Zeit für die Anpassung der Bohrschablone in der Testgruppe signifikant höher war als in der Kontrollgruppe. In der Testgruppe konnten keine signifikanten Unterschiede in der Abweichung der Position des Schraubenkanals zwischen den Implantaten auf der linken und rechten Seite ermittelt werden, während in der Kontrollgruppe die Abweichung des Schraubenkanals auf der rechten Seite signifikant geringer als auf der linken Seite war. Insgesamt war die Abweichung der Position des Schraubenzugangskanals in der Testgruppe signifikant niedriger als in der Kontrollgruppe.

Yimarj P, Subbalekha K, Dhaneuan K, Siriwatana K, Mattheos N, Pimkhaokham A.

Comparison of the accuracy of implant position for two-implants supported fixed dental prosthesis using static and dynamic computer-assisted implant surgery: A randomized controlled clinical trial.

Clin Implant Dent Relat Res. 2020 Dec;22(6):672-678.

(»Der Genauigkeitsvergleich der Implantatpositionierung zur Fixierung von Zahnersatz auf zwei Implantaten mittels statischer oder dynamischer computergestützter Chirurgie: Eine randomisiert kontrollierte klinische Studie.«)

Das Ziel der RCT war der Vergleich der Genauigkeit der Positionierung und der Parallelität zweier Implantate unter Verwendung statischer und dynamischer CAIS-Systeme. Zu diesem Zweck wurden 30 Patienten nach dem Zufallsprinzip je zwei Implantate mit einem der beiden CAIS-Systeme zugewiesen. Die mittleren 3D-Abweichungen in der sCAIS und dCAIS-Gruppe betragen koronal $1,04 \pm 0,67$ vs. $1,24 \pm 0,39$ mm und apikal $1,54 \pm 0,79$ vs. $1,58 \pm 0,56$ mm. Die Winkelabweichung lag bei $4,08 \pm 1,69$ Grad vs. $3,78 \pm 1,84$ Grad. Die Winkelabweichungen zwischen zwei gesetzten Implantaten (Parallelität) in der sCAIS- und dCAIS-Gruppe betragen $4,32 \pm 2,44$ Grad bzw. $3,55 \pm 2,29$ Grad. Bei allen Parametern gab es keine statistisch signifikanten Unterschiede zwischen den Gruppen.

Yotpibulwong T, Arunjarosuk S, Kaboosaya B, Sinpitaksakul P, Arksornnukit M, Mattheos N, Pimkhaokham A.

Accuracy of implant placement with a combined use of static and dynamic computer-assisted implant surgery in single tooth space: A randomized controlled trial.

Clin Oral Implants Res. 2023 Apr;34(4):330-341.

(»Die Genauigkeit der Implantatplatzierung in Einzelzahn­lücken mittels der Kombination aus einer statischen und dynamischen computergestützten Chirurgie: Eine

randomisiert kontrollierte Studie.«)

Das Ziel der Studie war der Genauigkeitsvergleich zwischen einer kombinierten statischen und dynamischen (SD) computergestützten Implantatchirurgie (CAIS) mit der sCAIS, der dCAIS und der Freihandchirurgie (FH) bei Einzelimplantation. Zu diesem Zweck wurden 120 Probanden nach dem Zufallsprinzip den vier Gruppen zugeteilt. Die Implantate wurden sowohl mit stereolithografischer Bohrschablonen als auch mit dynamischer Navigation in der SD-Gruppe, mit stereolithografischer Bohrschablone in der sCAIS-Gruppe, mit dynamischer Navigation in der dCAIS-Gruppe und konventionell freihändig in der FH-Gruppe inseriert. Es wurden signifikante Unterschiede zwischen den vier Gruppen festgestellt. Die koronale Abweichung der SD-, sCAIS-, dCAIS- und FH-Gruppen betragen $0,62 \pm 0,50$ mm, $1,06 \pm 0,67$ mm, $1,02 \pm 0,45$ mm bzw. $1,48 \pm 0,68$ mm. Die apikalen Abweichungen lagen bei $0,75 \pm 0,57$ mm, $1,40 \pm 0,71$ mm, $1,28 \pm 0,50$ mm bzw. $2,18 \pm 0,95$ mm. Die Winkelabweichungen betragen $1,24 \pm 1,41$ Grad, $3,18 \pm 2,04$ Grad, $3,28 \pm 1,57$ Grad bzw. $7,50 \pm 4,06$ Grad. **Schlussfolgerung:** Die Verwendung eines kombinierten statischen und dynamischen CAIS bot eine signifikant höhere Genauigkeit als die beiden Methoden allein und die Freihandchirurgie für die Einzelimplantation.

Zhang Y, Tian J, Wei D, Di P, Lin Y.

Quantitative clinical adjustment analysis of posterior single implant crown in a chairside digital workflow: A randomized controlled trial.

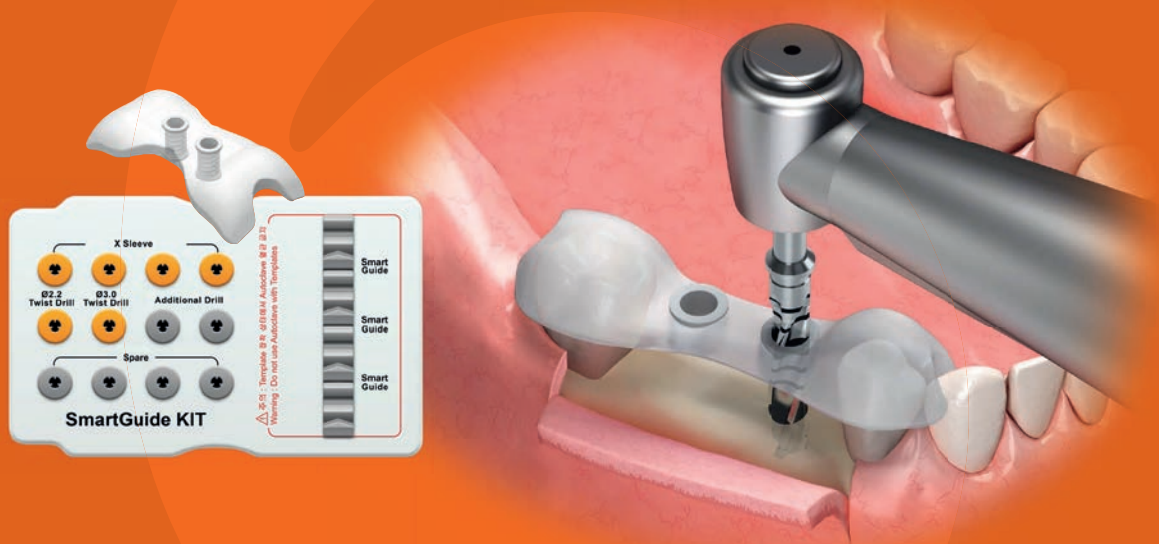Clin Oral Implants Res. 2019 Nov;30(11):1059-1066.

(»Quantitative Analyse der Anpassungszeit von Seitenzahnkronen auf Einzelzahn­implantaten in einem digitalen Workflow am Zahnarztstuhl.«)

Das Ziel der RCT war der Vergleich der klinischen Anpassung einer implantatgetragenen Einzelkrone im Seitenzahn­bereich nach einem digitalen Chairside-Workflow (Test) und einem digitalen Hybrid-Workflow (Kontrolle). Dazu wurden 33 Probanden nach dem Zufallsprinzip der Testgruppe (n=17) oder

Einfache & genaue Implantatpositionierung

Smart Guide Kit von **OSSTEM**[®]
IMPLANT



Anpassbare & leicht zu handhabende Bohrschablonen für eine präzise Implantation



Optimale Hülsenlänge ermöglicht eine stabile Bohrerführung sowie einen präzisen Bohrpfad



Systemunabhängige Schablonen, kompatibel mit verschiedenen Implantatsystemen

Entdecken Sie die Smart Guide - die perfekte Lösung für präzise und individuelle Bohrschablonen! Entwickelt für Zahnärzte, bietet die Smart Guide Ihnen zahlreiche Vorteile.

Dank des thermoplastischen Harzes lässt sich die Smart Guide mühelos anpassen. Einfach für 1 Minute in 70°C warmem Wasser einweichen und schon wird sie flexibel. Anschließend lässt sich die Schablone ganz nach Ihren Wünschen formen, um eine maßgeschneiderte Passform zu erzielen.

Mit der Smart Guide erhalten Sie eine effiziente und zuverlässige Lösung für Ihre implantologischen Eingriffe. Informieren Sie sich gerne bei unserem Außendienst für mehr Informationen. Wir freuen uns, Ihnen mit Rat und Tat zur Seite zu stehen - Ihr Team von Osstem Implant.

JETZT ONLINE
INFORMIEREN



PI/Ad/06/0007 - 07/23

✉ bestellung@osstem.de

☎ +49 (0)6196 777 5501

🌐 www.osstem.de

OSSTEM[®]
IMPLANT

der Kontrollgruppe (n=16) zugewiesen. Die Probanden der Testgruppe wurden mit monolithischen Lithiumdisilikat-Kronen versorgt und die Kontrollen erhielten CAD/CAM-gefertigte und keramikverblendete Zirkonoxid-Suprakonstruktionen. Die mediane maximale vertikale Anpassung der Suprastrukturen lag mit 237 ± 112 Mikrometer signifikant niedriger als in der Kontrollgruppe mit 485 ± 195 Mikrometer. Auch die mediane Herstellungszeit war mit 92,3/113,7 Minuten in der Testgruppe signifikant geringer als in der Kontrollgruppe mit 146,3/676,3 Minuten.



Ahmed KS, Ibad H, Suchal ZA, Gosain AK. *Implementation of 3D Printing and Computer-Aided Design and Manufacturing (CAD/CAM) in Craniofacial Reconstruction.*

J Craniofac Surg. 2022 Sep 1;33(6):1714-1719.

(»Die Implementierung des 3D-Drucks und des Computer-Aided Design and Manufacturing (CAD/CAM) in der Mund-, Kiefer-, Gesichtschirurgie.«)

Die vorliegende Übersichtsarbeit wurde mit der Zielsetzung durchgeführt, den Fortschritt des 3D-Drucks zur Herstellung individueller, patientenspezifischer Rekonstruktionen, die aktuellen Trends bei der Implementierung des 3D-Drucks und von CAD/CAM-Verfahren in der MKG-Chirurgie zu untersuchen. Zu diesem Zweck erfolgte eine systematische Literaturrecherche in den elektronischen Datenbanken Pubmed, Embase, Cochrane Library und Proquest. 49 Artikel mit insgesamt 745 Probanden wurden in die Analyse einbezogen. Titan (13 Studien) und Polycaprolacton (sechs Studien) waren die am häufigsten untersuchten 3D-gedruckten Materialien, während Farbstrahlendruck (zwölf Studien) und Stereolithografie (elf Studien) die häufigsten Techniken waren. Alle Studien, in denen Implantate aus dem 3D-Druck mit denen aus konventionellen Verfahren ver-

glichen wurden, zeigten eine signifikant bessere Prognose und eine Verringerung der Operations- und der postoperativen Verweildauer sowie der postoperativen Komplikationen.

Albanchez-González MI, Brinkmann JC, Peláez-Rico J, López-Suárez C, Rodríguez-Alonso V, Suárez-García MJ.

Accuracy of Digital Dental Implants Impression Taking with Intraoral Scanners Compared with Conventional Impression Techniques: A Systematic Review of In Vitro Studies.

Int J Environ Res Public Health. 2022 Feb 11;19(4):2026.

(»Die Genauigkeit der digitalen Implantatabformung mittels Intraoralscannern im Vergleich zu konventionellen Abformtechniken: Ein systematischer Review von In vitro-Studien.«)

Um die Genauigkeit digitaler Abformungen mittels Intraoralscannern und der von konventionellen Abformverfahren in vitro zu untersuchen, erfolgte eine systematische elektronische Suche in den Datenbanken Pubmed, Web of Science und Scopus zu entsprechenden In vitro-Untersuchungen. 14 Studien simulierten eine Vollbezahnung (CE), neun eine Teilbezahnung (PE) und nur zwei simulierten ein Einzelimplantat (SI). Eine Studie simulierte sowohl CE als auch SI. Bei PE und SI wurde in den meisten der analysierten Studien eine größere Genauigkeit bei der konventionellen Abformung festgestellt, obwohl auch die digitale Abformung als angemessen angesehen wurde. Bei CE waren die Ergebnisse nicht eindeutig, da sechs Studien eine höhere Genauigkeit bei digitaler Abformung, fünf Studien eine bessere Genauigkeit bei konventioneller Abformung und vier Studien keine Unterschiede feststellten.

Bover-Ramos F, Viña-Almunia J, Cervera-Ballester J, Peñarrocha-Diogo M, García-Mira B.

Accuracy of Implant Placement with Computer-Guided Surgery: A Systematic Review and Meta-Analysis Comparing Cadaver, Clinical, and In Vitro Studies.

Int J Oral Maxillofac Implants. 2018 January/February;33(1):101-115.

(»Die Genauigkeit der Implantatinsertion mittels computergestützter Chirurgie: Ein vergleichender systematischer Review und eine Metaanalyse zu Kadaver-, klinischen und In vitro-Studien.«)

Um die Genauigkeit der Implantatinsertion mittels computergestützter Chirurgie zu analysieren und die virtuelle Behandlungsplanung sowie das Ergebnis in Abhängigkeit vom Studientyp zu vergleichen, wurde eine Literaturrecherche in der Datenbank Pubmed durchgeführt. Es wurden die koronale und apikale Abweichung, die Winkelabweichung und die vertikale Abweichung zwischen der geplanten und der klinischen Implantatposition analysiert. Insgesamt wurden 186 Artikel gesichtet, von denen 34 die Einschlusskriterien erfüllten. Informationen zu 3.033 Implantaten aus acht In vitro-Studien (543 Implantate), vier Kadaverstudien (246 Implantate) und 22 klinischen Studien (2.244 Implantate) standen für die Auswertung zur Verfügung. Bei der vollnavigierten Implantatinsertion wurden in den In vitro-Studien im Vergleich zu den klinischen Studien und den Kadaverstudien eine signifikant geringere horizontale apikale Abweichung und Winkelabweichung beobachtet. Keine statistisch signifikanten Unterschiede konnten zwischen dem Studientyp und der apikalen koronalen oder vertikalen Abweichung beobachtet werden. Im Vergleich zur teilnavigierten Chirurgie zeigte die vollgeführte Implantatchirurgie in den Kadaverstudien eine signifikant geringere horizontale koronale Abweichung, in den klinischen Studien eine signifikant geringere horizontale apikale Abweichung und sowohl in den klinischen als auch in den Kadaverstudien eine signifikant geringere Winkelabweichung.

Schlussfolgerung: Die Genauigkeit der Implantatinsertion war in klinischen Studien und Kadaverstudien im Vergleich zu In vitro-Studien geringer, insbesondere was die horizontale apikale Abweichung und die Winkelabweichung betrifft. Bei der vollnavigierten Implantation wurde eine höhere Genauigkeit erzielt als bei der teilnavigierten Implantatinsertion.

EXTRA SCHARF.



bonetrust[®] | **pw**
HEX | CONE

WWW.MEDICAL-INSTINCT.DE

Carneiro Pereira AL, Souza Curinga MR, Melo Segundo HV, da Fonte Porto Carreiro A.

Factors that influence the accuracy of intraoral scanning of total edentulous arches rehabilitated with multiple implants: A systematic review.

J Prosthet Dent. 2023 Jun;129(6):855-862.

(»Einflussfaktoren auf die Genauigkeit des Scans zahnloser Kiefer vor Versorgung mit einer großen Anzahl Implantate: Ein systematischer Review.«)

Die Genauigkeit digitaler Scans des zahnlosen Kiefers scheint noch immer eingeschränkt zu sein. Das Ziel dieser systematischen Übersichtsarbeit war daher die Untersuchung der Faktoren, welche die Genauigkeit des Intraoralscans bei zahnlosen Patienten beeinflussen können. Zu diesem Zweck erfolgte eine elektronische Suche in den Datenbanken Medline, Cochrane Library und Scopus und Web of Science. Aus insgesamt 11.498 Studien wurden zwölf Studien (zehn In vitro- und zwei In vivo-Studien) in die Analyse einbezogen. Die Leistung von Intraoralscannern wird durch den Scanner selber, die Technik des Intraoralscans, die Umgebungsbedingungen und das Material des Scankörpers beeinflusst. So konnten bei den Scannern Carestream Dental und Trios sowie 3Shape die besten Ergebnisse beobachtet werden. Die Einhaltung von Scanpfaden zwischen den Scankörpern, Temperaturen zwischen 20 bis 21 Grad Celsius, ein Luftdruck zwischen 750 bis 760 ±5 mm Hg, eine Luftfeuchtigkeit von maximal 45 %, ein Winkel bis zu 15 Grad und ein Abstand zwischen den Implantaten von 16,0 bis 22,0 mm sowie Scankörper aus PEEK führten zu einer höheren Genauigkeit bei der Abformung.

Carneiro Pereira AL, Medeiros VR, da Fonte Porto Carreiro A.

Influence of implant position on the accuracy of intraoral scanning in fully edentulous arches: A systematic review.

J Prosthet Dent. 2021 Dec;126(6):749-755.

(»Der Einfluss der Implantatposition auf die Genauigkeit von Intraoralscans des zahnlosen Kiefers: Ein systematischer Review.«)

Um die Auswirkung nicht parallel inserierter, benachbarter Implantate auf die Genauigkeit von Intraoralscans im Vergleich zu konventionellen Abformungen zu ermitteln, erfolgte eine Suche in den elektronischen Literaturdatenbanken Pubmed, Scopus, Web of Science und Cochrane Library. Acht In vitro-Studien erfüllten die Einschlusskriterien. Fünf Publikationen zeigten geringere lineare Abweichungen und Winkelabweichungen für die digitalen Scans im Vergleich zur konventionellen Technik. Zwei Studien zeigten im Gegensatz dazu, dass der digitale Scan höhere lineare Verzerrungen und höhere Winkelabweichungen aufwies. Nur in einer Studie wurden keine Unterschiede zwischen den beiden Abformverfahren festgestellt.

Schlussfolgerung: Digitale Intraoralscans sind eine zuverlässige Abformmethode. Insbesondere bei einer Winkelabweichung > 15 Grad sind jedoch stärkere Abweichungen zwischen der klinischen Situation und dem Scan festzustellen.

Carosi P, Lorenzi C, Lio F, Cardelli P, Pinto A, Laureti A, Pozzi A.

Accuracy of Computer-Assisted Flapless Implant Placement by Means of Mucosa-Supported Templates in Complete-Arch Restorations: A Systematic Review.

Materials (Basel). 2022 Feb 16;15(4):1462.

(»Die Genauigkeit der computergestützten lappenlosen Implantatinserterion im zahnlosen Kiefer mittels schleimhautgelagerter Bohrschablonen: Ein systematischer Review.«)

Das Ziel dieser Studie war die Untersuchung koronaler und apikaler Abweichungen sowie Winkelabweichungen zwischen der geplanten und der tatsächlichen Implantatposition nach lappenloser Insertion mittels schleimhautgelagerter Bohrschablonen im zahnlosen Kiefer. Anhand der elektronischen und manuellen Literaturrecherche wurden 13 Studien mit 277 zahnlosen Patienten und 1.556 Implantaten identifiziert. Die

mittlere Winkelabweichung betrug 3,42 Grad, die mittlere lineare Abweichung lag koronal bei 1,23 mm und apikal bei 1,46 mm. Es wurden keine statistisch signifikanten Korrelationen zwischen den linearen Abweichungen und den Winkelabweichungen festgestellt. Zwischen den beiden linearen Abweichungen wurde eine statistisch signifikante Korrelation festgestellt. Trotz potenzieller Fehlerquellen kann die computergestützte lappenlose Implantatinserterion mithilfe von schleimhautgetragenen Bohrschablonen bei der Versorgung zahnloser Patienten als zuverlässige und vorher-sagbare Behandlungsoption betrachtet werden.

Dioguardi M, Spirito F, Quarta C, Sovareto D, Basile E, Ballini A, Caloro GA, Troiano G, Lo Muzio L, Mastrangelo F.

Guided Dental Implant Surgery: Systematic Review.

J Clin Med. 2023 Feb 13;12(4):1490.

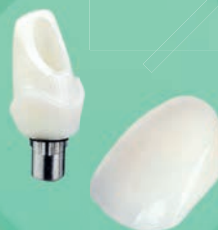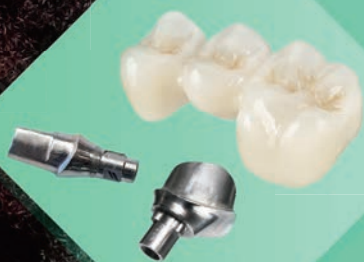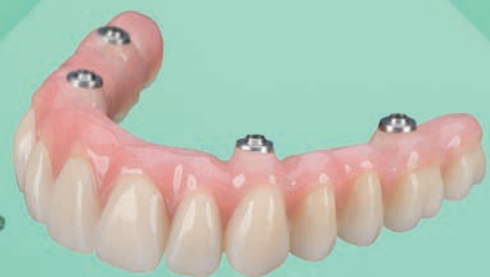(»Geführte Implantatchirurgie: Ein systematischer Review.«)

Eine entscheidende Rolle spielt im Rahmen der implantatprothetischen Versorgung die Diagnose- und Behandlungsplanungsphase, in der die anatomischen und prothetischen Voraussetzungen im Bereich des Alveolarknochens berücksichtigt werden müssen. Die Parameter wie Knochenqualität, Knochenvolumen und anatomische Besonderheiten können mit einer Implantat-Planungssoftware simuliert werden. Die Simulation der virtuellen Positionierung des Implantats ermöglicht die Konstruktion einer dreidimensionalen Implantat-Positionierungsschablone, die für die Implantatchirurgie verwendet werden kann. Ziel dieser systematischen Übersichtsarbeit war die Ermittlung der Überlebensraten, der frühen und späten Misserfolgsraten, der Remodellierung des periimplantären Knochens und möglicher implantatprothetischer Komplikationen nach geführter Implantatinserterion. Mittels einer Literaturrecherche in den Datenbanken Scopus, Pubmed und Cochrane Library. Nur neun von insgesamt 2.001 Publikationen wurden in die Analyse einbezogen. Aus den ausgewählten Studien geht hervor, dass die Überlebensraten von Implantaten, die

permadental[®]
Modern Dental Group

PERMADENTAL.DE

0 28 22 -71330



WIR SIND IHR ANSPRECHPARTNER FÜR IMPLANTAT- VERSORGUNGEN

Der Mehrwert für Ihre Praxis: Als Komplettanbieter für zahntechnische Lösungen beliefern wir seit Jahrzehnten renommierte Zahnarztpraxen, Implantologen und implantologisch tätige Praxen.



Egal, ob Abdruck oder Scan.

mithilfe der geführten Implantatchirurgie eingesetzt werden, hoch sind.

Etemad-Shahidi Y, Qallandar OB, Evenden J, Alifui-Segbaya F, Ahmed KE. *Accuracy of 3-Dimensionally Printed Full-Arch Dental Models: A Systematic Review.*

J Clin Med. 2020 Oct 20;9(10):3357.

(»Die Genauigkeit dreidimensionaler gedruckter Ganzkiefermodelle: Ein systematischer Review.«)

Der Einsatz gedruckter Modelle durch additive Verfahren hat in der Zahnmedizin stark zugenommen. Daher war das Ziel dieser Übersichtsarbeit die Untersuchung der Genauigkeit von additiv gefertigten Dentalmodellen zur Darstellung des gesamten Kiefers. Zu diesem Zweck erfolgte eine Literaturrecherche in sieben Datenbanken. 28 Publikationen wurden in die Analyse aufgenommen. Eine Metaanalyse war aufgrund der Heterogenität der Studien nicht möglich. Die Stereolithografie (SLA) war die am häufigsten untersuchte Technologie gefolgt von der digitalen Lichtverarbeitung (DLP). Die Genauigkeit der 3D-gedruckten Modelle schwankte stark zwischen < 100,0 und > 500,0 Mikrometer, wobei die meisten Modelle eine klinisch akzeptable Genauigkeit aufwiesen. Die kleinsten (3,3 Mikrometer) und größten (579,0 Mikrometer) mittleren Fehler wurden von SLA-Druckern produziert. Bei den DLP-Druckern produzierten sechs von acht der untersuchten Drucker Modelle mit einer Genauigkeit von < 100,0 Mikrometern. Die Herstellungsparameter, einschließlich Schichtdicke, Basisdesign, Nachbearbeitung und Lagerung, beeinflussten die Genauigkeit des Modells erheblich. In der Mehrheit der Studien wurde der Einsatz von 3D-Modellen empfohlen. Dennoch sind Modelle, die für kieferorthopädische Zwecke als klinisch akzeptabel gelten, nicht unbedingt für den prothetischen Arbeitsablauf oder für Anwendungen, die eine hohe Genauigkeit erfordern, geeignet.

García-Gil I, Cortés-Bretón-Brinkmann J, Jiménez-García J, Peláez-Rico J, Suárez-García MJ.

Precision and practical usefulness of intraoral scanners in implant dentistry: A systematic literature review.

J Clin Exp Dent. 2020 Aug 1;12(8):e784-e793.

(»Die Präzision und der praktische Zusatznutzen von Intraoralscannern in der dentalen Implantologie: Ein systematischer Literaturreview.«)

Um die Effizienz und die Genauigkeit digitaler Abformtechniken für implantatgetragene Versorgungen zu bewerten und ihre wirtschaftliche Machbarkeit zu beurteilen, erfolgte eine unabhängige elektronische Recherche in den Datenbanken Pubmed/Medline, Cochrane Library und Lilacs, die durch eine manuelle Suche ergänzt wurde. Alle Studientypen (in vivo und in vitro) wurden in die systematische Überprüfung einbezogen. 27 Studien (acht In vivo- und 19 In vitro-Studien) erfüllten die Einschlusskriterien. Aufgrund der großen Heterogenität der Studienprotokolle konnte keine Metaanalyse durchgeführt werden. Der Passive fit der Suprakonstruktionen zeigte ähnliche Ergebnisse bei digitalen und konventionellen Abformtechniken. In den Studien wurde davon ausgegangen, dass mehrere Faktoren die Genauigkeit der Implantatabformung beeinflussen: der Abstand und die Angulation zwischen den Implantaten, die Insertionstiefe, der Scannertyp, die Scanstrategie und die Eigenschaften des Scankörpers sowie die Anwendererfahrung. Hinsichtlich der Wirtschaftlichkeit von intraoralen Scansystemen berichtete nur eine Studie über einen Vorteil der Scanner gegenüber konventionellen Techniken.

Gargallo-Albiol J, Barootchi S, Marqués-Guasch J, Wang HL.

Fully Guided Versus Half-Guided and Freehand Implant Placement: Systematic Review and Meta-analysis.

Int J Oral Maxillofac Implants. 2020 Nov/Dec;35(6):1159-1169.

(»Voll navigierte versus halb navigierte oder freihändige Implantatinsertion. Ein systematischer Review und eine Metaanalyse.«)

Um die Genauigkeit der Implantatlage nach statischer voll- oder halb geführter oder freihändiger Implantatinsertion zu

ermitteln, wurde eine elektronische und manuelle systematische Literaturrecherche durchgeführt. Die zehn RCTs, die in die Metaanalyse einbezogen wurden, zeigten folgende Ergebnisse: 1) signifikant höhere mittlere Genauigkeit der koronalen Abweichung bei vollnavigierter Implantatinsertion im Vergleich zur teilnavigierten (-0,51 mm) und freihändigen Implantatinsertion (-1,18 mm); 2) signifikant höhere Genauigkeit bei der apikalen Abweichung bei der vollnavigierten gegenüber der teilnavigierten Implantatinsertion (-0,75 mm); 3) keine signifikanten Unterschiede zwischen den voll- und teilgeführten Techniken (-0.23 mm) und kein statistisch signifikanter Unterschied zwischen der vollgeführten und der freihändigen Technik (-0,17 mm); 4) signifikant geringere apikale Winkelabweichung bei der vollgeführten im Vergleich zur teilgeführten Implantatinsertion (-3,63 Grad); 5) der Vergleich der Behandlungszeit wies keine signifikanten Unterschiede zwischen den drei Verfahren auf.

Schlussfolgerung: Die statische vollnavigierte Implantatinsertion weist die höchste Genauigkeit bei der Übertragung der präoperativen Planung auf die klinische Situation am Patienten auf, gefolgt von der statischen teilgeführten Chirurgie, während die freihändige Implantatinsertion die geringste Genauigkeit aufweist.

Graf T, Keul C, Wismeijer D, Güth JF.

Time and costs related to computer-assisted versus non-computer-assisted implant planning and surgery. A systematic review.

Clin Oral Implants Res. 2021 Oct;32 Suppl 21(Suppl 21):303-317.

(»Zeit- und Kostenaspekte bei der computergestützten versus der nicht-computergestützten Implantatplanung und Implantatchirurgie: Ein systematischer Review.«)

Um Unterschiede bei den Zeit- und Kostenaspekten zwischen der computergestützten und nicht computergestützten Implantatplanung und Implantatinsertion zu untersuchen, erfolgte eine elektronische Suche in den Datenbanken Pubmed, Central, Embase und Cochrane, die mit einer manuellen

Effektive Plaque-Kontrolle mit der 3-fach-Prophylaxe

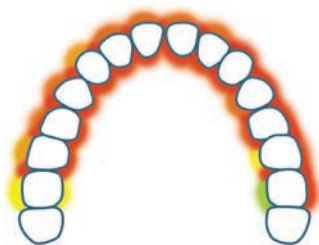
Die Umgebung rund um ein Implantat stellt einen Angriffspunkt für Bakterien dar. Die Plaque-Bildung beginnt bereits 30 Min. nach dem Zähneputzen mit der mikrobiellen Erstbesiedelung des Mundraums und nach etwa 12 Std. organisieren sich die Bakterien zu einem Biofilm. Der Mundraumpflege sollte daher besondere Aufmerksamkeit gewidmet werden.

Eine Umfrage belegt, dass nur 33 % der Befragten ihre Zahnzwischenräume mit Zahnseide reinigen.¹ Dabei gilt für eine effiziente Zahn- und Mundraumvorsorge die häusliche 3-fach-Prophylaxe – bestehend aus zweimal täglichem Zähneputzen, Interdentalraumreinigung und Verwendung von Mundspülungen mit antibakterieller Wirkung – als Maßstab. Der Zusatznutzen von Mundspülungen mit antibakterieller Wirkung in ergänzender Anwendung zur mechanischen Reinigung wird durch die aktuelle S3-Leitlinie bestätigt.²

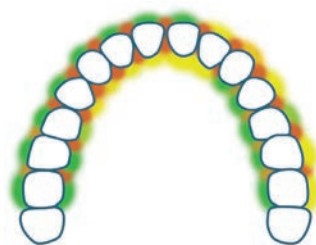
Die wichtigsten Aussagen der S3-Leitlinie²:

- ✓ Die **regelmäßige & vollständige Entfernung des dentalen Biofilms** ist die effektivste Prophylaxe-Maßnahme.
- ✓ Mechanische Mundhygiene alleine ermöglicht oft nur eine **ungenügende Plaque-Entfernung**: Daher wird ergänzend der Einsatz antibakterieller Mundspülungen empfohlen.
- ✓ Nur für **Mundspülungen mit einer speziellen Zusammensetzung ätherischer Öle** (wie z. B. in LISTERINE®) und für jene mit CHX liegt eine hervorragende Datenlage vor: Beide Inhaltsstoffe weisen die größten Effekte auf Plaque und Gingivitis auf.

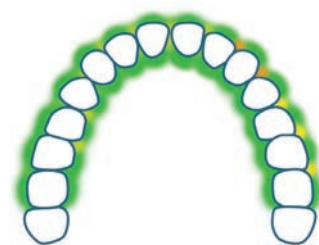
3-fach-Prophylaxe: Wirkung wissenschaftlich bestätigt³



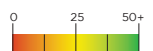1. BÜRSTEN
reinigt die Zahnoberflächen.



2. INTERDENTALPFLEGE
reinigt die Zahnzwischenräume.



3. SPÜLEN
bekämpft die nach der mechanischen
Reinigung verbliebenen Bakterien.



Zunahme an gesunden Stellen in %

Bildliche, schematische Darstellung; Daten nach 6 Monaten 2x tägl. Anwendung.³

¹ Statista, 2022 <https://de.statista.com/statistik/daten/studie/449791/umfrage/umfrage-zum-haeufigkeit-der-nutzung-von-zahn-pflegeprodukten-nach-geschlecht-in-deutschland/> (aufgerufen am 12. April 2022). ² DG PARO, DGZMK. S3-Leitlinie: AWMF-Regis-ter-Nr. 083-016. ³ Adaptiert nach Araujo MWB et al. J AM Dent Assoc. 2015; 146(8): 610-622 and/or post hoc analyses of data.

Suche ergänzt wurde. Von den 1.354 Publikationen erfüllten vier RCT mit 182 zahnlosen oder teilbezahnten Patienten und 416 Implantaten die Einschlusskriterien. Der Zeit- und Kostenaufwand des computergestützten Workflows für die Implantatplanung und -chirurgie ist höher ist als bei konventionellen Verfahren. Der Zeitaufwand für die Verfahren scheint dabei der treibende Faktor bei den wirtschaftlichen Überlegungen zu sein.

Joda T, Derksen W, Wittneben JG, Kuehl S. *Static computer-aided implant surgery (s-CAIS) analysing patient-reported outcome measures (PROMs), economics and surgical complications: A systematic review.*

Clin Oral Implants Res. 2018 Oct; 29 Suppl 16:359-373.

(»Patientenbezogene Ergebnisse (PROMs), ökonomische Aspekte und chirurgische Komplikationen nach statischer, computergestützter Implantatchirurgie (sCAIS): Ein systematischer Review.«)

Ziel der systematischen Übersichtsarbeit war die Untersuchung der patientenbezogenen Ergebnisse (PROMs), der wirtschaftlichen Aspekte und möglicher Komplikationen bei der statischen computergestützten Implantatchirurgie (sCAIS). Zu diesem Zweck wurde eine Recherche in den elektronischen Datenbanken Medline, Embase und Central durchgeführt und mit einer manuellen Suche ergänzt. 14 Studien mit 484 Patienten und 2.510 Implantaten wurden in die Analyse einbezogen. Aufgrund der Heterogenität der eingeschlossenen Studien konnte keine Metaanalyse durchgeführt werden. Wissenschaftlich belegte Empfehlungen für den routinemäßigen Einsatz der sCAIS können derzeit aufgrund der geringen Evidenz nicht gegeben werden. Klinische Komplikationen scheinen jedoch bei sCAIS vernachlässigbar gering und mit der konventionellen Implantatchirurgie vergleichbar zu sein. sCAIS könnte eine vorteilhafte Behandlungsoption bei zahnlosen Patienten sein, wenn ein lappenloses Verfahren durchgeführt werden soll. Die wirtschaftlichen Auswirkungen in Bezug auf die Zeiteffizienz und die

Behandlungskosten sind jedoch derzeit noch unklar.

Jorba-García A, González-Barnadas A, Camps-Font O, Figueiredo R, Valmaseda-Castellón E.

Accuracy assessment of dynamic computer-aided implant placement: a systematic review and meta-analysis.

Clin Oral Investig. 2021 May;25(5): 2479-2494.

(»Die Genauigkeit der dynamischen computergestützten Implantatinser-tion: Ein systematischer Review und eine Metaanalyse.«)

Um die Genauigkeit der dynamischen computergestützten Implantatinser-tion (dCAIS) mit der Genauigkeit der statischen Implantatchirurgie (sCAIS) und der Freihandimplantation zu vergleichen, wurde eine elektronische Datenbanksuche durchgeführt. 24 Studien mit neun verschiedenen dynamischen Navigationssystemen standen für die Analyse zur Verfügung. In klinischen Studien betragen die Winkel- und 3D-Abweichung 3,68 Grad und 1,03 mm, während in In vitro-Studien eine niedrigere Winkelabweichungen von 2,01 Grad und eine 3D-Abweichung von 0,46 mm ermittelt wurden. Zwischen den verschiedenen dCAIS-Systemen wurden keine signifikanten Genauigkeitsunterschiede festgestellt. Diese Systeme waren signifikant genauer als sCAIS-Systeme und die Freihandimplantation.

Schlussfolgerung: Die Autoren empfehlen trotz der hohen Genauigkeit der dCAIS-Systeme einen Sicherheitsabstand von 2,0 mm einzuhalten, da Abweichungen von mehr als 1,0 mm beobachtet wurden.

Kong L, Li Y, Liu Z.

Digital versus conventional full-arch impressions in linear and 3D accuracy: a systematic review and meta-analysis of in vivo studies.

Clin Oral Investig. 2022 Sep;26(9): 5625-5642.

(»Lineare und 3D-Genauigkeit nach digitaler oder konventioneller Abformung: Ein systematischer Review.«)

Um die Genauigkeit digitaler und konventioneller Abformungen des vollbezahnten Kiefers zu vergleichen, wurden elektronische und manuelle Literaturrecherchen durchgeführt, anhand welcher 22 Studien identifiziert werden konnten. 13 Studien wurden in eine Metaanalyse aufgenommen. Zwischen den beiden Methoden konnten keine signifikanten Unterschiede in Bezug auf lineare Parameter festgestellt werden. Im 3D-Bereich lagen beide Abformmethoden unterhalb eines Fehlers von 0,1 mm. **Schlussfolgerung:** Digitale und konventionelle Abformungen des vollbezahnten Kiefers weisen eine ähnlich hohe Präzision auf und unterscheiden sich in ihrer Genauigkeit kaum voneinander.

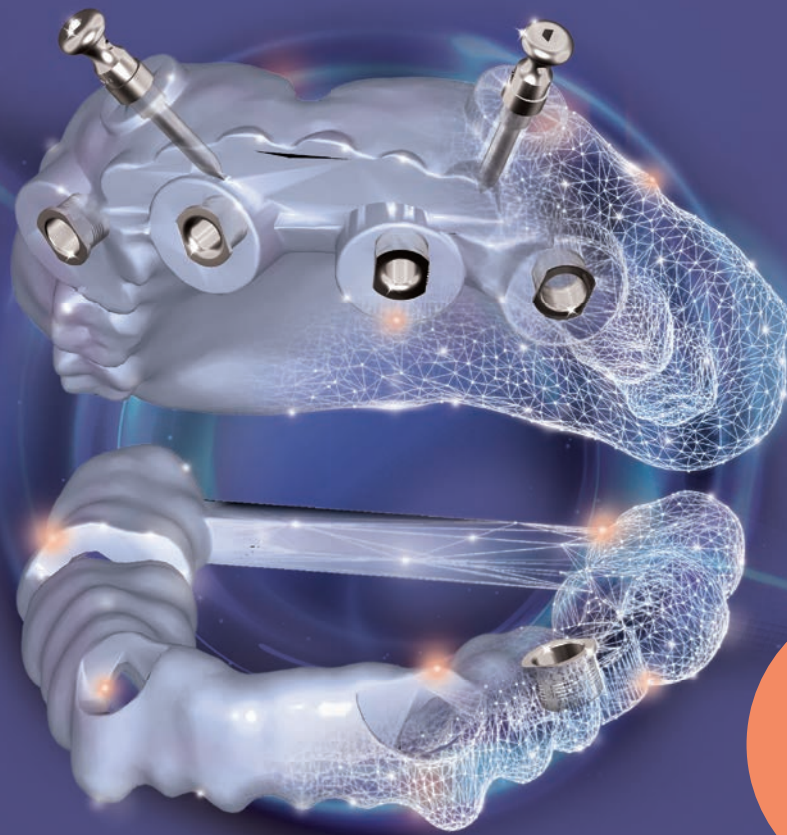Kunzendorf B, Naujokat H, Wiltfang J. *Indications for 3-D diagnostics and navigation in dental implantology with the focus on radiation exposure: a systematic review.*

Int J Implant Dent. 2021 May 27;7(1):52.

(»Indikationen für eine 3D-Diagnostik und Navigation in der dentalen Implantologie unter Berücksichtigung der Strahlenbelastung.«)

Die vorliegende Übersichtsarbeit wurde durchgeführt, um folgende Fragestellungen zu beantworten: 1) Was sind die Vor- und Nachteile der 2D- gegenüber der 3D-Bildgebung in der dentalen Implantologie? 2) Was sind die Vor- und Nachteile der Freihand-Implantation im Vergleich zur navigierten Implantatinser-tion? Anhand einer Recherche in den Datenbanken Pubmed, Embase, Arbeitsgemeinschaft der Wissenschaftlichen Medizinischen Fachgesellschaften (AWMF) Online und Cochrane Library konnten insgesamt 70 Studien zu diesen Fragestellungen ermittelt werden. Die 3D-Bildgebung weist eine gute Bildqualität auf und ermöglicht eine verzerrungsfreie Beurteilung des Implantatlagers. Sie ist jedoch auch mit höheren Kosten und einer höheren Strahlenbelastung verbunden. Die dynamische und die statische Navigation sind in ihrer Genauigkeit gleichwertig und im Vergleich zur Freihandmethode genauer. Innerhalb der ersten fünf Jahre konnte für keine der Methoden ein Vorteil in Bezug auf die

NAVIGIERTE
IMPLANTOLOGIE
INDIVIDUELL WIE SIE



**NEUES
RELEASE
VERFÜGBAR**

exoplan 3.1 Rijeka

exoplan 3.1 Rijeka, die Software Ihrer Wahl für prothetikbasierte Implantatplanung, bringt Klarheit und Sicherheit in die navigierte Implantologie. Überzeugen Sie Ihre Patienten mit einfacher Vorausplanung, drucken Sie komplette chirurgische Protokolle und wählen Sie aus umfangreichen Implantatbibliotheken für vorhersehbare Ergebnisse.



Implantatüberlebensraten nachgewiesen werden.

Schlussfolgerung: Eine Panoramaröntgenaufnahme (OPG) mit einem Referenzkörper liefert oft eine ausreichende Bildgebung und ist als primäre Methode für die 2D-Bildgebung zu empfehlen. Ist eine 3D-Bildgebung erforderlich, sollte eine Digitale Volumentomografie (DVT) mit einem Niedrigdosisprotokoll verwendet werden. Bei besonders komplexen Fällen sollte eine Navigationsunterstützung in Betracht gezogen werden. Welche Führungstechnik für die Implantation verwendet wird, sollte individuell entschieden werden. Mit der zunehmenden Verfügbarkeit der dreidimensionalen Bildgebung sollte auch das Bewusstsein für die Strahlenbelastung steigen.

Mai HN, Dam VV, Lee DH.

Accuracy of Augmented Reality-Assisted Navigation in Dental Implant Surgery: Systematic Review and Meta-analysis.

J Med Internet Res. 2023 Jan 4;25:e42040.

(»Die Genauigkeit einer navigierten Implantatinsertion mittels Augmented Reality: Ein systematischer Review und eine Metaanalyse.«)

Die immersive chirurgischen 3D-Augmented-Reality-Navigation (AR) ermöglicht es Chirurgen, sich direkt auf das chirurgische Ziel zu konzentrieren, ohne auf einen separaten Monitor schauen zu müssen. Um die Genauigkeit der mittels AR-Navigation durchgeführten Implantatinsertion mit der Freihandmethode (FH), der schablonengeführten statischen Führung (TG) und der konventionellen Navigation (CN) zu vergleichen, wurde eine Literaturrecherche in den Datenbanken Pubmed, Scopus, Science Direct, Cochrane Library und Google Scholar durchgeführt. Von den insgesamt eingeschlossenen Studien erfolgte mit acht Artikeln eine einarmige und mit vier Artikeln eine zweiarmige Metaanalyse. Die mittleren lateralen und globalen Abweichungen sowie die mittleren Tiefen- und Winkelabweichungen der Implantate nach AR-Insertion 0,90 mm, 1,18 mm, 0,78 mm und 3,96 Grad und waren signifikant niedriger bei der FH und der CN-Methode

und lagen innerhalb der Sicherheitszone. Die Genauigkeit der AR-Navigation und der TG-Methode waren vergleichbar gut.

Schlussfolgerung: Diese Übersichtsarbeit zeigt, dass der Einsatz der AR-Navigation eine effektive und sichere Methode für die Implantatinsertion darstellt.

Meglioli M, Naveau A, Macaluso GM, Catros S.

3D printed bone models in oral and cranio-maxillofacial surgery: a systematic review.

3D Print Med. 2020 Oct 20;6(1):30.

(»3D-gedruckte Modelle des Kieferknochens in der Mund-, Kiefer-, Gesichtschirurgie: Ein systematischer Review.«)

Um die Genauigkeit der Reproduktion von knöchernen Modellen anhand röntgenologischer Daten des Mund-, Kiefer-, Gesichtsbereichs zu analysieren und ihren Einsatz im Rahmen der Ausbildung, der Simulation und/oder Planung von Eingriffen in der MKG-Chirurgie zu untersuchen, erfolgte eine systematische Suche in den Datenbanken Pubmed und Scopus. Die 69 einbezogenen Studien ergaben, dass 3D-gedruckte Modelle hauptsächlich als Trainings- oder Simulationsmodelle für die Tumorentfernung oder die Knochenrekonstruktion verwendet werden. Materialstrahl-Drucker zeigten die beste Leistung, aber auch die höchsten Kosten. Mittels Stereolithografie-, Lasersinter- und Binder-Jetting-Druckern konnten genaue Modelle hergestellt werden. Die preiswerteren Fused Deposition Modeling-Drucker lieferten zufriedenstellende Ergebnisse für die Erstellung von Trainingsmodellen.

Schlussfolgerung: Angesichts der großen Vielfalt an Software, Drucktechnologien und Materialien sollte das klinische Team in einen 3D-Drucker investieren, der speziell auf die endgültige Anwendung abgestimmt ist.

Németh A, Vitai V, Czumbel ML, Szabó B, Varga G, Kerémi B, Hegyi P, Hermann P, Borbély J.

Clear guidance to select the most accurate technologies for 3D printing dental models - A network meta-analysis.

J Dent. 2023 Jul;134:104532.

(»Anleitung zur Auswahl der genauesten Technologie zur Herstellung 3D-gedruckter Dentalmodelle - eine Netzwerk-Metaanalyse.«)

Das Ziel der vorliegenden Netzwerk-Metaanalyse war die Genauigkeit von 3D-gedruckten Kiefermodellen im Vergleich zu digitalen Referenzmodellen zu bestimmen. Anhand einer systematischen Literaturrecherche wurden elf Studien als geeignet eingestuft und in die Analyse einbezogen. Sieben Drucktechnologien wurden analysiert: Stereolithografie (SLA), Digital Light Processing (DLP), Fused Deposition Modeling/ Fused Filament Fabrication (FDM/FFF), MultiJet- und PolyJet-Druck, Continuous Liquid Interface Production (CLIP) und LCD-Technologie. Die SLA-, DLP- und PolyJet-Technologien waren bei der Erstellung von 3D-Modellen des gesamten Kiefers am genauesten und somit für den Einsatz in der Implantatprothetik besser geeignet als die FDM/FFF-, CLIP- und LCD-Technologien.

Pellegrino G, Ferri A, Del Fabbro M, Prati C, Gandolfi MG, Marchetti C.

Dynamic Navigation in Implant Dentistry: A Systematic Review and Meta-analysis.

Int J Oral Maxillofac Implants. 2021 Sep-Oct;36(5):e121-e140.

(»Dynamische Navigation in der dentalen Implantologie: Ein systematischer Review und eine Metaanalyse.«)

Um die Genauigkeit der Implantatinsertion, die Häufigkeit intraoperativer Komplikationen und Implantatverluste nach dynamischer Navigation zu untersuchen und mit der statischen computergestützten Chirurgie und dem Freihandverfahren zu vergleichen, erfolgten elektronische und manuelle Literaturrecherchen. Von den insgesamt 32 Studien untersuchten 29 Studien die Genauigkeit (2.756 Implantate) sowie zehn Studien Komplikationen und Implantatverluste (1.039 Implantate). Die gepoolten mittleren Implantatinsertionsfehler betragen koronal 0,81 mm und 0,91 mm apikal. Die gepoolten mittleren vertikalen Abweichungen und

Winkelabweichungen betragen 0,899 mm und 3,807 Grad. Bei der dynamischen Navigation wurden im Vergleich zur Freihandtechnik signifikant geringere Fehler bei der Implantatinsertion und ähnliche Genauigkeitswerte wie bei der statischen Technik beobachtet. Die gepoolte Fehlerquote betrug 1,0 %.

Putra RH, Yoda N, Astuti ER, Sasaki K. *The accuracy of implant placement with computer-guided surgery in partially edentulous patients and possible influencing factors: A systematic review and meta-analysis.*

J Prosthodont Res. 2022 Jan 11;66(1):29-39.

(»Die Genauigkeit einer Implantatinsertion mittels computergestützter Chirurgie und potenzielle Einflussvariablen bei der Versorgung teilbezahnter Patienten: Ein systematischer Review und eine Metaanalyse.«)

Das Ziel der systematischen Übersichtsarbeit war die Untersuchung der Genauigkeit der computergestützten Implantatchirurgie bei teilbezahnten Patienten und die Ermittlung potenzieller Einflussfaktoren. Anhand einer elektronischen Suche in den Datenbanken Pubmed und Central und einer manuellen Suche wurden 18 Studien mit 1.317 Implantaten und 642 teilbezahnten Patienten identifiziert und in die Analyse aufgenommen. Acht Studien waren für die Durchführung einer Metaanalyse geeignet. Die vollnavigierte Implantatchirurgie zeigte im Vergleich zur Pilotbohrer-geführten Chirurgie eine statistisch höhere Genauigkeit bei der koronale und apikalen Abweichung. Eine statistisch signifikant größere koronale Abweichung wurde bei der Implantatinsertion in Frendlücken im Vergleich zu Schalltücken festgestellt. Eine signifikant geringere Winkelabweichung wurde bei CAD/CAM-gefertigten Bohrschablonen im Vergleich zu konventionellen Bohrschablonen festgestellt.

Romandini M, Ruales-Carrera E, Sadilina S, Hämmerle CHF, Sanz M.

Minimal invasiveness at dental im-

plant placement: A systematic review with meta-analyses on flapless fully guided surgery.

Periodontol 2000. 2023 Feb;91(1):89-112.

(»Minimalinvasivität bei der Implantatinsertion: Ein systematischer Review und eine Metaanalyse zur lappenlosen vollnavigierten Chirurgie.«)

Das Ziel der systematischen Übersichtsarbeit war die Untersuchung, ob die minimalinvasive lappenlose computergestützte dynamische/statische vollnavigierte Implantatinsertion (dCAIP/sCAIP) der lappenlosen konventionellen freihändigen Implantatinsertion (FHIP) oder der teilnavigierten Implantatinsertion (dPGIP) in Bezug auf die Wirksamkeit, die Patientenmorbidity, die Langzeitprognose und die Kosten überlegen ist. Anhand einer elektronischen Literaturrecherche konnten insgesamt zehn Studien mit 124 Teilnehmern und 449 Implantaten identifiziert werden. Anhand der Metaanalyse wurde eine geringere Tiefenabweichung, Winkelabweichung sowie koronale, apikale und 3D-Abweichungen bei der sCAIP als bei FHIP/cPGIP mit Lappenbildung festgestellt. Postoperative Schmerzen, Schwellungen, intraoperative Missempfindungen und die Operationsdauer waren beim lappenlosen Vorgehen ebenfalls geringer als bei der FHIP/cPGIP mit Lappenbildung. Obwohl die lappenlose sCAIP genauer war als die FHIP/cPGIP mit Lappenbildung, kam es dennoch zu Abweichungen von der geplanten vertikalen, koronalen und apikalen Position von 0,76 mm/1,43 mm/1,68 mm sowie einer Winkelabweichung von 2,57 Grad. Bei der lappenlosen sCAIP trat eine intraoperative Komplikationsrate von 12,0 % auf, sodass in 7,0 % der Fälle das Implantat nicht eingesetzt werden konnte.

Schlussfolgerung: Bislang steht der Nachweis für bessere Implantaterfolgsraten und eine höhere Genauigkeit und Kosteneffizienz der sCAIP noch aus. Wenn das Ziel darin besteht, minimalinvasiv vorzugehen, kann die lappenlose sCAIP in Betracht gezogen werden. Es wird jedoch empfohlen, eine angemessene Fallauswahl zu treffen und einen Sicherheitsabstand zu berücksichtigen.

Seo C, Juodzbalys G.

Accuracy of Guided Surgery via Stereolithographic Mucosa-Supported Surgical Guide in Implant Surgery for Edentulous Patient: a Systematic Review.

J Oral Maxillofac Res. 2018 Mar 31;9(1):e1.

(»Die Genauigkeit der geführten Implantatchirurgie mittels stereolithografischer, schleimhautgestützter Bohrschablonen bei der Versorgung zahnloser Patienten.«)

Das Ziel der vorliegenden Übersichtsarbeit war die Untersuchung der Genauigkeit der Implantatinsertion mit einer schleimhautgetragenen stereolithografischen Bohrschablone sowie der Faktoren, die die Genauigkeit beeinflussen können. Zu diesem Zweck wurde eine elektronische Literaturrecherche in den Datenbanken Pubmed und Embase durchgeführt. Sechs Publikationen mit 572 Implantaten und 93 Patienten erfüllten die Einschlusskriterien. Die globale Abweichung lag apikal zwischen 0,67-2,19 mm und koronal zwischen 0,6-1,68 mm. Die Winkelabweichung zwischen 2,6-4,67 Grad.

Schlussfolgerung: Aus den meisten Studien geht eindeutig hervor, dass beim Einsatz schleimhautgetragener stereolithografischer Bohrschablonen eine Winkelabweichung von 4,67 Grad, eine apikale Abweichung von 2,19 mm und eine koronale Abweichung von 1,68 mm nicht überschritten werden. Die Genauigkeit kann durch die Knochen- und Schleimhautdicke, die chirurgische Technik, den Kiefer, die Rauchgewohnheiten und die Implantatlänge beeinflusst werden.

Sigcho López DA, García I, Da Silva Salomao G, Cruz Laganá D.

Potential Deviation Factors Affecting Stereolithographic Surgical Guides: A Systematic Review.

Implant Dent. 2019 Feb;28(1):68-73.

(»Potenzielle Einflussfaktoren auf die Genauigkeit stereolithografischer Bohrschablonen: Ein systematischer Review.«)

Um Einflussfaktoren auf die Genauigkeit der statischen computergesteuerten

Implantatinsertion zu ermitteln, erfolgte eine elektronische Suche in den Datenbanken Embase, Cochrane Library und Pubmed. 24 Artikel mit 2.767 Implantaten wurden in die Analyse einbezogen. Die Daten der analysierten Studien zeigten eine mittlere Winkelabweichung von 3,08 Grad. Koronal wurde eine mittlere Abweichung von 1,14 mm und apikal von 1,46 mm festgestellt. Die Einflussfaktoren für die Abweichung hingen mit der Planung, dem Labor und der chirurgischen Phase zusammen.

Schlussfolgerung: Bei der geführten Chirurgie kann die Präzision infolge verschiedener Einflussfaktoren eingeschränkt sein.

Siqueira R, Chen Z, Galli M, Saleh I, Wang HL, Chan HL.

Does a fully digital workflow improve the accuracy of computer-assisted implant surgery in partially edentulous patients? A systematic review of clinical trials.

Clin Implant Dent Relat Res. 2020 Dec;22(6):660-671.

(»Verbessert ein digitaler Workflow die Genauigkeit der computergestützten Implantatchirurgie bei teilbezahnten Patienten? Ein systematischer Review klinischer Studien.«)

Das Ziel der Untersuchung war der Genauigkeitsvergleich der vollständig geführten statischen computerunterstützten Implantatchirurgie (sCAIS) mit teil- und volldigitalisierten Arbeitsabläufen. Zu diesem Zweck erfolgte eine elektronische und manuelle Literaturrecherche, anhand welcher 13 Studien mit 669 Implantaten und 325 teilbezahnten Patienten identifiziert wurden, die mittels sCAIS behandelt worden waren. Die Metaanalyse ergab eine mittlere Winkelabweichung von 2,68 Grad, eine mittlere koronale Abweichung von 1,03 mm, eine mittlere apikale Abweichung von 1,33 mm und eine mittlere Tiefenabweichung von 0,59 mm. Es wurden nur minimale Unterschiede zwischen sCAIS und den anderen Verfahren festgestellt. Es wurden nur wenige Komplikationen beobachtet und die Überlebensraten lagen während einer Beobachtungszeit von zwölf bis 24 Monaten zwischen 97,8 % und 100,0 %.

Tallarico M, Czajkowska M, Cicciù M, Giardina F, Minciarelli A, Zadrożny Ł, Park CJ, Meloni SM.

Accuracy of surgical templates with and without metallic sleeves in case of partial arch restorations: A systematic review.

J Dent. 2021 Dec;115:103852.

(»Die Genauigkeit von Bohrschablonen mit oder ohne Metallhülsen bei der Versorgung teilbezahnter Patienten: Ein systematischer Review.«)

Das Ziel der systematischen Übersichtsarbeit war die Untersuchung, ob es Unterschiede in der dreidimensionalen Genauigkeit und der Überlebensrate von Implantaten gibt, die mit computergestützter Planung und Bohrschablonen mit oder ohne Metallhülsen gesetzt wurden. Anhand der Literaturrecherche konnten zwölf Artikel mit 614 Implantaten und 264 Patienten ermittelt werden (Schablonen mit Metallhülsen: 279 Implantate bei 136 Patienten; Schablonen ohne Metallhülsen: 335 Implantate bei 128 Patienten). Zwischen Bohrschablonen mit und ohne metallische Führungshülsen konnten Genauigkeitsunterschiede bei der Winkelabweichung (2,33 Grad/3,09 Grad), in vertikaler (0,62 mm/0,95 mm) und in horizontaler Richtung (0,62 mm/1,11 mm) festgestellt werden, die jedoch statistisch nicht signifikant waren. Hinsichtlich der Implantatüberlebensraten wurden ebenfalls keine Unterschiede festgestellt.

Tattan M, Chambrone L, González-Martín O, Avila-Ortiz G.

Static computer-aided, partially guided, and free-handed implant placement: A systematic review and meta-analysis of randomized controlled trials.

Clin Oral Implants Res. 2020 Oct;31(10):889-916.

(»Statische computergestützte, teilnavigierte oder freihändige Implantatinsertion: Ein systematischer Review und eine Metaanalyse randomisierter kontrollierter Studien.«)

Um die Ergebnisse nach der statischen computergestützten Implantatinsertion (sCAIS) im Vergleich zur teilgeführten

(PGIP) und freihändigen (FHIP) Implantatinsertion zu analysieren, erfolgte eine systematische Literaturrecherche, anhand welcher 14 Artikel mit insgesamt zehn RCT ausgewählt wurden. Die Einjahresüberlebensrate war mit > 98,0 % hoch und unterschied sich nicht zwischen den Behandlungsgruppen. Ebenso wurden keine Unterschiede in Bezug auf die von den Patienten empfundenen intra- oder postoperativen Beschwerden festgestellt. Quantitative Analysen ergaben signifikant niedrigere mittlere Winkelabweichungen von 4,41 Grad sowie koronale und apikale Abweichungen von 0,65 mm/1,13 mm bei der sCAIS im Vergleich zur FHIP. sCAIS war nur in Bezug auf die Winkelabweichung mit 2,11 Grad der PGIP in der Genauigkeit signifikant unterlegen. Die PGIP zeigte signifikant höhere koronale und apikale Abweichungen als die sCAIS.

Schlussfolgerung: sCAIP ist im Vergleich zu PGIP und FHIP mit einer höheren Genauigkeit verbunden.

Wang F, Wang Q, Zhang J.

Role of Dynamic Navigation Systems in Enhancing the Accuracy of Implant Placement: A Systematic Review and Meta-Analysis of Clinical Studies.

J Oral Maxillofac Surg. 2021 Oct;79(10):2061-2070.

(»Der Einfluss der dynamischen Navigation auf die Genauigkeit der Implantatplatzierung: Ein systematischer Review und eine Metaanalyse klinischer Studien.«)

Um den Einfluss dynamischer Navigationssysteme auf die Winkelabweichung sowie die koronale und apikale Abweichung zu untersuchen, erfolgte eine Literaturrecherche in den Datenbanken Pubmed, Scopus und Embase. Die Analyse der acht eingeschlossenen Studien ergab, dass die Abweichungen bei der dynamischen Navigation signifikant geringer waren als bei der Freihandmethode. Keine signifikanten Unterschiede wurden zwischen der dynamischen und der statischen Navigation ermittelt.

Wang X, Shujaat S, Shaheen E, Jacobs R. *Accuracy of desktop versus professional 3D printers for maxillofacial model production. A systematic review and meta-analysis.*

J Dent. 2021 Sep;112:103741.

(»Die Genauigkeit von Desktopdruckern versus professionellen Druckern zur Herstellung knöcherner Kiefermodelle. Ein systematischer Review und eine Metaanalyse.«)

In der vorliegenden Übersichtsarbeit wurde die Genauigkeit dreidimensionaler knöcherner Modelle des Kiefer- und Gesichtsbereichs ermittelt, die mit Desktop- oder professionellen 3D-Druckern erstellt wurden. Zu diesem Zweck wurde eine elektronische Literaturrecherche in den Datenbanken Pubmed, Embase, Web of Science und Cochrane Library durchgeführt. 20 Veröffentlichungen erfüllten die Einschlusskriterien. Die Kosten für Desktop-Drucker lagen zwischen 1.500 und 7.000 Dollar, haben eine Größe von 10×10×10 Zoll oder weniger und eine Mindestschichtdicke des Drucks von 100,0 Mikrometern. Professionelle Drucker hingegen kosten zwischen 20.000 und 200.000 Dollar, haben eine Größe von 12×12×12 Zoll oder mehr und eine Schichtdicke von weniger als 3,0 Mikrometern. Die Ergebnisse der Metaanalyse zeigten keinen signifikanten absoluten Mittelwertunterschied in der Druckgenauigkeit von Desktop- und professionellen Druckern. Unter den Drucktechnologien wiesen das Materialstrahlverfahren und das selektive Lasersintern die geringsten mittleren Abweichungen auf. Die größten Abweichungen wurden beim Fused Deposition Modeling beobachtet.

Schlussfolgerung: Es konnten keine signifikanten Genauigkeitsunterschiede bei der Herstellung von 3D-Modellen aus Desktop-Druckern oder professionellen Druckern ermittelt werden.

Yu X, Tao B, Wang F, Wu Y.

Accuracy assessment of dynamic navigation during implant placement: A systematic review and meta-analysis of clinical studies in the last 10 years.

J Dent. 2023 May 30:104567. [Epub ahead of print]

(»Die Genauigkeit einer dynamischen Navigation bei der Implantatplatzierung: Ein systematischer Review und eine Metaanalyse klinischer Studien der letzten zehn Jahre.«)

Um die Genauigkeit der dynamischen computergestützten Implantatchirurgie (dCAIS) und der statischen computergestützten Implantatchirurgie (sCAIS) sowie der freihändigen Implantatinsertion (FH) bei teilbezahnten oder zahnlosen Patienten miteinander zu vergleichen, erfolgte eine Recherche in den Literaturdatenbanken Pubmed, Embase, Central und China National Knowledge Infrastructure (CNKI). Die dynamische Navigation ist eine klinisch zuverlässige Methode für die Implantatinsertion. Bei der dCAIS wurde eine signifikant geringere Winkelabweichung im Vergleich zu sCAIS und FH beobachtet. Bei dCAIS und FH konnten die geringsten koronalen und apikalen Abweichungen festgestellt werden. Insgesamt ermöglichte die dCAIS eine höhere Genauigkeit im Vergleich zu sCAIS und FH.

Zhang YJ, Shi JY, Qian SJ, Qiao SC, Lai HC.

Accuracy of full-arch digital implant impressions taken using intraoral scanners and related variables: A systematic review.

Int J Oral Implantol (Berl). 2021 May 12;14(2):157-179.

(»Einflussfaktoren auf die Genauigkeit der Ganzkieferabformung mittels Intraoralscanner: Ein systematischer Review.«)

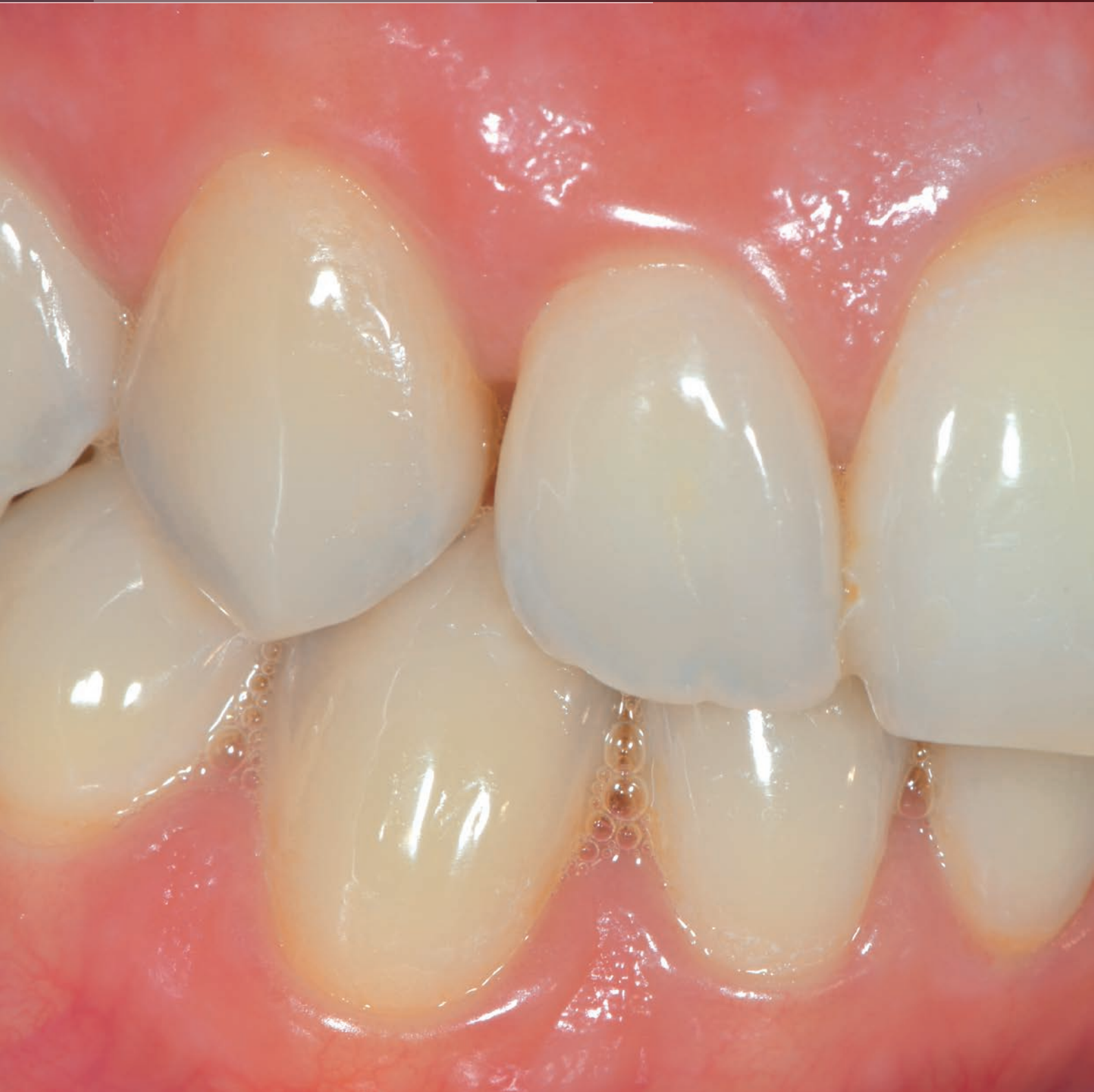Das Ziel der Übersichtsarbeit war die Untersuchung der Genauigkeit des Intraoralscans bei der digitalen Abformung des gesamten Kiefers im Rahmen einer implantatprothetischen Therapie. Zu diesem Zweck wurden Literaturrecherchen in den Datenbanken Pubmed, Embase und der Cochrane Library durchgeführt. Aus den 30 in die Untersuchung einbezogenen Studien wurde ermittelt, dass Intraoralscanner für den klinischen Einsatz keine ausreichend genauen Resultate liefern können. Die Richtigkeit der digitalen Implantatabformungen lag zwischen 7,6 und 731,7 Mikrometern. Die Präzision lag zwischen 15,2 und 204,2 Mikrometern. Die Winkelabweichungen betragen zwischen 0,13 und 10,01 Grad. Unter Berücksichtigung von 100,0 Mikrometern und 0,4 Grad als klinisch akzeptable Abweichungswerte berichteten 18 Studien über Linear-/Distanz-/3D-Abweichungen von mehr als 100 µm und 0,4 Grad. Die Genauigkeit variierte stark mit dem Abstand zwischen den Implantaten, dem Typ des Scankörpers und des Intraoralscanners sowie der Erfahrung des Anwenders. ●

In der nächsten Ausgabe **pip** 5/2023: Seltene Erkrankungen und Implantatversorgung

Wollen Sie mehr zu einer bestimmten Arbeit wissen?

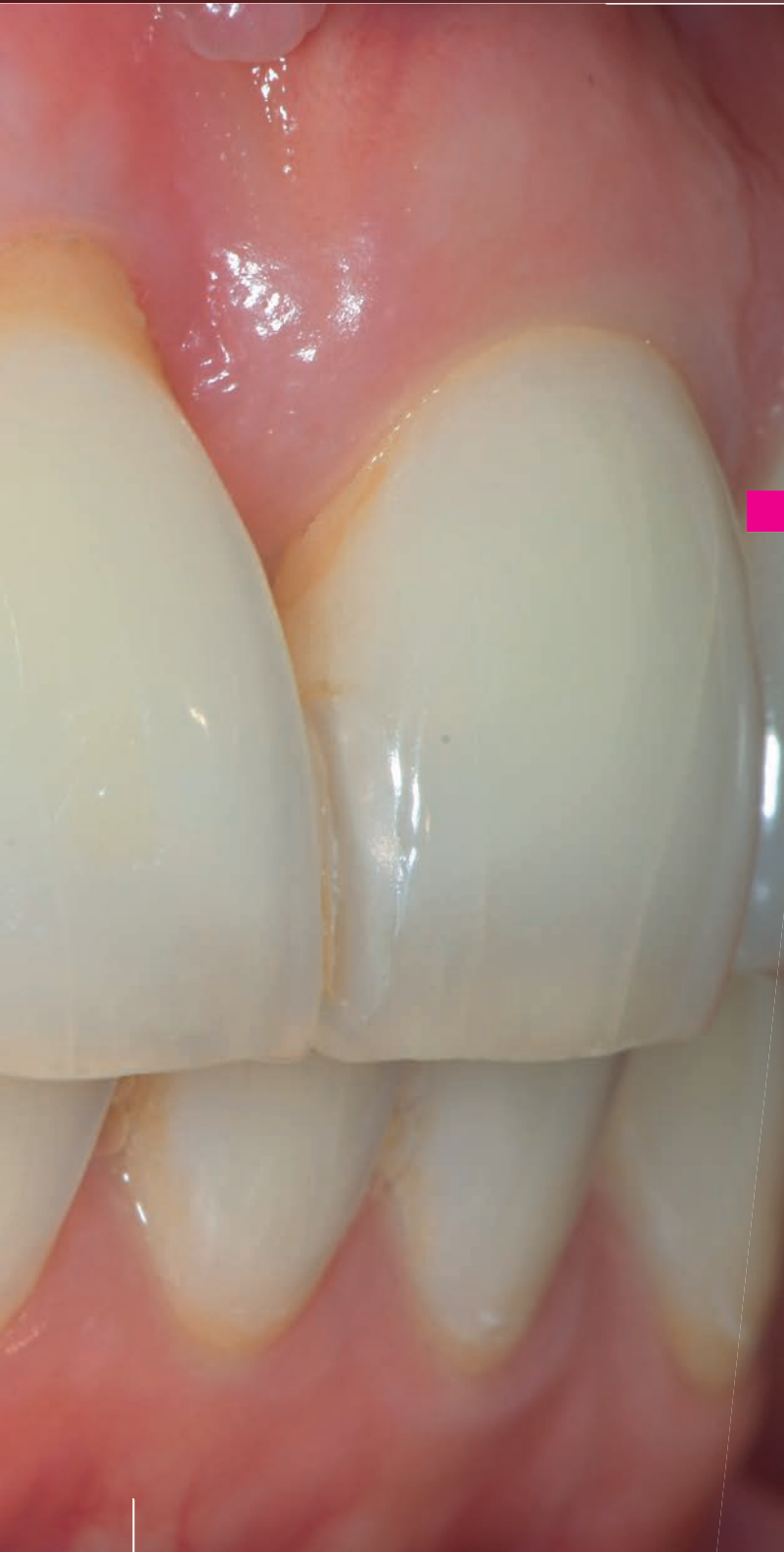Nutzen Sie unseren Volltext-Service auf www.frag-pip.de, senden Sie ein Fax an **0 30 761 80-680** oder eine E-Mail an leser@frag-pip.de. Wir recherchieren die Gesamtkosten bei den einzelnen Verlagen bzw. Textservices, Sie erhalten eine Gesamtkostenübersicht und können über uns bestellen.

Für **pip**-Abonnenten sind Recherche, Handling und Versand der Texte kostenlos!




Ästhetische Frontzahnversorgung bei parodontaler Vorschädigung

Der besondere Fall

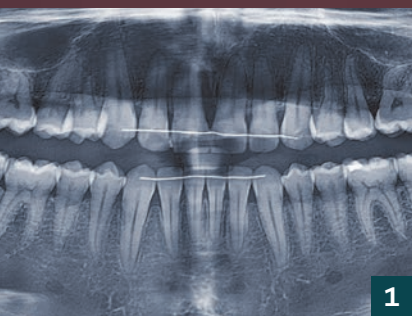


Dr. med. dent. Peter Randelzhofer

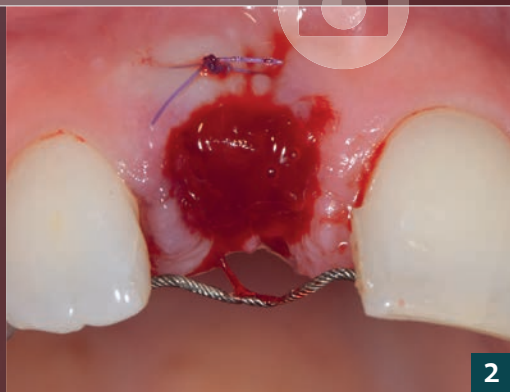■ dr.randelzhofer@icc-m.de
■ www.icc-m.de



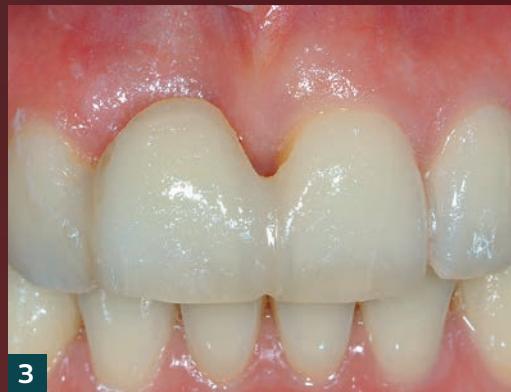Ein ausreichendes Hart- und Weichgewebsangebot ist eine zentrale Voraussetzung für die erfolgreiche Versorgung mit Dentalimplantaten. Bei parodontal kompromittierten Patienten bestehen grundsätzlich keine Bedenken, wenn die Parodontitis fachgerecht behandelt wurde. Es gilt dabei, erhöhte Implantat-Verlustraten, postoperative Infektionen und krestale Knochenverluste bei diesen Patienten zu vermeiden. Im ästhetisch sichtbaren Bereich ist ein natürlich aussehendes Weichgewebe für die Rot-Weiß-Ästhetik und letztendlich für die Patientenzufriedenheit bei einer Versorgung mit Implantaten von großer Bedeutung.



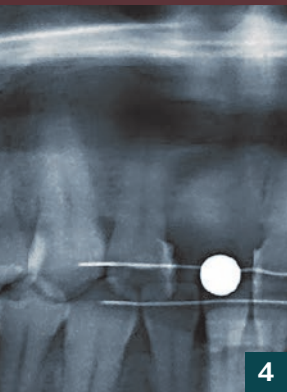
1



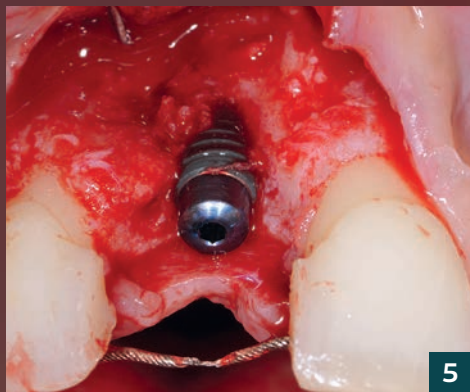
2



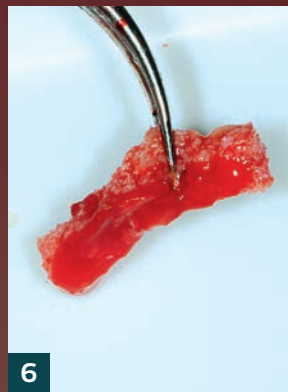
3



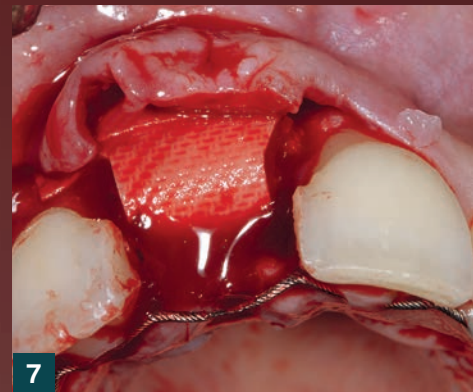
4



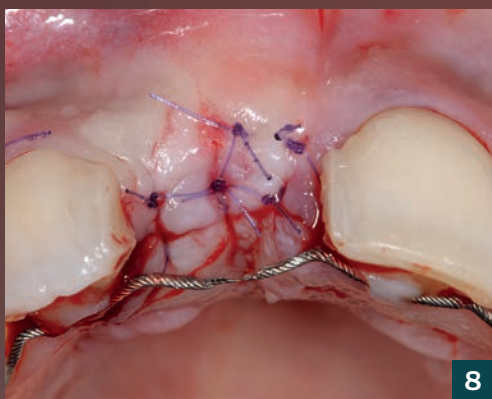
5



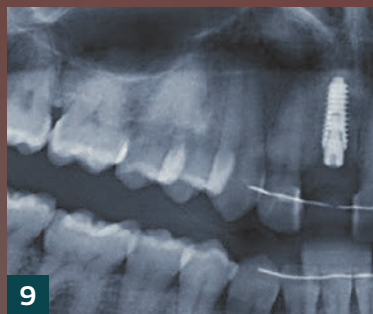6



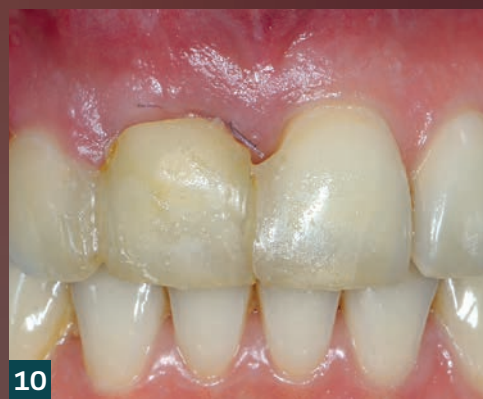7



8



9



10

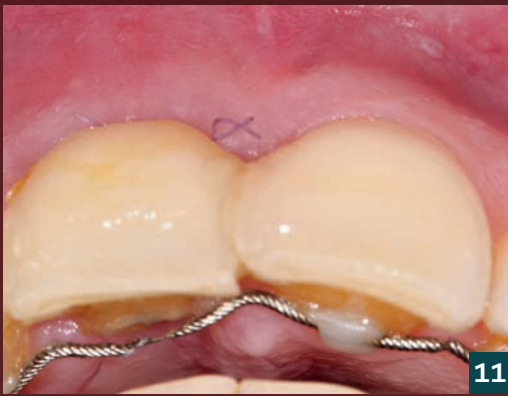Ausreichend dimensioniertes Weichgewebe ist jedoch nicht nur in ästhetischer Hinsicht wichtig für den Implantaterfolg. Eine breite Zone keratinisierter Mukosa verhindert die Plaqueanlagerung. Ein ausreichend dimensioniertes periimplantäres Weichgewebsvolumen nimmt Einfluss auf den Erhalt des krestalen Knochens. Eine ausreichend dimensionierte, keratinisierte Mukosa auf einem gesunden, ausreichend dimensionierten Knochen ist für den Implantaterfolg ebenfalls notwendig. Was ist

jedoch, wenn das Weichgewebe und der Knochen durch eine parodontale Vorschädigung in Kombination mit Knochenresorptionen beeinträchtigt sind?

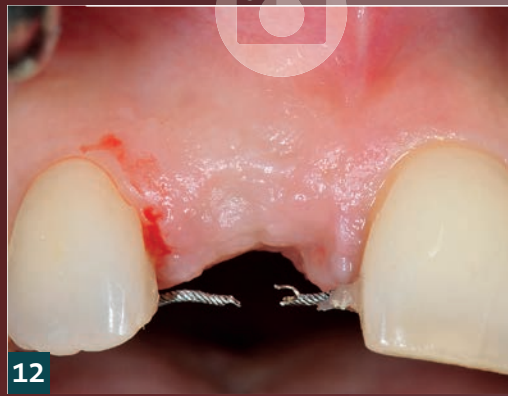Im vorliegenden Fall handelt es sich um eine junge Patientin von 26 Jahren, die eine parodontale Vorschädigung an dem Zahn 11 hatte. Die Parodontaltasche persistierte trotz parodontaler Behandlung, guter Mundhygiene und regelmäßigem Recall. Sie kam in unsere Praxis, weil

- 1 Massiver Attachmentverlust am Zahn 11 und 21, sechs Millimeter Sondierungstiefe im Röntgenbild, 26-jährige Patientin.
- 2 Der Zahn war nicht erhaltungswürdig und wurde extrahiert.
- 3 Für zwei Monate wurde ein Provisorium getragen.
- 4 Planung der Implantation regio 11 (MegaGen Anyridge).
- 5 Bei Implantation mit einem Anyridge-Implantat wird der großflächig kompromittierte Knochen sichtbar.

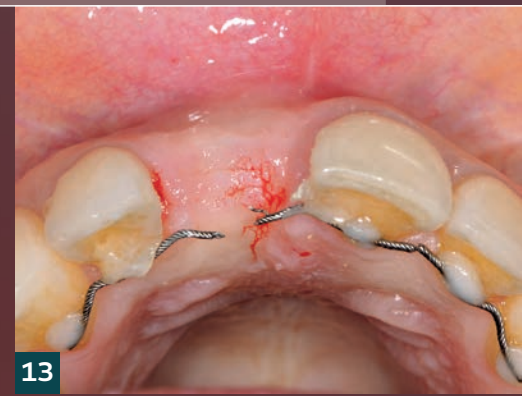
- 6 Eigenknochen wird aus dem Tuberbereich entnommen.
- 7 Augmentation mit Eigenknochen, KEM (The Graft, Neoss) und Abdeckung mit einer Ossix Plus-Membran (Dentsply Sirona).
- 8 Fixation des OP-Bereiches mit Nähten, das Implantat soll vier Monate einheilen.
- 9 Röntgenkontrolle nach Implantation.
- 10 Anpassen und Einsetzen des modifizierten Provisoriums.



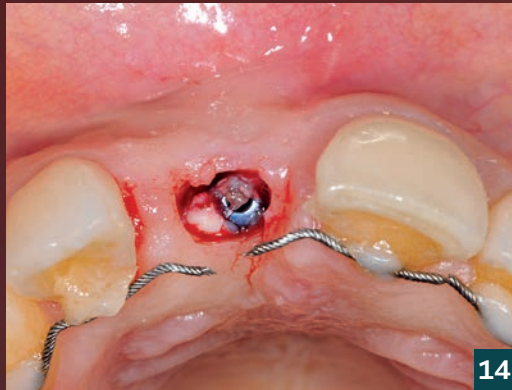
11



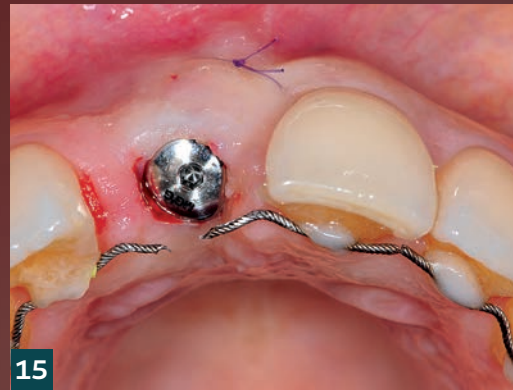12



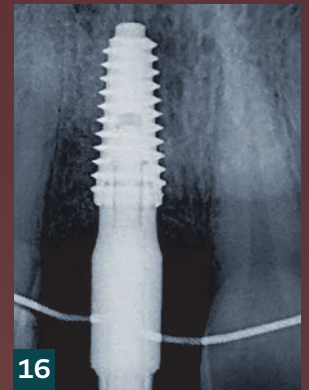
13



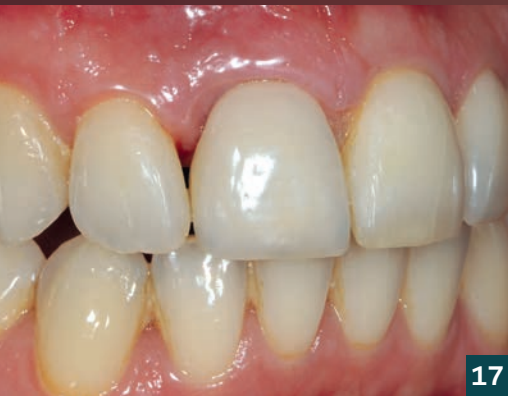14



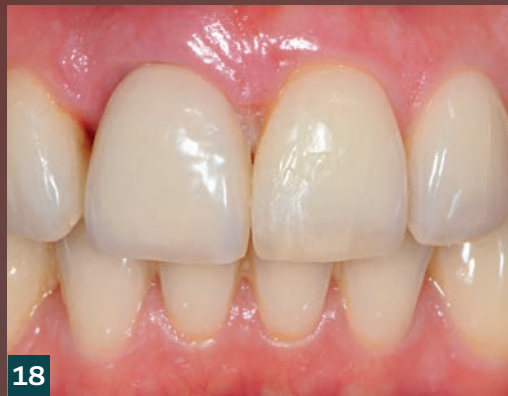15



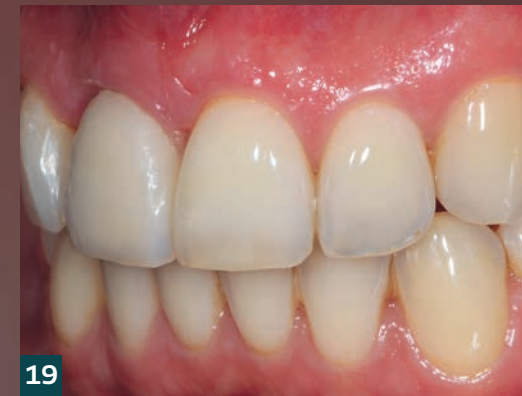16



17



18



19

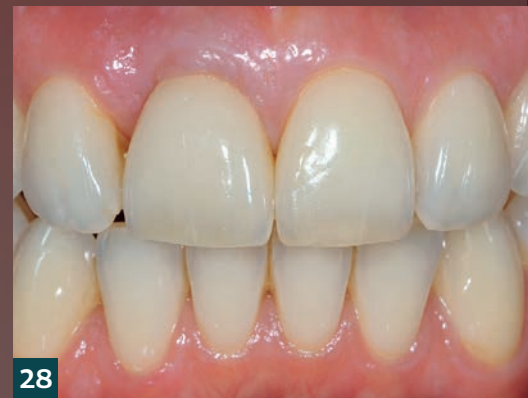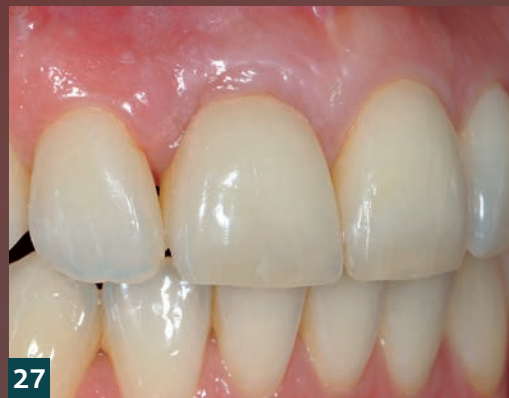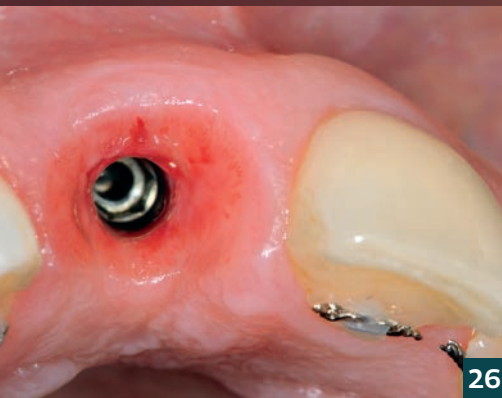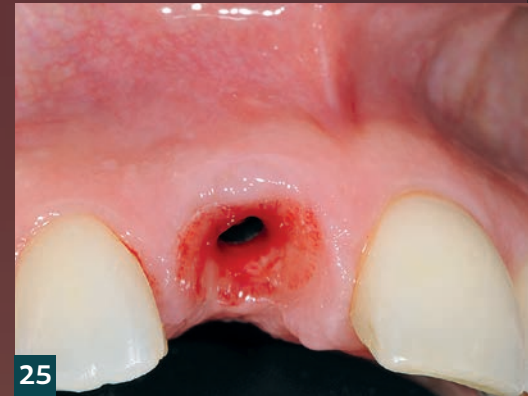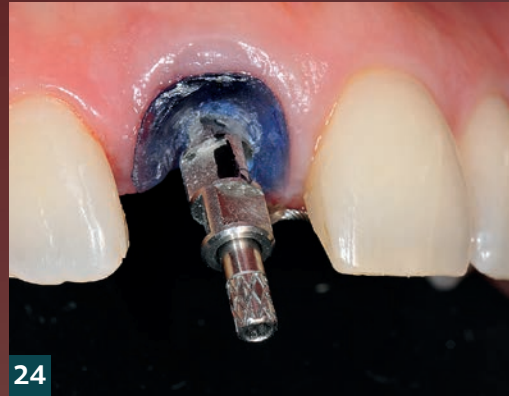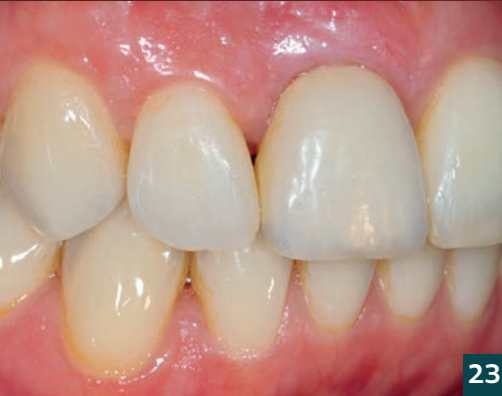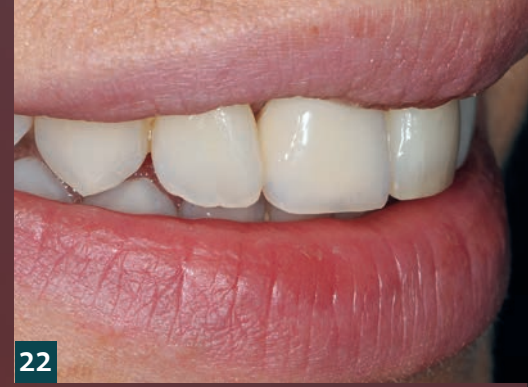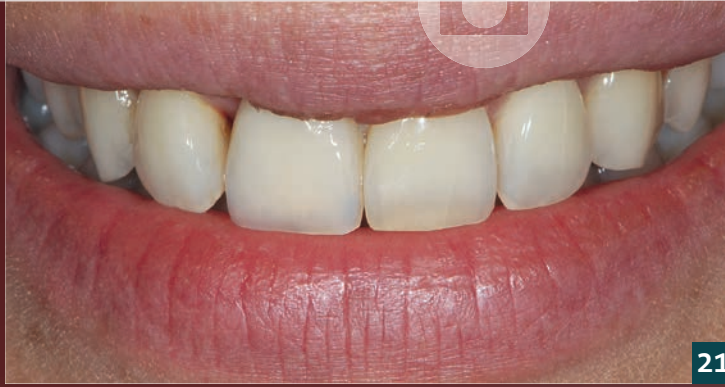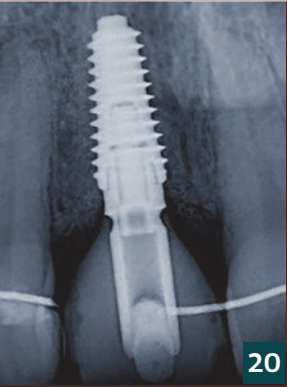der Nachbarzahn 21 ebenfalls eine leichte Entzündung aufwies und der Erhalt der Frontzähne gefährdet oder fraglich war. Im Röntgenübersichtsbild (Abb. 1) waren der Attachmentverlust und der vertikale Knocheneinbruch gut erkennbar, die Knochentasche ging bis über 2/3 der Zahnlänge des Zahnes 11 hinaus. Der Knochen zwischen den Zähnen 21 und 11 war ebenfalls resorbiert, 21 wies eine Taschentiefe von sechs Millimetern auf. Alle anderen Zähne hatten physiologische Taschentiefen mit gesundem BOP ohne ein Anzeichen von Entzündung.

Planung und Implantation

Schnell stand fest, der Zahn 11 war nicht erhaltungswürdig und musste extrahiert werden. Die Patientin wünschte ein Implantat, weil sie ihre Zähne nicht beschleifen lassen wollte. Angesichts der persistierenden Entzündung und des möglichen Risikos sollte im ersten Schritt der Zahn 11 extrahiert, nach einer Einheilzeit von zwei Monaten implantiert und augmentiert (Eigenknochen, PRF) werden. Die Patientin wurde ausgiebig über das schrittweise Vorgehen und die Nachsorgetermine aufgeklärt.

- 11 Optimale Anpassung der Form aufgrund der Belastungsrichtung.
- 12 Vier Monate später erfolgt die Freilegung des erfolgreich eingehielten Implantats.
- 13 Dabei wird der Verbund des Meshes zur Stabilisierung getrennt, die Kieferkambbreite erscheint physiologisch gut.
- 14 Weichgewebsschonende Freilegung mittels Stanze und Skalpell.
- 15 Gesunde Reorganisation des Knochens, Kontrollröntgenbild bei Freilegung mit Abformpfosten.

- 16 Einsetzen des Gingivaformers.
- 17 Einsetzen der provisorischen, verschraubten Krone ...
- 18 ... Ansicht von frontal und von ...
- 19 ... lateral, die ästhetisch anspruchsvolle Patientin wurde aufgeklärt, dass die Papille sich noch weiter entwickeln wird.



Nach minimalinvasiver Extraktion zur Schonung der umliegenden Weichgewebe wurde das Koagel mit PRGF angereichert (Abb. 2) und das Chairside-Provisorium aufgesetzt (Abb. 3). Zwei Monate später kam die Patientin zur Implantatplanung (Abb. 4). Bei der Eröffnung war der Knochendefekt deutlich erkennbar. Ein Implantat (\varnothing 4,5, Länge 11, MegaGen Anyridge) wurde in regio 11 inseriert. Mit autologem Knochen aus dem Tuber maxillae (Abb. 6) wurde der Knochen augmentiert, ein PRF-Klot (mectron) aufgelegt, mit einer porcinen, ossifizierenden

Kollagenmembran (Ossix Volumax, Dentsply Sirona) gedeckt (Abb. 7) und spannungsfrei vernäht (Abb. 8), bevor das Kontrollröntgenbild erstellt wurde (Abb. 9). Anschließend wurde das Provisorium an die aktuelle Weichgewebssituation angepasst und eingesetzt (Abb. 10, 11).

Freilegung

Vier Monate später wurde das Implantat freigelegt. Der

20 Röntgenkontrolle mit provisorischer Versorgung, der Knochen verdichtet sich nach kaudal.

21 Das Lächeln fällt bereits leicht, Ansicht der provisorischen Krone von frontal ...

22 ... und von lateral.

23 Eine gute Woche später haben sich die Papillenform und -länge bereits verbessert.

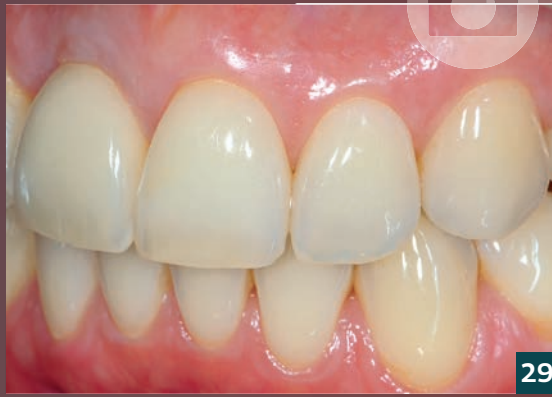24 Eine weitere Woche später kommt die Patientin zur Abformung der Form des Emergenzprofils. Gut ausgeformtes gesundes ...

25 ... Weichgewebe ist die Voraussetzung für einen langfristigen Erhalt des Implantates und ein ästhetisches Erscheinungsbild.

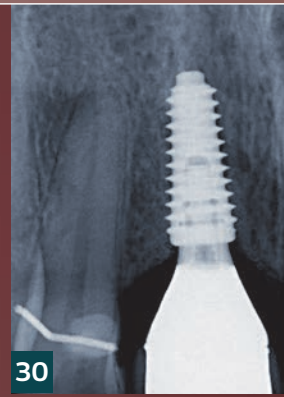
26 Zustand der Weichgewebe kurz vor Einsetzen der definitiven Krone.

27 Zustand nach Einsetzen der definitiven Krone.

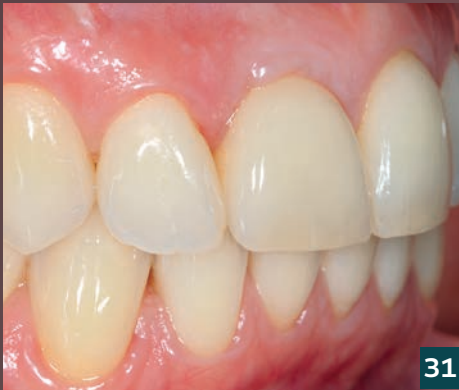28 Die Krone wurde auf Wunsch der Patientin individualisiert, mit Schmerzrisen versehen und in Form und Farbe ...



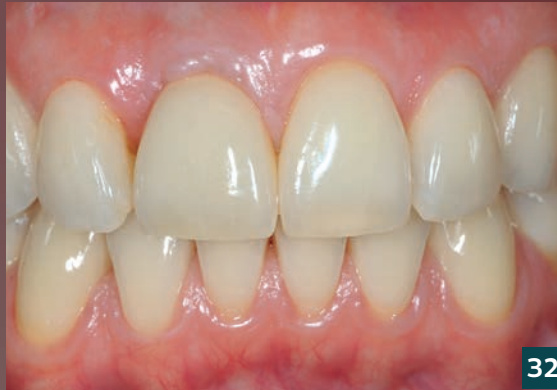29



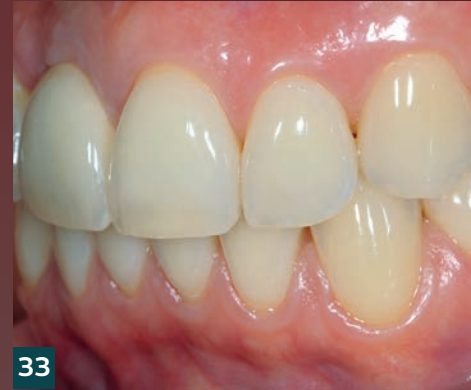30



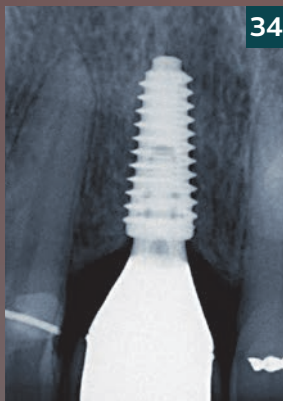
31



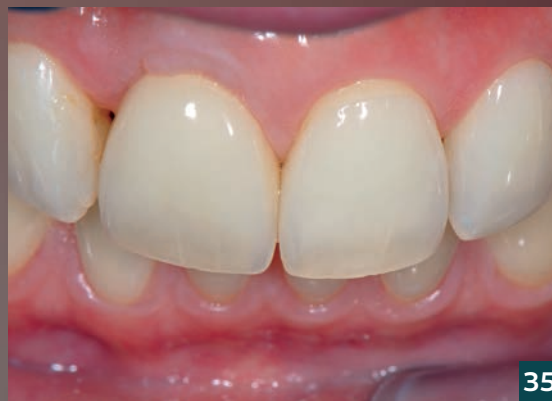32



33



34



35

Kieferkamm hatte sich bereits gut erholt (Abb. 12, 13). Es ist wichtig, das Implantat minimalinvasiv freizulegen, bevor eine Abformung und ein Kontrollröntgenbild gemacht und der Gingivaformer eingeschraubt wurde. Bis zur Fertigstellung der definitiven Keramikkrone (Zahntechnik: Uwe Gehringer), wurde eine provisorische Krone mit an die Mukosa angepasstem Emergenzprofil eingesetzt (Abb. 17-19). Die Papille zwischen den beiden mittleren Inzisivi hatte sich bereits erholt, die zwischen den Zähnen 11 und 12 wird sich weiter regenerieren. Auf dem Röntgenbild kurz vor Abformung für die definitiven

Krone war der Knocheneinbruch reduziert (Abb. 20). Bereits jetzt war die Patientin sehr mit ihrem Aussehen mit dem neuen Implantat zufrieden (Abb. 21-23). Das Emergenzprofil wurde schlussendlich mit einem individualisierten Abformpfosten abgeformt (Abb. 24, 25), bevor die definitive Versorgung nach sechs Monaten Einheilzeit eingesetzt und geröntgt wurde (Abb. 26-30). Die Patientin kam regelmäßig zur Kontrolle. Drei Jahre später zeigte sich eine parodontal gesunde, knöchern stabile und ästhetisch ansprechende klinische und röntgenologische Situation (Abb. 31-35).

Zahntechnik: www.madebyuwegehringer.de

29 ... den Nachbarzähnen angepasst, sodass der Zahnbogen natürlich harmonisch wirkte.

30 Röntgenkontrolle nach Einsetzen der definitiven Versorgung.

31 Bei der klinischen Kontrolluntersuchung drei Jahre nach Implantation ...

32 ... wird insbesondere in Bezug auf die parodontale Gesundheit der Nachbarzähne des Implantates geachtet.

33 Allseits herrschen gesunde parodontale und knöcherner Verhältnisse.

34 Röntgenkontrolle drei Jahre nach Implantation, stabiler Knochen rund um das Implantat.

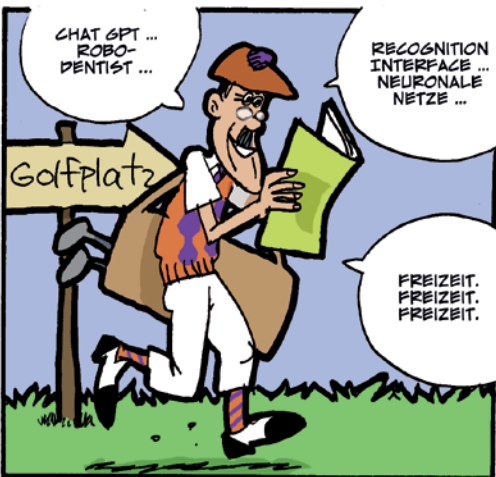
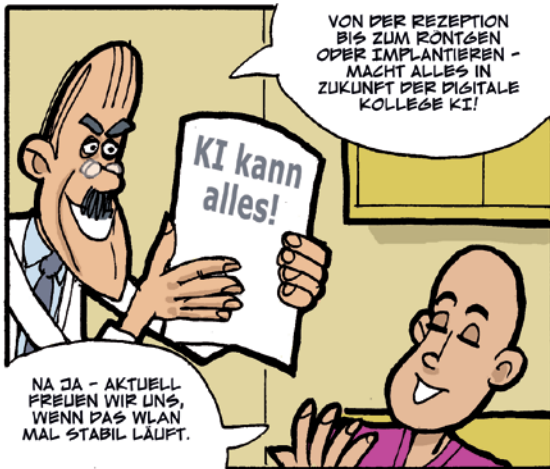

35 Ein erfolgreiches Ergebnis, der enorme Knochenverlust konnte ausgeglichen werden.

DER COMIC VON
MEDICAL INSTINCT:

Neulich in der Praxis

VON DR. HEUTE
UND
DR. GESTERN

KÜNSTLICH INTELLIGENT



© by Medical Instinct®



HI-TEC IMPLANTS

KOMPATIBEL ZU FÜHRENDEN IMPLANTATSYSTEMEN*



Beispielrechnung

Implantat mit Deckschraube	95,- €
Abheilpfosten	15,- €
Einbringpfosten =Abdruckpfosten	0,- €
Modellimplantat	14,- €
Ti-Aufbau bzw. CAD/CAM Klebebasis	43,- €
	<hr/>
	167,- €*

*ohne Mindestabnahme!

... da bleibt noch Luft für Urlaub 😊

Das HI-TEC Implantatsystem bietet allen Behandlern **DIE wirklich kostengünstige Alternative und Ergänzung** zu bereits vorhandenen Systemen.



HI-TEC IMPLANTS Vertrieb Deutschland | Michel Aulich
Veilchenweg 11/12 | 26160 Bad Zwischenahn
Tel.: +49 - 44 03 - 53 56 | Mobil: 0171 - 60 80 999
michel-aulich@t-online.de | www.hitec-implants.de

GmbH-Geschäftsführung durch (Zahn-)Ärzte – eine gute Idee?

Je mehr MVZ-GmbHs es gibt, umso mehr fragt sich mancher (Zahn-)Arzt, der sich den Job des GmbH-Geschäftsführers neben der Praxistätigkeit und vielleicht auch noch neben der Ärztlichen Leitung zugetraut hatte, ob das wirklich eine gute Idee war. Die Frage kann man für den Regelfall verneinen. Zu sehr unterscheidet sich die Leitung einer Einzelpraxis oder eine Berufsausübungsgemeinschaft von der Geschäftsführung einer GmbH. Letztere spielt in einer anderen Liga.

Die Grundnorm für den Geschäftsführer enthält § 43 Abs. 1 GmbHG: „Die Geschäftsführer haben in den Angelegenheiten der Gesellschaft die Sorgfalt eines ordentlichen Geschäftsmannes anzuwenden.“ Wer weiß, was ein ordentlicher Geschäftsmann zu tun hat, braucht diesen Artikel nicht weiterzulesen.

Ergänzt wird diese Grundnorm seit dem 01.01.2021 durch § 1 Abs. 1 StaRUG: „Die Mitglieder des zur Geschäftsführung berufenen Organs einer juristischen Person ... wachen fortlaufend über Entwicklungen, welche den Fortbestand der juristischen Person gefährden können. ...“ Die wenigsten Leser dürften von dieser Norm je gehört haben.

Zur Übernahme der Geschäftsführung rate ich nur, wenn die Bereitschaft besteht, sich in die Aufgaben des GmbH-Geschäftsführers ernsthaft (!) einzuarbeiten. Man kann das nicht nebenher machen. Der GmbH-Geschäftsführer muss sich dieses Wissen selbst beibringen. Er beschäftigt sich sinnvollerweise intensiv mit der Lektüre hilfreicher Handbücher für GmbH-Geschäftsführer wie zum Beispiel das jährlich neu erscheinende „ABC des GmbH-Geschäftsführers“ und lässt sich steuerlich und rechtlich (im Zweifel intensiv) beraten. Das ist deshalb so wichtig, weil die Gefahr, in Konflikt mit strafrechtlichen Normen zu kommen, für den Geschäftsführer einer GmbH deutlich größer ist als für den (geschäftsführenden) Gesellschafter einer Personengesellschaft. Dem nominalen Geschäftsführer einer GmbH nützt es auch nichts, wenn er diese Aufgaben anderen überträgt. Seine persönliche strafrechtliche Verantwortung kann er nicht übertragen (BGH, 13.10.2016 – 3 StR 352/16 –). Erst recht nützt es ihm nichts, wenn er der Aufgabe nicht gewachsen ist. Wer den Anforderungen an einen gewissenhaften Geschäftsführer nicht entsprechen kann, muss von der Übernahme der Geschäftsführung absehen bzw. das Amt niederlegen. Zu diesen Anforderungen gehört es nach der Rechtsprechung auch, die eigenen Berater überwachen zu können (BFH, 15.11.2022 – VII R 23/19 –).

Prof. Dr. Thomas Ratajczak

Rechtsanwalt, Fachanwalt für Medizinrecht, Fachanwalt für Sozialrecht, Justiziar des BDIZ EDI

Kanzlei RATAJCZAK & PARTNER Rechtsanwälte mbB
Berlin · Duisburg · Essen · Freiburg i.Br. · Köln ·
Meißen · München · Sindelfingen

Posener Str. 1, 71065 Sindelfingen
Tel.: 07031-9505-27 (Frau Sybill Ratajczak)
Fax: 07031-9505-99

- ratajczak@rpped.de
- www.rpped.de
- Blog: www.rpped.de/aktuelles


Verletzt der Geschäftsführer vorsätzlich oder fahrlässig seine Pflichten, haftet er der Gesellschaft gegenüber für den entstandenen Schaden (§ 43 Abs. 2 GmbHG). Die Pflichten des Geschäftsführers ergeben sich aus dem Geschäftsführerdienstvertrag, der GmbH-Satzung, Geschäftsordnungen und manch anderem, aber vor allem aus Gesetzen. Bei Insolvenzreife, das heißt bei Zahlungsunfähigkeit oder Überschuldung, muss der Geschäftsführer die Eröffnung eines Insolvenzverfahrens beantragen (§ 15a Abs. 1 InsO). Damit die darin festgelegten kurzen Fristen von drei Wochen nach Eintritt der Zahlungsunfähigkeit bzw. sechs Wochen nach Eintritt der Überschuldung nicht zum Verhängnis werden, ist die Liquidität der GmbH und ihre Vermögenssituation laufend zu beobachten (§ 1 StaRUG).

Gerade die Beobachtung der Insolvenzreife ist bei MVZ-GmbHs eine besondere Herausforderung. Die GmbHs passivieren die Verbindlichkeiten aus dem Kauf, was oft auf Jahre hinaus zu einer bilanziellen Überschuldung führt. Der BGH steht auf dem Standpunkt, dass die bilanzielle Überschuldung die insolvenzrechtliche Überschuldung i.S. des § 19 InsO indiziert (BGH, 19.11.2019 – II ZR 53/18 –). Das muss nicht bedeuten, dass der Geschäftsführer umgehend Insolvenz anmelden muss, aber er muss bei der jährlich zu erstellenden Fortführungsprognose Gründe finden, die zu einer positiveren Sicht der Dinge berechtigen. Dazu gibt es verschiedene Hilfsmittel, die aber alle nicht rückwirkend eingesetzt werden können. Das Problem dabei: Sind die Antragsfristen verletzt, tritt zum einen die strafrechtliche Haftung nach § 15a Abs. 4 und 5 InsO ein und bleibt bestehen, zum anderen beginnt die persönliche Haftung des Geschäftsführers nach § 15b InsO. Im Bereich der MVZ-GmbHs gibt es nach meinem Eindruck viele, die gut daran tun, ihre Vermögenssituation kritisch unter die Lupe zu nehmen. ●



NEU! UNIVERSAL SCREWDRIVER SET

SCHRAUBENDREHER- UND WERKZEUGSET ZUM FIXIEREN UND LÖSEN VON ABUTMENTSCHRAUBEN IM PATIENTENMUND SOWIE AM MODELL



*Screwdriver separat erhältlich:
Je nach System in verschiedenen
Längen verfügbar (short, medium,
long, extra-long)*



Torque Ratchet Wrench

Screwdriver Handpiece

*Screwdriver
Zirkonzahn MUA*

Adapter Ratchet Wrench



MEHR INFOS

NEU! SET SCREWDRIVER LAB & SCREWDRIVER HOLDER MAGPRISM

Neue Schraubendreher zum Fixieren und Lösen von diversen Schrauben auf dem Modell (nicht für die intraorale Anwendung zugelassen) und magnetischer Holder für eine sichere und ordentliche Aufbewahrung.



Komplikationslose Wundheilung mit Heilungsboostern

Heilungsbooster unterstützen die komplikationsfreie Wundheilung. Welche Rolle spielt dabei die vernetzte Hyaluronsäure und wo kann sie überall eingesetzt werden?

Interview mit Priv.-Doz. Dr. med. dent. Kai Fischer

Parodontologe



Warum ist eine komplikationsfreie Wundheilung ein so wichtiger Faktor?

Als Zahnärzte haben wir das große Glück, dass unser Arbeitsgebiet häufig viel verzeiht und ein hohes Heilungspotential bietet. Trotzdem ist für mich eine primäre, komplikationsfreie Heilung immer der Schlüssel zu einer erfolgreichen Regeneration von Hart- oder Weichgewebe. Auch wenn große knöcherne Augmentationen und entsprechende Röntgenbilder auf Kongressen und Fortbildungen immer großen Eindruck machen, so zählt für unsere Patienten in der Regel nur, was diese sehen können und das ist aus Sicht des Chirurgen primär das Weichgewebe. Jede Heilungsstörung kann hier Spuren wie Narbenzüge oder Gewebsdefekte hinterlassen, welche dann aufwendig wieder korrigiert werden müssen. Eine komplikationslose Heilung ist also auch ein direkter Weg zu zufriedenen Patienten.

Warum ist der Wunsch nach ‚Heilungsboostern‘ und ‚Biologisierung‘ so groß?

Wenn es eine höhere Chance für eine schnellere, primäre Heilung gibt, warum diese nicht nutzen? Natürlich sind Hyaluronsäure und Co. keine Wundermittel, die die Grundvoraussetzungen wie die Vorbehandlung des Patienten, ein mikrochirurgisches Konzept und Weichgewebsmanagement sowie entsprechendes Training und Erfahrung ersetzen. Heilungsbooster können aber bei der Verwendung von Biomaterialien mehr Sicherheit geben. Für mich ist zum Beispiel die Biologisierung von Weichgewebsersatzmaterialien wie dermale Matrices klinischer Standard und in der Praxis alternativlos. Das Gleiche gilt für mich mittlerweile für komplexe Knochenaufbauten mit Ersatzmaterialien.

Was zählt für Sie zu den Heilungsboostern und Biologics in der Implantologie und Parodontologie?

Obwohl Heilungsbooster momentan ein großer Trend zu sein scheinen, ist das Thema eigentlich nicht neu, wird aber neu entdeckt. Man kann drei Gruppen unterscheiden und alle drei haben eine lange Historie: Eigenblutzentrifugate, Schmelz-Matrix-Proteine und Hyaluronsäure.

Welche aktuellen Entwicklungen in diesem Bereich verdienen Beachtung?

Einmal von der parodontalen Regeneration abgesehen, lag der Fokus immer auf der frühen Wundheilung – also den ersten Tagen nach der OP. Interessant scheint aber zu sein, dass vernetzte Hyaluronsäure darüber hinaus auch einen mittelfristigen Effekt auf die parodontale Regeneration und die Knochenregeneration hat. Somit könnte man zwei Fliegen mit einer Klappe schlagen: schnellere Wundheilung im Weichgewebe in den ersten Tagen und höherer Anteil an vitalem Knochen nach einigen Monaten.

Welche Vor- und Nachteile haben die verschiedenen Produkte?

In der Praxis arbeite ich mit allen drei Präparatgruppen. Eigenblut wie PRF verwende ich bei der Ridge-Preservation zum Verschließen der Alveole oder Abdecken einer exponierten Membran. Die manchmal schwierige Blutentnahme und die nicht standardisierbare Qualität mit Blick auf Alter, Ernährung etc. der Patienten sind für mich hier nachteilig. Schmelz-Matrix-Proteine gehören einfach zur parodontalen Regeneration und sind bestens wissenschaftlich dokumentiert sowie klinisch erprobt, jedoch auch techniksensitiv – der OP-Situs muss einfach sauber und trocken sein, was je nach Defekt und Eingriff nicht immer realisierbar ist. Vernetzte Hyaluronsäure bietet hier Vorteile ohne echte Nachteile: einfache Verfügbarkeit, immer gleiche Qualität, unkomplizierte Applikation. Auch eine Art ‚Sticky-Bone‘ ist machbar und es handelt sich nicht um ein tierisches Produkt.

Welches Material empfehlen Sie für welche klinische Indikation?

Vernetzte Hyaluronsäure ist sehr vielseitig einsetzbar und für mich so etwas wie die ‚eierlegende Wollmilchsau‘. Die Datenlage zur Wundheilung und Anwendung in der nicht-chirurgischen und regenerativen Parodontologie sind hier sehr gut, weitere Daten zur Knochenheilung scheinen vielversprechend.

Herr Dr. Fischer, vielen Dank für Ihre Zeit. ●

CLEAN & SEAL®

Frühe und wirksame Behandlung von periimplantären Infektionen

1. CLEAN

Mechanische Reinigung in Kombination mit wirksamem Biofilmentferner PERISOLV®.

2. SEAL

Versiegelung des Defekts und Unterstützung der Wundheilung mit vernetzter Hyaluronsäure xHyA.

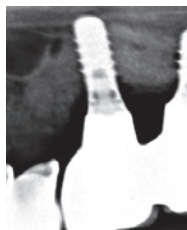


VORTEILE

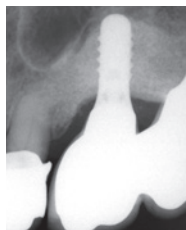- Beschleunigte Wund- und Gewebeheilung
- Stabilisierung und Schutz des Wundraums
- Erleichterte Entfernung von Biofilm und Granulationsgewebe



PERIIMPLANTITIS/MUKOSITIS



Ausgangsbefund



Nach Clean & Seal®

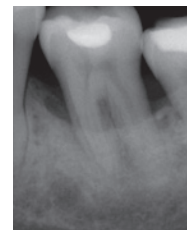


Weitere Infos

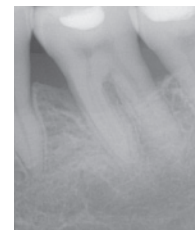

Weitere Infos

PARODONTITIS



Ausgangsbefund



Nach Clean & Seal®

Klinische Bilder mit freundlicher Genehmigung von Prof. Dr. Anton Friedmann und Dr. Hakan Bilhan

Extrahierte Zähne als autologes Transplantat – einfach smart

Mit dem Smart Grinder-Verfahren hat Prof. Itzhak Binderman von der Universität Tel Aviv, eine internationale Autorität auf dem Gebiet der Knochenregeneration, ein Konzept entwickelt, bei dem die eigenen extrahierten Zähne des Patienten als körpereigenes Knochenersatzmaterial dienen.



Universität Tel Aviv



CEO KometaBio

Interview mit Prof. Dr. med. dent. Itzhak Binderman und Amit Binderman

Wie kam es zu der Idee, einen Zahn als Augmentationsmaterial zu verwenden?

Zahnärzte haben seit jeher Zähne reimplantiert und transplantiert. Es gibt Belege, die bis ins alte Ägypten zurückreichen. Bevor es Zahnimplantate gab, waren solche Verfahren durchaus gängig. Die Zusammensetzung von Zähnen und Knochen ist bemerkenswert ähnlich. Die Tatsache, dass sich Zahnmaterial wie kompakter autologer Knochen verhält, Kollagen und Wachstumsfaktoren enthält und dafür bekannt ist, dass es gut mit dem Knochen verwächst, macht es zu einem optimalen bioaktiven Biomaterial. Autologes Zahnmaterial-Transplantat schafft selbst bei komplexen Patientenfällen viel neu gebildeten Knochen. Das langsam resorbierende Material ist osteokonduktiv und wird schrittweise in nativen lamellaren Knochen umgebaut. Das ultimative Gerüst also.

Extrahierte Zähne sind oft ja nun keine gesunden Zähne – wird das Material dadurch nicht beeinträchtigt?

Sie haben Recht. Wir ziehen Zähne aus einem bestimmten Grund, zum Beispiel Weisheitszähne, parodontal gefährdete und behandelte Zähne. Insgesamt allein in Deutschland mehr als zehn Millionen Extraktionen pro Jahr. Oft ist der extrahierte Zahn abszediert, frakturiert oder kariös. Dabei handelt es sich jedoch um topische Infektionen, die nicht in das Dentin selbst eindringen. Das von uns angewandte Protokoll ist sehr effektiv bei der Beseitigung von Fremdkörpern, Bakterien oder Infektionen.

Was sind die Vorteile gegenüber anderen alloplastischen oder xenogenen Materialien?

Es gibt viele Vorteile gegenüber anderen Transplantationsoptionen. Wir verwenden das eigene Gewebe des Patienten, ohne dass wir, wie bei autologem Knochen, Knochen von einer sekundären Stelle entnehmen müssen. Autologes Gewebe ist der Goldstandard für Transplantationen. Der Grund dafür ist, dass körpereigenes Gewebe vom Körper sofort als solches erkannt wird und der Heilungsverlauf daher viel schneller und besser vorhersehbar ist. Autologes mineralisiertes Zahnmaterial be-

wahrt die Immunmodulatoren der Knochenbildung, während der Knochen oder das Zahnmaterial anderer Menschen chemischen und thermischen Behandlungen unterzogen wird, die ihre biologische organische Matrix inaktivieren und sie nur zu einem biokompatiblen Gerüst machen. Xenotransplantate, Knochen und Zähne von Tieren werden sogar noch extremeren Behandlungen unterzogen. Daher sind nur die extrahierten Zähne des Patienten wirklich bioaktiv.

Gibt es bereits genügend Studienergebnisse zur Verwendung des Smart Grinders?

Wir können uns glücklich schätzen, dass so viele Forschungszentren aus der ganzen Welt Studien mit autologem Zahnmaterial und speziell mit unserem Protokoll durchführen. Bis heute kann ich auf über 200 Arbeiten verweisen, die hinsichtlich der Verwendung von autologem Zahnmaterial für die Knochenregeneration veröffentlicht wurden. Die Arbeiten, in denen unser Protokoll verwendet wird, zeigen bemerkenswerte Ergebnisse, die in allen Arbeiten sehr einheitlich sind. Seit 2015 wurden die meisten Untersuchungen an menschlichen Patienten mit 6-, 12- und 18-monatiger Nachbeobachtung durchgeführt. Einige der Studien sind auf champions-implants.com oder www.kometabio.com zu finden und können von dort heruntergeladen werden.

Ist die Anwendung im Klinikalltag nicht zeitaufwändig und damit mühsam?

Als wir anfangen, benötigte das Protokoll 20 Minuten, um den extrahierten Zahn in ein Knochentransplantat umzuwandeln. Unser aktuelles Protokoll, das 2018 eingeführt wurde, hat diese Zeit auf nur sieben bis acht Minuten reduziert. Wir haben es so gestaltet, dass es sehr schnell und effizient ist und von jeder zahnmedizinischen Assistenz unkompliziert erlernt werden kann. Wir sagen immer, dass diese sieben Minuten auf jeden Fall die Vorhersagbarkeit der Knochenregeneration wert sind, die autologes Zahnmaterial bietet, und daher insgesamt oft viel Zeit gespart wird.

Vielen Dank, meine Herren, für dieses Gespräch. ●

Smart Grinder

Vermeiden Sie bis zu 50% Volumenverlust des Hart- und Weichgewebes nach Extraktion durch Auffüllen des leeren Zahnfachs mit autologem Knochenersatzmaterial, gewonnen aus dem extrahierten Zahn des Patienten und aufbereitet mit dem Smart Grinder – chair-side in etwa 5 Minuten.

In 5 Schritten zum autologen Knochenersatzmaterial

Reinigung



Mahlvorgang
3 Sekunden



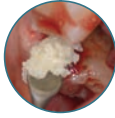Gewonnenes Material



Aufbereitung mit Cleanser® & PBS
in < 6 Minuten



Einbringen des Augmentats



Mahlkammer

Auffangkammern

Steuerung des Mahl- und Sortiervorgangs

Neues Modell
„GENESIS“



Fortbildungen,
die begeistern
Implantologie
LIVE-OPs 14 Stunden! Interaktiv!

16

Fortbildungspunkte



Entdecken Sie das Smart Grinder-Verfahren in unserem Patientenfilm. Die Anwendung ist ganz einfach von Ihrer ZFA durchführbar und in der, gleichzeitig zur Implantologie-Fortbildung stattfindenden, ZFA-Fortbildung erlernbar.



Service-Telefon:
+49 (0)6734 91 40 80

CHAMPIONS 
champions-implants.com

Eine große Ehre und eine Verpflichtung

Nicht nur war er nach Michael Norton der erst zweite Europäer, der eine Mitgliedschaft im Vorstand der renommierten AO – Academy of Osseointegration erringen konnte, nun freut sich Prof. Dr. Jörg Neugebauer als President Elect auf die allererste deutsche Präsidentschaft in dieser international führenden Gesellschaft.



Interview mit Prof. Dr. med. dent. Jörg Neugebauer

President Elect Academy of Osseointegration

Welches sind die Ziele der AO und wie unterscheidet sie sich von europäischen Fachgesellschaften?

Mit über 4.000 Mitgliedern in mehr als 70 Ländern gilt die AO als die führende internationale Vereinigung auf dem Gebiet der dentalen Implantologie. Seit Anbeginn zeichnet sie ein sehr hoher Praxisbezug aus. Die Gesellschaft vereint in sich daneben ganz gezielt Fachleute mit sehr unterschiedlichen Interessen und Hintergründen, um sowohl die Wissenschaft als auch die beste klinische Praxis in der Implantologie voranzutreiben. Hier kommen Spezialisten ebenso wie Allgemeinzahnärzte zusammen, um die optimale Patientenversorgung auf Grundlage aktueller evidenzbasierter Wissenschaft und Materialien zu gewährleisten. Mir ist das Credo der AO dabei sehr sympathisch: Wir haben die Spezialisten, aber die Arbeit wird in der täglichen Praxis gemacht, also muss diese bestmöglich unterstützt werden.

Haben Sie einen amerikanischen Hintergrund, oder wie wird ein Deutscher President Elect der AO?

Nein, ich bin ein badisches Reingewächs, war aber, weil mich eben der praxisorientierte Zugang so begeisterte, seit 1995 durchgängig an allen Tagungen der AO und wurde dann auch eines der nur 100 Fellow Members – nach mir sind das aus Deutschland nur noch Prof. Dr. Fouad Khoury und Prof. Dr. Christian Mertens. Ich habe immer wieder meine wissenschaftlichen Ergebnisse präsentiert, darüber im Jahr 2002 sogar einmal den Preis für die beste Posterpräsentation gewonnen, und habe noch während meiner wissenschaftlichen Tätigkeit an der Universität Köln in vielen Committees der AO mitarbeiten dürfen. Die AO ist nicht nur praxis-, sondern auch leistungsorientiert: Man kann nicht Präsident werden, nur weil man irgendwann einmal lange genug in der Gesellschaft die Zeit abgesehen hat, sondern muss sich zuvor durch erfolgreiche Arbeiten in den unterschiedlichen Committees beweisen. Auch einen der alle vier Jahre zu einem spezifischen Thema stattfindenden internationalen AO Summit konnte ich aktiv mitgestalten. So habe ich nun die besondere und große Freude, 2024 in Charlotte als Nachfolger des von mir hochverehrten

Prof. Dr. Hom-Lay Wang Präsident der AO werden zu dürfen und damit auch die Jahrestagung 2025 in Seattle maßgeblich mitzugestalten.

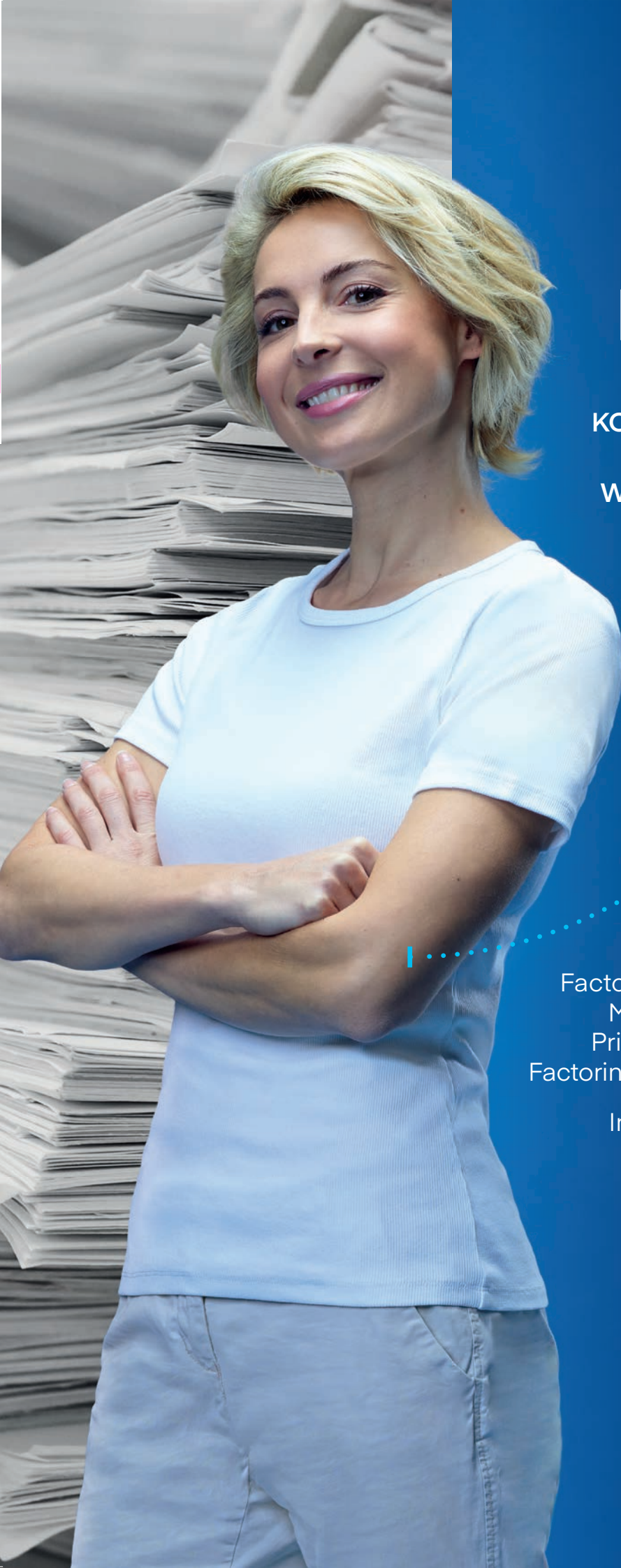Was sind für Sie die aktuellen Themen und Trends in der dentalen Implantologie?

Man sollte meinen, es läge auf der Hand, aber tatsächlich rückt nun erst der Patientennutzen der Behandlung viel mehr in den Vordergrund. Industrie und Lehre werden sich des Weiteren darauf einstellen müssen, dass die Behandler zunehmend vereinfachte Behandlungsabläufe einfordern. Wir sind noch mit dem Märklin- oder Fischer-Metallbaukasten groß geworden, nachrückende Generationen haben solche grundlegenden Formen mechanischer Arbeiten gar nicht mehr einüben können. Verkünstelte Mechaniken und Techniken kann und wird es daher nicht mehr geben. Bisweilen haben es damit heute Methoden oder Techniken leichter, die nicht den Ballast einer langen Historie mit sich schleppen und direkt im digitalen Modus einsteigen. Das stellt solide Wissenschaft und evidenzbasierte Konzepte nicht in Abrede, aber sie werden sich immer der Frage stellen müssen, wie rasch und einfach sie praktisch umsetzbar sind.

Welche Ziele setzen Sie sich als President Elect und später Präsident der AO, was sind Ihre Visionen?


Natürlich kann ich den Umstand nutzen, ganz persönlich eine Brücke zwischen Deutschland, Europa und den USA zu bilden, um den gegenseitigen Austausch und die Befruchtung zu fördern und auszubauen. Daneben wird unter meiner Präsidentschaft die Jahrestagung ein gänzlich neues Format erhalten, eine noch internationalere Ausrichtung erfahren, gezielt die junge Generation einbinden und die digitale Wissensvermittlung deutlich mehr in den Mittelpunkt stellen. Nicht zuletzt liegt mir als Associate Editor im renommierten JOMI sehr daran, auch in diesem international hoch angesehenen Journal Wissenschaft und Praxisnutzen deutlich mehr zu verbinden.

Herzliches Dankeschön, Herr Prof. Neugebauer. ●



STRESS? ÄRGER? KEINE ZEIT?

KONZENTRIEREN SIE SICH AUF DAS,
WAS IHNEN WICHTIG IST,
WIR KÜMMERN UNS UM DEN REST!



Factoring- und Abrechnungsqualität vom
Marktführer in der zahnärztlichen
Privatliquidation. Maßgeschneiderte
Factoringlösungen für implantologische Praxen.

Interesse? Rufen Sie uns an unter
0711 99373-4993
kontakt@dzt.de | www.dzt.de

DZR

Deutsches
Zahnärztliches
Rechenzentrum

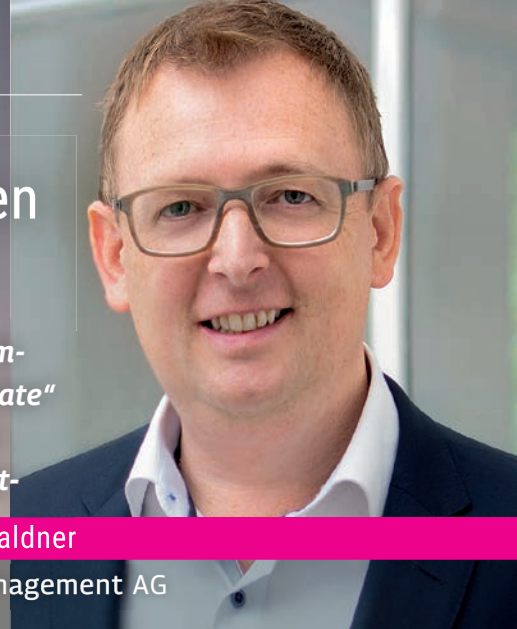

Glauben Sie keinem Unternehmen, glauben Sie Daten und Fakten!

Das Patent Implantatsystem ist ein Yttrium-stabilisiertes Zirkonoxid-Implantat, das alles will, nur nicht in die Schublade der „Keramikimplantate“ gesteckt werden. Welches Konzept steckt dahinter und wieso will man nicht einfach auf der aktuell doch sehr erfolgreichen Keramikwelle mit-schwimmen?

Interview mit Marco Waldner

CEO Zircon Medical Management AG



Was haben Sie als Hersteller eines Keramik-implantates gegen Keramikimplantate?

Manchmal macht es fast ein wenig müde, es immer wieder zu diskutieren, aber es geht in der Klinik doch nicht ums Material, sondern um faktenbasierte, reproduzierbare Langzeiterfolge! Dieses ganze Sektierertum, diese Einteilung in feindliche Lager ‚Titan versus Keramik‘ und auch der Versuch, Keramikimplantate in eine Vollmond-Anbeter und Wünschelrutengeher-Ecke zu stellen, oder sie als speziell für ein schwieriges und hochkomplexes Patientengut geeignet zu vermarkten, ist nicht zielführend. Zahnärzte suchen doch kein spezifisches ‚Material‘, sondern ein System, das für den Großteil der Indikationen und der Patienten zuverlässig und vorhersagbar funktioniert. Wenn Sie ein neues Auto suchen, gehen Sie ja auch nicht auf eine Ausstellung nur für E-Autos, sondern informieren sich grundsätzlich, welches Fahrzeug und welche Technologie für Ihre Bedürfnisse und Anforderungen am besten geeignet ist. Und Patent ist völlig unabhängig von der Keramikfrage ein System, das ausgezeichnet funktioniert und Langzeitdaten zu seinem Erfolg weit über die Zehnjahreslinie hinaus liefert.

Gutes Stichwort: Können Sie Ihre Behauptungen mit Studien unterfüttern?

Am besten sind immer Studien, die weder in unserem Auftrag erstellt noch von uns finanziert wurden. Die Langzeitbeobachtung der Universität Düsseldorf unter der wissenschaftlichen Leitung von Prof. Dr. Jürgen Becker ist genau eine solche und wurde in COIR, einem Peer Reviewed Journal, veröffentlicht. Sie attestiert dem zweiteiligen Patent Implantatsystem nach fast zehn Jahren herausragende Weichgewebsverhältnisse und stabile marginale Knochenniveaus. Die zusätzlich hervorgehobene besondere Ästhetik, mit einem Zuwachs an keratinisierter Gingiva um die untersuchten Implantate, war noch die Kirsche obendrauf – wichtig ist, dass das System als uneingeschränkt für die Anwendung im klinischen Alltag geeignet ausgewiesen wurde. Übrigens ist Patent meines Wissens nach auch das einzige System, dem über diese Anwendungsdauer nicht ein einziger Fall von

Periimplantitis nachgewiesen werden konnte. Angesichts der Häufigkeit von periimplantären Entzündungen in der klinischen Praxis und den horrenden Statistiken in Studien sind das Fakten, mit denen sich Anwender eigentlich auseinandersetzen müssen. Letztlich ist es doch eine gute Nachricht für Behandler: Periimplantitis ist mit dem richtigen Implantatsystem vermeidbar.

Ihr Claim ist ‚Der neue Standard in der dentalen Implantologie‘ – kleiner haben Sie es nicht?

Die Medizin und auch die Zahnmedizin haben sich enorm weiterentwickelt, aber wir legen oft immer noch Parameter aus den 90er-Jahren des vergangenen Jahrhunderts zugrunde, um Erfolge zu messen. Wir dürfen heute nicht mehr nur auf das Knochenniveau schauen, sondern müssen auch das Verhalten der Weichgewebe im Blick haben. Was noch vor 20 Jahren als Implantaterfolg gegolten hätte, wäre angesichts dessen, was inzwischen mit Technologien wie Patent erreichbar ist, heute ein klarer Misserfolg.

Wie sieht Ihr klassischer Anwender aus?

Unser Anwender ist der ganz normale Kliniker auf der Suche nach erfolgreichen Langzeitergebnissen – und auch unser Patient benötigt vor der Behandlung weder eine besondere Substituierung von Vitaminen oder Mineralstoffen noch irgendeine anderweitige besondere Konditionierung, um für die erfolgreiche Therapie mit Patent vorbereitet zu werden. Es ist nichts dagegen zu sagen, wenn sich Zahnärzte zum Beispiel als ‚Spezialisten bei Materialunverträglichkeiten‘ positionieren wollen, aber wir richten uns an den ganz normalen Zahnarzt, der eine Vielzahl von Indikationen zuverlässig beherrschen und vorhersagbar therapieren muss. Wenn es dazu noch zu einer besonders hervorzuhebenden Weichgewebsreaktion und Ästhetik kommt, ist das nur ein Detail mehr innerhalb eines erfolgreichen Gesamtkonzepts, das auf die Erhaltung der langfristigen Mundgesundheit ausgelegt ist.

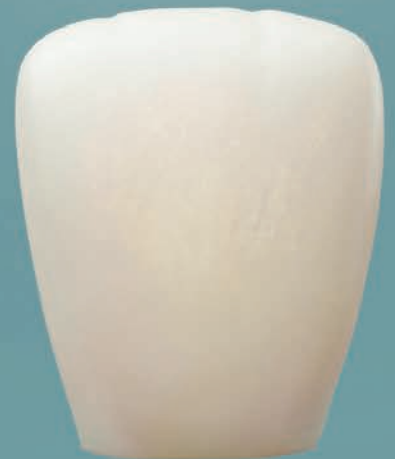Herzlichen Dank für das Gespräch. ●

Sie wollen nicht über Keramik sondern über **langfristigen Implantaterfolg** reden?

Dann besuchen Sie uns beim
EAO-DGI Meeting und erfahren
Sie alles über

- Gesunde Weichgewebe
- Stabile Knochenniveaus
- **Keine Periimplantitis** nach 9 Jahren

Wir sehen uns in Berlin!



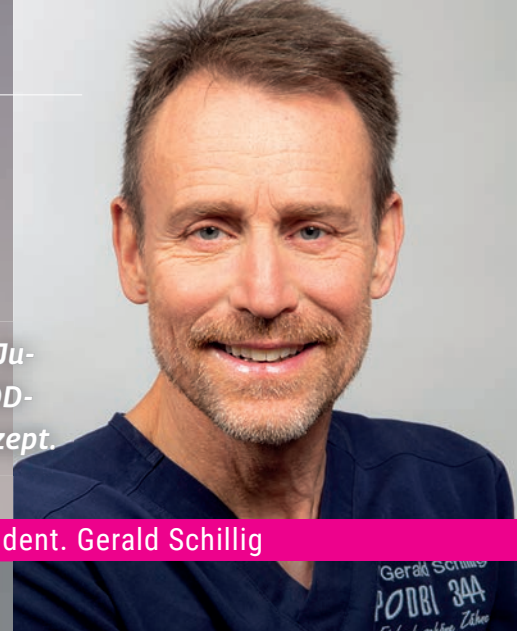Der Neue Standard

Langfristige Mundgesundheit: Patent™
definiert Erfolg in der wegweisenden
9-Jahres-Studie neu. Mehr erfahren auf:
www.mypatent.com/de/scientific-studies



All-on-4: Auch nach 25 Jahren noch ein faszinierendes Konzept

Feste Zähne an einem Tag, heißt es jetzt bereits seit 25 Jahren. Zum Jubiläum sprachen wir mit Dr. Gerald Schillig aus der Zahnarztpraxis POD-BI344 in Hannover, einem der Excellence Center für das All-on-4-Konzept.



Interview mit Dr. med. dent. Gerald Schillig

Implantologe

Wann sind Sie zum ersten Mal mit dem All-on-4-Konzept in Berührung gekommen?

Das ist bald 20 Jahre her. Ich hatte einige Veröffentlichungen von Prof. Paulo Maló zum Prinzip des Behandlungskonzepts gelesen und war begeistert von der Option einer Sofortversorgung. Bei der Behandlung meiner ersten Fälle bin ich zunächst autodidaktisch vorgegangen. Auch vor dem Hintergrund, dass ich zwar sämtliche Kurse bei Prof. Dr. Alexander Gutowski absolviert hatte, für mich die Ergebnisse dennoch in zu wenigen Fällen überzeugend waren. Der Therapieansatz – morgens Prothese und abends feste Zähne – war und ist für mich faszinierend.

Warum ist das All-on-4-Konzept auch 25 Jahre nach der Entwicklung durch Dr. Paulo Maló noch immer so erfolgreich?

Weil es hinsichtlich der Effizienz nach wie vor einzigartig ist. Mit der kleinstmöglichen Anzahl an Implantaten innerhalb eines Behandlungstages einen festsitzenden Zahnersatz herzustellen ist schon ein Alleinstellungsmerkmal. Ein weiterer Vorteil ist der weitgehende Verzicht auf augmentative Maßnahmen. Insbesondere unter dem Aspekt, dass ein wesentlicher Teil unserer Patienten die Lebensmitte überschritten hat und Knochenstoffwechsel sowie Immunsystem nicht mehr auf dem Höhepunkt sind. Letztlich trifft ein solches Behandlungskonzept das Grundbedürfnis unserer Patienten nach festen Zähnen in kürzester Zeit.

Welche Veränderungen hat es am Konzept in der jüngsten Vergangenheit durch die zunehmende Digitalisierung gegeben?

Die präoperative digitale Simulation des Behandlungsergebnisses ist sicher ein Vorteil. Zudem können wir mithilfe der obligat herzustellenden DVT und des geeigneten Planungsprogramms die Achse der Implantate optimal ausrichten und an die anatomischen Gegebenheiten anpassen. Bei der Behandlung einfacher Fälle kann damit auch fully guided und transgingival gearbeitet werden. Der zahnärztliche Alltag sieht erfahrungsgemäß jedoch anders aus. Die überwiegende Anzahl unserer Patienten operieren wir auf-

grund der kompromittierten anatomischen Voraussetzungen nach wie vor unter Sichtkontrolle. In der nahen Vergangenheit sind wir dazu übergegangen, bei geeigneten Patientenfällen die Langzeitprovisorien digital zu konstruieren und anschließend zu drucken. Dafür eignen sich jedoch nicht alle Fälle. Bei der digitalen Abformung sehen wir uns mit der Schwierigkeit konfrontiert, dass die Abstände zwischen den Implantaten relativ groß und die Anzahl geeigneter Referenzpunkte eher gering ausfallen.

Worauf achten Sie bei der Patientenauswahl für die All-on-4-Methode?

Wenn die aus allgemeinmedizinischer Sicht geforderten Voraussetzungen erfüllt sind, dreht sich letztlich alles um das erforderliche Mindestmaß an Kieferknochen. Der Unterkiefer stellt dabei für mich in der Regel die größere Herausforderung dar. Insbesondere aufgrund des nicht selten fortgeschrittenen Knochenabbaus in vestibulärer/oraler Richtung. Im Oberkiefer haben wir die Option, bei Bedarf zwei oder mehr Zygoma-Implantate zu inserieren und können in nahezu allen Fällen ein für den Patienten geeignetes Ergebnis herbeiführen.

Wie ist das Feedback Ihrer Patienten und verfolgen Sie nach der All-on-4-Versorgung ein spezifisches Nachsorgeprotokoll?

Patienten, die sich für eine All-on-4-Behandlung interessieren, haben nicht selten eine längere Leidensgeschichte hinter sich. Umso dankbarer sind sie, wenn ihre Probleme innerhalb eines sehr kurzen Behandlungsablaufs gelöst werden können. Ich möchte dabei nicht verschweigen, dass es bei manchen Patienten zunächst einer Gewöhnung an den Zahnersatz bedarf. Zum Beispiel bei der Aussprache der S-Laute. Auch die erforderliche Mundhygiene ist für den ein oder anderen Patienten neu zu erlernen. Am Ende des Tages kenne ich jedoch kein Behandlungskonzept, dass in so kurzer Zeit und mit so hoher Wahrscheinlichkeit ein positives Feedback erzeugt. Damit das so bleibt, stellen sich alle unsere All-on-4-Patienten zweimal im Jahr zur PZR mit Abnahme des Zahnersatzes vor.

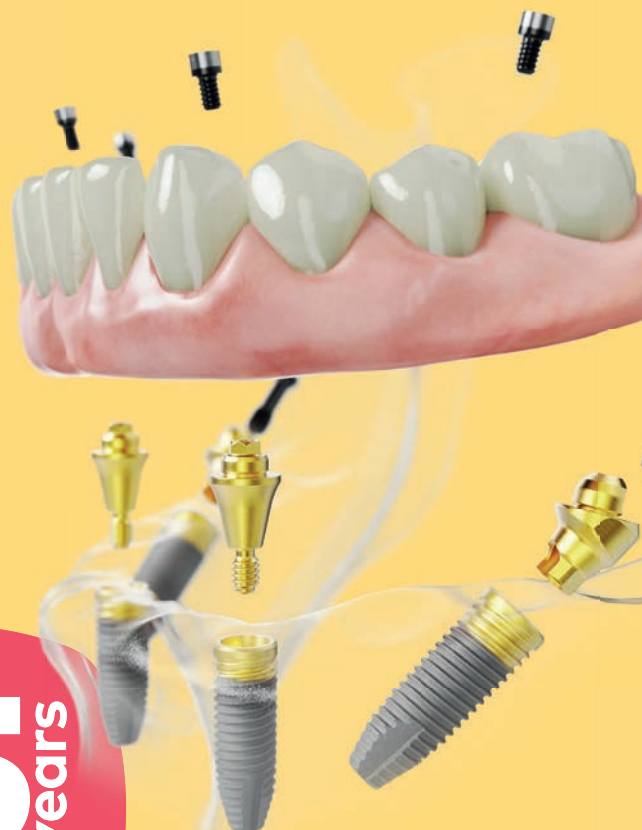Vielen Dank für das interessante Gespräch. ●

Nur das Original von Nobel Biocare
ist seit 25 Jahren erfolgreich:

Das All-on-4®

BEHANDLUNGSKONZEPT.

Seit einem Vierteljahrhundert gibt es die Therapie für feste dritte Zähne an nur einem Tag: das All-on-4® Behandlungskonzept von Nobel Biocare. Und es gibt Jahr für Jahr mehr Patienten – derzeit mehr als 3 Millionen in der DACH-Region. Wenn Sie mehr darüber wissen wollen oder auch wie Sie Excellence-Center für das Original von Nobel Biocare werden können, erfahren Sie auf unserer Website unter <https://bit.ly/3LGe5RG>.



[nobelbiocare.de](https://www.nobelbiocare.de)

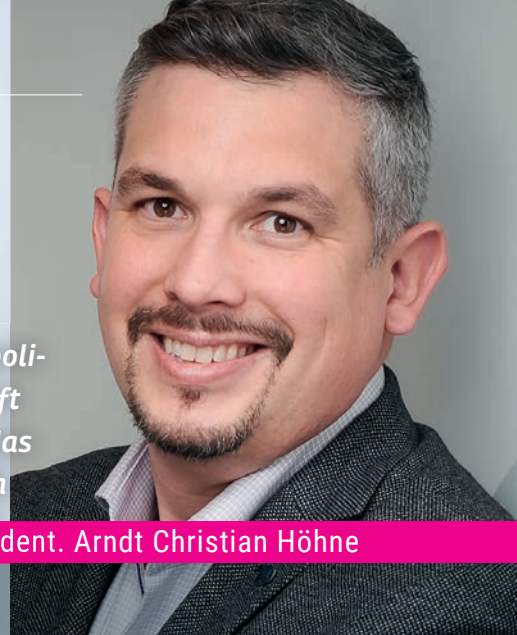WE FOLLOW NO
ONE.

Miniimplantate machen Patient und Praxis glücklich!

Inflation, hohe Energiepreise und Verunsicherung durch aktuelle weltpolitische Geschehnisse bleiben nicht ohne Auswirkung auf die Bereitschaft von Patienten, in ihre Mundgesundheit zu investieren. Parallel kappt das GKV-Finanzstabilisierungsgesetz hart erkämpfte Leistungen. Was kann man eigentlich noch gestalten?

Interview mit Dr. med. dent. Arndt Christian Höhne

Zahnarzt



Kurz zusammengefasst, was sind Ihre Haupteinsatzgebiete für MDI-Miniimplantate?

Die Einsatzgebiete sind, wenn man sich erst einmal damit befasst hat, sehr vielfältig: Ursprünglich eingeführt wurden sie in den 1990er-Jahren als temporäre Versorgung bei All-on-6-Protokollen. Viele Patienten waren mit ihrer provisorischen Lösung dann aber so zufrieden, dass sie gar nicht mehr zur Weiterbehandlung erschienen. Seit 2003 sind die MDI-Miniimplantate auch für die finale Versorgung zugelassen. Das Haupteinsatzgebiet ist die Stabilisierung von Totalprothesen im Ober- und Unterkiefer und der Erhalt vorhandener Teilprothesen durch Pfeilervermehrung. Dank der neuen Möglichkeit des navigierten Vorgehens mit Schablonen habe ich im Oberkiefer eine erhöhte Sicherheit, DVT-basiert zu planen und zu operieren. Außerdem können die Miniimplantate bei strenger Indikation auch für die Versorgung schmaler Einzelzahnücken in der Unterkieferfront eingesetzt werden.

Nun handelt es sich um eine für den Patienten preislich sehr attraktive Versorgungsform - was haben Behandler und Praxis davon?

Wenn Sie das aktuelle KZBV-Jahrbuch nehmen, liegt der mittlere Stundenumsatz, d.h. der fremdlaborbereinigte Stundenumsatz, pro Behandler bei 317 €. Schon bei Gesamtkosten von 2.500 € für die Versorgung mit vier MDI-Miniimplantaten im Unterkiefer bei Verwendung der vorhandenen Prothese und einem Miniimplantat-Materialeinsatz von ca. 700 € kommen Sie mit einer durchschnittlichen Arbeitsdauer von eineinhalb Stunden also leicht nachvollziehbar auf ein Stundenhonorar, welches weit über dem mittleren Durchschnitt, vielmehr im Bereich der 10 % erfolgreichsten Praxen laut KZBV-Jahrbuch liegt. Darüber hinaus erleben wir mit der Miniimplantat-Behandlung enorm hohe Weiterempfehlungsraten. Hier werden die Patienten nach der Miniimplantat-Versorgung zur Aufnahme in den Prophylaxe Recall wieder an den überweisenden Hauszahnarzt zurücküberwiesen. Nach der Versorgung mit Miniimplantaten ist die Wiederaufnahme der Patienten in das Prophylaxe Recall mit regelmäßiger professioneller Implantat- und Prothesenreinigung sinnvoll, wodurch auch

der Prophylaxe-Abteilung wieder Patienten zugeführt werden. Dies ist ein wichtiger Faktor für den Langzeiterfolg von Implantaten.

Müssen Sie viel Überzeugungskraft leisten oder ist das Konzept selbsterklärend?

Das Konzept an sich ist sehr überzeugend für Patienten, zumal viele von ihnen sehr bedrückt bis verzweifelt sind und mit der Aussage in unsere Praxis kommen, dass ihnen leider nicht mehr zu helfen sei. Das finde ich übrigens bedenklich und bitte alle Ihre Leser, immer die Möglichkeiten der Miniimplantate im Hinterkopf zu behalten – selbst, wenn sie sie in der eigenen Praxis nicht anbieten. Zur Demonstration am Patienten haben wir ein transparentes Schaummodell: Anfassen, begreifen und auch die Abzugskraft der MDI-Versorgung selber erleben zu können, ist meist schon überzeugend genug.

Dem Vorwurf eines ‚Overtreatment‘ setzen Sie sich mit dieser Therapie kaum aus - aber müssen Sie nicht dennoch Patienten ‚gewinnen‘?

Es handelt sich bei den Betroffenen durchweg um sehr verzweifelte Patienten, die in ihrer Sprech- und Kaufähigkeit meist seit langer Zeit enorm eingeschränkt sind. Hier können wir wohl kaum von der Gefahr eines ‚Overtreatment‘ sprechen – im Gegenteil, die Sprech- und Kaufähigkeit eines Patienten wiederherzustellen dürfte jedem Zahnarzt ein Grundbedürfnis sein.

Das Wichtigste zum Schluss: Der Praxis geht es dann gut - wie geht es Ihren Patienten?

Die meisten Patienten sind bereits enorm erleichtert oder weinen fast schon vor Freude, wenn wir ihnen eingangs erklären, dass auch für sie noch eine Behandlungsmöglichkeit besteht. Da sind viele Fälle dabei, denen zuvor völlige ‚ Hoffnungslosigkeit‘ bescheinigt wurde, bei denen der Leidensdruck oft sehr hoch ist. Es ist enorm erfüllend, solchen Patienten helfen zu können.

Herzlichen Dank für diesen Einblick! ●



HEUTE **BESTELLEN** MORGEN **BEKOMMEN**

ZUVERLÄSSIG – SCHNELL – UNABHÄNGIG

Aus unserem eigenen Plandent Logistikzentrum versenden wir für Sie täglich über 5.500 Pakete mit insgesamt rund **20.000 einzelnen Auftragspositionen** – europaweit. **98 % unserer am häufigsten bestellten Verbrauchsmaterialien** und Ersatzteile **versenden wir bei Bestellung bis 15 Uhr noch am gleichen Tag** – Arzneimittel und andere empfindliche Medizinprodukte selbstverständlich temperaturgeführt. Ihre Bestellung von heute erhalten Sie darum deutschlandweit i. d. R. **bereits am nächsten Arbeitstag.**



2023-1275-20902_Stand: 23.08.2023

plandent.de/shop

Plandent

Straumann übernimmt GalvoSurge

Anfangs war es nur ein Gerücht, mittlerweile ist es offiziell bestätigt: Straumann übernimmt die GalvoSurge Dental AG und ergänzt damit das Portfolio um eine Lösung für das Problem der Periimplantitis.



Interview mit Andreas Utz

Geschäftsführer Straumann Deutschland

Können Sie uns etwas über die Hintergründe der Übernahme der GalvoSurge Dental AG durch die Straumann Group erzählen?

Die Verträge sind mittlerweile unterzeichnet und die Straumann Group hat die GalvoSurge Dental AG Ende Mai 2023 zu 100 Prozent übernommen. Für uns ist eine sehr enge und langfristige Kooperation mit GalvoSurge wichtig und interessant, daher haben wir uns für den Kauf von GalvoSurge entschieden.

Wie geht es jetzt weiter?

Wir integrieren die GalvoSurge-Produkte in den Vertrieb und unseren eShop. Wichtig ist uns vor allem ein nahtloser Übergang für die Bestandskunden. Es gibt viele Anwender, die das Reinigungssystem verwenden und die Produkte dafür benötigen. Geplant ist deshalb, dass wir bereits ab 30. Juni 2023 in unserem eShop die Produkte anbieten können, sodass die Versorgung bestehender Kunden sichergestellt und die Fortführung der Patientenbehandlungen möglich ist.

Bei der aktuellen S2-Leitlinie der DGI zur Therapie periimplantärer Infektionen schneiden adjuvante und alternative Verfahren zur Implantatoberflächenreinigung nicht so gut ab. Wie bewerten Sie das?

Ich kann verstehen, dass Systeme wie GalvoSurge noch kritisch betrachtet werden. Man muss wie bei jeder neueren Therapieform genau hinschauen, was es an fehlender Evidenz noch zu tun gibt – diese ist ja die Grundlage für die Bewertung und Empfehlung in den wissenschaftlichen Leitlinien. Das Verfahren ist sicherlich eher neu, es gibt bereits schon Studien, aber es kann natürlich sinnvoll sein, hier weitere unabhängige Studien zu erarbeiten. Das ist ein Thema, welches wir und die Gründer von GalvoSurge genau anschauen müssen. Wir stehen aber aktuell am Beginn der Zusammenarbeit.

Warum war es für Straumann so wichtig, GalvoSurge ins Portfolio zu holen?

Wenn man sich ehrlich mit der Implantologie beschäftigt, weiß man, dass Periimplantitis angesichts der inzwischen millionenfach gesetzten Implantate ein großes Thema ist. Diesem Thema müssen wir uns weiterhin widmen und Lösungen für die Prävention und Therapie finden, wie wir es in der Vergangenheit bereits versucht haben. GalvoSurge ist derzeit für die Periimplantitis-Therapie eine der innovativsten, bei Medizinern und Patienten gut akzeptierten und vielversprechendsten Therapieformen. Das Verfahren ist zudem minimalinvasiv und schont die umliegenden Strukturen, gerade im Vergleich zu den chirurgischen Verfahren oder dem Einsatz von Titanbürsten etc.

Es gibt noch mehr Neuigkeiten von Seiten Straumann. Auf welche Innovationen können sich die Kunden noch freuen?

Die Digitalisierung spielt eine immer wichtigere Rolle in der Zahnmedizin – ganz speziell auch für unser Produktportfolio. Deshalb planen wir Ende des Jahres 2023 mit Straumann AXS eine gemeinsame digitale Plattform für alle Straumann Services einzuführen. Über AXS wird der Datenschutz konforme Datenaustausch möglich sein. Zudem wird man über AXS auf Dienste wie Smilecloud, unsere Plattform für biometrisches Smile Design, zugreifen können. Das Besondere an Straumann AXS: Es wird ein offenes und kein geschlossenes digitales System sein, sodass unterschiedlichste Datensätze ausgetauscht werden können. Für uns ist das ein revolutionärer Schritt in der Digitalisierung. Mit Straumann Falcon haben wir außerdem unser erstes chirurgisches dynamisches Navigationssystem für die Durchführung von Implantatbehandlungen vorgestellt. Falcon ermöglicht die Visualisierung der exakten Instrumentenposition im Operationsfeld, hilft die Verletzung wichtiger anatomischer Strukturen zu vermeiden und unterstützt die präzise Positionierung von Implantaten entsprechend dem Behandlungsplan. Diese Technologie ermöglicht es Operateurinnen und Operateuren – dank der 3D-Visualisierung der Instrumente in Echtzeit – Freihandtechnik anzuwenden.


Herzlichen Dank für das interessante Gespräch.

Erleben Sie die Kunst der

Ästhetischen Zahnheilkunde

21.09. – 23.09.23 | BADEN-BADEN

Neue Perspektiven entdecken.
Expert*innen aus aller Welt treffen.
Teil der Community werden.



Jetzt registrieren!

INTERNATIONAL
ES
THE DAYS
TIC

 **straumann**

Neue Camlog Kampagne verspricht weitere Preisstabilität

Camlog steht für mehr als „nur“ Implantologie. Wir sprachen mit den beiden Geschäftsführern des Unternehmens über die Details der neuen Kampagne „ST4Y Cool“.



Interview mit Markus Stammen und Martin Lugert

Geschäftsführer der
Camlog Vertriebs GmbH

Geschäftsführer der
Camlog Vertriebs GmbH

Herr Lugert, Herr Stammen, Sie starten in diesem Monat mit einer weiteren Kampagne: ST4Y Cool. Das ist eine ungewöhnliche Schreibweise, welche Aussage steckt darin?

Mit der ST4Y Cool Kampagne setzen wir ein weiteres positives Zeichen für Kontinuität und Verlässlichkeit. Sie steht für die Preisgarantie für Implantate, die jetzt nochmals bis zum 30. April 2024 verlängert wurde. Somit können wir auf vier Jahre Preisstabilität verweisen. Eine außergewöhnliche, wirtschaftliche Entscheidung in diesen Zeiten, doch ganz im partnerschaftlichen Denken von Camlog bieten wir unseren Kunden damit eine langfristige – und wie wir finden auch nachhaltige – Planungssicherheit. Die Patienten können darauf vertrauen, dass die für ihre Versorgung benötigten Implantate heute genauso viel kosten wie morgen.

Sie setzen auf Nachhaltigkeit, warum macht Sie das wettbewerbsfähig?

Wir ruhen uns auf unserem Erfolg nicht aus. Wir entwickeln und erweitern unser Produktportfolio und auch unsere Serviceleistungen permanent. Es ist uns wichtig, dass uns unsere Kunden zu 100 Prozent vertrauen können und von der Qualität unserer Produkte überzeugt sind. Wir betrachten die Nachhaltigkeit aus ökonomischer, ökologischer und gesellschaftlicher Perspektive und möchten eine wirtschaftliche Effizienz, soziale Gerechtigkeit und ökologische Tragfähigkeit fördern. Um das Bewusstsein dafür zu schaffen und die Eckpunkte der Nachhaltigkeit gleichermaßen zu stärken, haben wir bei Camlog unsere Nachhaltigkeitsinitiative ‚b.aware‘ installiert. Hierin wird unter anderem unsere CO₂-Berechnung transparent bewertet und falls notwendig justiert. Die Altatec GmbH – in der Camlog-Gruppe zuständig für die Produktherstellung – ist nach dem Eco-Management and Audit Scheme – kurz EMAS – zertifiziert, das als eines der anspruchsvollsten Systeme für Umweltmanagement gilt. In den vergangenen Jahren haben wir zahlreiche Maßnahmen in der Produktion sowie Logistik umgesetzt und die Prozesse optimiert.

Eine nachhaltige Implantologie bedeutet auch Verlässlich-

keit. Unsere Kunden profitieren von belegbaren klinischen Langzeitergebnissen mit unseren Implantatsystemen und Prothetiklösungen. Dafür spricht außerdem unsere Garantie ‚Patient28Pro‘, in die seit 2021 auch die Biomaterialien aus unserem Haus integriert sind. Die Nachfrage zu ‚Camlog Original‘-Prothetikkomponenten steigt weiterhin – gerade die Camlog kodierten Originalrohlinge finden großen Zuspruch

Ihr soziales Engagement fließt bei Ihnen in die ‚Born for This‘-Aktion ein. Was hat es damit auf sich?

Seit vielen Jahren spenden wir in jeder Vertriebsregion an ausgewählte gemeinnützige Organisationen – eine Herzensangelegenheit unserer Vertriebsstruktur. In Q3/2023 werden wir einen eigenen Merchandise Shop eröffnen, dessen anteilige Verkaufserlöse karitativen Einrichtungen zugutekommen. Allein bei unserem Zahntechnik Kongress ‚Faszination Implantatprothetik‘, der im Rahmen des Oral Reconstruction Symposiums im Oktober 2022 in München stattfand, generierten wir mit unseren Merchandising-Produkten an nur einem Tag 3.000 Euro Erlös, den wir an die Cleft-Stiftung spendeten. Diese Stiftung hat es sich zur Aufgabe gemacht, Kinder mit Lippen-Kiefer-Gaumenspalten von ihrem Leiden zu befreien und ihnen ein verbessertes ästhetisches Aussehen zu verleihen.

Warum macht diese Vorgehensweise Camlog so resilient?

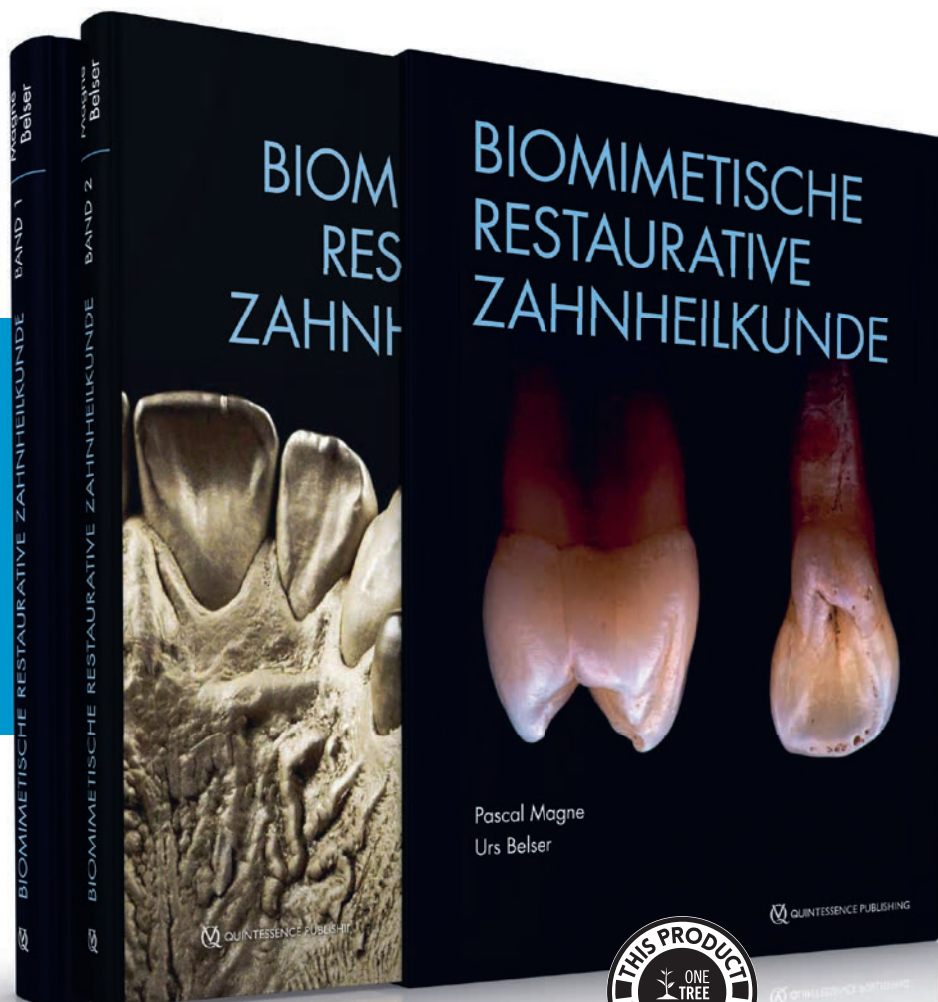
Sie ist sicherlich einer von mehreren wichtigen Faktoren. Entsprechend unserer Unternehmensphilosophie sind Markus Stammen und ich uns seit Jahren unserer Verantwortung bewusst und haben eine Nachhaltigkeitsstrategie bei Camlog implementiert, die auf alle Stakeholder – von den Kunden, Patienten und Lieferanten über Bewerber und unsere aktuellen Teammitglieder – ausgerichtet ist. Das macht uns zu einem zuverlässigen Partner und ist somit auch für die Kunden und Patienten spürbar. Daran arbeiten wir kontinuierlich und so können wir entspannt in die Zukunft zu schauen: ST4Y Cool eben.

Vielen Dank für Ihre Antworten. ●

NEU

EINFACH BRILLANT

MEISTERWERK IN ZWEI BÄNDEN



Pascal Magne | Urs C. Belser

Biomimetische Restaurative Zahnheilkunde

2., überarbeitete und erweiterte Auflage 2023
2 Bände im Hardcover im Schuber
888 Seiten, 2.500 Abbildungen, Artikelnr. 23490

Einführungspreis € 300,-

(gültig bis 31.10.2023, danach € 380,-)

Dieser Bestseller hebt in seiner Neuauflage die ästhetische Rekonstruktion von Zähnen wissenschaftlich wie praktisch auf ein neues Niveau. Das zentrale Konzept der Darstellung ist das der Biomimetik, also die Idee, dass der gesunde Zahn mit seinen idealen Farbabstufungen und der Binnenstruktur seiner Krone das Muster für die Rekonstruktion ist. Über allem steht daher die Wiederherstellung und Nachgestaltung der biomechanischen, strukturellen und ästhetischen Einheit der Zähne.

Das Buch erläutert die Grundlagen des biomimetischen Konzeptes und bietet alle wünschenswerten Informationen zur Indikationsstellung, zu den Arbeitsschritten der Präparation, Zahntechnik, CAD/CAM-Fertigung und adhäsiven Befestigung sowie zur Nachsorge und Erhaltung der Restaurationen. Dieses große Buch eines Meisters und wahren Künstlers wird ohne Zweifel alle seine Leserinnen und Leser zu höchster Qualität anregen und inspirieren.



[www.quint.link/
biomimetische-restaurationen](http://www.quint.link/biomimetische-restaurationen)



buch@quintessenz.de



+49 (0)30 761 80 667

 **QUINTESSENCE PUBLISHING**

Saubere Implantate spielen eine signifikante Rolle

Keramikimplantate gewinnen immer mehr an Bedeutung. Aber wie sauber sind „die Weißen“ eigentlich? Zeit für ein paar Fragen.



Interview mit Dr. med. dent. Dirk Duddeck und Dr. med. dent. Karl Ulrich Volz

Studienleiter und Gründer
CleanImplant Foundation

Geschäftsführer SDS

Herr Dr. Duddeck, welche Verunreinigungen können an Keramikimplantaten entstehen?

Zunächst muss man verstehen, dass Implantate aus Keramik in der Sterilverpackung nicht unbedingt sauberer sein müssen, nur weil sie weiß sind. Die bisher mit dem Rasterelektronenmikroskop erfolgten Qualitätsvergleichsstudien haben gezeigt, dass ein Implantat durch die Verpackung selbst signifikant verunreinigt werden kann. So zeigten sich beispielsweise bei zwei Implantatherstellern Partikelreste aus Polystyrol oder Polyacetal durch Abrieb der Verpackung an der Implantatschulter. Besonders kleine Kunststoffpartikel zeigen das höchste proinflammatorische Potenzial. Wir konnten erst kürzlich durch die kombinierte Analytik von zwei unabhängigen und offiziell akkreditierten Prüflaboratorien nachweisen, dass ein Keramiksyste dünn aufliegende Überreste eines Biozids auf der Oberfläche zeigte, das auch als Grünbelagsentferner eingesetzt wird. Ein anderes Muster des gleichen Herstellers zeigte Reste von Dodecylbenzolsulfonsäure, einem hoch-effektiven Reinigungsmittel, das leider auch ein aggressives zelltoxisches Tensid ist. Der Patientensicherheit und den Kollegen ist wenig geholfen, wenn uns herstellerseitig mit rechtlichen Schritten gedroht wird. Es braucht ein Qualitätsmanagementsystem, das solche Befunde ernst nimmt und die Prozesskette der Fertigung einschließlich der Verpackung nachhaltig kontrolliert und erforderlichenfalls verbessert. Die Herstellung eines maximal sauberen Implantats ist tatsächlich nicht einfach und erfordert beim Hersteller den Einsatz erheblicher Ressourcen, was sich auch im Preis eines Implantats niederschlägt. Das muss an dieser Stelle auch einmal deutlich gesagt werden.

Welche Zertifikate hat SDS von der CleanImplant Foundation bisher erhalten?

SDS konnten wir nach gründlicher und chargenübergreifender Analyse mit anschließendem Peer Review gleich für zwei Systeme das Qualitätssiegel der unabhängigen Stiftung für besonders saubere Implantate verleihen. Bemerkenswert war, dass parallel hierzu auch zwei Zulieferer mit dem so genannten Certified Production Quality Zertifikat ausgezeichnet

wurden. Hier überprüft CleanImplant Implantatmuster zweimal jährlich bereits in einem Stadium vor Verpackung und Sterilisierung. Besonders gefreut hat uns die Initiative des Herstellers, auch seine beiden Navigationshilfen, das SDS Box Full Navigation System und das Ad hoc Navigation System SDS AIM, im akkreditierten Labor überprüfen zu lassen. Beide Systeme ermöglichen eine fremdpartikelfreie Insertion und wurden daher von der CleanImplant Foundation ‚approved‘.

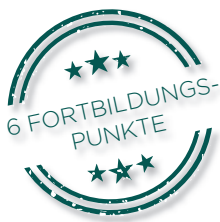Herr Dr. Volz, wieso sind die Zertifikate der CleanImplant Foundation für SDS so wichtig?

Die Entwicklung neuer Implantatsysteme war durch immunologische Fragestellungen motiviert und hier spielt eine saubere Oberfläche eine signifikante Rolle. Jede chronische Erkrankung wird maßgeblich durch chronische Entzündungen getriggert. Hier spielt unter anderem der Darm eine große Rolle, da die Darmwand bei falscher Ernährung für Stoffe durchlässig wird, die das Immunsystem aktivieren. Gleiches passiert natürlich auch, wenn insuffiziente Wurzelfüllungen oder von Periimplantitis befallene Titanimplantate das Immunsystem aktivieren. Auch Verunreinigungen auf Implantatoberflächen provozieren eine immunologische Antwort. Es ist wichtig zu wissen, dass diese Entzündungsbotsstoffe die Energiehoheit besitzen und alle Reserven in Anspruch nehmen, um das Pathogen zu bekämpfen. Dies schwächt den Patienten über chronic fatigue bis hin zu chronischen Erkrankungen, unter denen Jahr für Jahr ein immer höherer Prozentsatz an Menschen leiden.

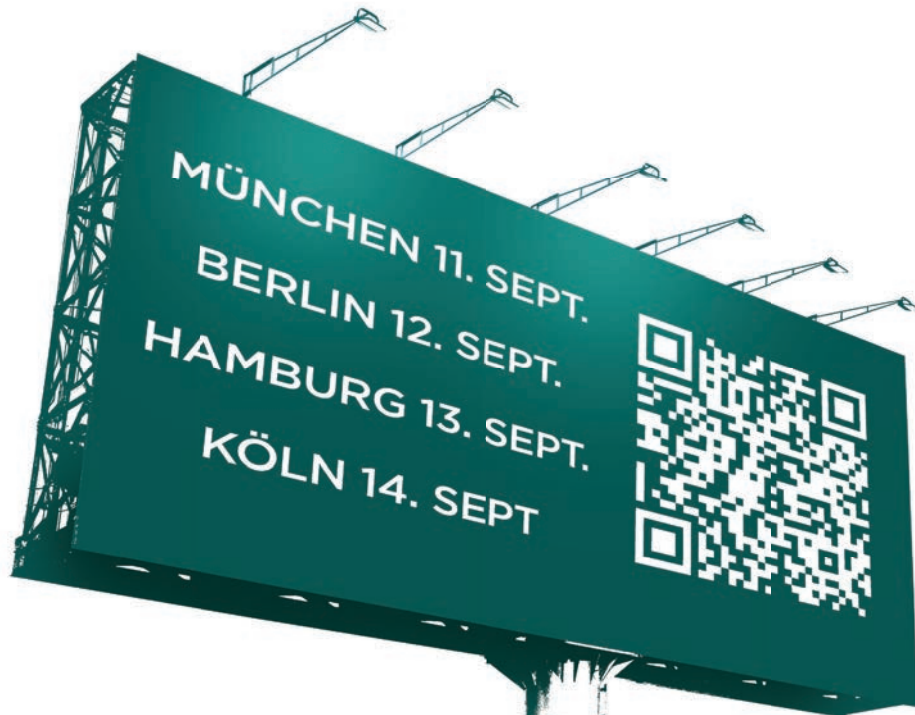Wie sieht Ihre zukünftige Zusammenarbeit mit der CleanImplant Foundation aus?

Ein nächster Schritt wird sicherlich darin bestehen, die CleanImplant Untersuchung und Zertifizierung auf die Bohrer auszuweiten. Man könnte es aber auch so zusammenfassen: Wenn Dr. Duddeck sagt, ‚Ulrich, hier gibt es noch eine Herausforderung der Implantologie!‘, dann werde ich antworten: ‚Lass uns das lösen, koste es was es wolle!‘

Herzlichen Dank für das interessante Gespräch. ●



SDS ACCELERATE ROADSHOW 2023

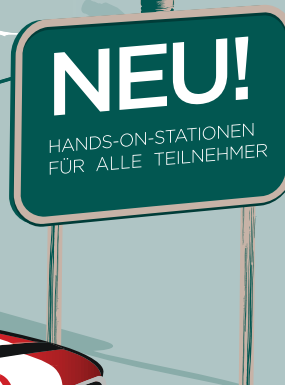

SDS ACC - DIE SOFORTIMPLANTATIONSTECHNIK mit Keramik-Implantaten. Lernen Sie das SDS ACCELERATE CONCEPT an nur einem Abend in Ihrer Stadt kennen - mit und vom Entwickler und Inhaber der SDS SWISS DENTAL SOLUTIONS AG, Dr. Karl Ulrich Volz

Jetzt mit Hands-On-Stationen für alle Teilnehmer und 6 Fortbildungspunkten!


Scannen Sie den QR-Code für das Programm, weitere Informationen und um zur Anmeldung zu gelangen.

World market leader in ceramic dental implants!



Produktkonzepte für den digitalen Workflow

Im Rahmen der 51. ADT in Nürtingen hat Bego einem größeren Publikum zwei neue Produktkonzepte vorgestellt. Dabei präsentierte Dr. Elisabeth Prause von der Charité Berlin dem Publikum auf der großen Bühne erstmals das Varseo Smart Veneering.



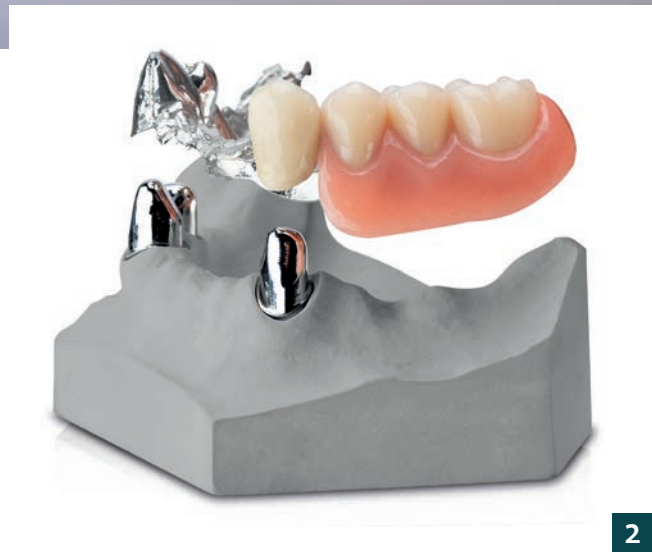Beim Varseo Smart Veneering geht es um die Verblendung von Suprastrukturen (Co-Cr) durch ein gedrucktes Hybridmaterial, in diesen Fällen mit VarseoSmile Crown plus, dem ersten Hybrid-Kompositmaterial mit bis zu 50 Prozent anorganischem Füllstoffanteil. Die Fälle werden digital aufgenommen und durch ein sogenanntes File-Splitting in zwei getrennte Dateien überführt: Zum einen in die gefräste Suprastruktur aus Co-Cr und zum anderen in die gedruckte Verblendung durch VarseoSmile Crown plus. Abschließend erfolgt extraoral das Verkleben mit gängigen, selbststützenden Kompositzementen der neuesten Generation. Dr. Elisabeth Prause zeigte anhand mehrerer, klinischer Fallbeispiele die ersten Erfahrungen mit diesem Verfahren und dem eingesetzten Material. Hierbei erwähnte sie die enge Zusammenarbeit und Einbindung innerhalb dieses digitalen Workflows mit ihrem Kollegen ZTM Robert Nicic von der Charité Berlin.

Workshop Smart Veneering

Bereits am Vortag zeigten Ansgar Volke und Julian Krämer von der Firma Bego im Workshop „Smart Veneering – die intelligente zahntechnische Lösung“, das Schritt-für-Schritt-Vorgehen anhand unterschiedlicher Modelle. Gezeigt wurden mit VarseoSmile Crown plus verblendete Co-Cr Gerüste für die okklusal verschraubte Implantatbrücke. Da dieses Vorgehen vollkommen digital erfolgen kann und dadurch gleichzeitig viele analoge Laborschritte – Stichwort Fachkräftemangel – nicht zeitintensiv im Labor durchgeführt werden müssen, stießen sie durchweg auf interessierte Teilnehmer.

Besondere Möglichkeiten dank Hybridfertigung

Mit Wironium RP Hybrid präsentierte Bego das zweite Konzept und Produkt zur digitalen Unterstützung von Laboren. Technologisch bringt die Hybridfertigung mit dem Material



Wironium RP die Anfertigung von Zahnersatz auf ein neues Level. Die Hybridfertigung, eine Kombination aus SLM-Technik und hochpräziser Frästechnologie, stellt die einzigartige Möglichkeit dar, selbst komplexe Bauteile in einem Stück fertigen zu können. Damit das zahntechnische Labor von der Hybridfertigung profitiert, hat Bego die Webseminar-Reihe „Bego CAD/CAM Modellguss Hybridfertigung mit exocad-PartialCAD“ ins Leben gerufen, die Schulungsteilnehmern den idealen Einstieg in die Bego Medical Hybridfertigung ermöglicht. Während des Webseminars werden detaillierte Kenntnisse in die Erstellung von „digitalem Einstückguss“ mit dem Material Wironium RP und die Überführung in die exocad-Software (Version Galway/Rijeka) vermittelt. Dabei wird unter anderem auf alle relevanten Passungsparameter im Zusammenhang mit den Sekundärkonstruktionen eingegangen. Erfahrene CAD-Techniker zeigen im Rahmen der Schulung eine rationale und effiziente Gestaltung, die zukünftig einen schnelleren Prozessablauf im Labor ermöglichen sollen. Abgerundet wird das Webseminar mit hilfreichen Insidertipps und praxiserprobten Anwendungstricks sowie produktionsrelevanten Details rund um das Thema Modellguss. ●

1 Dr. Elisabeth Prause von der Charité Berlin während ihres Fachvortrags.

2 Wironium RP Hybrid Modellguss mit Teleskopen: Der neue Einstück-Modellguss mit Außenteleskopen von Bego.



GOLDwert.



BEGO
Security

Plus

Die einzigartige Rundum-Sorglos-Garantie
für Implantatversorgungen

ersetzt Zahnarzthonorare, Labor- & Materialkosten



Neugierig?

www.bego.com/security-plus

+49 421 2028-260



BEGO

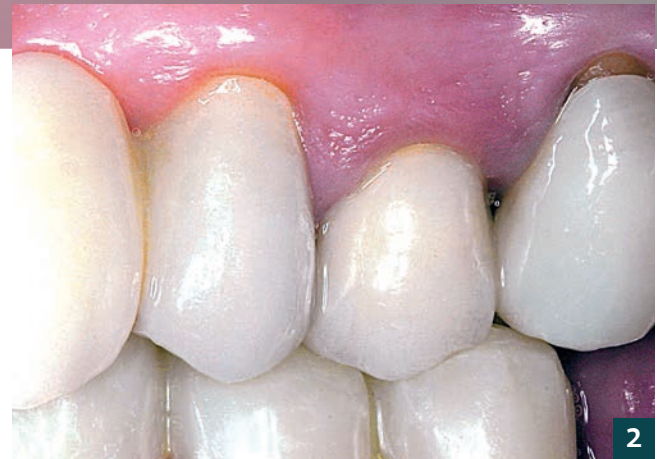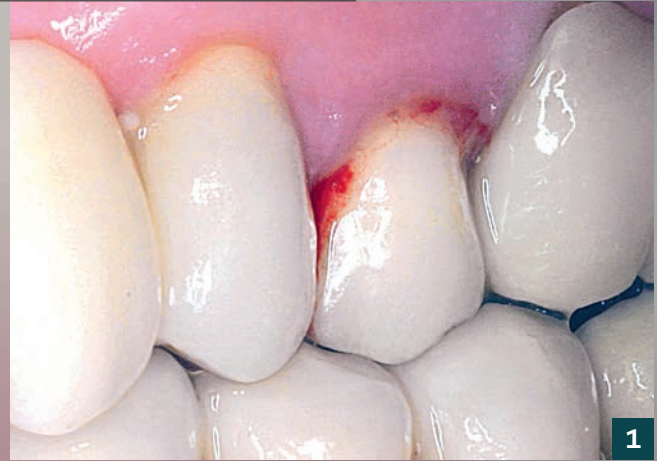Alternative zur Keimreduktion

Mit dem Plasma Liquid Dental Gel bietet Rundas ab sofort eine mikrobiozide Alternative zur Behandlung aller Infektionen und Entzündungen des Mund- und Rachenraums. Die dekontaminierende Wirkung ist dabei rein physikalisch bedingt.

Beim Plasma Liquid Dental Gel handelt es sich um eine in einem patentierten Verfahren elektrolytisch aufgeladene Mineralsalzlösung, die die Strukturen pathogener Keime durch osmotischen Druck zerstört. Der Clou: Körpereigene Zellen bleiben unbeeinträchtigt und nach der Anwendung zerfällt das Gel in seine natürlichen Ausgangsstoffe Wasser und Salz. Der Vorteil liegt auf der Hand: Plasma Liquid Medizinprodukte reduzieren 99,9 Prozent der relevanten Keime wie Bakterien, Viren oder Pilze. Außerdem entstehen durch die Anwendung weder Resistenzen noch Ablagerungen. Darüber hinaus ist das Plasma Liquid Dental Gel ebenfalls zur gründlichen Mundraum-Befeuchtung und Halitosis-Minimierung im Rahmen der täglichen Mundpflege geeignet.

Einsatz gegen intraorale Entzündungsprozesse

Seit rund zwei Jahren wird das neue Plasma Liquid Dental Gel in der Praxis von Dr. Bernd Burghartswieser in Neustadt an der Weinstraße für professionelle Zahnreinigungen und im Bereich parodontologischer Maßnahmen angewendet. Dabei lässt es sich bei der Behandlung jedweder intraoraler Entzündungsprozesse wie Dolor post, Dentitio difficilis oder entzündlicher Mundschleimhautveränderungen als medikamentöse Einlage im Rahmen der endodontischen Behandlung einsetzen. Auch bei Kieferhöhlenproblematiken wie Sinusitis oder für die Therapie von MAV-Verbindungen nach chirurgischen Eingriffen konnte Dr. Burghartswieser mit dem Gel gute Erfahrungen machen. Betrachtet man die zurzeit verfügbaren oralen antiinflammatorischen Präparate und deren Anwendungsspektrum, gibt es für Dr. Burghartswieser keine speziellen Anwendungsgrenzen für das Plasma Liquid Dental Gel und in der zahnärztlichen Therapie haben die Plasma Liquid-Präparate in seiner Praxis inzwischen nahezu alle vergleichbaren Behandlungsalternativen komplett ersetzt. „Die Präparate sind sehr gut verträglich und



haben eine hohe dekontaminierende Wirksamkeit verbunden mit einer Vermeidung von Resistenzbildungen“, fasst Dr. Burghartswieser zusammen.

Für Kinder, Schwangere und Diabetiker geeignet

Das Gel wird standardmäßig aufgetragen beziehungsweise eingebracht – also mit Wattestick, Spülkanüle oder Lentulo, je nach Anwendungsbereich. Da es frei von Alkohol, Chlorhexidin, Polyhexanid sowie Kortison ist, ist es des Weiteren für den Einsatz bei Kindern, Schwangeren und Diabetikern geeignet. Nebenwirkungen oder Allergien sind ebenfalls bisher nicht bekannt und es enthält keine körperfremden Inhaltsstoffe. Zudem bestätigt ein klinischer Anwendungsbericht der Universität Witten/Herdecke die Wirksamkeit des Plasma Liquid Dental Gels. Bei den getesteten Patienten gingen die messbaren Symptome der Gingivitis an den behandelten Stellen messbar zurück. Vor allem die Blutung auf Sondierung ließ stark nach, aber auch Rötungen und Schwellungen gingen sichtbar zurück. Aufgrund der Symptomlinderungen reagierten die Patienten nach der Anwendung positiv auf die Applikation des Plasma Liquid Dental Gels und stimmten einer Weiterbehandlung mit dem Produkt zu. ●

1 Zahn 25 vor ...

2 ... und nach der Behandlung mit dem Plasma Liquid Dental Gel.

Membran

- Synthetische, resorbierbare Membran für die GBR / GTR
- aus PDLLA (Poly-(D,L)-Laktid, einem PLA-basiertem Polymer)
- **Standzeit: 10-12 Wochen**
Resorptionszeit: ca. 4-6 Monate

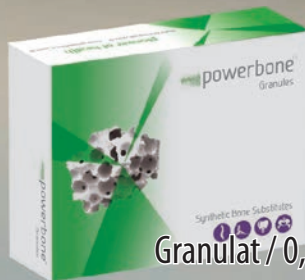

20 mm x 20 mm
54,95 €

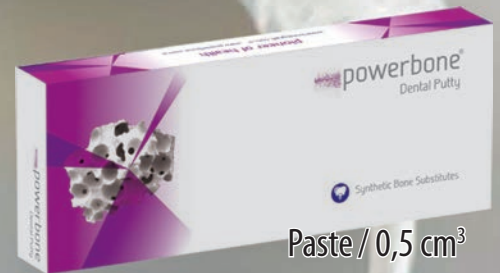Bestellen Sie hier!



Alle Preise sind netto zzgl. gesetzl. MwSt.



Granulat / 0,5 cm³
ab 29,95 €



Paste / 0,5 cm³
54,95 €

Knochenersatzmaterial

- 100 % synthetisch: als Paste oder Granulat
- auf β -TCP (Beta-Tricalciumphosphat)-Basis
- biokompatibel, vollständig resorbierbar, vegan
- **Paste: gebrauchsfertig, im Injektor – kein vorheriges Anmischen erforderlich!**


RUNDAS

Ihr Partner für:

 **KeystoneDentalGroup**
Keystone- und Paltop-Implantatsysteme


ZEST DENTAL SOLUTIONS
Implantatsystem LODI

RUNDAS GmbH • Amalienstraße 62 • 46537 Dinslaken
Tel. 02064 625 95 50 • info@rundas.de • www.rundas.de

Periimplantäre Reinfektionen von Beginn an vermeiden

Bei der Wiedereröffnung von zusammengesetzten dentalen Implantaten und verschraubten prothetischen Suprakonstruktionen lässt sich häufig ein putrider Geruch feststellen. Untersuchungen haben gezeigt, dass sich in den Spalt- und Hohlräumen Bakterien, Pilze und sogar Viren nachweisen lassen.

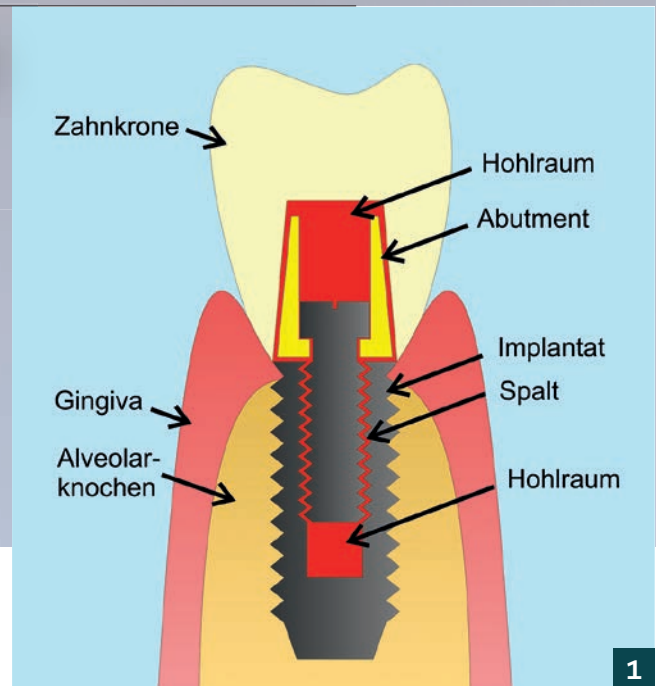
Es ist eine Tatsache, dass zusammengesetzte Implantate Spalten und Hohlräume aufweisen, die zwar minimiert, aber selbst bei sorgfältigster Fertigung nicht verhindert werden können. Die gängigen Spaltgrößen zwischen Implantatkörper und Abutment bewegen sich zwischen zehn und 120 µm, wohingegen Keime lediglich eine Größe von rund 1,2 µm aufweisen.

Von Anfang an vor Entzündungen geschützt


Diese Spalten werden mit GapSeal prophylaktisch versiegelt und entstehende Hohlräume dauerhaft ausgefüllt. So wird das Eindringen der Keime in die Hohlräume wirksam verhindert und das Risiko der Reinfektion des periimplantären Gewebes vermindert, die eine der Hauptursachen für die Entwicklung periimplantärer Erkrankungen darstellt. GapSeal besteht aus einem speziell abgestimmten Silikonmatrix-Wirkstoffkomplex. Das hochvisköse Silikon wird gleich nach der Insertion des Implantats direkt vor dem ersten Eindrehen der Verschlusschraube angewendet und kommt auch bei verschraubten Prothetikstrukturen zum Einsatz. Durch das hydrophobe Verhalten und die Standfestigkeit wird GapSeal nicht ausgewaschen und verbleibt so dauerhaft in situ. Auf diese Weise ist das Implantat von Anfang an dauerhaft vor Entzündungen durch Bakterien, Viren und Pilze geschützt.

Investitionserhalt für die Langlebigkeit von Implantaten

All diese Vorzüge machen GapSeal zu einer interessanten Möglichkeit der Implantaterhaltung für die Patienten. Denn der Einsatz ist einfach, mit nur geringen Kosten verbunden und erhöht die Chance auf einen Behandlungserfolg deutlich. Die Anwendung von GapSeal erfolgt durch kleine Portionstips – steril und komfortabel. Diese applizieren das Versiegelungsmaterial mit einem speziellen, autoklavierbaren Spender einfach, schnell und hygienisch. Bei verschraubten Suprastrukturen bietet es sich an, das Material bei jedem Recall-Termin zu erneuern. Bei



1



2

zementierten Arbeiten kann es ohne Probleme über viele Jahre belassen werden und behält seine Qualitäten. Es konnte belegt werden, dass die keimtötenden Eigenschaften auch nach 15 Jahren noch erhalten sind. Die Wirksamkeit ist seit 16 Jahren klinisch erprobt und gilt als evidenzbasiert.

Fazit

„Die Hohlraumversiegelung bietet eine wirksame Prophylaxe gegen die Periimplantitis, wodurch sich diese Erkrankung wenigstens um ein Drittel reduzieren lässt. Eine über zwanzigjährige klinische Erfahrung liegt vor. Alle Periimplantitiden werden sich sicher nicht verhindern lassen, aber es ist unter diesen Voraussetzungen von großem Vorteil, wenn wenigstens die Periimplantitiden vermieden werden können, die durch eine Reinfektion bzw. Microleakage aus den Implantatinnenräumen entstehen und unterhalten werden“, so Dr. Dr. Wolfgang Schmüdderich, MKGLer aus Meerbusch. ●

1 Schematische Darstellung eines zusammengesetzten Implantates. Die Spalträume sind durch Pfeile markiert.

2 Schematische Darstellung der GapSeal-Applikation.




Ihre Top 6 Produkte Oralchirurgie

NEU

279,00 €

zzgl. MwSt.

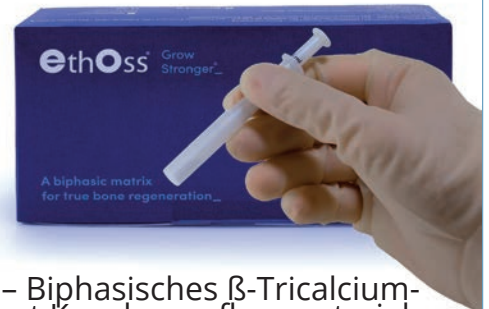

EthOss – Degranulations Kit

Entfernt Granulationsgewebe am Knochen schonend und gründlich und sorgt damit für eine optimale Ossifikation. Inhalt: 4 Degranulierer in den Größen 1,0, 2,5, 3,0 und 3,5 mm inkl. Metallständer, Absaugkanüle und Reinigungsbürste.

ab 349,00 €

zzgl. MwSt.



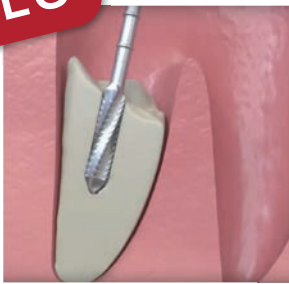EthOss – Biphasisches β -Tricalciumphosphat Knochenaufbaumaterial

Die besondere Formel aus 65% β -TCP und 35% Kalzium Sulfat ermöglicht die Steuerung der Viskosität von pastös bis fest und erlaubt ein Arbeiten ohne Membran.

NEU

ab 149,00 €

zzgl. MwSt.



Komplettsset (alle Größen):

499,00 €

zzgl. MwSt.



Root-Ex Wurzelentferner Set

Diese innovativen Harpunenstecker ermöglichen die minimalinvasive Entfernung von abgebrochenen Wurzelspitzen und Zahnfragmenten ohne operativen Eingriff.

ab 75,75 €

zzgl. MwSt.



Safescraper® gebogen



Safescraper® gerade

Safescraper®

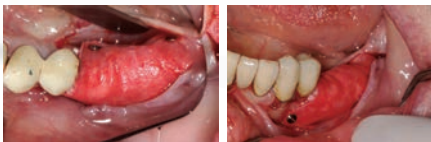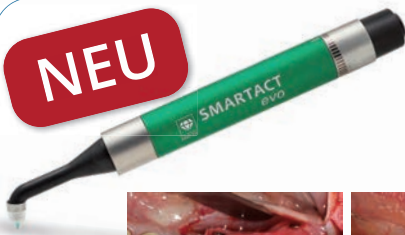Die intraorale Gewinnung von kortikalen Knochenspänen gelingt mittels dem originalen Safescraper®-Twist sicher, einfach und schnell.

NEU

Preis SMARTACT evo
2090,00 €

sterile PINS - 3 Stück
36,00€

zzgl. MwSt.



SMARTACT evo - Membran Fixierer im neuen Design

Mit SMARTACT evo lassen sich Membranen sicher, präzise und zeitreduziert fixieren. Die neuen PINS aus Reintitan ermöglichen eine sichere Verankerung, auch in sehr hartem Knochen. Das pneumatische System dient der Fixierung der PINS völlig ohne Kraftaufwand.

**Aktion
5+2**

statt ~~54,00 €~~ nur
ab 39,00 €

zzgl. MwSt.



ParoMit® Q10

Unterstützt die Heilungsfunktion im Weichgewebe. Ideal nach oralchirurgischen Eingriffen bei Blutungs- und Entzündungsrisiken.

Zantomed GmbH
Ackerstraße 1 · 47269 Duisburg
info@zantomed.de · www.zantomed.de



Tel.: +49 (203) 60 799 8 0
Fax: +49 (203) 60 799 8 70
info@zantomed.de

Preise zzgl. MwSt. Irrtümer und Änderungen vorbehalten.
Angebot gültig bis 31.08.2023

zantomed
www.zantomed.de



W&H ProService: Sommerferien für Instrumente

Sommer, Sonne, Selfcare – die schönste Zeit des Jahres steht kurz bevor. Gönnen Sie auch Ihren Instrumenten eine Auszeit mit dem W&H ProService-Programm. Jetzt Service-Slot für die Sommerferien sichern und parallel dazu am W&H-Sommer-Gewinnspiel teilnehmen.



1

Echte Originale – die gibt es bei W&H! Und zwar nicht nur in Form von Neuprodukten, sondern auch im Segment der Ersatzteile. Ob einfache Wartung oder komplexe Reparatur, ob Daily Business oder große Herausforderung: Das Team aus spezialisierten Servicetechnikern ist mit Leidenschaft bei der Arbeit und immer nahe am Produkt.

Sommerferien für Instrumente & Geräte

Der Praxisurlaub ist der ideale Zeitpunkt, um Hand- und Winkelstücke und Geräte zur Wartung bzw. Reparatur einzusenden. Hierzu einfach den Reparaturauftrag ausfüllen und den Abholservice beauftragen, schon kann das Rundum-sorglos-Programm für die Praxisausstattung beginnen. Sollte eine Reparatur dringend sein, sind kurze Reaktionszeiten und ein 24-Stunden-Service genauso selbstverständlich, wie die Option eines Mietgeräts bei komplexen Serviceaufträgen. Praxistipp: Wenn Sie sich über die Ursache des Problems nicht sicher sind, ist es besser, sich zuerst an den Wartungsdienst zu wenden und mit einem Techniker zu sprechen. Zusammen mit den Technikern können Fehlfunktionen oftmals gelöst oder die weitere Vorgehensweise besprochen werden.

Professioneller Service für Langlebigkeit und Nachhaltigkeit

Der Einsatz von Medizinprodukten geht mit viel Verantwortung einher – für den Patienten und die Einhaltung der Medizintechniknormen. Aus diesen Gründen sollte bei Wartungs- und Reparaturaufträgen immer auf eine professionelle Umsetzung geachtet werden. Do-it-yourself-Reparaturkits aus dem Internet und jede Form des Reparaturversuchs sind keine gute Idee. Guter Service macht den Unterschied, das weiß auch Josef Erbschwendtner, Geschäftsleitung Services & Logistik, Deutschland & Österreich, zu berichten und verrät, was den W&H Service so einzigartig macht: „Durch unsere regelmäßigen Zufriedenheitsbe-



2

fragungen und den engen Kundenkontakt wissen wir, dass unser ProService insbesondere aufgrund der ehrlichen Kostenstruktur geschätzt wird. Viele Mitbewerber arbeiten im Servicebereich mit Pauschalen. Das heißt, auch wenn nur kleine Teile getauscht werden, fällt Summe X für die Reparatur an. Das kann sich bei mehreren Instrumenten schnell summieren und kostenintensiv werden. Anders W&H: Wir stellen nur die tatsächlichen Kosten in Rechnung, alles bleibt nachvollziehbar und transparent. Service ist für uns einfach ein dazugehöriges Selbstverständnis, das wir mit unseren nationalen Servicepartnern sehr gerne bedienen.“

Sommer-Gewinnspiel – teilnehmen und freuen

Im Rahmen der ProService-Sommeraktion wartet in diesem Jahr ein besonderes Gewinnspiel auf alle Teilnehmer. Hierzu im Juli und August einfach die persönlichen Kontaktdaten im Teilnahmefeld hinterlegen – fertig. Verlost werden zehn Wertgutscheine von jeweils 50 Euro, einlösbar bei der nächsten Service- oder Reparaturmaßnahme über den W&H ProService. Einzelheiten zur Sommer-Service-Aktion, relevante Direktlinks für Auftrag und Abholung sowie alle Details zum Gewinnspiel finden sich ab sofort unter <https://tinyurl.com/2ba44yer>. ●

1 Ob einfache Wartung oder komplexe Reparatur – die W&H Servicetechniker stehen immer gerne zur Seite.

2 Im Rahmen der ProService-Sommeraktion wartet W&H mit einem besonderen Gewinnspiel auf.

#whdentalwerk
f @ in ▶
video.wh.com

W&H Deutschland GmbH
office.de@wh.com
wh.com



Der Durchbruch in der oralen Chirurgie

Jetzt kostenlos
testen! Mehr Infos:



**Piezochirurgie und Implantmed
in einem Gerät - mit dem neuen
Piezomed Modul.**

Moderne Piezochirurgie für Ihr Implantmed.

Das Piezomed Modul ist der Game Changer in der Piezochirurgie. Als einfache Add-on-Lösung kann es mit Implantmed Plus kombiniert werden. Damit durchbricht W&H erstmals Grenzen in der chirurgischen Anwendung. Geballte Kompetenz verschmilzt zu einem faszinierenden modularen System.



piezomed
module

Eine Spritze wird 40 – Jubiläum bei Kulzer

Der Name Citoject steht seit 40 Jahren als Synonym für die intraligamentäre Anästhesie. Auch nach vier Jahrzehnten überzeugt das Spritzensystem – jetzt als Sopira Citoject N – weiterhin durch ein funktionales, innovatives und zeitloses Design.

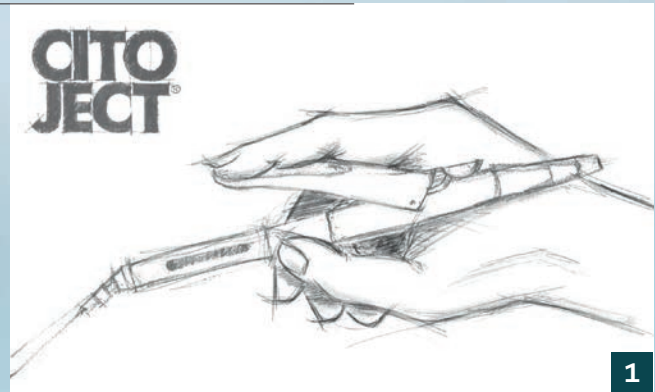
Die intraligamentäre Anästhesie (ILA) zur lokalen Schmerzausschaltung bietet bei Patienten aller Altersklassen viele Vorteile. Sogar unkooperative überängstliche Patienten lassen sich mit dieser Anästhesiemethode behandeln. Bei der ILA werden pro Zahnwurzel des zu anästhesierenden Zahns nur 0,2 ml Lokalanästhetikum benötigt, sodass das Herz-Kreislauf-System minimal belastet wird. Die anästhesierende Wirkung setzt in der Regel nach etwa 30 Sekunden ein. Das heißt, sie beginnt praktisch ohne große Latenz und hält durchschnittlich ungefähr eine halbe Stunde an. Auf diese Weise können einzelne Zähne auch in verschiedenen Quadranten ohne ausgedehnte Betäubung des umgebenden Weichgewebes minimalinvasiv anästhesiert werden.

Alternative für Infiltrations- und Leitungsanästhesie

Seit 40 Jahren steht Citoject als Synonym für die intraligamentäre Anästhesie. Kulzer bietet damit seit jeher eine Alternative, wenn Infiltrations- und Leitungsanästhesie an ihre Grenzen stoßen. Die ausbalancierte Gewichtsverteilung der Citoject N sorgt für sichere Handhabung und punktgenaues Anästhesieren. Außerdem überzeugt der Klassiker durch zeitloses Design und intuitive Bedienung. Durch den Dosierhebel ist die intraligamentale Injektion für den Behandler einfacher und für die Patienten komfortabler. Die Edelstahlspritze erlaubt die Reinigung und Sterilisation ohne Einschränkung zusammen mit allen anderen Edelstahlinstrumenten der Praxis.

Eine Spritze schreibt Geschichte

Auch 40 Jahre nach der Markteinführung wissen die Anwender, dass das ILA-Spritzensystem Sopira Citoject N von Kulzer höchste Qualität und Langlebigkeit bietet. Nicht nur deswegen ist es eine der bekanntesten ILA-Spritzen. Das Sortiment an



1



2



3

Sopira Carpule Kanülen mit dem speziellen Kurzschliff für die ILA ist zudem perfekt auf die Citoject N abgestimmt. Passend zum Jubiläum bietet Kulzer bis Ende des Jahres 2023 ein Starter-Paket Intraligamentäre Anästhesie an: Wer eine Sopira Citoject N und eine Packung mit 100 ILA-Nadeln kauft, erhält eine weitere Packung ILA-Nadeln kostenlos dazu. Außerdem gibt es eine 4+1 Treueaktion Sopira Nadeln. Dabei werden fünf gleichartige Packungen Sopira Carpule Standard Nadeln oder Sopira Carpule Free Flow Nadeln zum Preis von vier Packungen angeboten. Mehr Informationen zur Citoject N gibt es unter www.kulzer.de/citoject und die Jubiläums-Aktionen unter www.kulzer.de/123-angebote.

1 Damals wie heute: Das Spritzensystem Sopira Citoject N überzeugt durch ein zeitloses Design.

2 Die intraligamentäre Anästhesie bietet bei Patienten aller Altersklassen viele Vorteile.

3 Rundes Jubiläum: Alles Gute zu 40 Jahren Citoject.

Praxisabfälle richtig sammeln und entsorgen

Wie Praxen mit ihrem Abfallmanagement etwas für den Umwelt- und Klimaschutz tun und dadurch ihre positive Einstellung zum Thema Nachhaltigkeit zeigen können, zeigen sechs praktische Tipps vom Entsorgungsspezialisten enretec.

enretec ist einer der führenden nachhaltigen Entsorgungsspezialisten für alle Abfälle, die in Zahnarztpraxen entstehen. Mit Sitz im brandenburgischen Velten bereitet enretec die unterschiedlichen Abfallarten so weit wie möglich umweltbewusst und ressourcenschonend auf, damit sie noch ein zweites Leben in neuen Produkten erhalten. Mit dieser nachhaltigen Ausrichtung gehört das Unternehmen zu den Partnern der Initiative „Die grüne Praxis“, denn enretec fühlt sich der Umwelt verpflichtet. Deshalb hat sich das Unternehmen freiwillig nach dem europäischen Umweltmanagementsystem „Eco-management and audit scheme“ (EMAS) prüfen lassen. Das Zertifikat zeigt den Kunden, dass man einen wirksamen Beitrag zum Umwelt- und Klimaschutz leisten möchte. Man arbeitet CO₂-neutral, entsorgt in Deutschland, bezieht zwei Drittel seiner Energie aus Sonnenenergie und recycelt – soweit möglich – die Praxisabfälle, um Wertstoffe für neue Produkte zu gewinnen. Denn für den ökologischen Fußabdruck einer Praxis spielt das Abfallmanagement eine wichtige Rolle.

Sechs Tipps für umweltschonendes Entsorgen

1. Zertifizieren lassen

Zahnarztpraxen können sich als „Die grüne Praxis“ zertifizieren lassen und damit gegenüber ihren Patienten eine umweltbewusste und ressourcenschonende Praxisorganisation dokumentieren. So ein Zertifizierungsprozess ist die Gelegenheit, sich intensiver mit dem Thema Nachhaltigkeit auseinanderzusetzen.

2. Pappe statt Plastik

Bei der Materialbestellung schon an die Umwelt denken, zum Beispiel Papp- statt Plastikbecher bestellen oder besser sogar Gläser verwenden.

3. Abfallabholung koordinieren

In der Praxis entstehen an unterschiedlichen Orten verschiedene Abfallarten, zum Beispiel Röntgenchemielösungen im Röntgenraum, Spritzen im Behandlungszimmer und Amalgamabscheider



direkt am Behandlungsstuhl. Wird die Abholung dieser Abfälle so koordiniert, dass möglichst viele unterschiedliche Abfallarten zusammen an einem Termin durch einen Entsorger abgeholt werden, verringert sich der CO₂-Fußabdruck des Transports.

4. Sammelboxen für Spritzen und Kanülen

Worauf bei der Entsorgung von gebrauchten Spritzen, Kanülen und Skalpellen zu achten ist, hat enretec in seiner AUA-Regel zusammengefasst. Auf Recapping und Eingipsen verzichten, kein Umschütten der Spritzen von Box zu Box und alte Plastikkanister sind für Spritzen sowie Skalpelle tabu. enretec bietet sichere Sammelboxen für spitze Gegenstände in verschiedenen Größen an. Pro-Tipp: Wird eine größere Sammelbox gewählt, kann ein Transport eingespart werden – gut für die Ökobilanz.

5. Extrahierte Zähne sammeln

Extrahierte Zähne – ob mit oder ohne Amalgamfüllung – lassen sich mit der speziellen ZahnBox einfach sammeln und für ihr zweites Leben in Lehre und Forschung aufbereiten.

6. Digital archivieren

Auf dem Kundenportal www.enretec4you.de werden alle Entsorgungsbelege digital archiviert, um Papier zu sparen. Im Falle einer Prüfung lässt sich über einen Login mit wenigen Klicks auf die Dokumente zugreifen. ●

1 Praktische und sichere Spritzenboxen gibt es in verschiedenen Größen für jede Praxis.

2 Extrahierte Zähne werden in speziellen Boxen gesammelt.



1

DRESDEN

ITI-Kongress: Aller guten Dinge sind drei

Im dritten Anlauf hat es endlich mit dem Kongress des International Team for Implantology (ITI) Deutschland und Österreich geklappt. Nachdem die Corona-Pandemie zweimal dazwischen grätschte, trafen im Mai 2023 rund 600 Teilnehmer in Dresden zusammen. Besonders das Thema Nachhaltigkeit stand dabei im Fokus.

Faktisch vollzogen wurde auch der Stabwechsel in der Führung des Leadershipteams der deutschen ITI-Sektion – vom bisherigen Team um Prof. Dr. Dr. Johannes Kleinheinz zum neuen um Oralchirurgin Dr. Anne Bauersachs. Die neue Chairwoman der deutschen ITI-Sektion wird in ihrem Team unterstützt von Priv.-Doz. Dr. Dr. Eik Schiegnitz (Education & Research), Priv. Doz. Dr. Stefan Röhling (Communications Officer), Dr. Florian Will (Study Club Coordinator) und Thomas Kreuzwieser (Section Manager). Bauersachs konnte das Kongressmotto „Nachhaltigkeit in der Implantologie – Wunsch und Wirklichkeit“ direkt mit Fakten untermauern. Denn pro Kongressteilnehmer spendete das ITI 25 Euro für einen nachhaltigen Zweck. Dem Kongress vorgelagert war am Vormittag des ersten Tages ein Innovationsforum der Industrie, hier griff Dr. Dr. Markus Tröltzsch das Kongressthema mit der Frage „Ist Nachhaltigkeit in der Praxis realistisch umsetzbar?“ auf. Dr. Thomas Franke, Dr. Tobias Lang und Prof. Dr. Peter Windisch stellten eine neue Generation von Biomaterialien für die Kieferaugmentation vor und das Team Priv.-Doz. Dr. Puria Parvini, Dr. Schiegnitz, Dr. Paul Schuh, Dr. Frank Spitznagel und Dr. Georgia Trimpou zeigte gelungene Fallbeispiele für nachhaltige Sofortversorgungskonzepte.



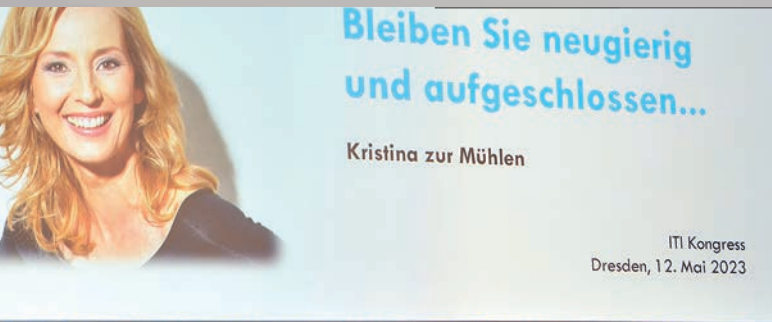
2

Wie wollen wir in Zukunft leben?

Bei der Keynote-Speakerin Kristina zur Mühlen, ehemalige Tagesschau-Moderatorin, drehte sich alles um die Frage: „Wie wollen wir in Zukunft leben?“ Als Antwort lieferte sie spannende Lösungsansätze mit Beispielen zur Verbesserung der urbanen Lebensqualität in verschiedenen Ländern und untermauerte ihre Argumente mit einfachen Lösungen wie begrünten Dächern oder dem Rückbau von Stadtautobahnen. Die erste Session des ITI-Kongresses befasste sich mit patientenzentrierten Aspekten für eine nachhaltige Behandlung. ITI-Präsidentin Dr. Charlotte Stilwell stellte dabei die zahlreichen Ausbildungs- und Forschungsformate des ITI vor. Past-Chairman Prof. Kleinheinz präsentierte den Relaunch der SAC-Klassifikation mit Veränderungen und Ergänzungen, während Dr. Dr. Schiegnitz über evidenzbasierte Definitionen von Risikoprofilen sprach und dabei die Themen Antiresorptiva, Diabetes mellitus, Antikoagulantien und Antibiotika behandelte. Priv.-Doz. Dr. Marcel Hanisch sprach über implantatgestützte Versorgung seltener Erkrankungen im orofazialen Bereich bevor Dr. Monika Bjelopavlovic und ZTM Björn Roland die translationale Implantologie definierten und ausführten, wie wissenschaftliche Erkenntnisse im klinischen Alltag umgesetzt werden könnten.

1 Rund 600 Teilnehmer lockte das ITI im Mai 2023 nach Dresden.

2 Die neue Chairwoman der deutschen ITI-Sektion Dr. A. Bauersachs begrüßte die Teilnehmer mit Priv.-Doz. Dr. Dr. M. Payer (rechts) und Dr. F. Kauffmann.



Überaugmentationen vermeiden

Der zweite Kongresstag startete mit der Session zur Geweberegeneration. Priv.-Doz. Dr. Kai Fischer behandelte die Frage, ob das autologe Transplantat noch zeitgemäß sei, während Prof. Dr. Dr. Peer Kämmerer Allografts mit Blick in die Zukunft beurteilte und die entsprechende Langzeitevidenz hinterfragte. Priv.-Doz. Dr. Ulrike Schulze-Späte bewertete den Einfluss des Knochenmetabolismus auf den langfristigen Therapieerfolg bei der Geweberegeneration bei kompromittierten Patienten. Im Fokus stand dabei der Einfluss des Vitamin D-Stoffwechsels. Studien kamen zu dem Ergebnis, dass ein Vitamin D-Mangel eine reduzierte Knochenmodulationsrate zur Folge haben und somit einen frühen Implantatverlust begünstigen könne. Eine Supplementierung könne hier einen günstigen Einfluss auf einen besseren Verlauf haben, so Dr. Schulze-Späte. Den letzten Beitrag der Session hielt Dr. Martin Gollner zum Thema Ästhetik als Ergebnis eines erfolgreichen Hart- und Weichgewebsmanagements.



In sieben Minuten überzeugen

Eine weitere Session widmete sich der Chirurgie und Prothetik. Dort sprach Prof. Dr. Christian Mertens über „Komplexe Rekonstruktionen mithilfe von digitaler Technologie: Der junge Patient“. Das Referentenduo Prof. Dr. Kai-Hendrik Bormann und Dr. Matthias Müller fragte, ob es bei der komplexen Behandlung beim zahnlosen Patienten überhaupt noch Grenzen gibt und Prof. Dr. Irena Sailer gab ein „Keramik-Update“ mit dem Anspruch, auch Hinweise für den klinischen Alltag zu haben. Ein neues Format präsentierte die Young ITI Session. In sieben Minuten mussten die jungen Referentinnen und Referenten in Kurzvorträgen das Auditorium von ihren Themen überzeugen. Dazu gehörten „digitale Chirurgie“, „Augmentationen“, „Keramik-Implantate“, „Weichgewebe“, „digitale Prothetik“ und „Periimplantitis“. Ebenfalls eine ITI-Besonderheit war das diesjährige Streitgespräch zum Thema: „Stellt die Sofortversorgung ein nachhaltiges Behandlungskonzept dar und wo sind die Grenzen?“ Den Diskutanten ging es dabei weniger um die Kontroverse als vielmehr um die Darstellung der tatsächlichen Limitationen dieser Therapieoption. Eins wurde klar herausgearbeitet, die Antwort auf die Frage nach Erfolg oder Misserfolg ist vor allem in der individuellen Expertise und dem Können des Anwenders zu finden. ●

- 3** Gastrednerin Kristina zur Mühlen (rechts) stellte die Frage, „Wie wollen wir in Zukunft leben?“, in den Mittelpunkt.
- 4** Dr. Monika Bjelopavlovic und ZTM Björn Roland diskutierten die Bedeutung wissenschaftlicher Erkenntnisse.
- 5** Priv.-Doz. Dr. Marcel Hanisch sprach über implantatgestützte Versorgung seltener Erkrankungen im orofazialen Bereich.

SESTRI LEVANTE

Dolce Vita und spannende Fortbildung in Italien

Es ist immer wieder ein Highlight im Fortbildungskalender: Die Piezosurgery-Intensiv-Fortbildung von mectron in Sestri Levante an der pittoresken ligurischen Küste. Allein der Weg von den Hotels zum nahen Kongresszentrum in einem alten Kloster, direkt über der halbmondförmigen Bucht, gibt Energie für die inhaltlich dichten drei Fortbildungstage.

In diesem Jahr hatten die Piezosurgery-Experten von mectron ein dynamisches Referenten-Duo für die ersten zwei Fortbildungstage eingeladen: Prof. Dr. Dr. Knut A. Grötz und Priv.-Doz. Dr. Dr. Eik Schiegnitz. In dem italienischen Badeortchen vermittelten sie den mehr als 40 Teilnehmern den Rundumschlag vom periimplantären Hartgewebsmanagement über das Weichgewebsmanagement bis hin zum Sinuslift. Das Besondere des Intensiv-Kurses in Italien: Der große Anteil an Hands on-Möglichkeiten. Immer wieder wurden die spannenden Vorträge der Referenten durch Übungen mit der Piezochirurgie unterbrochen, um das Gelernte direkt praktisch anzuwenden. Dabei machte es keinen Unterschied, ob die Teilnehmer Anfänger oder Profis in der Piezochirurgie waren oder überhaupt noch keine Erfahrungen mit der Technik hatten.

Krestale Augmentationstechniken

Nach der Begrüßung und einem gemeinsamen Sundowner am Mittwochabend startete der Kongress am nächsten Morgen mit den ersten Vorträgen zu den krestalen Augmentationstechniken. Dabei versuchten die Referenten den Teilnehmern



eine Systematik an die Hand zu geben, welche Optionen bei bestimmten systemischen oder übergeordneten Kompromittierungen sowie lokaler knöcherner Kompromittierung infrage kommen würden. Prof. Grötz und Dr. Schiegnitz orientieren sich dabei an der aktuellen SAC-Klassifikation des ITI. „Vergessen Sie außerdem den Begriff Risikopatient“, riet Prof. Grötz den Teilnehmenden. Er betonte, dass ein gut eingestellter Diabetes-Patient beim Algorithmus der Kompromittierung keinen Unterschied zum gesunden Patienten machen würde. Weitere Themen des ersten Tages waren der autologe Knochenblock, die allogene Schalenteknik, Guided Bone Regeneration mit Membrantechnik, Schirmschrauben sowie Gore-Tex Membran. Außerdem wurde über den Unterschied zwischen Zugschrauben- und Stellschrauben-Osteosynthese gesprochen. Schalenteknik und Zugschrauben-Osteosynthese wurden dann direkt „Hands on“ am Knochenmodell ausprobiert.

Piezosurgery vermeidet thermischen Schaden

Daneben ging das MKG-Chirurgen-Duo auf die Vorteile der Piezosurgery beim Hartgewebsmanagement ein. Dr. Schiegnitz zeigte, dass durch die laminare Strömung des

1 Die Piezosurgery-Intensiv-Fortbildung von mectron findet immer im malerischen Küstenort Sestri Levante statt.

2 Prof. Dr. Dr. Knut A. Grötz mit Anweisungen ...

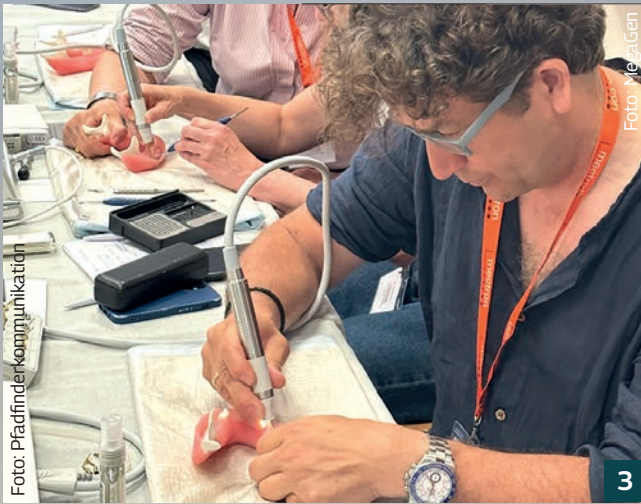

Foto: Pfadfinderkommunikation

Foto: Megalen

3



5



4

Kühlmediums thermischer Schaden vermieden werden könne. Am Nachmittag wurden die Plattenosteosynthese, Knochendeckelmethode sowie Bone-Splitting und Spreading diskutiert. Ausprobieren konnten die Teilnehmer zudem das Schirmschrauben-Konzept im Hands on-Teil. Der zweite Tag stand ganz im Zeichen des Weichgewebes: Schnittführungen und Nahttechniken wurden zunächst theoretisch besprochen und dann praktisch ausprobiert. Der praktische Tipp von Dr. Schiegnitz: „Zeichnen Sie vor jedem komplexen Fall die Schnittführung ein.“ Weichgewebsstifte würden nur ein paar Cent kosten, dem Behandler die Arbeit aber deutlich erleichtern, wie der Experte betonte.

Das Beste aus zwei Welten

Im weiteren Verlauf wurden außerdem die Vorteile und Unterschiede von PRP und PRF besprochen – etwa für die optimierte Wundgewebsheilung. PRF plus Kollagenmembran sei dabei das Beste aus zwei Welten, erklärte Prof. Grötz und gab den Teilnehmern zudem einen ersten Blick auf eine kommende

S3-Leitlinie zum Einsatz von PRF in der Alveole. Im „Hands on“-Teil des Workshops konnten die Zahnmediziner einmal selbst PRF-Matrixen und Sticky-Bone herstellen und einsetzen. Zum Abschluss gab es im beliebten Theorie-und-Praxis-Mix die Themen externer Sinuslift mit simultaner Implantation sowie interner Sinuslift mit Piezochirurgie. Abgerundet wurde das Programm im malerischen Küstenörtchen am dritten Tag von Dr. Holger Janssen. Er sprach über die parodontale Regeneration mit vielen Fallbeispielen und der Umsetzung der Leitlinien, zeigte zudem evidenzbasierte, klinische Konzepte zur Socket-preservation und Augmentationen, inklusive der bestehenden Grenzen. Außerdem ging er auf komplexe Restaurationen mit Implantaten ein und stellte das Konzept des Open Healing von Prof. Dr. Dr. Dr. Shahram Ghanaati vor.

Fazit

Für die Teilnehmer blieb nach drei Tagen intensiver Fortbildung kaum ein Wunsch offen und das Feedback war durchweg positiv. Wie etwa von Dr. Franziska Schnittger aus Bad Eilsen, die das erste Mal in Sestri Levante dabei war: „Es gab viel interessante Theorie, aber auch viele praktische Sachen, die ich direkt in der Praxis umsetzen kann. Viele Tipps und Tricks von den Referenten, die mir den Alltag in der Chirurgie erleichtern werden.“ Auch 2024 wird der beliebte Kongress in Sestri Levante stattfinden. Deshalb sollten sich interessierte Zahnmediziner die Chance nicht entgehen lassen, sich von Top-Referenten wie Prof. Dr. Dr. Bilal Al-Nawas, Prof. Dr. Michael Stimmelmayer und Dr. Frank-Michael Maier mit hochkarätigen Vorträgen für die geliebte Implantologie begeistern zu lassen. Am besten direkt das Fronleichnam-Wochenende vom 30. Mai bis 1. Juni 2024 rot im Kalender markieren. ●

3 ... für die Teilnehmer des umfangreichen Hands on-Teils der Fortbildung.

4 Priv.-Doz. Dr. Dr. Eik Schiegnitz übernahm die Blutabnahme, um den Teilnehmern die PRF-Herstellung näher zu bringen.

5 Zum Abschluss der drei Tage zündete Dr. Holger Janssen noch ein parodontologisches Feuerwerk.

 Univ.-Prof. Dr. Dr. Bilal Al-Nawas Mainz MKG-Chirurgie, Knochen- und Weichgewebsmanagement, EBM, Hygiene und Infektiologie	 Dr. Sven Görrissen Kaltenkirchen M.Sc. Implantologie, Knochenregeneration, Implantatprothetik, Vorstandsmitglied DGOU	 Dr. Pantelis Petrakakis Düsseldorf Fachzahnarzt für ÖGW, M.Sc. Epidemiologie, Statistik, Dental Public Health	 Dr. Önder Solakoglu Hamburg MCD, M.Sc. Implantologie, Parodontologie
 Prof. Dr. Eduardo Anitua Vitoria, (Alava), Spanien Regenerative Medizin, Implantologie, Prothetik	 ZT Uli Hauschild San Remo, Italien Computergesteuerte Implantologie, Digitale Zahnmedizin, Komplexe Behandlungsplanung, Implantatprothetik, Ästhetik	 Dr. Peter Ranzelzhofer München Implantologie, Prothetik	 Dr. Thomas Staudt Frankfurt/Main Implantologie, Laserzahnheilkunde
 ZA Tobias Bauer Singen Allgemeinzahnarzt, Parodontologie, Fachjournalist	 Prof. Dr. Joachim S. Hermann Stuttgart Implantologie, Parodontologie, Ästhetische Zahnmedizin	 Prof. Dr. Thomas Ratajczak Sindelfingen, Ulm Medizinrecht, Sozialrecht	 Dr. Marius Steigmann Neckargemünd Adjunct Clinical Associate Professor University of Michigan
 Dr. Georg Bayer Landsberg am Lech Implantologie, Knochenregeneration, Prothetik, Past. Präsident DGOU	 Dr. Frank Hoffmann Hamburg Implantologie, Mukogingivalchirurgie, Perioprothetik	 Dr. Florian Rathe Forchheim Parodontologie, Implantologie, Periimplantitistherapie, Ästhetische Zahnmedizin	 Dr. Dr. Alexander Steiner Berlin Implantologie, Epithetik
 Dr. Sebastian Becher Düsseldorf Parodontologie, Implantologie, Periimplantitis-Behandlung	 Dr. Oliver Hugo Schweinfurt Implantatchirurgie, Implantatprothetik, M.Sc. Parodontologie, M.Sc. Implantattherapie	 Dr. Stefan Ries Wertheim Implantologie	 Prof. Dr. Dr. Philipp Streckbein Limburg, Gießen Mund-, Kiefer und Gesichtschirurgie, Implantologie, Knochenmanagement
 Dr. Angela Bergmann Düsseldorf Fachzahnärztin für ÖGW, Fachjournalistin, Infektionshygiene	 Eleni Kapogianni Berlin M.Sc. Implantologie, Implantatprothetik, GBR, Sofortimplantationen, Hart- und Weichgewebsmanagement	 Prof. Dr. Georgios Romanos Stony Brook, New York, USA Professor School of Dental Medicine Dept. of Periodontology	 Dr. Dr. Anette Strunz Berlin Fachärztin für Mund-, Kiefer-, Gesichtschirurgie, Implantologie, DVT, Pressesprecherin DGI
 Prof. Dr. Fred Bergmann Viernheim Oralchirurgie, Implantologie, PA Past. Präsident DGOU, ICOI	 Dr. Mario Kirste Frankfurt/Oder Implantologie, Bone-Management	 Prof. Dr. Dr. Daniel Rothamel Mönchengladbach Implantologie, Augmentationen, Biomaterialien, MKG-Chirurgie	 Dr. Georg Taffet Rielasingen-Worblingen Implantologie und Orale Chirurgie
 Dr. Sven Marcus Beschnidt Baden-Baden Implantologie, Spezialist für Prothetik	 Dr. Christian Köneke Bremen CMD-Therapie, Implantologie, Parodontologie	 Prof. Dr. Thea Rott Köln M.Sc. Implantologie, Parodontologie, Ästhetische Zahnmedizin	 Dipl. ZT Olaf van Iperen Wachtberg Implantologie, Ästhetik
 Dr. Peter Bongard Moers Behandlungsplanung (funktionell/ästhetisch), Implantologie, Parodontologie	 Dr. Henriette Lerner Baden-Baden Implantologie, Parodontologie, Ästhetische Zahnheilkunde	 Priv.-Doz. Dr. Dr. Markus Schlee Forchheim Implantologie, Parodontologie	 Dr. Alexa van Schöill Düsseldorf Ästhetische Zahnmedizin, Implantologie, Implantatprothetik
 Dr. Michael Clair Kassel Implantologie, Oralchirurgie	 Dr. Wolf-Ullrich Mehmke Chemnitz Implantologie, Laserzahnheilkunde	 Dr. Doris Seiz Kelsterbach Implantologie, Oralchirurgie	 Dr. Bastian Wessing Berlin Implantologie, Implantatprothetik, Hart- und Weichgewebsmanagement, GBR, Sofortimplantationen
 Dr. Annette Felderhoff-Fischer München Oralchirurgie, Digitale Implantologie	 Prof. Dr. Michael Payer Graz, Österreich Orale Chirurgie, Implantologie, Geweberegeneration, Biomaterialien, Materialkunde	 Univ.-Prof. Dr. Dr. Ralf Smeets Hamburg MKG-Chirurgie, Implantologie, Hart- und Weichgewebsmanagement, Biomaterialien	 Dr. Dr. Bijan Zahedi Ratingen Implantologie

Haben Sie eine Anregung oder Frage? Wünschen Sie ein spezielles Thema in **pip** oder möchten Sie mit einem Mitglied des **pip EA – Editorial Advisory Boards** Kontakt aufnehmen? Schreiben Sie einfach an: ea@frag-pip.de

pip impressum

Herausgeber:
Quintessenz Verlags-GmbH

Gründungsherausgeberin:
Marianne Steinbeck

Chefredakteur:
Sven Skupin
skupin@quintessenz.de

Chefin vom Dienst:
Dr. med. dent. Angela Bergmann
ab@frag-pip.de

Chefredakteur Wissenschaft International:
Dr. med. dent. Pantelis Petrakakis
pp@frag-pip.de

Chefredakteure Klinik & Praxis:
Dr. med. dent. Thomas Staudt
Dr. med. dent. Peter Ranzelzhofer

Ressortleitung:
Kerstin Jung
kj@kommunikation-dental.de

Abo-/Leserservice:
Adelina Hoffmann
abo@quintessenz.de

Webdesign und Online-Support:
Mike Kieschnick
mike@neondots.com

Anzeigen & PR:
Markus Queitsch
queitsch@quintessenz.de
Mob.+49 (0) 172 -933 71 33

Grifik & Layout:
Jan Szczeplanski
info@sczep.de

Druck und Vertrieb:
Gotteswinter und FIBO Druck- und Verlags GmbH
Joseph-Dollinger-Bogen 22,
80807 München
www.gfdruck.de

Verlag:
Quintessenz Verlags-GmbH
Iffentpfad 2-4 - 12107 Berlin
Tel.: +49 (0) 30 761 80-5
Fax: +49 (0) 30 761 80-680
www.quintessence-publishing.com

Andere als mit redaktionseigenen Signaturen gezeichnete Beiträge und als redaktionsfremd gekennzeichnete Sonderleiste unterliegen nicht der Verantwortlichkeit

der Redaktion. Alle Rechte, auch das der Nutzung in elektronischen Datenbanken, sind dem Verlag vorbehalten.

Für unverlangt eingesandte Materialien wird keine Haftung übernommen. Bei Einlieferung von Manuskripten und sonstigen Materialien gilt das Einverständnis zur vollen oder auszugsweisen Veröffentlichung, auch in elektronischen Medien, als gegeben.

Frequenz:
6 x jährlich (Februar, April, Mai, August, September, November)
14. Jahrgang 2023
Es gilt die Anzeigenpreisliste, gültig ab 01.09.2022
Druckauflage: 15.485 Expl./Verbreit.
Auflage: 15.110 Expl.



IWK-geprüft II. Quartal 2023
IWK-geprüfte Auflage – klare Basis und Sicherheit für Werbekunden

Diese Ausgabe enthält Beilagen von:
Condent GmbH, Fairimplant GmbH, Geistlich Biomaterials Vertriebs GmbH, mectron Deutschland Vertriebs GmbH, MegaGen F.D. SA, Permadental GmbH.

Termine: pip Ausgabe September 2023	
Redaktionelle Beiträge:	28.07.2023
Anzeigenbuchungen:	2023 ausgebucht
Beilagen:	2023 ausgebucht
www.frag-pip.de:	2023 ausgebucht
pip Newsletter:	2023 ausgebucht

MinerOss[®] A – die allogene Alternative zu autologen Transplantaten



Die Pflichtangaben finden Sie unter
www.camlog.de/mineross-a-angaben

MinerOss[®] A ist ein aus menschlichem Spenderknochen hergestelltes Allograft. Es bietet eine hervorragende Alternative zur Knochenentnahme bei Patienten:

- Natürliche Knochenzusammensetzung – mineralisiertes humanes Kollagen
- Hohe biologische Regenerationsfähigkeit und natürliches Remodelling^{1,2}
- Osteokondutive Eigenschaften unterstützen den kontrollierten Gewebeumbau

www.camlog.de/mineross-a

patient28PRO
Schützt Ihre Implantatversorgung

¹ Solakoglu et al. Clin Implant Dent Relat Res. 2019, 21, 1002-1016.

² Wen et al. J Periodontol. 2020 Feb;91(2):215-222.

MinerOss[®] A wird von C+TBA hergestellt. BioHorizons[®] und MinerOss[®] sind eingetragene Marken von BioHorizons. Sie sind aber unter Umständen nicht in allen Märkten eingetragen. Alle Rechte vorbehalten.

a perfect fit

camlog





Quintessenz Verlags-GmbH
Ifenpfad 2-4
12107 Berlin
<https://frag-pip.de>