

ISSN: 1869-6317

Magazin für die  
implantologische Praxis  
14. Jahrgang 2023

Heft 5 | September 2023  
www.quintessence-publishing.com

5  
2023

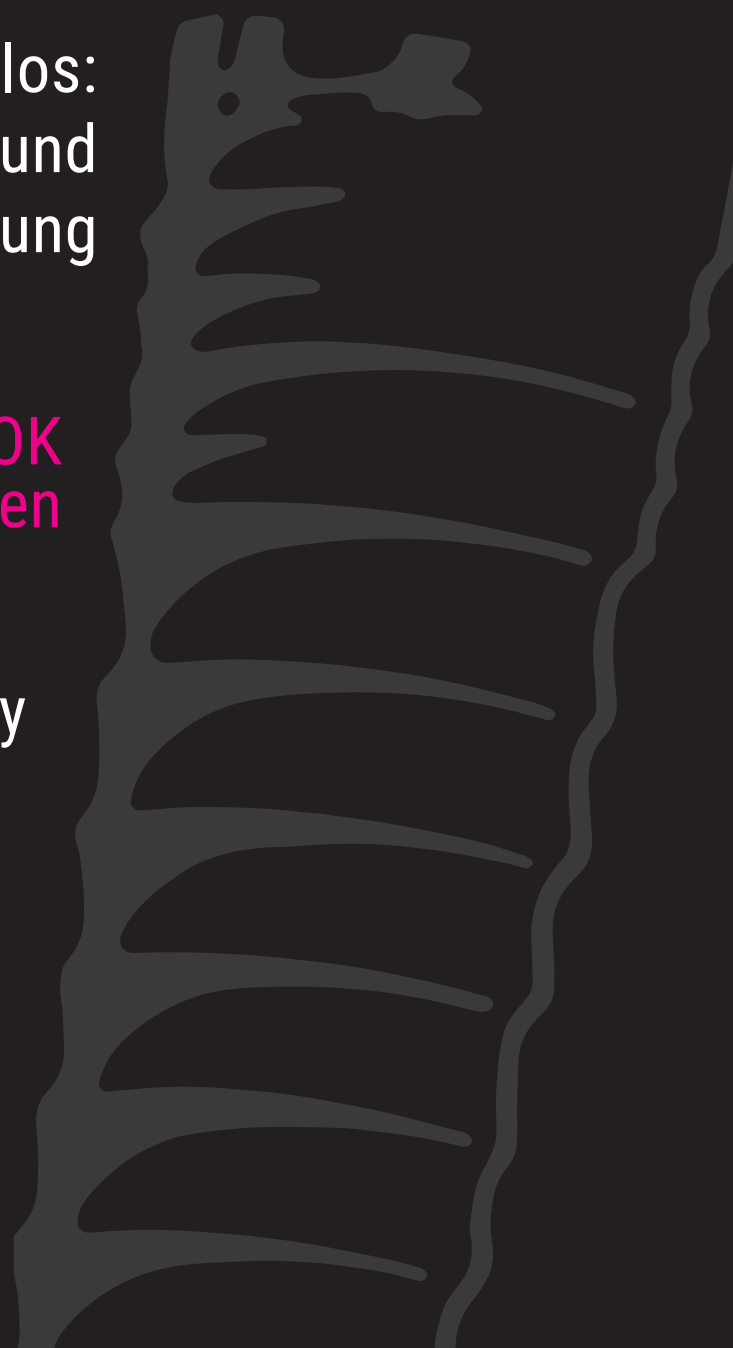
pip  
Praktische Implantologie  
und Implantatprothetik

kurz & schmerzlos:  
Seltene Erkrankungen und  
Implantatversorgung

Versorgung des zahnlosen OK  
mit Mini Dental Implantaten

fotostory

pip hat recht:  
EDV-Dokumentation





# Wir sind uns einig. PROGRESSIVE-LINE.

PROGRESSIVE-LINE Implantate sind konsequent darauf ausgerichtet, hohe Primärstabilität auch in sehr weichem Knochen oder in Extraktionsalveolen zu erreichen.<sup>1,2</sup> Basierend auf den klinisch bewährten und anwenderfreundlichen Innenverbindungen der CAMLOG® und CONELOG® Implantate<sup>3,4</sup> verfügen sie über weitere Designfeatures, um kritische Situationen<sup>2</sup> zu meistern und Abläufe effizienter zu machen, zum Beispiel bei weichem Knochen, Sofortimplantationen und begrenzter Knochenhöhe.<sup>1,2</sup>

Viele implantologisch tätige Zahnärzte und Chirurgen sind sich einig:  
**PROGRESSIVE-LINE. Souverän in allen Knochenqualitäten.**

[www.camlog.de/pl](http://www.camlog.de/pl) (Referenzen 1-4)

**a perfect fit**



**camlog**

Liebe Leserin,  
lieber Leser,



man mag es kaum glauben, eben haben wir noch im Sommer mit all seinen Vorzügen geplansch, kühle Getränke genossen und uns über tropisch anmutende Nächte selbst im sonst eher lauwarmen Deutschland gefreut – und zack ist es wieder da ... das böse C-Wort!

Dabei hatte ich, wie so viele andere auch, mit dem Thema eigentlich abgeschlossen, die übriggebliebenen Masken eingemottet und letzte Coronatests in die hinterste Ecke des Badezimmerschranks verbannt. Doch plötzlich feiert das Virus mit der neuen Variante „Eris“ (offiziell: EG.5) sein Comeback. Das brauche ich ehrlich gesagt genauso dringend wie einen Blinddarmdurchbruch.

Dennoch lässt es sich nicht leugnen, der Anstieg der wöchentlich erfassten Corona-Infektionen in Deutschland hat sich laut Robert-Koch-Institut weiter fortgesetzt. Glücklicherweise sind die Covid-19-Inzidenzwerte insgesamt noch relativ niedrig, auch wenn von einer höheren Dunkelziffer auszugehen ist. Denn nur noch im Labor bestätigte Fälle werden in der Statistik erfasst – mildere Erscheinungsformen tauchen nicht mehr auf.

Die gute Nachricht: In der Bevölkerung herrsche aktuell eine gewisse Basisimmunität, sagen die Experten. Darüber hinaus arbeiten Pharmaunternehmen an einem angepassten Eris-Impfstoff für den kommenden Herbst. Es gibt also Licht am Ende des Tunnels. Empfohlen wird die Auffrischung der Corona-Impfung übrigens aktuell für die vulnerablen Gruppen und Patienten ab 60.

Soweit, so gut. Bleiben Sie also von Corona verschont. Meine Daumen sind jedenfalls fest für einen „normalen“ Herbst mit einfachen Erkältungswellen gedrückt, vollkommen ohne Corona-Chaos.

Herzlichst  
Ihr

Sven Skupin

Wir freuen uns auf Sie auf [www.frag-pip.de](http://www.frag-pip.de)!  
Profitieren Sie als Teil der **pip**-Community vom Expertenpool für all Ihre Fragen.



# EINE KLASSE FÜR SICH.

Einfache und intuitive Bohrabfolge –  
unkomplizierte Prothetik.

## X-FIT- Verbindung

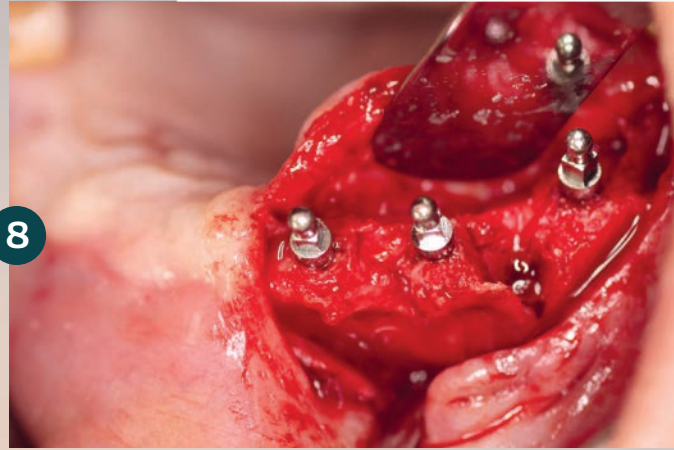
- präzise und selbstzentrierend
- kein fehlerhaftes Einsetzen möglich
- unkomplizierte Prothetik

**BLUE  
DIAMOND**  
IMPLANT

## Maximal minimal

- höchste Festigkeit  
auch bei kleinen  
Implantatdurchmessern
- geführte Bohrabfolge  
für dauerhaft hohe ISQ-  
Werte – von Anfang an





03 so viel vorweg

05 pip auf einen blick

08 pip fallstudie

E. Karinos: Versorgung des zahnlosen Oberkiefers mit Mini Dental Implantaten

14 pip fallstudie

D. Schulz: Flexibilität nach Freilegung: Implantat-Abutment-Verbindung gemäß Knochenniveau

20 kurz & schmerzlos

Seltene Erkrankungen und Implantatversorgung

48 pip fotostory

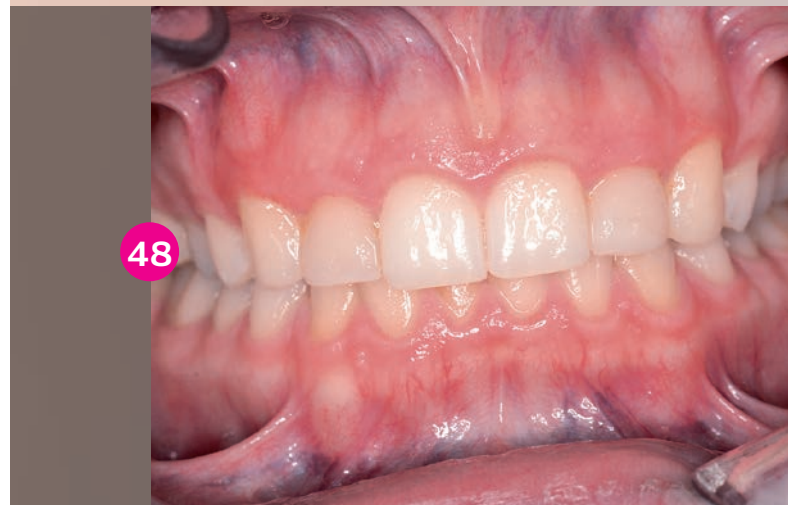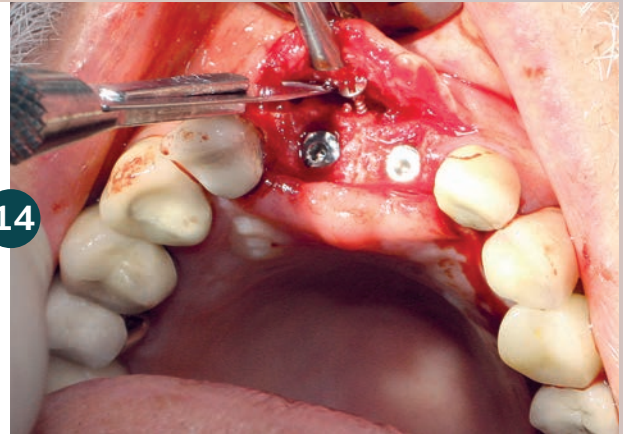
P. Randelzhofer: Wenn das Implantat zur Nebensache wird

62 pip comic

Neulich in der Praxis Drs. Gestern und Heute

64 pip hat recht

T. Ratajczak: EDV-Dokumentation





INTERVIEW



**pip fragt**

**66** A. Unkovskiy: Vorhersagbar planen und reproduzieren

**68** J. Schmitz: Digitaler Workflow: Weniger Fehlerquellen, höhere Wirtschaftlichkeit

**70** Ch. Schober: Die Membran für den Langzeiterfolg

**72** M. Sperlich: Wie Vitamin D die Implantologie aufmischt

**74** E. Schiegnitz: Mammutaufgabe DGI-Leitlinien

**pip produktreport**

**78** Welcome to the Future!

**80** W&H-Hygieneportfolio bringt Sicherheit

**82** Osstem intensiviert Fokus auf digitale Zahnmedizin

**84** Medizinische Altgeräte sicher entsorgen

**pip vor ort**

**86** Nobel Biocare All-on-4 Jubiläumsevent

**88** Leidenschaft für die Implantologie

**pip experten**

**90** Editorial Advisory Board

**pip impressum**

**90** Wir stehen hinter **pip**

Keine  
Fremdkörper-  
reaktion

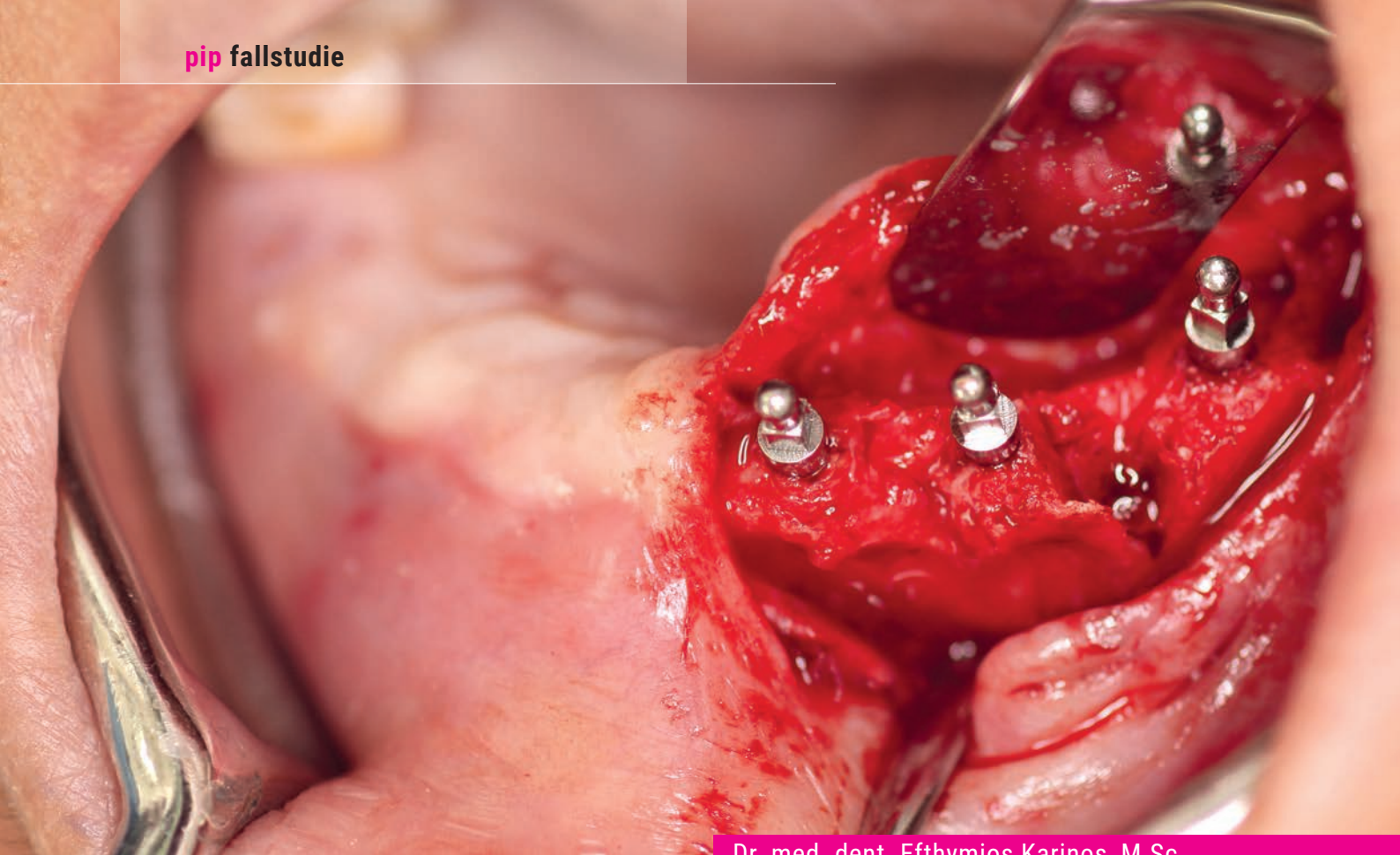
Frühe  
Periostbildung

Osteo-  
konduktivität

## Native Membran-Performance für umfassende Geweberegeneration

Schnelle und unkomplizierte Defektregeneration

### Geistlich Bio-Gide®



Dr. med. dent. Efthymios Karinos, M.Sc.

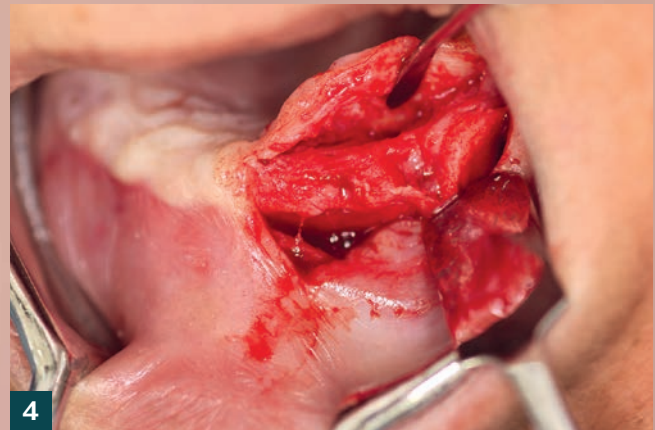
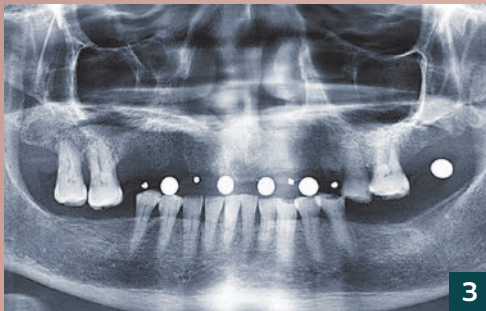
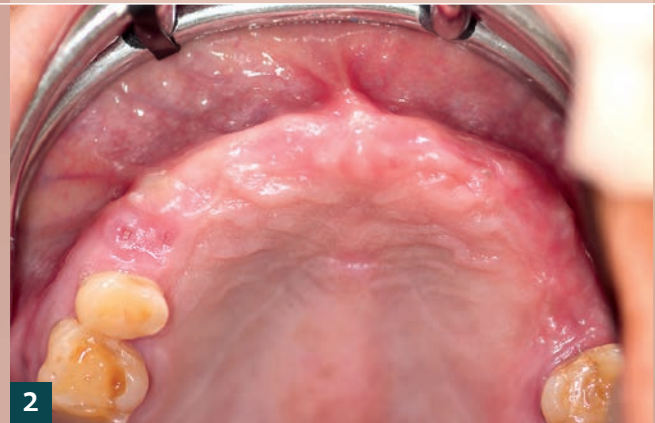
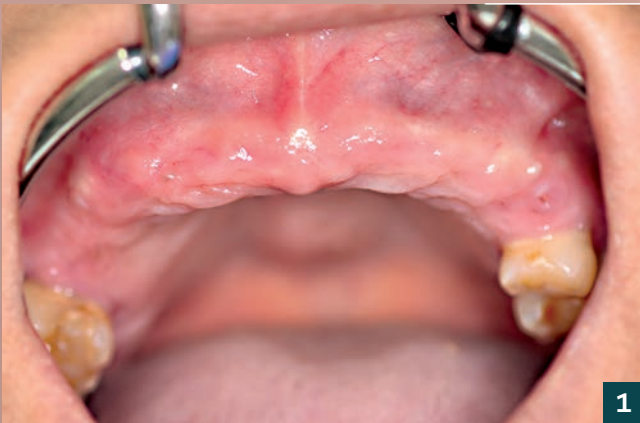# Versorgung des zahnlosen Oberkie- fers mit Mini Dental Implantaten

- 2005-2011 Studium Zahnmedizin-Diplom (DDS), Doctor of Dental Surgery, Nationale und Kapodistria Universität Athen, Griechenland
- 2011-2015 Angestellter Leiter einer Düsseldorfer Zahnarztpraxis
- Seit Oktober 2015 Niedergelassener Zahnarzt und Praxisinhaber der Zahnarztpraxis Dr. Karinos, Schwäbisch Gmünd
- 2017 Master of Science Orale Chirurgie/Implantologie
- 2021 Promotion zum Dr. med. dent. an der Universität Witten/Herdecke

■ [info@dr-k.net](mailto:info@dr-k.net)  
■ [www.dr-k.net](http://www.dr-k.net)





*Standardimplantate erfordern ein ausreichend dimensioniertes, knöchernes Implantatlager, damit sie primärstabil im Knochen verankert werden können. Eine Standardversorgung ist bei Patienten nach einer längeren Zahnlosigkeit und dem Tragen eines schleimhautgelagerten, herausnehmbaren Zahnersatzes infolge der Resorption des knöchernen Alveolarfortsatzes jedoch häufig nicht möglich. Bei diesen nicht idealen klinischen Ausgangsvoraussetzungen ist die Versorgung der Patienten mittels Mini Dental Implantaten (MDI) eine gute Behandlungsoption.*

### Anamnese und Fallbeschreibung

Die 56-jährige, gesunde Patientin suchte unsere Praxis auf, da sie mit dem schlechten Halt ihrer herausnehmbaren Teilprothese im Oberkiefer nicht zufrieden war.

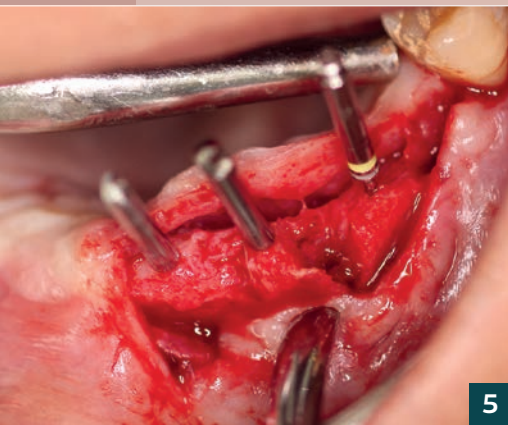
Die spezielle Anamnese ergab, dass die Patientin zum Ersatz der Zähne 15 bis 24 alio loco mit einer Interimsprothese versorgt worden war. Die noch vorhandenen vier Restzähne im Oberkiefer wiesen einen Lockerungsgrad III auf. Eine Lockerung der noch vorhandenen Unterkieferzähne 35 bis 45 lag nicht vor. Bei allen Restzähnen bestand eine Blutung bei Sondierung und die Sondierungstiefen betragen bis zu 10,0 mm.

Die Kauflächen aller Zähne wiesen starke Attritionen auf, die auf Parafunktionen und einen abgesenkten Biss hindeuteten. Die Mundhygiene wurde als gut eingestuft. Die Patientin wies einen normalen gingivalen Phänotyp auf. Der Oberkiefer-Alveolarfortsatz war schmal und wies Unterschnitte auf (Abb. 1, 2).

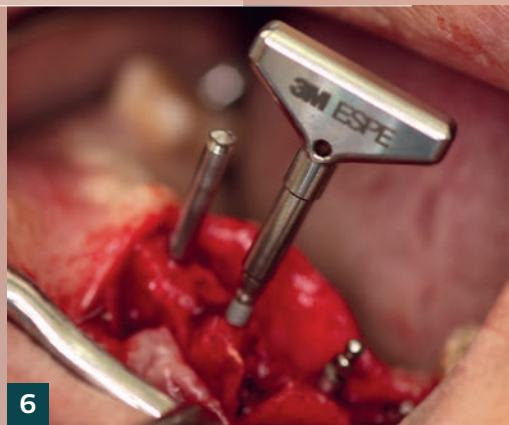
Röntgenologisch war zu erkennen, dass bei den Zähnen 17, 16 und 26 mehr als die Hälfte des Knochens verloren gegangen war. Von Zahn 24 war noch ein Wurzelrest im Kiefer vorhanden.

- 1 Ausgangssituation ohne Zahnersatz in situ - Ansicht von ventral.
- 2 Ausgangssituation ohne Zahnersatz in situ - Ansicht von okklusal.

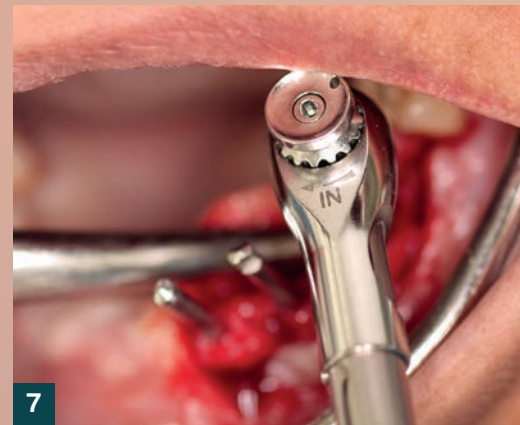- 3 Zweidimensionale diagnostische Bildgebung mittels Orthopantomogramm und röntgenopaken Messkugeln.
- 4 Vorgehen im offenen Verfahren. Rechtsseitige Bildung eines minimalinvasiven Mukoperiostlappens mit kleiner mesialer Inzision.



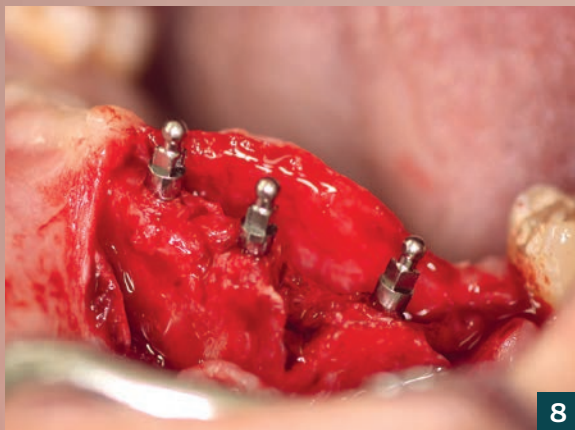
5



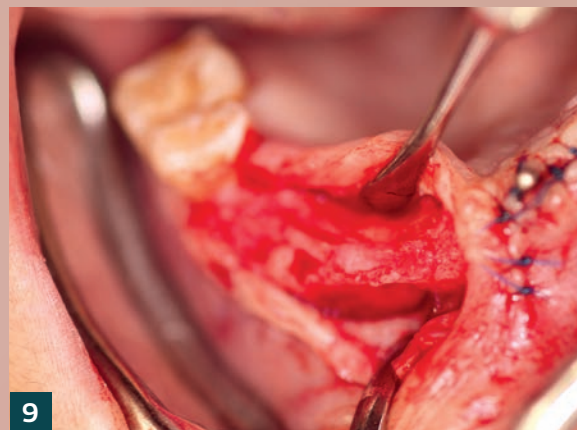
6



7



8



9

Im Unterkiefer war ein mäßiger horizontaler Knochenabbau ohne vertikale Knocheneinbrüche erkennbar (Abb. 3).

### Diagnostik und Planung

Da die Patientin eine besser haftende prothetische Versorgung wünschte, wählten wir aufgrund der nicht optimalen Kieferverhältnisse einen implantatgetragenen, herausnehmbaren Zahnersatz auf sechs einteiligen MDI (Condent) in regio 14, 12, 11, 21, 22 und 23. Die vorhandene Interimsprothese sollte umgestaltet werden und während der Einheilung als Provisorium dienen. Daher wurden die natürlichen Zähne bis zum Abschluss der Einheilphase im Kiefer belassen und erst zum Zeitpunkt der definitiven prothetischen Versorgung entfernt. Für die abschließende Prothetik wurde eine Oberkiefer-Deckprothese aus Kunststoff geplant.

### Operatives Vorgehen und prothetische Versorgung

Der Eingriff erfolgte unter Lokalanästhesie. Nach einer krestalen Schnittführung wurde zunächst rechtsseitig ein minimal-

invasiver Mukoperiostlappen gebildet, um unter Sicht arbeiten zu können (Abb. 4). Auf diese Weise konnte eine Fenestration der fazialen Knochenwand des schmalen Alveolarkamms vermieden werden. Die Pilotbohrung in die Kortikalis erfolgte mit 1,1 mm Bohrern (Abb. 5). Die Länge aller Implantate betrug 13,0 mm und der Durchmesser 2,4 mm, mit Ausnahme des Implantates in regio 12 mit einem Durchmesser von 2,1 mm. Nach Abschluss der Pilotbohrung wurden die Implantate zuerst mit einem Fingerschlüssel, dann mit dem Flügelschrauber und anschließend mit der Drehmomentratsche mit einem Insertions-torque (ISQ) zwischen 25-45 Ncm eingeschraubt (Abb. 6, 7, 8). Links wurde ebenfalls ein offener Zugang gewählt und zunächst der Wurzelrest des Zahnes 24 entfernt (Abb. 9, 10, 11). Auf dem postoperativen Orthopantomogramm waren leichte Winkelabweichungen zwischen den Implantaten ersichtlich (Abb. 12). Diese konnten mittels des Kugelkopfdesigns prothetisch kompensiert werden.

Nach einer Einheilzeit von sechs Monaten stellte sich die Patientin zur definitiven prothetischen Versorgung vor. Die Implantate waren knöchern gut eingeeilt und das periimplantäre Weichgewebe war reizlos (Abb. 13, 14).

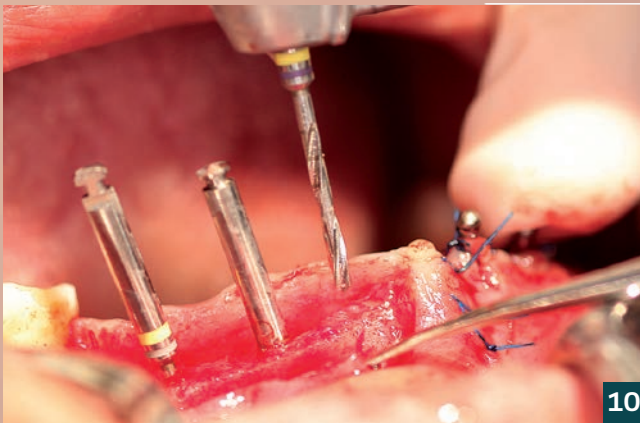
5 Parallele Pilotbohrungen für eine parallele Implantatinsertion.

6 Insertion der MDI mit dem Flügelschrauber.

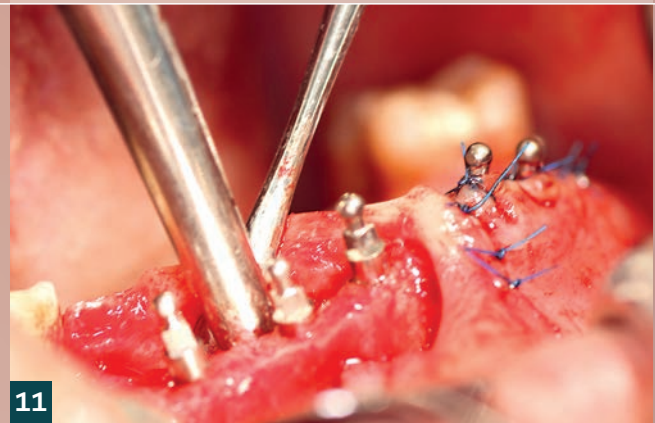
7 Finale Implantatinsertion mit der Drehmomentratsche für eine bessere Kontrolle des ISQ.

8 Abschluss der rechtsseitigen Implantatinsertion.

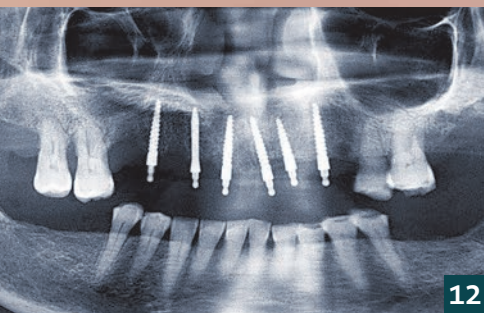9 Bildung eines minimalinvasiven Mukoperiostlappens links und Ex-traktion des Wurzelrests 24.



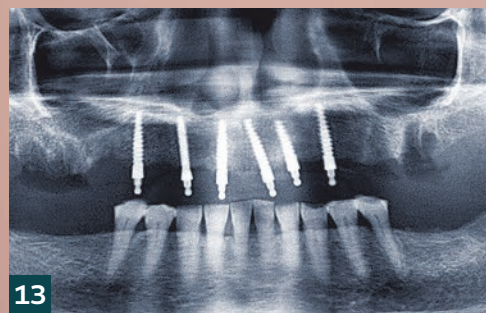
10



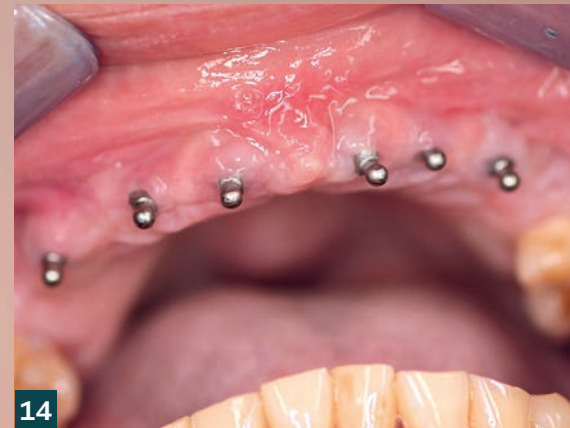11



12



13



14

Im Vorfeld war nach einer Abformung mittels Impregum bereits eine Vollprothese hergestellt worden (Abb. 15). Nach der Extraktion der vier Restzähne im Oberkiefer wurden die Metallhülsen des Verbindungssystems auf die Kugelhülsen der MDI aufgebracht (Abb. 16). Die Prothese wurde im Bereich der Implantate innen ausgeschliffen und mit selbsthärtendem Kunststoff (Secure Pick-up) wieder eingesetzt, um die Hülsen in die Prothesenbasis einzupolymerisieren (Abb. 17). Über die O-Ringe konnte eine gute Retention des Zahnersatzes auf den Implantaten erzielt werden. Die Patientin war mit dem endgültigen Ergebnis zufrieden (Abb. 18). Die prothetische Versorgung des Unterkiefers sollte zu einem späteren Zeitpunkt noch einmal mit der Patientin abgestimmt werden.

## Diskussion

### Mini Dental Implantate

MDI sind bei nicht optimalen Verhältnissen eine gute und kostengünstige Behandlungsalternative zur Therapie mit Standardimplantaten [7,13,14]. In Bezug auf die Erfolgs- und Überlebensraten der MDI sind die Angaben in der Literatur differenziert zu betrachten, denn derzeit gibt es noch keinen Konsens

über die Nomenklatur und den Durchmesser für MDI. Bei den im vorliegenden Patientenfall verwendeten MDI mit Durchmessern von 2,1 mm und 2,4 mm liegen die Implantatüberlebensraten zwischen 50,0-75,0 % und die prothetischen Erfolgsraten bei bis zu 80,0 %, und somit unterhalb der Ergebnisse bei Standardimplantaten [14,15]. Dennoch tragen MDI bei der Versorgung des zahnlosen Oberkiefers u. a. zu einer signifikanten Verbesserung der Prothesenstabilität und zu einer hohen Patientenzufriedenheit bei [1,15].

### Kugelhülsenattachments und O-Ringe

Für herausnehmbare implantatprothetische Versorgungen des zahnlosen Oberkiefers stehen neben kugelhülsenförmigen Attachments zahlreiche andere Verbindungselemente zur Fixierung der prothetischen Suprastruktur zur Verfügung. Retentions- und Stabilitätsverluste sowie Weichgewebsentzündungen und krestale Knochenverluste werden bei allen Systemen als technische und biologische Komplikationen beschrieben. Die häufigste technische Komplikation bei den Kugelhülsenattachments ist offensichtlich der Retentionsverlust durch die Ermüdung des Gummis der flexiblen O-Ringe [11,12]. In Bezug auf Retentionsverluste scheint keines der gängigen Systeme Vor-

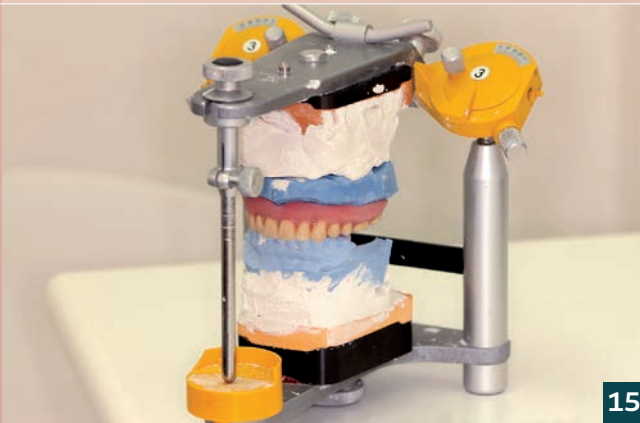10 Parallele Bohrungen mittels des 1,1 mm Pilotbohrers links.

11 Abschluss der linksseitigen Implantatinsertionen.

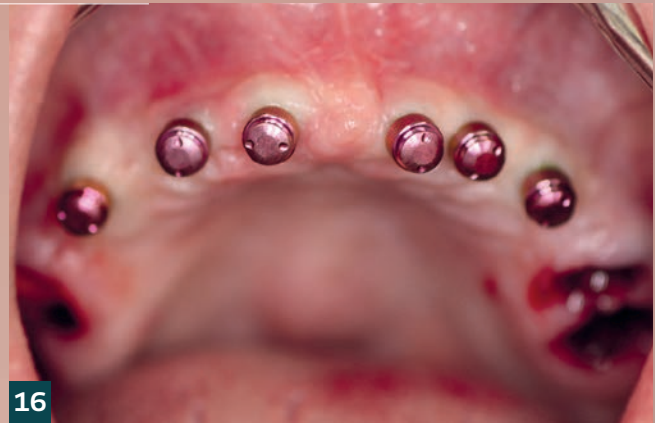12 Kontrollröntgenbild nach Abschluss der Implantatinsertionen.

13 Röntgenkontrolle nach Abschluss der Einheilphase und Extraktion der Oberkiefer-Restzähne 17, 16, 25 und 26.

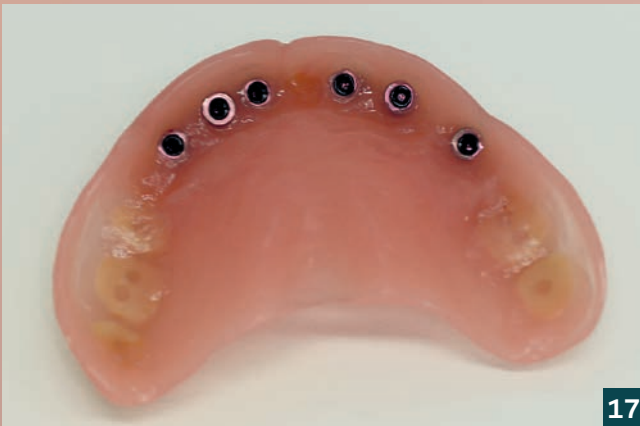14 Gesunde klinische periimplantäre Verhältnisse zum Zeitpunkt der definitiven prothetischen Versorgung im Oberkiefer.



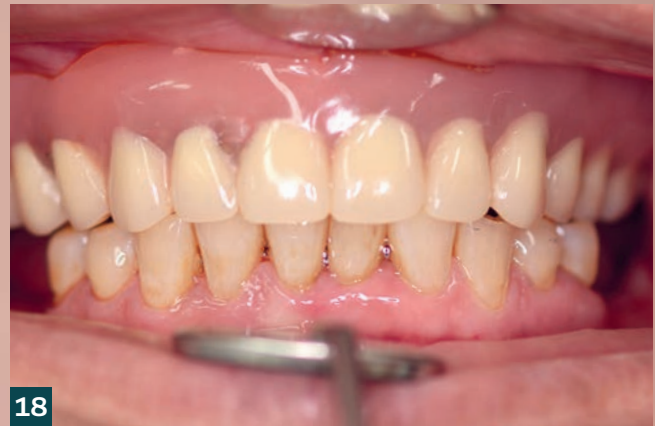15



16



17



18

teile aufzuweisen, denn über die Zeit betrachtet treten diese bei allen Verbindungen gleichermaßen auf [4,9,11]. Hinsichtlich der Retentionskraft von Kugelkopfattachments im Vergleich zu anderen Systemen sind die Angaben in der Literatur teilweise widersprüchlich und daher nicht eindeutig [2,3,6,8]. In einem systematischen Review waren nach drei Jahren Attachment-Überlebensraten verschiedener Systeme von über 90,0 % ohne signifikante Unterschiede zu beobachten [5]. Beim Ausmaß krestaler Knochenverluste werden in der Literatur ebenfalls keine Unterschiede in Abhängigkeit vom jeweiligen Befestigungssystem aufgeführt [8,11]. In Übersichtsarbeiten werden Kugelkopfsysteme und Lokatoren aufgrund ihres gewebefreundlichen Verhaltens, ihrer Überlebensraten sowie der Patientenzufriedenheit als die besten Verbindungslösungen bei der implantatprothetischen Versorgung bezeichnet [5,10].

### Fazit

Die minimalinvasive implantatprothetische Versorgung mit MDI und Kugelkopfattachments stellt insbesondere aufgrund der hohen Patientenzufriedenheit, die durch eine verbesserte Retention der herausnehmbaren prothetischen Rekonstruktion erzielt werden kann, eine gute und ressourcenschonende Versorgungsmöglichkeit bei nicht optimalen Patientenvoraussetzungen dar. Die relativ geringe Restaurationshöhe der Kugelkopfattachments war im vorliegenden Fall infolge des vertikalen Höhenverlusts bei der Patientin zusätzlich von Vorteil. Mögliche technische und/oder biologische Komplikationen können durch eine regelmäßige prothetische Nachsorge frühzeitig erkannt werden. ●



Scan mich!

LITERATUR  
zu dieser Publikation



Abrechnungstipps  
zu dieser Publikation

DZR | Blaue Ecke

15 Die Oberkiefer-Vollprothese wurde bereits im Vorfeld im Dental-labor hergestellt.

16 Befestigung Metallgehäuse für die O-Ringe auf den Kugelkopfankern kurz vor Einpolymerisation in die vorbereitete Prothesenbasis.

17 Einpolymerisierte Metallgehäuse.

18 Die MDI-gestützte Deckprothese in situ.



Die **MDI**® Formel: **PREISBEWUSST**  
**+ PATIENTENORIENTIERT**  
**= PRAXISERFOLG**



**JETZT ANMELDEN!**  
**FORTBILDUNGEN**  
**Herbst 2023**



## FORTBILDUNGEN MIT LIVE-OP Fortbildungspunkte 5

**Theorie: „Mini's machen glücklich – das MDI Implantatsystem von condent.“**

- Minimalinvasive Vorgehensweise und vergleichsweise simples Protokoll
- Ideale Ergänzung des implantologischen Behandlungsspektrums
- Hohe Wirtschaftlichkeit für die Zahnarztpraxis

**Praktisch: Live-OP am zahnlosen Unterkiefer/Oberkiefer, Pfeilervermehrung bei Teilprothesen**

Datum	Ort	Referent
27. September 2023	Berlin Tegel	Dr. Wolfram Olschowsky Dr. Philipp Olschowsky
11. Oktober 2023	Pfarrkirchen	Dr. Christoph Bayer
18. Oktober 2023	Greifswald	Prof. Dr. Thorsten Mundt OA Dr. Christian Lucas
21. Oktober 2023	Drensteinfurt*	Dr. Janina Hilgert
25. Oktober 2023	Schöpstal	Dr. Agnes Niedzielski
01. November 2023	Dresden	Dr. Matthias Huhle
15. November 2023	Berlin Tegel	Dr. Wolfram Olschowsky Dr. Philipp Olschowsky

**Jeweils von 15:00-19:00 Uhr: 199,00 Euro p.P. zzgl. MwSt.**  
 \*09:00 -13:00 Uhr

## HANDS-ON FORTBILDUNGEN

**Prothesenstabilisierung mit dem MDI Implantatsystem beim zahnlosen Ober-/Unterkiefer sowie Pfeilervermehrung bei Teilprothesen**

- Fallauswahl, Diagnostik und Planung
- Chirurgisches Protokoll: Wo liegen die Unterschiede zur konventionellen Implantation?
- Prothetisches Protokoll: Chairside vs. labside
- Klinische Fallbeispiele & Abrechnungsbeispiele

**Praktische Umsetzung**

- Planung von Implantatanzahl und Positionierung
- Besonderheiten des chirurgischen und prothetischen Protokolls bei Teilbezahnung
- Praktische Übungen am Modell: Chirurgie und Prothetik (Das Modell kann als Schaummodell für die eigene Praxis behalten werden)

Datum	Ort	Referent
28. Oktober 2023	Essen	Dr. Arndt-Christian Höhne

**09:00 - 17:00 Uhr, 349,00 Euro p.P. zzgl. MwSt.**

Datum	Ort	Referent
18. Oktober 2023	Hannover	André Baasch
08. November 2023	Hannover	André Baasch

**15:00 - 17:00 Uhr, 149,00 Euro p.P. zzgl. MwSt.**

## LIVE-OP mit GUIDED SURGERY Fortbildungspunkte 5

Die MDI GUIDED SURGERY ist eine schablonengeführte Implantation und kann vom fehlenden Einzelzahn bis zum zahnlosen Kiefer eingesetzt werden. Unser System hilft Ihnen bei der Diagnose, der Behandlungsplanung und Implantatinsertion auf Grundlage der prothetischen und chirurgischen Anforderungen. Die MDI GUIDED SURGERY gibt Ihnen Sicherheit für die Implantation der MDI Mini-Dental-Implantate im Oberkiefer oder bei der transgingivalen Insertion.

Datum	Ort	Referent
08. November 2023	Hannover	Dr. Jens Becker M.Sc. M.Sc.

**15:00-19:00 Uhr: 299,00 Euro p.P. zzgl. MwSt.**

## INFORMATIONSVANSTALTUNGEN ONLINE

In unseren Online-Seminaren erhalten Sie einen Überblick zum Therapie-konzept der MDI Mini-Dental-Implantate. Das System ist auch ohne implanto-logische Vorkenntnisse anwendbar. Das Online-Seminar dauert ungefähr 45 – 60 Minuten und ist kostenfrei. Für diese Form des Seminars können wir keine Fortbildungspunkte vergeben.

**Informationsveranstaltungen Online: Kostenlos**

Datum	Ort	Uhrzeit	Referent
13. Oktober 2023	Online	ab 13:00 Uhr	Gert-Jens Koebel
27. Oktober 2023	Online	ab 13:00 Uhr	Gert-Jens Koebel
10. November 2023	Online	ab 13:00 Uhr	Gert-Jens Koebel
24. November 2023	Online	ab 13:00 Uhr	Gert-Jens Koebel

Die maximale Teilnehmerzahl liegt bei **15 Teilnehmern** pro Termin. Es besteht ebenfalls die Möglichkeit der individuellen Buchung, gerne auch in den frühen Abendstunden.

## HOUSECALL & HANDS-ON: ab 99,00 Euro

**Ein Hands-On Kurs in Ihrer Praxis am Wunschtermin**

Kompakte Informationen zur Prothesenstabilisierung und die praktische Arbeit am Modell verschaffen Ihnen einen schnellen Eindruck über die Möglichkeiten und das Potenzial der MDI Mini-Dental-Implantate.

Wir bringen alles mit. Unser Hands-On Kurs für 1-3 Behandler bietet kompakte Informationen über MDI Implantate in zwei Teilen. Das Studienmodell verbleibt bei Ihnen in der Praxis und kann zur Erklärung der Therapie für den Patienten genutzt werden.

Wunschtermine gibt es nach Verfügbarkeit in unserem Online-Buchungsportal. Den Link senden wir Ihnen gerne auf Anfrage.



condent GmbH  
 Owiefenfeldstraße 6  
 30559 Hannover

Kontakt Deutschland:  
 Hotline 0800 / 100 3 70 70  
 Fax 0800 / 100 3 70 71

Kontakt Österreich:  
 Hotline 0800 / 555 699  
 Fax 0800 / 40 00 74

Kontakt Schweiz:  
 Hotline 0800 / 88 44 77  
 Fax 0800 / 88 55 11

# Flexibilität nach Freilegung: Implantat-Abutment-Verbindung gemäß Knochenniveau Abutment-Switch mit tiologic Twinfit

Dr. med. dent. Daniel Schulz



- 1996-2001 Studium der Zahnheilkunde in Hamburg
- 2001-2004 Assistenzstellen in Hamburg
- 2003 Promotion
- 2004 Praxisneugründung in Henstedt-Ulzburg, implantologisch tätig
- Mitgliedschaft der SHGZMK und DGZI
- Referententätigkeit:  
Vorträge und Veröffentlichungen im Bereich Implantologie, Vollkeramik und digitale Volumetomografie

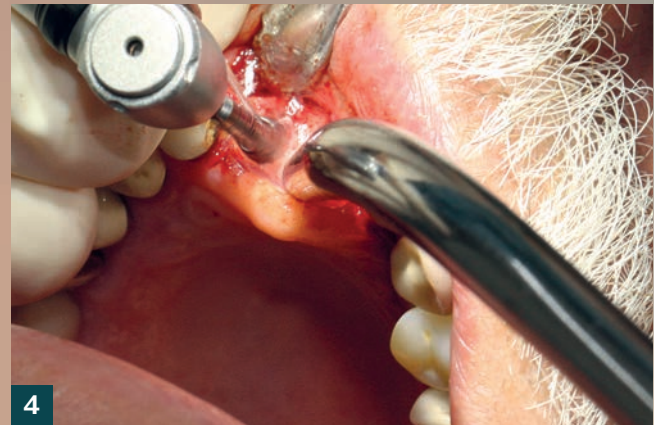
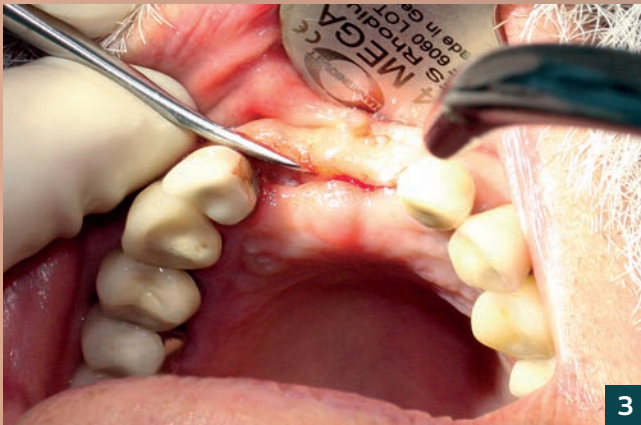
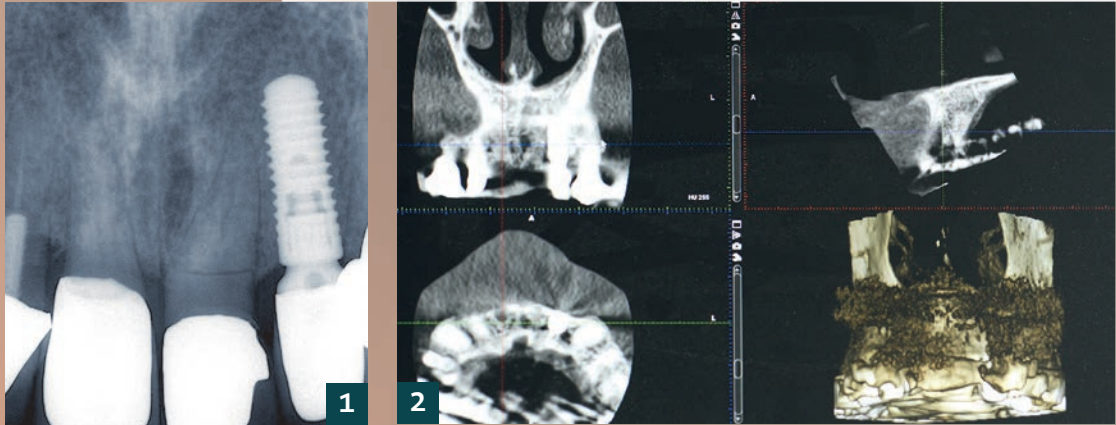
■ [info@schulz-zahnarzt.de](mailto:info@schulz-zahnarzt.de)  
■ [www.implantologie.schulz-zahnarzt.de](http://www.implantologie.schulz-zahnarzt.de)  
■ [www.schulz-zahnarzt.de](http://www.schulz-zahnarzt.de)

ZTM Gerd Weber



- 1978-1983 Labor Heinze, Schwerpunkt Kombi- und Frästechnik sowie Modellguss
- 1983-1985 Wehrdienst Bundeswehrkrankenhaus, Abteilung Mund-, Kiefer- u. Gesichtschirurgie
- 1985-1992 Labor Jung, Kaltenkirchen, Keramik-, Kombi- und Frästechnik
- 1992 Luhnig Zahntechnik, Laborleitung und Kundenbetreuung
- 1996 Meisterprüfung Neumünster
- 2001 Inhaber eines eigenen Labors, Norderstedt

■ [info@weberdental.eu](mailto:info@weberdental.eu)  
■ [www.weberdental.eu](http://www.weberdental.eu)



**Obwohl eine optimale Vorhersagbarkeit bei der implantatprothetischen Rehabilitation wünschenswert ist, kann sie nicht immer garantiert werden. So kann beispielsweise die klinische Situation zum Zeitpunkt der Implantatfreilegung von den ursprünglichen Erwartungen abweichen. Unter solchen Umständen sind prothetische Freiheit und Flexibilität gefragt. Anhand eines Fallbeispiels zeigt der Autor den Abutment-Switch (tioLogic Twinfit Implantat, Dentaorium) zum Zeitpunkt der Implantatfreilegung von einer plattformbasierten (platform) zu einer konischen (conical) Implantat-Abutment-Verbindung.**

Die Art der Implantat-Abutment-Verbindung ist für eine implantatprothetische Rehabilitation von hoher Bedeutung. Im Allgemeinen lassen sich zwei Arten unterscheiden:

1. Plattformbasierte Verbindung: Hierbei sitzt das Abutment flach auf der Implantatschulter.
2. Konische Verbindung: Das Abutment ist gekennzeichnet durch eine konische Gestalt, welche über konische Flächen im Implantat getragen wird.

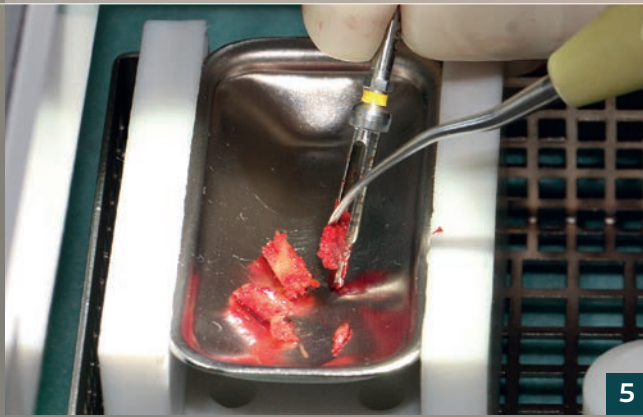
Aus klinischer Sicht lässt sich kein eindeutiger Vorteil für ein bestimmtes Anschlussdesign feststellen, da beide Varianten Vor- und Nachteile haben. Vielmehr sind spezifische Faktoren entscheidend. So bietet eine Konusverbindung Vorteile im ästhetischen Bereich bei Einzelzahnversorgungen, während eine Plattformverbindung bei verblockten Versorgungen wie Brücken und Stegen überzeugt. In der täglichen Praxis kommen je nach Indikation beide Verbindungsarten zum Einsatz. Die meisten Implantatsysteme beschränken sich jedoch auf ein bestimmtes Design: entweder plattformbasiert oder konisch. Um die Vorteile beider Implantat-Aufbau-Verbindungen nutzen zu können, müssten also mindestens zwei verschiedene Implantatsysteme in der Praxis eingesetzt werden. Anders verhält es sich bei einem Implantatsystem mit Abutment Switch.

**1** Querfraktur der Zahnwurzeln 11 und 21.

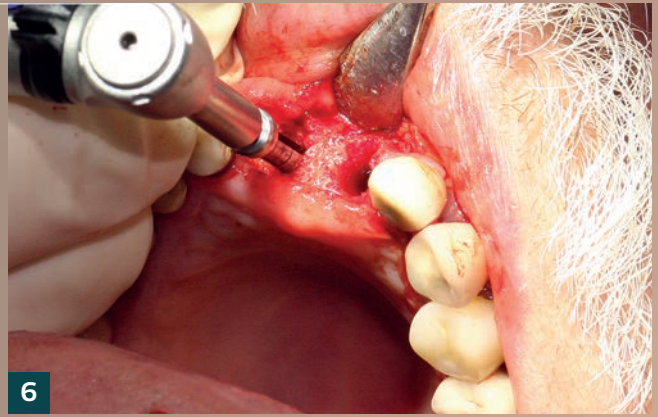
**2** DVT-Bild der Situation sechs Monate nach der Exzision von 11 und 21. Deutlich erkennbarer, bukkaler Defekt.

**3** Freilegung des Kieferkammes vor der Implantatbett-Aufbereitung.

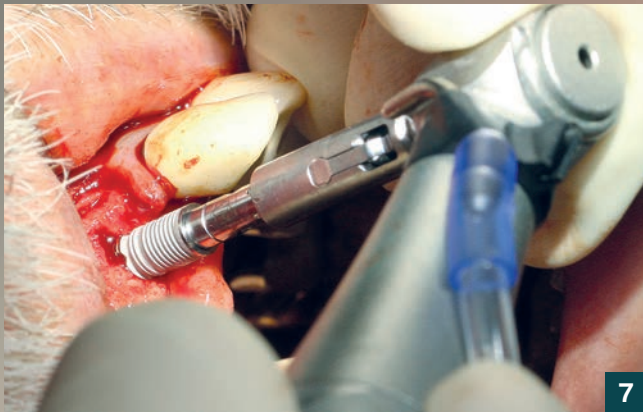
**4** Aufbereitung des Implantatbettes.



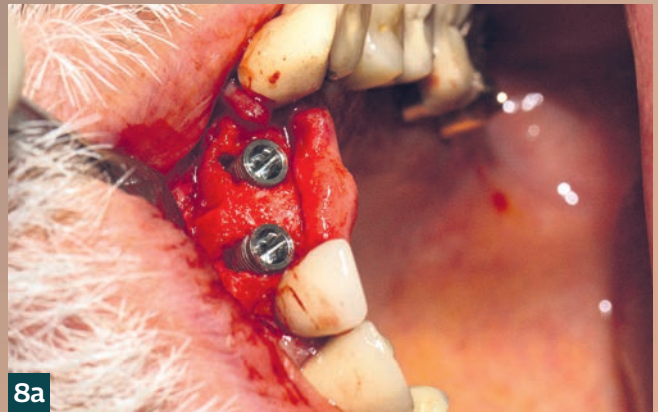
5



6



7



8a

### All-in-one: Zwei Anschlussgeometrien und ein Implantat

Der große Vorteil eines Abutment-Switches (tiologic Twinfit) liegt in der prothetischen Flexibilität. Die Möglichkeit, erst nach der Implantatinserion bzw. Osseointegration zwischen einer plattformbasierten oder einer konischen Implantat-Aufbau-Verbindung wählen zu können, bietet Flexibilität bei der prothetischen Versorgung. Immer wieder gibt es Situationen, in denen sich nach der Freilegung eines Implantates ein anderes Bild ergibt, als erwartet. Mit einem Abutment-Switch kann in diesen Fällen die Behandlungsstrategie innerhalb des Therapieverlaufs angepasst werden, so wie nachfolgend anhand eines Patientenfalls veranschaulicht. In dem Fall zeigte sich nach der Implantation zweier Implantate in Kombination mit knochenbauenden Maßnahmen zur Freilegung ein unerwartet hohes Knochenvolumen. Die Implantate waren teils im krestalen Bereich mit Knochen überwachsen.

### Patientenfall

Der heute 78-jährige Patient konsultierte im September 2021 nach einem Fahrradunfall die Zahnarztpraxis. Es bestanden Beschwerden im Oberkieferfrontzahnbereich. Die Weichteilverletzungen wurden bereits im Krankenhaus versorgt. Die zahnärztliche radiologische Diagnostik offenbarte eindeutig

Querfrakturen der Zahnwurzeln (Abb. 1). Daraufhin wurden im November 2021 die Frontzähne 11 und 21 extrahiert und die Lücke provisorisch mit einer Interimsprothese versorgt. Im März 2022 erfolgten eine präoperative digitale Volumentomografie (DVT) und die Planung der Behandlungsstrategie (Abb. 2). Noch im selben Monat wurden zwei Implantate des Typs tiologic Twinfit Ø 3.7 in regio 11 und 21 (Länge 13 mm, 15 mm) unter Lokalanästhesie inseriert (Abb. 3-8). Aufgrund der dünnen bukkalen Knochenlamelle und einer bukkalen Defektsituation erfolgte eine Augmentation des Knochens mittels der Karottentechnik nach Prof. Dr. Fouad Houry (Abb. 9). Es wurde lediglich autologes Material verwendet und die Wunde spannungsfrei sowie speicheldicht ohne weitere Membran verschlossen (Abb. 10). Angesichts der knöchernen Bedingungen sah die initiale Planung eine prothetische Versorgung auf Abutments mit Plattform-Verbindung vor.

Nach reizfreier Einheilung konnten im August 2022 die Implantate regio 11 und 21 freigelegt werden. Im Anschluss an die Inzision der Gingiva bzw. Freilegung präsentierte sich eine sehr gute knöcherne Situation (Abb. 11). Der augmentierte Knochen zeigte sich optimal integriert und hatte die Implantate teilweise krestal überwachsen. Die Implantatschultern waren initial nicht sichtbar. Diese unerwartet positive knöcherne Situation führte zu einer Neubewertung der ursprünglichen Strategie, die Implantate mit plattformbasierten Aufbauten zu versorgen.

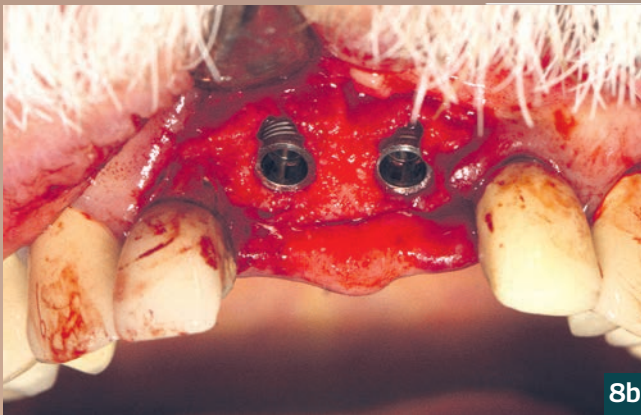5 Sammeln kleiner Knochenzylinder für die Augmentation.

6 Verdichten des Knochenlagers.

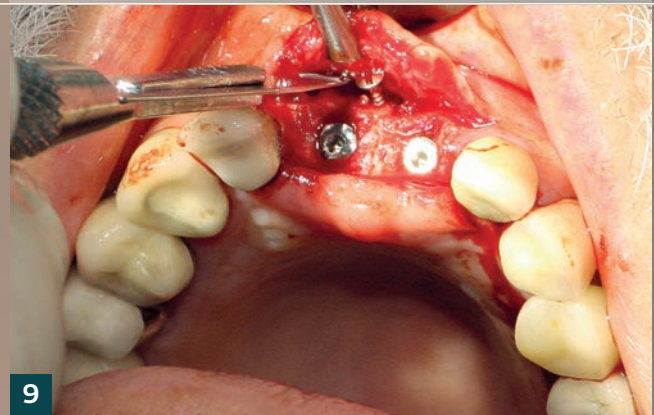
7 Insertion des Implantates (tiologic Twinfit, Ø 3.7).

8a Massive bukkale Knochendefekte ...

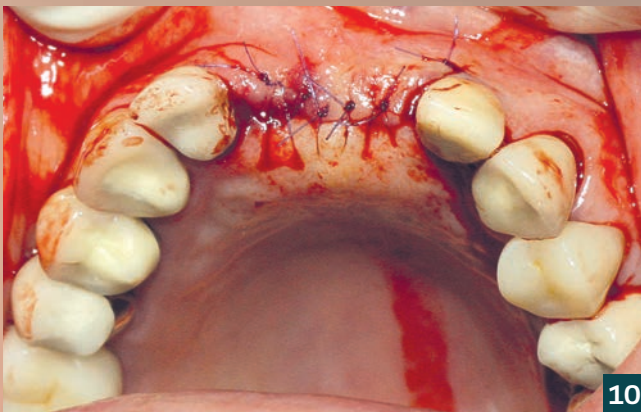




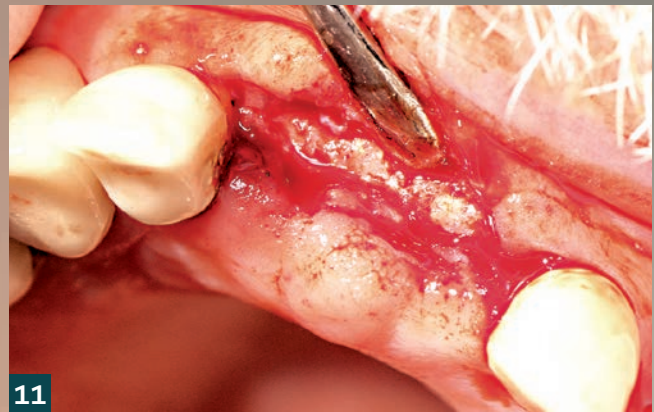8b



9



10



11

Die Vorteile einer konischen Implantat-Abutment-Verbindung (langfristige Ästhetik) sollten genutzt werden. Das zum Zeitpunkt der Freilegung vorhandene Knochenvolumen rechtfertigte eine Änderung der Planung. In dieser Flexibilität liegt der Vorteil des tiologic Twinfit-Implantates. Es kann mit einer konischen (conical) oder einer plattformbasierten (platform) Aufbauverbindung versorgt werden. Diese Entscheidung kann auch nach der Osseointegration getroffen werden.

Der überschüssige Knochen oberhalb der Verschlusschrauben wurde vorsichtig entfernt (Abb. 12). Um viel krestales Knochenvolumen zu erhalten, sollte die Restauration auf konischen Aufbauten (conical) realisiert werden. Nach entsprechenden Maßnahmen im Rahmen des Weichgewebemanagements wurde nach dem Einsetzen der Abformpfosten eine Überabformung genommen. Im Dentallabor konnten die individuellen Abutments und vollkeramischen Kronen hergestellt werden. Als Hilfestellung für die definitive Eingliederung fertigte der Zahntechniker zudem eine Einbringhilfe aus Kunststoff an.

Die Abutments und die vollkeramischen Kronen konnten Ende August 2022 definitiv eingegliedert werden (Abb. 13). Es wurde explizit darauf geachtet, jedwede Kleberreste gründlich zu entfernen und das periimplantäre Weichgewebe frei von etwaigen Reizungen zu halten. Eine Röntgenaufnahme diente der Kontrolle. Im Ergebnis zeigte sich eine implantatprothetische

Restauration, die wie aus dem Zahnfleisch gewachsen wirkt (Abb. 14, 15). Dies ist unter anderem auf die konische Implantat-Abutmentverbindung zurückzuführen. Hätte man eine plattformbasierte Verbindung verwendet, wäre eine andere Gestaltung des Abutment- bzw. Kronendesigns erforderlich gewesen. Dies hätte vermutlich zu einer weniger ästhetisch ansprechenden Darstellung im Bereich der Weichgewebe geführt.

Das postoperative Röntgenbild bestätigt das Knochenwachstum in vertikaler Richtung (Abb. 16). Der auf dem Röntgenbild scheinbar enge Abstand des Implantats regio 21 zum bereits seit längerem vorhandenen Implantat regio 22 erklärt sich durch die typische Abbildungsgeometrie der Implantatachsen zur Röntgenachse und stellt keine klinische Komplikation dar.

### Fazit

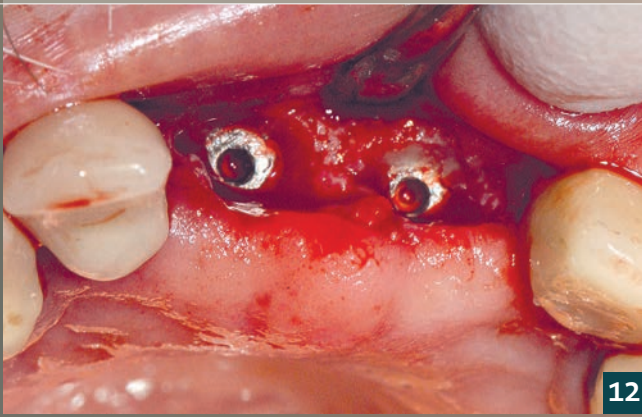
Die Idee des Abutment-Switchs (tiologic Twinfit Implantat) gewährt Flexibilität im klinischen Alltag. Dank der Möglichkeit, innerhalb eines Implantatsystems zwischen einer plattformbasierten und einer konischen Verbindung zu wählen, lässt sich auf Veränderungen im Therapieverlauf reagieren. Selbst ein nachträglicher Wechsel ist möglich. Es ist nicht ungewöhnlich, dass Implantatversorgungen im Laufe der Zeit erweitert werden müssen. Was als implantatologische Einzelzahnversorgung mit konischem Abutment beginnt, kann sich im Laufe der

**8b** ... nach der Insertion der beiden Implantate.

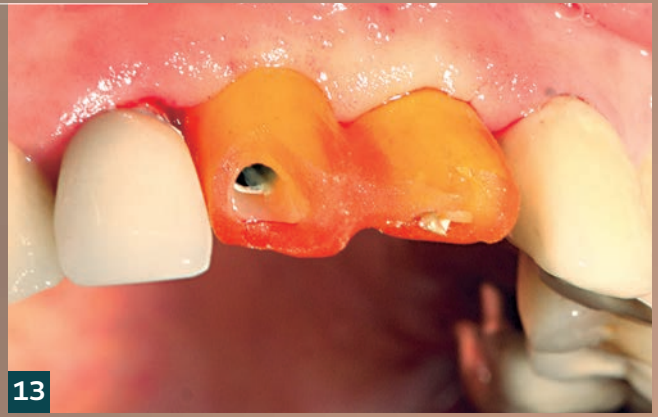**9** Augmentation mittels Karottentechnik nach Prof. Dr. Fouad Khoury (autologer Knochen).

**10** Spannungsfreier Wundverschluss nach Insertion und Augmentation.

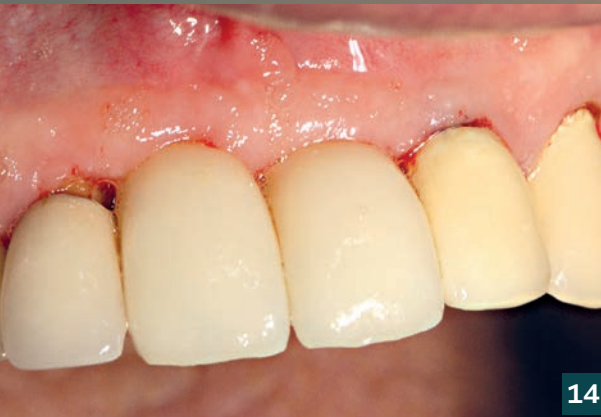**11** Vernähen und Anlagerung des Weichgewebes um die Cones (Primärstrukturen).



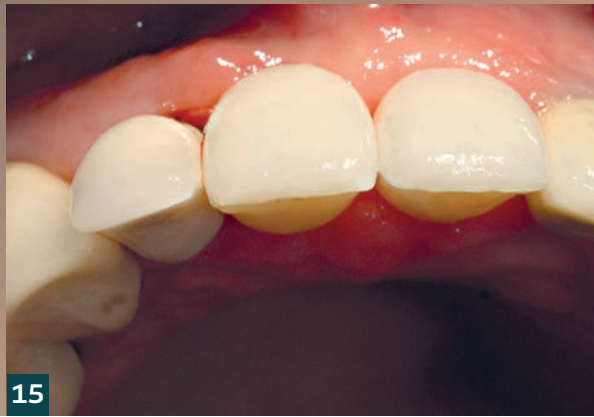12



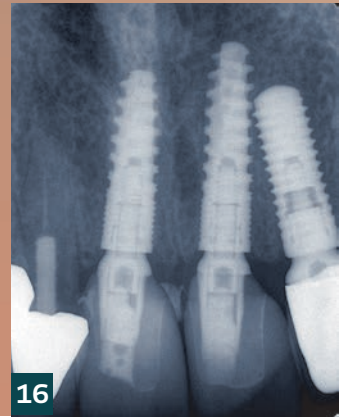
13



14



15



16

Jahre zu einer komplexen Versorgung entwickeln. Hier bietet tiologic Twinfit die Flexibilität, den konischen durch einen plattformbasierten Aufbau zu ersetzen und zusätzliche Implantate in die Versorgung zu integrieren. Im vorliegenden Patientenfall konnte aufgrund der günstigen Hartgewebesituation nach Freilegung die ursprüngliche Entscheidung für eine plattformbasierte Verbindung revidiert und stattdessen konische Abutments für die prothetische Versorgung gewählt werden. Der Fall steht beispielhaft für viele Situationen im Alltag, in denen

die Option eines Abutment-Switches entscheidend zu einem optimalen Ergebnis beitragen kann.



Abrechnungstipps  
zu dieser Publikation

DZR | Blaue Ecke

**12** Freilegung. Von der geplanten plattformbasierten Verbindung wurde Abstand genommen.

**13** Einbringhilfe zum Verschrauben der Abutments.

**14** Vollkeramische Kronen nach der Eingliederung.

**15** Die 12-Uhr-Ansicht verdeutlicht das Knochenvolumen, welches durch die Augmentation erzielt werden konnte.

**16** Kontrolle: Der scheinbar enge Abstand zum Implantat regio 22 resultiert aus der Abbildungsgeometrie des 2D-Zahnfilms.

## In Erinnerung an ZTM Gerd Weber

Mit großer Bestürzung und tiefer Trauer geben wir den Verlust unseres langjährigen Weggefährten und Co-Autors dieses Artikels, Zahntechnikermeister Gerd Weber, bekannt. Ein tragisches Unglück riss ihn unerwartet aus dem Leben. Er hinterlässt nicht nur als herausragender Zahntechniker eine große Lücke, sondern vor allem als großartiger Mensch. Denn Gerd war mehr als „nur“ ein Kollege. Er war ein Freund, ein Mentor und eine Inspiration. Die Leidenschaft und das Engagement für seinen Beruf als Zahntechniker waren besonders. Er strebte nach Perfektion und erfüllte mit voller

Hingabe die Erwartungen der Patienten. Wir schätzen seine Menschlichkeit, seine unermüdliche Arbeit und sein fundiertes Wissen als Zahntechniker, das er auch als Referent großzügig weitergegeben hat. Mit seiner freundlichen und zuvorkommenden Art und seiner Leidenschaft für das Leben berührte Gerd unsere Herzen. Unser tiefstes Mitgefühl gilt seiner Familie und seinen Freunden. Wir sind dankbar für die Zeit, die wir mit Gerd verbringen durften, und werden sein Andenken in Ehren halten.

*Dr. Daniel Schulz und das Team von Dentaforum*



tiologic  
TWINFIT

conical

plattform

IT'S MY CHOICE.

Entscheiden Sie jederzeit individuell und flexibel, welche Abutmentvariante für Ihren Patienten die beste ist – conical oder platform.

Mehr Informationen →



FACHTAGE  
IMPLANTOLOGIE  
**2023**

ERLANGEN 07.10.2023

*Sind Sie dabei?*

**D**  
DENTAURUM

# Seltene Erkrankungen und Implantatversorgung

In Deutschland leiden zirka vier Millionen Menschen unter einer sogenannten „Seltenen Erkrankung“ (SE). Europaweit wird die Anzahl Betroffener auf annähernd 30 Millionen geschätzt. Weltweit gibt es 6.000 bis 9.000 SE, die definitionsgemäß nur eine relativ kleine Anzahl an Patienten betreffen. Die meisten SE sind genetischen Ursprungs und führen u. a. zu einer reduzierten Lebenserwartung, psychischen Effekten und einem Verlust an Lebensqualität. Etwa 15,0 % der SE sind mit oralen Manifestationen verbunden [Benz, et al., 2022]. Diese können sich auf die Mundgesundheit, die mundgesundheitsbezogene Lebensqualität (MLQ) und die zahnärztlichen Versorgungsmöglichkeiten auswirken. Im Bereich der Implantologie sind insbesondere die Patienten von Interesse, bei welchen durch die SE Zähne entweder nicht angelegt sind oder im Allgemeinen schlechte Voraussetzungen für eine langfristig erfolgreiche Implantattherapie bestehen. Dazu gehören u. a. Patienten mit ektodermaler Dysplasie (ED), Sjögren Syndrom (SjS), Papillon-Lefèvre-Syndrom (PLS) oder Ehlers-Danlos-Syndrom (EDS). Bei ED-Patienten sind ektodermale Strukturen wie u. a. Zähne, Fingernägel und Schweißdrüsen betroffen. Infolge multipler Zahnnichtanlagen bzw. Zahnlosigkeit ist das Wachstum des Gesichtsschädels gestört [Chrcanovic, 2018]. Bei Patienten mit ED ist die MLQ im Vergleich zur Normalbevölkerung eingeschränkt [Niekamp, et al., 2020], diese kann jedoch mittels Zygoma-Implantaten und einer prothetischen Sofortversorgung gesteigert werden [Goker, et al., 2020, Zou, et al., 2014]. Zygoma-Implantate können erfolgreich eingesetzt werden [Wu, et al., 2015] und lassen über einen Zeitraum von drei bis fünf Jahren nach Belastung hohe kumulative Überlebensraten von 98,3 % und niedrige Periimplantitisraten von 4,5 % erwarten [Zou, et al., 2014]. Auch bei konventionellen Implantaten wurden Überlebensraten von 97,9 % bei Erwachsenen und von 98,6 % bei Kindern ermittelt [Wang, et al., 2016]. Aufgrund des reduzierten Knochenlagers sind z. T. umfangreiche Augmentationen erforderlich, welche sich als Implantatlager weniger gut als ortständiger Knochen eignen und zu niedrigeren Implantatüberlebensraten führen [Filius, et al., 2016]. Auch die krestalen Knochenverluste sind im augmentierten Knochen signifikant erhöht [Filius, et al., 2018]. Trotz des nicht abgeschlossenen Wachstums der Schädelknochen und einer potenziellen Infraokklusion der Implantate stellt die frühe, bereits im Kindesalter einsetzende Implantatversorgung eine gute Behandlungsoption dar [Schnabl, et al., 2018]. Eine beständige Anpassung der prothetischen Restauration ist jedoch aufgrund des weiteren Wachstums der Patienten unverzichtbar. Das SjS ist eine chronische Autoimmunerkrankung, die u. a. durch einen eingeschränkten Speichelfluss charakterisiert ist. Trotz der fehlenden Schutzfunktion des Speichels scheinen sich im Rahmen von Implantatbehandlungen die klinischen Ergebnisse nicht von denen der Normalbevölkerung zu unterscheiden. In Kohortenstudien [Korfage, et al., 2016] und in systematischen Übersichtsarbeiten [Almeida, et al., 2017, Chrcanovic, et al., 2019, Reichart,

et al., 2016] konnten Überlebensraten zwischen 91,7-97,0 % und Erfolgsraten von über 95,0 % [Barros, et al., 2021] ermittelt werden. Auch beim SjS führte die Versorgung mit implantatgetragenen Zahnersatz zu einer Verbesserung der MLQ. Allerdings scheint bei diesen Patienten eine höhere Neigung zu krestalen Knochenverlusten zu bestehen [Chrcanovic, et al., 2019, Esimekara, et al., 2022]. Während SjS-Patienten offensichtlich ein höheres Mukositis-Risiko aufweisen [Chrcanovic, et al., 2019], sind Zusammenhänge zwischen einem SjS und einem erhöhten Parodontitis-Risiko derzeit noch nicht erwiesen [Gheorghie, et al., 2023]. Beim PLS handelt es sich um eine seltene, autosomal rezessive Erkrankung, die mit einem Zahnverlust bereits im Jugendalter verbunden ist. Teilweise wird von hohen Periimplantitis- und Implantatverlusten berichtet [Nassani, et al., 2021, Nickles, et al., 2022], die in anderen Publikationen nicht bestätigt werden konnten [Atarbashi-Moghadam, et al., 2020]. Bei EDS ist u. a. die Synthese und Produktion von Kollagenzellen beeinträchtigt, was offensichtlich mit einem erhöhten Parodontitis- und Periimplantitisrisiko in Verbindung steht [Bergamini, et al., 2023, Kapferer-Seebacher, et al., 2017, Rinner, et al., 2018]. Da seltene Erkrankungen im Laufe des Lebens in vielen Fällen erst zu einem späten Zeitpunkt diagnostiziert werden, sind Zahnärzte eine wichtige Instanz zur Früherkennung von SE auf Grundlage ihrer oralen Manifestation. Beim Ehlers-Danlos-Syndrom warten beispielsweise Betroffene im Durchschnitt 18,4 Jahre [Hanisch, et al., 2020] bzw. 21,8 Jahre [Balke, et al., 2023] auf ihre korrekte Diagnose, wie anhand von Befragungsergebnissen Betroffener ermittelt werden konnte. Zudem scheint sich mit jedem Jahr der Diagnoseverzögerung die MLQ bei SE-Patienten zu verschlechtern, wie eine Befragung von Mitgliedern mehrerer deutscher Selbsthilfegruppen ergab [Bohner, et al., 2019]. Bei Kindern mit orofazialen Manifestationen von SE ist die Lebensqualität insbesondere in psychosozialer Hinsicht eingeschränkt. Soziale Probleme infolge ästhetischer Einschränkungen, sozialer Isolation und Zukunftsängsten scheinen bei den Betroffenen weit verbreitet zu sein [Friedlander, et al., 2019], was die Wichtigkeit einer frühzeitigen Diagnose für die MLQ unterstreicht [Bohner, et al., 2019]. Um eine Früherkennung zu ermöglichen, sind jedoch umfassende Kenntnisse zu SE und ihren Auswirkungen auf die Mundgesundheit sowie eine entsprechende Achtsamkeit notwendig. Kenntnisse und Achtsamkeit scheinen jedoch derzeit – zumindest in Deutschland – weder im Bereich der Forschung und Lehre noch in der Praxis besonders ausgeprägt zu sein, wie die Ergebnisse zweier Surveys zeigen konnten [Benz, et al., 2022, Kühne, et al., 2020]. Gleichwohl gaben viele der Befragten in der Studie von Benz et al. an, dass SE und assoziierte orale Manifestationen als klinisch relevant betrachtet werden müssen. Das dafür erforderliche Wissen kann mittels verfügbarer Quellen u. a. bei der European Organisation for Rare Diseases (Eurordis), auf Orphanet und mittels einschlägiger Fortbildungsmaßnahmen erworben werden.

# ICX-DIAMOND<sup>®</sup>

DAS NEUE ZAHN-IMPLANTAT VON MEDENTIS MEDICAL.

LIQUID

Wir kennen kein  
stärkeres Ø 3.3 Implantat  
**als ICX-DIAMOND!**  
Aus Giga-Titan gefertigt.



**GIGA-TITAN =**  
Rein Titan Grad 4KV,  
mit 1.100 MPa.<sup>3</sup>

Mehr Infos zu  
ICX-DIAMOND  
im ICX-Shop!

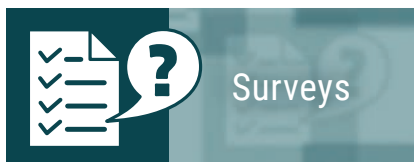

DER NEUE  
ICX-GOLD-STANDARD  
VON MEDENTIS MEDICAL.

SERVICE-TEL.: 02641 9110-0 · BE SMART. BE ICX.

medentis  
medical

3) Definition von Giga-Titan: Rein Titan Grad 4KV 1.100 MPa.  
Quellenangaben für mechanische und chemische Eigenschaften: ISO 5832-3



## Surveys

Al Najam Y, Tahmaseb A, Wiryasaputra D, Wolvius E, Dharmo B.

**Outcomes of dental implants in young patients with congenital versus non-congenital missing teeth**

Int J Implant Dent. 2021 Aug 23;7(1):92.

**(»Behandlungsergebnisse nach Implantatversorgung junger Patienten mit kongenital und nicht-kongenital fehlenden Zähnen.«)**

Das Ziel der vorliegenden Untersuchung war die Ermittlung der Implantatüberlebensraten und der Patientenzufriedenheit anhand eines Fragebogens bei jungen Patienten im Alter von 18 bis 40 Jahren mit Zahnverlust (Gruppe 1: nicht-kongenitale Ursache, n=32) gegenüber Patienten mit genetisch bedingter Zahnnichtanlage (Gruppe 2: Hypodontie, n=25 und Gruppe 3: Oligodontie, n=53). In Gruppe 1 betrug die Implantatüberlebensrate 96,9 %, in Gruppe 2 96,0 % und in Gruppe 3 88,7 %. Was den subjektiven Implantatserfolg betrifft, war die Patientenzufriedenheit bei Patienten mit kongenital nicht angelegten Zähnen signifikant höher als bei Patienten mit Zahnverlust. **Schlussfolgerung:** Die Ursache für fehlende Zähne hat keinen Einfluss auf das Überleben von Implantaten. Allerdings hat die Ursache der fehlenden Zähne einen signifikanten Einfluss auf die Patientenzufriedenheit.

Balke J, Bohner L, Köppe J, Jackowski J, Oelerich O, Hanisch M.

**Oral Health-Related Quality of Life in Different Subtypes of Ehlers-Danlos Syndrome.**

Int J Environ Res Public Health. 2023 Jan 26;20(3):2218.

**(»Mundgesundheitsbezogene Lebensqualität bei unterschiedlichen Subtypen des Ehlers-Danlos-Syndroms.«)**

Um die Unterschiede in der mundgesundheitsbezogenen Lebensqualität (OHRQoL) zwischen den Subtypen des

Ehlers-Danlos-Syndroms (EDS) zu untersuchen, wurden die Teilnehmer den drei folgenden Subtypen zugeteilt: klassisches EDS (cEDS), hypermobiles EDS (hEDS) und vaskuläres EDS (vEDS). Alle anderen Subtypen wurden deskriptiv ausgewertet. Es wurden Freitextfragen und die deutsche Kurzform des OHIP-14-Fragebogens verwendet. 295 Fragebögen wurden in die Analyse einbezogen, die zehn verschiedene EDS-Subtypen repräsentieren. Der mittlere OHIP-Score aller Teilnehmer betrug 19,6 Punkte. Die drei Haupt-Subtypen zeigten eine ähnlich reduzierte OHRQoL mit 18,0 (cEDS), 19,5 (hEDS) und 15,2 (vEDS) OHIP-Punkten. Bei allen anderen Subtypen variierten die OHIP-Werte. Die Teilnehmer warteten im Durchschnitt 21,8 Jahre auf ihre Diagnose. Innerhalb der vorherrschenden Subtypen warteten vEDS-Patienten jedoch mit 13,3 Jahren ( $\pm 13,0$ ;  $p = 0,004$ ) deutlich kürzer als Teilnehmer mit hEDS. Außerdem zeigte diese Studie keinen Unterschied in der OHRQoL für die vorherrschenden Subtypen, unabhängig davon, ob ein Teilnehmer Mitglied einer Selbsthilfegruppe war (18,8) oder nicht (19,4).

Benz K, Trapp R, Voss M, Hanisch M, Geisthoff U, Jackowski J.

**Awareness and Knowledge of Rare Diseases in German Dentists, Dental Specialists and Oral and Maxillo-facial Surgeons: A Country-Wide Survey.**

Medicina (Kaunas). 2022 Aug 17;58(8):1114.

**(»Achtsamkeit und Kenntnisse in Bezug auf seltene Erkrankungen bei Zahnärzten, Fachzahnärzten/Zahnärzten mit Tätigkeitsschwerpunkt und Mund-, Kiefer-, Gesichtschirurgen in Deutschland: Eine landesweite Befragung.«)**

Von seltenen Krankheiten sind in Deutschland schätzungsweise vier Millionen Patienten betroffen. Etwa 15,0 % der weltweit etwa 6.000 bis 8.000 bekannten seltenen Krankheiten zeigen Manifestationen im Zahn-, Mund- und Kieferbereich. In der vorliegenden Umfrage wurden die Kenntnisse und der Umgang mit seltenen Erkrankungen und deren oro-

fazialen Veränderungen bei Zahnärzten, Fachzahnärzten/Zahnärzten mit Tätigkeitsschwerpunkt und Mund-, Kiefer- und Gesichtschirurgen sowie Zahnärzten, die an Universitätskliniken für Zahnmedizin und/oder Mund-, Kiefer- und Gesichtschirurgie tätig sind, untersucht. Dazu wurde eine anonyme Befragung durchgeführt, an der insgesamt 309 niedergelassene Zahnärzte und Mund-, Kiefer- und Gesichtschirurgen sowie 18 an Universitäten tätige Zahnärzte und Mund-, Kiefer- und Gesichtschirurgen teilnahmen. 209 (86,7 %) niedergelassene Studienteilnehmende gaben an, dass das Thema seltene Erkrankungen als klinisch relevant angesehen werden sollte. Die Studienteilnehmenden an Universitäten gaben nur in sieben (63,6 %) Fällen an, dass es eine Vorlesung über seltene Krankheiten gab. Nur zwei (13,3 %) Teilnehmende berichteten von aktiver Forschung zu diesem Thema in ihrer Abteilung.

**Schlussfolgerung:** Das derzeitige Wissen zu seltenen Erkrankungen scheint bei Zahnmedizinern in Deutschland unzureichend zu sein.

Bohner L, Wiemann S, Jung S, Kleinhertz J, Hanisch M.

**Oral health-related quality of life in rare diseases associated with oral symptoms, diagnostic delay, and sex.**

Bundesgesundheitsblatt Gesundheitsforschung Gesundheitsschutz. 2019 Nov;62(11):1406-1411.

**(»Mundgesundheitsbezogene Lebensqualität bei seltenen Erkrankungen im Zusammenhang mit oralen Symptomen, Diagnoseverzögerung und Geschlecht.«)**

Hintergrund: In Deutschland sind rund vier Millionen Menschen von einer seltenen Krankheit betroffen, von denen 15,0 % orofaziale Manifestationen aufweisen. Um die mundgesundheitsbezogene Lebensqualität von Menschen mit seltenen Erkrankungen zu ermitteln und den Zusammenhang zwischen oralen Symptomen, einer Diagnoseverzögerung und dem Geschlecht zu untersuchen, wurde ein Fragebogen mit offenen Fragen entwickelt, der auch Fragen aus

# Ein Workflow. Eine Verbindung. Ihre Wahl.


Die EV-Implantat-Familie verfügt über drei Implantatdesigns mit den bewährten Innovationen des Astra Tech Implant System EV. Alle Implantate bieten dank der einheitlichen EV-Verbindung Zugang zu einer einzigen umfassenden prothetischen Plattform.

**Wählen Sie die EV-Implantat-Familie:  
Drei Implantate - eine Verbindung - eine Prothetik.**



## EV-Implantat- Familie

Astra Tech Implant® EV  
PrimeTaper EV™ Implantat  
OmniTaper EV™ Implantat



Auch wenn die Symbole "und" nicht überall verwendet werden, verzichtet Dentsply Sirona nicht auf seine Markenrechte. 32672626-DE-2212 © 2023 Dentsply Sirona. Alle Rechte vorbehalten.



[dentsplysirona.com/ev-implantat-familie](https://dentsplysirona.com/ev-implantat-familie)



dem OHIP-G14 enthielt. Der Fragebogen wurde an 125 deutsche Mitgliedsverbände des Dachverbandes der Selbsthilfegruppen verschickt. Insgesamt standen 473 Teilnehmer mit 96 verschiedenen seltenen Erkrankungen für die Analyse zur Verfügung. Der OHIP-Wert war bei Teilnehmern ohne orale Manifestationen um 6,54 Punkte niedriger als bei denen mit oralen Symptomen. Bei oralen Symptomen stieg der OHIP-Wert mit jedem Jahr der Diagnoseverzögerung um 0,080 Punkte. Ein Zusammenhang mit dem Geschlecht wurde nicht festgestellt.

**Schlussfolgerung:** Unabhängig vom Vorhandensein oraler Symptome weisen Menschen mit seltenen Erkrankungen in Deutschland eine schlechtere mundgesundheitsbezogene Lebensqualität auf, als dies für die Normalbevölkerung bekannt ist. Wenn orale Symptome vorhanden sind, zeigen sie eine negative Korrelation mit der mundgesundheitsbezogenen Lebensqualität. Im Durchschnitt dauert es 8,37 Jahre, bis eine Krankheit korrekt diagnostiziert wird. Je früher eine seltene Krankheit diagnostiziert wird, desto besser ist die mundgesundheitsbezogene Lebensqualität der Betroffenen.

Friedlander L, Berdal A, Boizeau P, Licht BA, Manière MC, Picard A, Azzis O, Vazquez MP, Alberti C, Molla MD. *Oral health related quality of life of children and adolescents affected by rare orofacial diseases: a questionnaire-based cohort study.* Orphanet J Rare Dis. 2019 Jun 4;14(1):124.

**(»Mundgesundheitsbezogene Lebensqualität von Kindern und Jugendlichen mit seltenen orofazialen Erkrankungen: Eine fragebogenbasierte Kohortenstudie.«)**

Seltene Erkrankungen (SE), die sich im Mund-, Kiefergesichtsbereich manifestieren, können sich negativ auf die mundgesundheitsbezogene Lebensqualität auswirken. Um Zusammenhänge zwischen der mundgesundheitsbezogenen Lebensqualität (OHRQoL) und demografischen, zahnmedizinischen und psychosozialen Faktoren zu untersuchen, wurde eine nationale Kohortenstudie in französischen Zentren

für SE durchgeführt. Die Patienten wurden gebeten, einen Fragebogen zu beantworten, der soziodemografische, klinische und zahnmedizinische Fragen sowie psychosoziale Fragen enthielt, und anschließend den Child-OIDP-Index auszufüllen. Antworten von 110 Patienten mit einem Alter zwischen sechs bis 17 Jahren standen für die Analyse zur Verfügung. Faktoren, die mit einer niedrigeren OHRQoL in Verbindung gebracht wurden, waren eine weibliche Geschlechtszugehörigkeit, aus finanziellen Gründen auf eine zahnärztliche Versorgung verzichten zu müssen, eine syndromale Erkrankung zu haben, ein Problem mit der Zahnform und -farbe zu haben und sich isoliert, allein und anders als andere Kinder zu fühlen. Die qualitative Analyse ergab, dass nur sehr wenig psychologische Betreuung in Anspruch genommen wurde und die Patienten über große Ängste und Zukunftsängste berichteten.

**Schlussfolgerung:** Die Lebensqualität von Kindern, die an seltenen Erkrankungen mit orofazialen Manifestationen leiden, ist insbesondere in psychosozialer Hinsicht beeinträchtigt.

Hanisch M, Blanck-Lubarsch M, Bohner L, Suwelack D, Kleinheinz J, Köppe J. *Oral Conditions and Oral Health-Related Quality of Life of People with Ehlers-Danlos Syndromes (EDS): A Questionnaire-Based Cross-Sectional Study.* Medicina (Kaunas). 2020 Sep 4;56(9):448.

**(»Mundgesundheitszustand und mundgesundheitsbezogene Lebensqualität bei Menschen mit Ehlers-Danlos-Syndrom (EDS): Eine fragebogenbasierte Querschnittsuntersuchung.«)**

Da es nur wenige Studien zur mundgesundheitsbezogenen Lebensqualität (OHRQoL) von Menschen mit Ehlers-Danlos-Syndrom gibt, war das Ziel der Studie die OHRQoL von Menschen mit EDS mittels des OHIP-14-Fragebogens aus ihrer eigenen Sicht zu analysieren sowie Informationen über ihr Alter zum Zeitpunkt der Diagnose, die Zeitspanne bis zur Diagnose und das Vorhandensein

oralen Erkrankungen (falls vorhanden) und deren Zusammenhang mit der Qualität der Mundgesundheit zu erhalten. Es standen insgesamt 79 auswertbare Fragebögen von 66 weiblichen (83,5 %) und 13 männlichen (16,5 %) Probanden für die Analyse zur Verfügung. Im Durchschnitt dauerte es nach der ersten Erkrankung 18,36 Jahre, bis ein EDS korrekt diagnostiziert wurde. 69,6 % der Teilnehmer beschrieben orale Manifestationen des EDS. Die OHRQoL fiel bei Patienten mit oralen Erkrankungen signifikant schlechter aus als bei Patienten ohne orale Manifestationen.

**Schlussfolgerung:** Lange Diagnosewege scheinen ein typisches Problem bei Patienten mit EDS zu sein. Orale Erkrankungen, die mit der Grunderkrankung in Zusammenhang stehen, traten regelmäßig auf und zeigten eine negative Korrelation mit der OHRQoL.

Kühne A, Kleinheinz J, Jackowski J, Köppe J, Hanisch M.

*Study to Investigate the Knowledge of Rare Diseases among Dentists, Orthodontists, Periodontists, Oral Surgeons and Craniomaxillofacial Surgeons.*

Int J Environ Res Public Health. 2020 Dec 28;18(1):139.

**(»Studie zum Wissen von Zahnärzten, Kieferorthopäden, Parodontologen, Oralchirurgen oder Mund-, Kiefer-Gesichtschirurgen in Bezug auf seltene Erkrankungen.«)**

Um den Wissensstand zu seltenen Erkrankungen (SE) bei Zahnärzten an einer Universitätsklinik (DU) sowie niedergelassenen Zahnärzten und Fachzahnärzten im Kammerbezirk Westfalen-Lippe zu ermitteln, wurde ein digitaler Fragebogen entwickelt, der über einen Link digital einer Zufallsstichprobe von 1.500 niedergelassenen Zahnärzten, Fachzahnärzten und Mund-, Kiefer- und Gesichtschirurgen aus dem Kammerbereich Westfalen-Lippe sowie Zahnärzten, Fachzahnärzten und Mund-, Kiefer-, Gesichtschirurgen der Universitätszahnkliniken Münster und Witten/Herdecke zur Verfügung gestellt wurde. Insgesamt standen 267 Fragebögen für eine Analyse zur Verfügung. DUs hatten einen signifikant höheren



# So schön geht zuverlässig

Wie Neodent® Zi gewohnte Stabilität mit Ästhetik verbindet.



**Flexibel:** Als Keramik-Anwender\*in arbeiten Sie mit unserem Implantat flexibler und lösen selbst anspruchsvolle Fälle.



**Stabil:** Unsere Lösungen sorgen für zufriedene Patient\*innen, die glücklich zubeißen und sich über ein authentisches Lächeln freuen.



**Kompromisslos:** Mit unseren Keramik-Implantaten bedienen Sie die steigende Nachfrage nach ästhetischen Sofort-implantaten.



Wissensstand über SEs im Vergleich zu Nicht-DUs. Zusammenfassend lässt sich sagen, dass die meisten Teilnehmer kein oder nur ein geringes Wissen über SEs aufwiesen, wobei DUs einen signifikant höheren Wissensstand aufwiesen als Nicht-DUs.

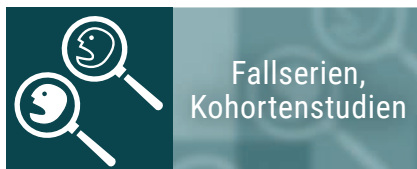Niekamp N, Kleinheinz J, Reissmann DR, Bohner L, Hanisch M.

**Subjective Oral Health-Related Quality of Life and Objective Oral Health in People with Ectodermal Dysplasia.**

Int J Environ Res Public Health. 2020 Dec 28;18(1):143.

**(»Subjektiv empfundene mundgesundheitsbezogene Lebensqualität und tatsächliche Mundgesundheit von Personen mit Ektodermaler Dysplasie.«)**

Ektodermale Dysplasie (ED) bezeichnet eine heterogene Gruppe von genetisch bedingten Erkrankungen der Haut, der Hautanhangsgebilde und der Zähne. Menschen mit ED haben im Vergleich zur Allgemeinbevölkerung eine schlechtere mundgesundheitsbezogene Lebensqualität (OHRQoL). Ziel dieser Studie war die Untersuchung der OHRQoL von Menschen mit ED zu messen und in Bezug zu ihrem tatsächlichen objektiven Mundgesundheitszustand zu bringen, um das Vorliegen einer schlechteren Mundgesundheit in dieser Bevölkerungsgruppe zu bestätigen oder zu widerlegen. Zur Bestimmung der OHRQoL wurde die deutsche Version des OHIP-14-Fragebogens verwendet. Insgesamt wurden zehn männliche und elf weibliche Teilnehmer mit einem Durchschnittsalter von  $22,0 \pm 9,0$  Jahren in diese Studie einbezogen. Alle Studienteilnehmer wurden klinisch untersucht und die gemessenen Parameter mit dem Physical Oral Health Index (PhOX) erfasst. Die Ergebnisse zeigten, dass sowohl die OHRQoL als auch die tatsächliche Mundgesundheit der Teilnehmer stark beeinträchtigt waren und dass ihre objektive und subjektive Mundgesundheit schlechter war als die der Allgemeinbevölkerung in Deutschland.



Attia S, Schaaf H, El Khassawna T, Malhan D, Mausbach K, Howaldt HP, Streckbein P.

**Oral Rehabilitation of Hypodontia Patients Using an Endosseous Dental Implant: Functional and Aesthetic Results.**

J Clin Med. 2019 Oct 15;8(10):1687.

**(»Implantatprothetische Rehabilitation von Patienten mit Hypodontie: Funktionelle und ästhetische Ergebnisse.«)**

Genetisch bedingte Zahnnichtanlagen führen aufgrund des häufig zu geringen Alveolarkammvolumens in den zahnlosen Kieferabschnitten zu Schwierigkeiten bei der implantatprothetischen Rehabilitation bei den betroffenen Patienten. In dieser retrospektiven Studie wurden die funktionellen und ästhetischen Ergebnisse nach der Versorgung von 43 Hypo- und Oligodontie-Patienten mit 165 Implantaten anhand der Albrektsson-Erfolgskriterien ermittelt. Die Daten von 37 Patienten mit einem Alter zwischen 17 und 44 Jahren und 155 Implantaten standen für die Nachuntersuchung zur Verfügung. Den Hypodontie-Patienten fehlten ein bis fünf Zähne (n=28), während bei den Patienten mit Oligodontie (n=9) mehr als sechs Zähne fehlten. In dieser Studie hatten 24 Patienten (64,9 %) mit Hypodontie eine positive Familienanamnese; die übrigen 13 Patienten hatten kein Familienmitglied mit Hypodontie. Die endgültige Nachbeobachtungszeit lag zwischen fünf und 189 Monaten nach Implantatversorgung. Bei 32 Patienten (86,0 %) wurde vor der Implantation eine kieferorthopädische Behandlung durchgeführt. Die implantatprothetische Rehabilitation führte dazu, dass 62,0 % der Fälle mit ein bis zwei Implantaten und 38,0 % mit drei bis 15 Implantaten behandelt werden konnten. Von 155 inserierten Dentalimplantaten erfüllten 18 Implantate nicht die Albrektsson-Kriterien und zwei dieser Implantate mussten entfernt werden. Mehr als

zwei Drittel der Patienten zeigten eine hohe Zufriedenheit mit der Kaufunktion (69,4 %) und der Sprechfunktion (80,6 %). Das ästhetische Ergebnis wurde von 17 Patienten (47,2 %) als ausgezeichnet bewertet.

Filius MAP, Cune MS, Koopmans PC, Vissink A, Raghoobar GM, Visser A.

**Dental implants with fixed prosthodontics in oligodontia: A retrospective cohort study with a follow-up of up to 25 years.**

J Prosthet Dent. 2018 Oct;120(4):506-5129.


**(»Festsitzende implantatprothetische Versorgung von Patienten mit Oligodontie: Eine retrospektive Kohortenstudie mit einem Follow up von 25 Jahren.«)**

In dieser retrospektiven klinischen Studie wurden Einflussfaktoren auf langfristige Überlebensraten von Implantaten und festsitzenden prothetischen Suprakonstruktionen über einen Zeitraum von 25 Jahren in einer Kohorte von Patienten mit Oligodontie untersucht. Dazu erfolgte in der Abteilung für Mund-, Kiefer- und Gesichtschirurgie am University Medical Center Groningen, Niederlande, eine Auswertung der Krankenakten dieser Patienten. Insgesamt wurden 126 Oligodontie-Patienten mit insgesamt 777 Implantaten versorgt. Bei einem Verlust von 56 Implantaten lag eine kumulative Fünfjahres-Überlebensrate von 95,7 % vor. Die kumulative Zehnjahres-Überlebensrate betrug 89,2 %. Die Überlebensraten von Implantaten, die im Zusammenhang mit einer Augmentation eingesetzt wurden, waren signifikant niedriger als die von Implantaten, die in nativem Alveolarknochen inseriert worden waren. Die prothetischen kumulativen Fünfjahres- bzw. Zehnjahres-Überlebensraten lagen bei 90,5 % bzw. bei 80,3 %. Die Ergebnisse verschraubter und zementierter Suprakonstruktionen waren vergleichbar. Die Überlebensraten von implantatgetragenen Einzelkronen waren signifikant gegenüber den Überlebensraten festsitzenden partiellen Zahnersatzes erhöht.

# Encode<sup>®</sup> Emergence Abformsystem

**3 in 1**


Gingivaformer,  
Abformpfosten,  
Scanbody




## Natürlich heilen. Einfach abformen.

- Allmählich ansteigende Austrittsprofile formen und fördern die natürliche Gewebeheilung
- Vereinfachtes intraorales Scannen und konventionelles Abformen für ästhetische Ergebnisse
- Intuitives Code-Schema bietet 3D-Informationen für den restaurativen CAD/CAM-Workflow.
- Gingivaformer sind mit unterschiedlichen Austrittsprofil-Durchmessern und in drei verschiedenen Höhen erhältlich: 3 mm, 5 mm und 7 mm.

Für weitere Informationen kontaktieren Sie bitte Ihren zuständigen Außendienstmitarbeiter oder per E-Mail an [zv.bestellung@ZimVie.com](mailto:zv.bestellung@ZimVie.com)  
[ZimVie.com/Dental](https://www.zimvie.com/Dental)



 **ZimVie**

Soweit nicht anders angegeben, sind sämtliche hier erwähnten Handelsmarken Eigentum von ZimVie; alle Produkte werden von einer oder mehreren der dentalen Tochtergesellschaften von ZimVie Inc. (Biomet 3i, LLC, Zimmer Dental, Inc., etc.) hergestellt und von ZimVie Dental und seinen autorisierten Handelspartnern vertrieben und vermarktet. Weitere Produktinformationen finden Sie in der jeweiligen Produktkennzeichnung oder in der Gebrauchsanweisung. Die Freigabe und Verfügbarkeit von Produkten kann auf bestimmte Länder/Regionen beschränkt sein. Dieses Material ist nur für Ärzte gedacht und enthält keine medizinischen Ratschläge oder Empfehlungen. Die Weitergabe an andere Empfänger ist untersagt. Dieses Material darf nicht ohne ausdrückliche schriftliche Zustimmung von ZimVie Dental kopiert oder nachgedruckt werden. ZV1371DE REV A 07/23 ©2023 ZimVie. 

Filius MAP, Vissink A, Cune MS, Raghoebar GM, Visser A.

**Long-term implant performance and patients' satisfaction in oligodontia.**

J Dent. 2018 Apr;71:18-24.

**(»Langzeitergebnisse des Implantatverhaltens und der Zufriedenheit bei Patienten mit Oligodontie.«)**

Ziele der retrospektiven Untersuchung waren die Analyse der Zehnjahres-Implantatüberlebensraten, der Gesundheit des periimplantären Weichgewebes, der Patientenzufriedenheit und der mundgesundheitsbezogenen Lebensqualität (OHRQoL) nach Behandlung von Oligodontie-Patienten mit festsitzendem, implantatgetragenen Zahnersatz. 41 Patienten mit 258 Implantaten standen für die retrospektive Analyse zur Verfügung. Sie waren  $\geq 10$  Jahre zuvor mit implantatgetragenen festsitzendem Zahnersatz behandelt worden. Die kumulative Zehnjahres-Überlebensrate betrug 89,1 %. Bei 28 Patienten mit 163 Implantaten erfolgte eine zusätzliche röntgenologische Untersuchung. Bei Implantaten, die im augmentierten Knochen eingesetzt worden waren, wurden die höchsten krestalen Knochenverlusten beobachtet. Mukositiden (65,4 %) und Periimplantitiden (16,1 %) wurden relativ häufig beobachtet. Die Patientenzufriedenheit war sehr hoch und stand nicht in Zusammenhang mit der Anzahl der Nichtanlagen.

Fogh FM, Jensen SS, Kofod T, Lauridsen E.

**Dental Implants in Patients with Osteogenesis Imperfecta - Clinical and Radiographic Outcome in Six Patients.**

Oral Health Prev Dent. 2023 Feb 2;21(1):33-40.

**(»Dentalimplantate bei Patienten mit Osteogenesis imperfecta - Klinische und röntgenologische Ergebnisse bei sechs Patienten.«)**

Um die Implantatüberlebensraten bei Patienten mit Osteogenesis imperfecta (OI) zu untersuchen, wurden die Akten von sechs Patienten mit OI retrospektiv analysiert. Die Patienten waren mit insgesamt 25 Dentalimplantaten versorgt worden. Der Beobachtungszeit-

raum lag zwischen zwei bis 17 Jahren. Die Gesamtüberlebensrate der Implantate betrug 80,0 %.

**Schlussfolgerung:** Die Implantatbehandlung scheint bei Patienten mit OI eine valide Option für den Ersatz fehlender Zähne zu sein. Es wird empfohlen, Patienten, bei denen OI diagnostiziert wurde, denselben präoperativen Maßnahmen wie bei Verwendung von Standardimplantaten zu unterziehen. Ein besonderes Augenmerk sollte auf dem periimplantären Weichgewebe und der Mundhygiene liegen.

Gatti PC, Parreira M, Gutierrez Fillol A, Gualtieri A, Puia SA.

**Prospective observational study on the clinical behaviour of dental implants in patients with haemophilia. Preliminary results.**

Br J Oral Maxillofac Surg. 2022 Feb;60(2):157-161.

**(»Prospektive Beobachtungsstudie zum klinischen Verhalten von Dentalimplantaten bei Hämophilie-Patienten. Vorläufige Ergebnisse.«)**

Hämophilie ist eine rezessiv vererbte hämorrhagische Erkrankung, die durch eine Verminderung oder das Fehlen der funktionellen Aktivität von Faktor VIII (Hämophilie A) oder Faktor IX (Hämophilie B) gekennzeichnet ist. Die Behandlung dieser Patienten besteht in einer systemischen Ersatztherapie mit Faktor VIII- oder Faktor IX-Konzentraten zur Aktivierung der Blutgerinnung. Ein sicheres Protokoll für die Versorgung dieser Patienten mit Dentalimplantaten besteht derzeit nicht. Daher war das Ziel der Studie die klinische Osseointegration und das Auftreten von Nachblutungen bei diesen Patienten zu untersuchen. Zehn Patienten wurden mit 21 Implantaten versorgt. Die Implantatchirurgie erfolgte unter systemischen und lokalen hämostatischen Maßnahmen. Nach vier Monaten waren die Patienten schmerzfrei und an den Implantaten konnte weder ein Pusaustritt noch eine erhöhte klinische Mobilität ermittelt werden. Bei drei der insgesamt 15 Operationen wurden erhöhte Blutungen festgestellt.

Goker F, Grecchi E, Mancini EG, Del Fabbro M, Grecchi F.

**Zygomatic implant survival in 9 ectodermal dysplasia patients with 3.5- to 7-year follow-up.**

Oral Dis. 2020 Nov;26(8):1803-1809.

**(»Überlebensraten von Zygoma-Implantaten bei neun Patienten mit ektodermaler Dysplasie über ein Follow up von 3,5 bis sieben Jahren.«)**

Die ektodermale Dysplasie (ED) ist eine komplexe Gruppe genetischer Störungen, die sich durch eine abnorme Entwicklung der ektodermalen Strukturen auszeichnen. Neun Patienten mit ED im Alter zwischen 21 und 56 Jahren und stark atrophiertem Oberkiefer wurden mit insgesamt 19 Zygoma-Implantaten behandelt und provisorisch bzw. definitiv prothetisch versorgt. Nach einer mittleren Nachbeobachtungszeit von 55 Monaten lag die Gesamtüberlebensrate der Implantate bei 100,0 % ohne jegliche Komplikationen. Die prothetische Sofortversorgung wirkte sich signifikant positiv auf die mundgesundheitsbezogene Lebensqualität der Patienten aus.

Jackowski J, Strietzel FP, Hunzelmann N, Parwani P, Jackowski A, Benz K.

**Dental implants in patients suffering from systemic sclerosis: a retrospective analysis of clinical outcomes in a case series with 24 patients.**

Int J Implant Dent. 2021 Dec 27;7(1):118.

**(»Dentalimplantate bei Patienten mit systemischer Sklerose: Eine retrospektive Analyse klinischer Ergebnisse in einer Fallserie mit 24 Patienten.«)**

Patienten mit systemischer Sklerose (SSc) leiden häufig unter vorzeitigem Zahnverlust. Ziele der Fallserie waren die Erfassung des Plaqueindex (PLI), Sulkusblutungsindex (SBI), der periimplantären Taschentiefe (PPD) und des interinzisalen Abstands (ID) bei 24 Patienten mit systemischer Sklerose, die mit 72 Dentalimplantaten versorgt worden waren. Die ID ergab einen mittleren Wert von 29,54 mm (SD  $\pm$  6,4 mm). Der Mittelwert des PPD lag zwischen 2,4 mm und 2,8 mm.



# Ihre Top 6 Produkte Oralchirurgie

**NEU**



Gerät  
statt ~~999,00 €~~ nur  
**799,00 €**  
zzgl. MwSt.

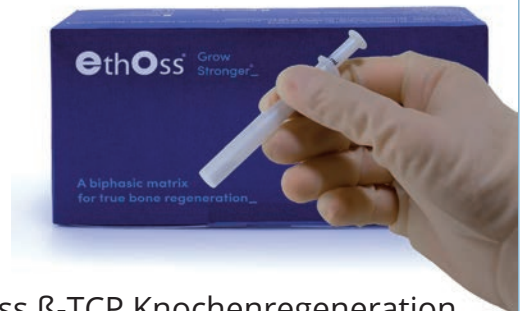

## Ora Fusion Mundhöhlenkrebs Früherkennung KI-Diagnostikgerät

BeVigilant Orafusion Mundhöhlenkrebs Früherkennung mittels  
KI-Diagnosegerät. Chairside-Ergebnis nach nur 15 Min.

**ab 349,00 €**

zzgl. MwSt.



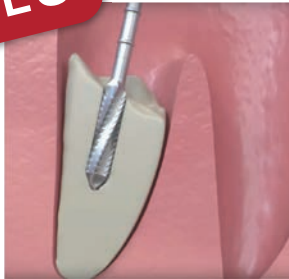## EthOss $\beta$ -TCP Knochenregeneration

Die besondere Formel aus 65%  $\beta$ -TCP und 35% Kalzium Sulfat  
ermöglicht die Steuerung der Viskosität von pastös bis fest  
und erlaubt ein Arbeiten ohne Membran.

**NEU**

**ab 149,00 €**

zzgl. MwSt.



## Root-Ex Wurzelentferner Set

Diese innovativen Harpunenstecker ermöglichen die minimalinvasive  
Entfernung von abgebrochenen Wurzelspitzen und Zahnfragmenten  
ohne operativen Eingriff.

**ab 75,75 €**

zzgl. MwSt.



**Safescraper® gebogen**



**Safescraper® gerade**

## Safescraper®

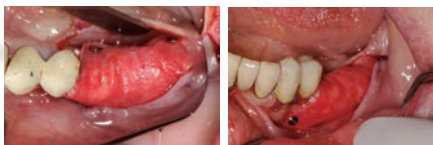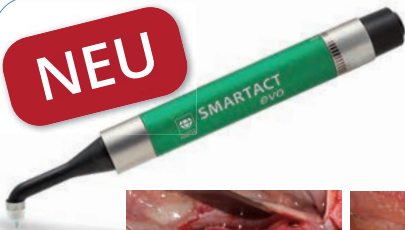Die intraorale Gewinnung von kortikalen Knochenstäben  
gelingt mittels dem originalen Safescraper®-Twist sicher, einfach  
und schnell.

**NEU**

Preis SMARTACT evo  
**2090,00 €**

sterile PINS - 3 Stück  
**36,00€**

zzgl. MwSt.



## SMARTACT evo - Membran Fixierer im neuen Design

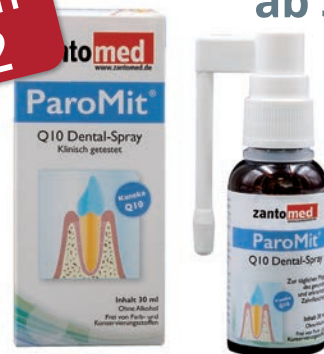Mit SMARTACT evo lassen sich Membranen sicher, präzise und  
zeitreduziert fixieren. Die neuen PINS aus Reintitan ermöglichen eine  
sichere Verankerung, auch in sehr hartem Knochen. Das pneumatische  
System dient der Fixierung der PINS völlig ohne Kraftaufwand.

**Aktion  
5+2**

statt ~~54,90 €~~ nur

**ab 39,00 €**

zzgl. MwSt.



## ParoMit® Q10

Unterstützt die Heilungsfunktion im Weichgewebe.  
Ideal nach oralchirurgischen Eingriffen bei  
Blutungs- und Entzündungsrisiken.

Zantomed GmbH  
Ackerstraße 1 · 47269 Duisburg  
info@zantomed.de · www.zantomed.de



Tel.: +49 (203) 60 799 8 0  
Fax: +49 (203) 60 799 8 70  
info@zantomed.de

Preise zzgl. MwSt. Irrtümer und Änderungen vorbehalten.  
Angebot gültig bis 31.10.2023

**zantomed**  
www.zantomed.de



Ein Vergleich des SBI mit dem PLI und des PPD mit dem PLI zeigte eine signifikant positive Korrelation zwischen dem SBI und dem PLI sowie zwischen dem PPD und dem PLI. Die Korrelation zwischen dem PPD und dem PLI war weniger ausgeprägt als die zwischen dem SBI und dem PLI. Die Kaplan-Meier-Analyse ergab eine Zehnjahres-Implantatüberlebensrate von 87,6 %.

**Schlussfolgerung:** Eine implantatgestützte orale Rehabilitation kann bei SSc-Patienten langfristig erfolgreich durchgeführt werden.

Joseph C, Marty M, Dridi SM, Verhaeghe V, Bailleul-Forestier I, Chiaverini C, Hubiche T, Mazereeuw-Hautier J, Deny O, Declerck D, Kémoun P.

**Oral health status in patients with inherited epidermolysis bullosa: a comparative multicenter study.**

Quintessence Int. 2023 Jan 13;54(1):34-43.

**(»Mundgesundheitszustand von Patienten mit vererbter Epidermolysis bullosa: Eine multizentrische Vergleichsstudie.«)**

Die Epidermolysis bullosa (EB) ist eine seltene genetisch bedingte mukokutane Erkrankung, die durch eine epitheliale Fragilität gekennzeichnet ist und die zur Blasenbildung auf der Haut und den Schleimhäuten selbst bei geringfügigen mechanischen Traumata führt. Die meisten Veröffentlichungen zur Mundgesundheit von EB enthalten nur bruchstückhafte Informationen und konzentrieren sich auf einen Aspekt der Mundgesundheit oder einen EB-Typ. Das Ziel dieser Studie war daher, Erkenntnisse über den allgemeinen Mundgesundheitsstatus von Menschen mit dystropher, junktionaler und simplex EB zusammenzutragen. Zu diesem Zweck erfolgte in drei EB-Expertenzentren eine vergleichende multizentrische klinische Studie und eine Befragung. Die meisten EB-Teilnehmer (90,2 %) putzten ihre Zähne trotz der Schmerzen mindestens einmal am Tag. Die Prävalenz von Zahnschmelzdefekten und Karieserfahrung unterschied sich nicht zwischen den 42 EB-Teilnehmern und den 42 alters- und geschlechtsgleichen gesunden Kontroll-

personen. Bei den EB-Teilnehmern wurde eine nicht-plaquebedingte Gingivitis festgestellt. Blasen, Erytheme und Erosionen sowie Ulzerationen betrafen hauptsächlich die Gingiva, die Wangenschleimhaut, die Lippen und den Gaumen, mit unterschiedlichen topografischen Mustern je nach EB-Typ. EB-Patienten zeigten unabhängig vom Alter eine ähnliche Verteilung der Läsionen. Simplex- und dystrophe EB-Patienten unter zwölf Jahren wiesen einen höheren Schweregrad der Läsionen auf als Patienten mit junktionaler EB. Nur beim dystrophen Typ traten zusätzlich eine Mikrostomie und eine Ankyloglossie auf.

Korfage A, Raghoobar GM, Arends S, Meiners PM, Visser A, Kroese FG, Bootsma H, Vissink A.

**Dental Implants in Patients with Sjögren's Syndrome.**

Clin Implant Dent Relat Res. 2016 Oct;18(5):937-945.

**(»Dentalimplantate bei Patienten mit Sjögren-Syndrom.«)**

Um die klinischen Ergebnisse einer Implantattherapie bei Patienten mit einem Sjögren-Syndrom zu ermitteln, wurden Patienten mit diesem Syndrom (n=406) im University Medical Center Groningen untersucht. Von den 335 teilnehmenden Patienten waren 69 Probanden (21,0 %) mit Dentalimplantaten versorgt worden. Von diesen waren 50 Patienten bereit, an der Studie teilzunehmen. Der Zustand des periimplantären Weichgewebes, des krestalen Knochens und eine Periimplantitis-Prävalenz von 14,0 % waren vergleichbar mit den Ergebnissen der gesunden Kontrollen. Die Implantatüberlebensrate betrug 97 % und die Patientenzufriedenheit war insgesamt hoch. Die orale Funktion korrelierte negativ mit der Mundtrockenheit, der Patientenzufriedenheit und der Kaufähigkeit der Patienten mit Sjögren-Syndrom.

Laventure A, Raoul G, Nicot R, Ferri J, Lauwers L.

**Staged autogenous calvarial bone grafting and dental implants placement in the management of oligo-**

**dontia: a retrospective study of 20 patients over a 12-year period.**

Int J Oral Maxillofac Surg. 2021 Nov;50(11):1511-1520.

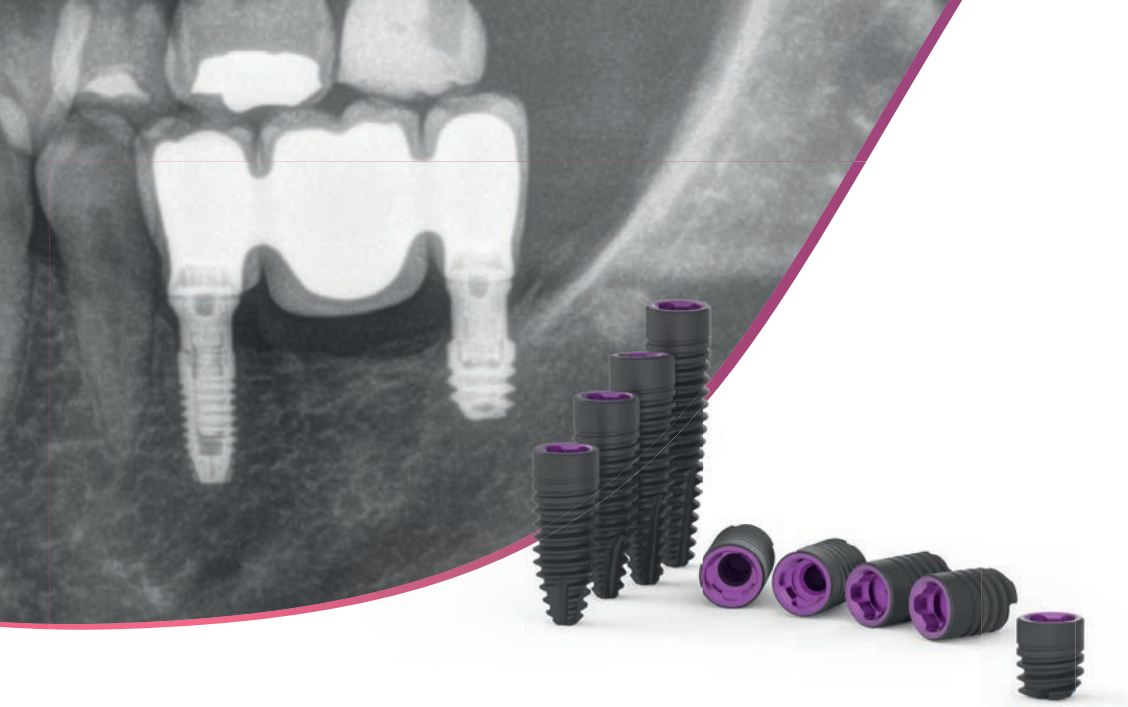**(»Abgestufte Augmentation mit Knochen aus dem Schädeldach und Implantatinsertion bei Patienten mit Oligodontie: Eine retrospektive Studie mit 20 Patienten über einen Zeitraum von zwölf Jahren.«)**

Die Oligodontie erfordert aufgrund ihrer Auswirkungen auf das dentofaziale Wachstum ein multidisziplinäres Management. Für das Einsetzen von Implantaten zur Herstellung von implantatgetragenen festsitzendem Zahnersatz kann bei unzureichendem Knochenangebot eine Augmentation erforderlich sein. Ziele der Studie waren die Beurteilung des Knochenlagers nach autogener Knochen transplantation und die Ermittlung der Implantatüberlebensraten. 20 Patienten mit Oligodontie, die sich einer Knochen transplantation unterzogen hatten, wurden von 2008 bis 2019 behandelt. Die transversalen und vertikalen Knochen-niveaus wurden prä- und postoperativ gemessen, um den Zugewinn an Knochen zu beurteilen. Der mittlere Knochengewinn nach horizontaler Augmentation betrug 4,60 mm und die mittlere Zunahme der Stärke des Sinusbodens lag bei 9,95 mm. Die Gesamtüberlebensrate der Implantate betrug 100,0 %.

**Schlussfolgerung:** Im Rahmen eines synoptischen Behandlungsplans unter Einbeziehung der Kinderzahnheilkunde, der Kieferorthopädie, der Mund-, Kiefer- und Gesichtschirurgie sowie der Prothetik ist die autologe Knochen transplantation in Kombination mit oder ohne orthognathischer Chirurgie für Patienten mit Oligodontie bestens zur Rehabilitation geeignet. Sie ermöglicht die Rekonstruktion des knöchernen Implantatlagers, die Versorgung mit festsitzendem Zahnersatz und führt zu hohen Implantatüberlebensraten sowie zu einer signifikanten Verbesserung der Lebensqualität.

Nickles K, Krebs M, Schacher B, Petsos H, Eickholz P.

**Long-Term Results after Placing Dental Implants in Patients with Papillon-Lefèvre Syndrome: Results**



**BioBlock®**

*Die beste Wahl zur Vorbeugung von Periimplantitis, dank der hermetischen Versiegelung, der biologischen Versiegelung mit besserer Vaskularisierung und der prothetischen Einfachheit.*

BTI CORE® IMPLANTATE

## EINE LÖSUNG FÜR ALLE ANFORDERUNGEN

Steigern Sie die Rentabilität Ihrer Praxis durch den Einsatz von BTI CORE® Implantaten. Die einheitliche prothetische Plattform ermöglicht es Ihnen, Ihre Investitionen in prothetische Komponenten deutlich zu reduzieren, Fehler im restaurativen Prozess zu minimieren und schnellere und einfachere Protokolle umzusetzen.



**BTI Roadshow 2023/2024**

IMPLANTOLOGIE  
und REGENERATION

1 + 1 = 3

**LEIPZIG** 15.11.23 Dr. Detlef Hildebrand  
**HAMBURG** 25.11.23 Dr. Babak Saidi, MSc.  
**DÜSSELDORF** 02.12.23 Dr. Babak Saidi, MSc.

---

**LIMBURG** 24.02.24 Prof. Dr. Dr. Streckbein  
**STUTTGART** 02.03.24 Prof. Dr. Fred Bergmann  
**MÜNCHEN** 15.03.24 Dr. Wenninger, MOM, MSc.

**BEGRENZTE PLÄTZE!**  
Max. 30 Personen



**ANMELDUNG**

### 2.5-20 Years after Implant Insertion.

J Clin Med. 2022 Apr 26;11(9):2438.

**(»Langzeitergebnisse nach Implantatversorgung von Patienten mit Papillon-Lefèvre-Syndrom: Ergebnisse 2,5-20 Jahre nach Implantatinsertion.«)**

Das Ziel der retrospektiven Analyse war die Ermittlung von Einflussfaktoren, welche die Ergebnisse einer Implantatbehandlung bei Patienten mit Papillon-Lefèvre-Syndrom (PLS) negativ beeinflussen können. Die Untersuchung wurde mit fünf Patienten über einen Zeitraum von 2,5-20 Jahren (Mittelwert: 10,4 Jahre) durchgeführt. Bei drei der fünf Patienten traten Implantatverluste (insgesamt 15 Implantate) auf. Fast alle Patienten wiesen eine Periimplantitis in mehr oder weniger fortgeschrittenen Stadien auf. Bei 60,0 % der Patienten wurde ein periimplantärer, krestaler Knochenverlust von  $\geq 50,0\%$  beobachtet. Patienten, die nicht an spezifischen Nachsorgeprogrammen teilnahmen, hatten ein hohes Risiko für das Auftreten einer Periimplantitis und einen Implantatverlust.

Peñarrocha-Oltra D, Agustín-Panadero R, Serra-Pastor B, Peñarrocha-Diago M, Peñarrocha-Diago M.

**Oral rehabilitation with dental implants in patients with recessive dystrophic epidermolysis bullosa: A retrospective study with 2-15 years of follow-up.**

Med Oral Patol Oral Cir Bucal. 2020 Mar 1;25(2):e262-e267.

**(»Orale Rehabilitation von Patienten mit einer rezessiven dystrophischen Epidermolysis bullosa mittels Dentalimplantaten.«)**

Die Epidermolysis bullosa (EB) umfasst eine Gruppe von Erbkrankheiten, die durch eine Brüchigkeit der Haut und der Schleimhäute gekennzeichnet sind, wobei als Reaktion auf minimale Gewebereizungen eine Blasenbildung einsetzt. Die rezessive dystrophe Epidermolysis bullosa (RDEB) mit einem generalisierten Befall der Schleimhäute ist der häufigste Subtyp in der Mundhöhle. Die vorliegende Studie wurde durchgeführt, um die Implantatüberlebensraten,

den Zustand des periimplantären Gewebes, die Patientenzufriedenheit und die Auswirkungen der Behandlung auf die Lebensqualität von Patienten mit RDEB nach Versorgung mit Implantaten und implantatgetragenen Deckprothesen zu untersuchen. Zu diesem Zweck wurden 13 Patienten mit RDEB, die mit insgesamt 80 Implantaten (Oberkiefer: n=42; Unterkiefer: n=38) und Deckprothesen versorgt worden waren, in die retrospektive Analyse einbezogen. Die Überlebensrate der Implantate lag nach einer durchschnittlichen Nachbeobachtungszeit von 7,5 Jahren nach der prothetischen Belastung bei 97,5 %. 50 % der Implantate wiesen zum Zeitpunkt der Auswertung eine Mukositis auf. Bei 96,2 % der Implantate waren Sondierungstiefen zwischen 1,0 bis 3,0 mm zu beobachten und bei 67,5 % der Implantate wurden Blutungen beim Sondieren festgestellt.

Rinner A, Zschocke J, Schossig A, Gröbner R, Strobl H, Kapferer-Seebacher I.

**High risk of peri-implant disease in periodontal Ehlers-Danlos Syndrome. A case series.**

Clin Oral Implants Res. 2018 Nov;29(11):1101-1106.

**(»Hohe Periimplantitis-Risiken beim parodontalen Ehlers-Danlos-Syndrom: Eine Fallserie.«)**

Das parodontale Ehlers-Danlos-Syndrom (pEDS) wurde kürzlich als molekular definierte Ursache einer frühen schweren Parodontitis beschrieben. Im vorliegenden Fallbericht wird die fehlgeschlagene Implantatbehandlung bei drei betroffenen Personen aus einer Familie vorgestellt. Die meisten detaillierten Informationen lagen für Person 1 vor, bei der der erste parodontale Knochenverlust im Alter von 16 Jahren diagnostiziert wurde. Das rasche Fortschreiten führte im Alter von 23 Jahren zu mehreren Zahnextraktionen und zur interforaminalen Insertion von vier Implantaten. Nach dem primären Implantaterefolg führte der periimplantäre Knochenverlust in Verbindung mit Weichgewebekomplikationen fünf Jahre später zur Explantation. Bei Person

2 wurde im Alter von 15 Jahren eine schwere Parodontitis diagnostiziert, die im Alter von 28 Jahren zur Extraktion aller Unterkieferzähne führte. Es wurden vier interforaminale Implantate gesetzt. Vier Jahre später wurde ein periimplantärer Knochenverlust diagnostiziert. Person 3 wies im Alter von 29 Jahren einen vollständigen Zahnverlust auf. Sie wurde mit zehn Implantaten und einer herausnehmbaren Prothese versorgt. Acht Jahre später wurde ein hoher periimplantärer Knochenverlust mit sieben freiliegenden Implantatgewinden radiologisch diagnostiziert.

**Schlussfolgerung:** Dies ist der erste Bericht über schweren periimplantären Knochenverlust bei pEDS. Der möglichst lange Erhalt von Zähnen ist das primäre Ziel bei pEDS, da es keine zufriedenstellenden prothetischen Lösungen gibt. Eine weitere Bewertung des zahnmedizinischen Managements bei Personen mit pEDS ist erforderlich, um präzise Behandlungsrichtlinien zu entwickeln.

Wu Y, Wang XD, Wang F, Huang W, Zhang Z, Zhang Z, Kaigler D, Zou D. **Restoration of Oral Function for Adult Edentulous Patients with Ectodermal Dysplasia: A Prospective Preliminary Clinical Study.**

Clin Implant Dent Relat Res. 2015 Oct;17 Suppl 2:e633-42.

**(»Die Wiederherstellung oraler Funktionen bei Patienten mit Ektodermaler Dysplasie: Vorläufige Ergebnisse einer prospektiven klinischen Studie.«)**

Das Ziel dieser Studie war die Ermittlung eines wirksamen Behandlungsprotokolls zur Wiederherstellung der oralen Funktionen bei zahnlosen erwachsenen ED-Patienten mittels Zygoma-Implantaten (ZIs) und konventionellen Implantaten (CIs). Zu diesem Zweck wurden zehn zahnlose ED-Patienten anhand des folgenden Protokolls behandelt: 1) Augmentation im Frontzahnbereich, 2) Insertion von zwei ZIs und vier CIs im Oberkiefer und vier CIs im Unterkiefer, 3) Anfertigung von Zahnersatz und 4) psychologische Begleitung und Mundhygieneinstruktion. Obwohl im Oberkiefer Anzeichen für eine Resorption des



Treffen Sie uns  
beim EAO!

Meisinger  
since  
1888

Made in Germany  
Made by MEISINGER

# KHOURY-LINE

by Prof. Dr. Fouad Khoury, Olsberg, Germany



**Prof. Dr. Khoury -  
hands-on workshops  
beim EAO**

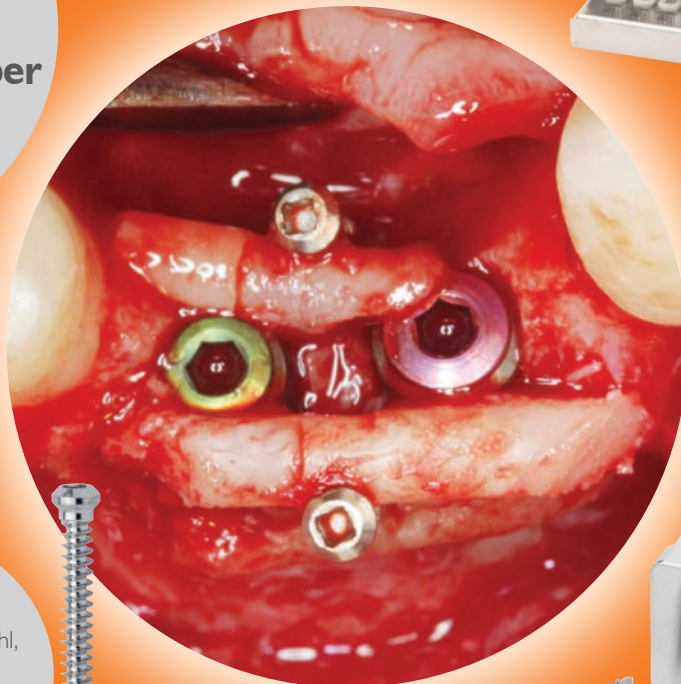
**Freitag, 29. September**

9:00 - 11:30

oder 14:00 - 16:30

## BTE00

**Trephine Ejection Kit**  
für die Bohrkern-  
technik  
(Karottentechnik)  
nach Prof. Khoury



© Foto: Prof. Dr. Fouad Khoury

**Khoury-  
Line**

by  
Prof. Dr. Fouad Khoury

## BMSBA

**Micro Screw System Basic**  
zur sicheren Fixierung und  
Stabilisierung von kortikalen  
Knochen-  
transplantaten



## MSS

### Micro Screws

aus chirurgischem  
Edelstahl,  
für hohe Stabilität trotz  
ihrer reduzierten  
Durchmessern von  
1,0 mm und 1,2 mm



Erfahren Sie mehr über das MEISINGER Bone Management®  
an unserem Stand auf dem EAO-Kongress!

♥ Made for you!

Bestellung / Infos:



Augmentats festgestellt wurden, war die Knochenaugmentation im Unterkiefer bei allen Patienten erfolgreich. Neun CIs gingen im Oberkiefer verloren. Alle ZIs waren erfolgreich, die Erfolgsraten der CIs betragen 77,5 % im Oberkiefer und 100,0 % im Unterkiefer, mit einem Mittelwert von 88,75 %. Die durchschnittliche periimplantäre Knochenresorption lag für die CIs zwischen  $1,3 \pm 0,4$  mm und  $1,8 \pm 0,6$  mm, in vier Fällen wurde eine Gingivahyperplasie im Ober- und Unterkiefer festgestellt. 100,0 % der Patienten waren mit der Rehabilitation zufrieden und mehr als 50,0 % der Patienten zeigten ein gesteigertes Selbstvertrauen und Selbstwertgefühl.

**Schlussfolgerung:** Diese Studie zeigt, dass die orale Funktion bei zahnlosen erwachsenen ED-Patienten durch ein umfassendes und systematisches Behandlungsprotokoll wiederhergestellt werden kann, das psychologische und orale Aufklärung, Knochenaufbau, Implantatinserterion und Anfertigung von Zahnersatz umfasst. Trotz dieser positiven Ergebnisse bleibt die Knochenaugmentation im Frontzahnbereich des Oberkiefers für zahnlose erwachsene ED-Patienten eine Herausforderung.

Zou D, Wu Y, Wang XD, Huang W, Zhang Z, Zhang Z.

**A retrospective 3- to 5-year study of the reconstruction of oral function using implant-supported prostheses in patients with hypohidrotic ectodermal dysplasia.**

J Oral Implantol. 2014 Oct;40(5):571-80.

**(»Eine retrospektive Studie über einen Zeitraum von drei bis fünf Jahren zur Rekonstruktion oraler Funktionen mittels implantatgestütztem Zahnersatz bei Patienten mit hypohidrotischer Ektodermaler Dysplasie.«)**

Um die Rehabilitation oraler Funktionen bei Patienten mit hypohidrotischer Ektodermaler Dysplasie (HED) nach Augmentation des Alveolarkamms und Versorgung mit implantatgetragenen Zahnersatz zu untersuchen, wurden 25 entsprechende HED-Patienten, die zwischen September 2005 und März 2009

mit insgesamt 169 konventionellen und zehn Zygoma-Implantaten (N=179) behandelt worden waren, nachuntersucht. Während der drei bis fünf Jahre nach der Belastung gingen fünf der 179 Implantate verloren und drei Implantate wurden zusätzlich entfernt. Die Dreijahreserfolgsrate und die kumulative Überlebensrate lagen bei 97,2 % bzw. 98,3 %. Darüber hinaus zeigten parodontale Sondierungen und Röntgenuntersuchungen, dass die Dreijahres-Inzidenz von Periimplantitis bei 4,5 % lag. Die HED-Patienten waren sehr zufrieden mit dem implantatgetragenen Zahnersatz.



Alam MK, Alfawzan AA, Shrivastava D, Srivastava KC, Alswairki HJ, Mussallam S, Abutayyem H, Ahmed N.

**Oral Health Status in Marfan Syndrome: A Systematic Review and Meta-Analysis of 353 Cases.**

Int J Environ Res Public Health. 2022 Apr 21;19(9):5048.

**(»Mundgesundheitszustand beim Marfan Syndrom: Ein systematischer Review und eine Metaanalyse von 353 Fällen.«)**

Um den Mundgesundheitszustand von Patienten mit Marfan-Syndrom (MFS) gegenüber der Normalbevölkerung zu vergleichen, erfolgte eine Suche in den Datenbanken Pubmed, Google Scholar, Scopus, Medline und Web of Science. Vier Fall-Kontroll-Studien wurden in die Metaanalyse einbezogen. Aufgrund der großen Schwankungsbreite konnten nur Daten aus mindestens drei früheren Studien einbezogen werden. MFS-Patienten sind anfälliger für parodontale Entzündungen und es konnte ein statistisch signifikanter Unterschied zwischen MFS- und Nicht-MFS-Patienten in Bezug auf eine erhöhte Blutungsneigung bei der Sondierung und erhöhte Sondierungstiefen ermittelt werden.

Almeida D, Vianna K, Arriaga P, Moraschini V.

**Dental implants in Sjögren's syndrome patients: A systematic review.**

PLoS One. 2017 Dec 14;12(12):e0189507.

**(»Dentalimplantate bei Patienten mit Sjögren-Syndrom: Ein systematischer Review.«)**

Das Sjögren-Syndrom ist eine chronische Autoimmunerkrankung, die den Speichelfluss einschränkt und dadurch die Gesundheit der oralen Gewebe beeinträchtigt. Ziele dieser systematischen Übersichtsarbeit waren die Ermittlung der Implantatüberlebensraten, krestaler Knochenverluste (MBL) und biologischer Komplikationen bei Patienten mit Sjögren-Syndrom. Zu diesem Zweck erfolgte eine elektronische Suche in den Datenbanken Medline, Cochrane, Web of Science und Lilacs, die mit einer manuellen Suche ergänzt wurde. In den sechs Studien, die identifiziert werden konnten, wurde über eine mittlere Nachbeobachtungszeit von 3,97 Jahren eine durchschnittliche Implantatüberlebensrate von 93,7 % festgestellt. In den Studien wurde über eine geringe Anzahl von MBL und biologischen Komplikationen berichtet. In allen analysierten Studien wurde eine Verbesserung der Lebensqualität der betroffenen Patienten beobachtet.

Atarbash-Moghadam F, Atarbash-Moghadam S, Kazemifard S, Sijanivandi S, Namdari M.

**Oral rehabilitation of Papillon-Lefèvre syndrome patients by dental implants: a systematic review.**

J Korean Assoc Oral Maxillofac Surg. 2020 Aug 31;46(4):220-227.

**(»Orale Rehabilitation mit Dentalimplantaten bei Patienten mit einem Papillon-Lefèvre-Syndrom: Ein systematischer Review.«)**

Das Papillon-Lefèvre-Syndrom (PLS) ist eine seltene, autosomal rezessive Erkrankung. Die betroffenen Patienten verlieren ihre Zähne bereits in jungen Jahren und benötigen eine frühe prothetische Rehabilitation. Um die Implantaterfolgsraten bei den betroffenen Patienten zu

 **SHORT**  
IMPLANTS



Prof. Dr. Mauro Marincola

„Du bist nur 5 mm entfernt  
von glücklichen Patienten.“

Die Kurzimplantate von Bicon® überzeugen Anwender und Patienten: Sie sind einfach im Handling, ihr einzigartiges Design fördert den crestalen Knochenerhalt und bietet einen wirksamen Schutz gegen Periimplantitis. So kann ich mehr Patienten in kürzerer Zeit behandeln – mit voraussagbarem Ergebnis.

Erfahre in einem Kurs mit mir, wie du deine Patienten zukünftig mit Bicon® minimalinvasiv und ohne zusätzlichen Knochenaufbau implantieren kannst – aktuelle Live-OP-Termine unter [bicon.de.com/kurse](http://bicon.de.com/kurse).

Vereinbare dein unverbindliches Beratungsgespräch: **Tel. 06543 818200**.

[www.bicon.de.com](http://www.bicon.de.com)

Das kurze  
für alle Fälle

**bicon**<sup>®</sup>  
DENTAL IMPLANTS

untersuchen, erfolgte eine elektronische Suche in den Datenbanken Pubmed Central, Scopus und Web of Science. Die Auswertung der eingeschlossenen elf Artikel ergab über eine Nachbeobachtungszeit zwischen ein bis 20 Jahren drei Implantatverluste bei insgesamt 136 Implantaten. Ein Implantatmisserfolg wurde bei drei Patienten mit 20 Implantaten beobachtet. Die Periimplantitis- und Misserfolgsrate war im Oberkiefer höher als im Unterkiefer. Die Metaanalyse ergab eine Misserfolgswahrscheinlichkeit von 7,0 % für Implantate im Oberkiefer und 2,0 % für Unterkieferimplantate. Die Einheilung nach Augmentation und Implantatinsertion verlief bei allen Patienten komplikationslos.

Bacci C, Schiazzano C, Zanon E, Stellini E, Sbricoli L.

**Bleeding Disorders and Dental Implants: Review and Clinical Indications.**

J Clin Med. 2023 Jul 18;12(14):4757.

**(»Dentalimplantate bei Blutgerinnungsstörungen: Ein Review und klinische Indikationen.«)**

Blutgerinnungsstörungen lassen sich in die drei Kategorien angeborene Gerinnungsstörungen (CCDs), durch Thrombozyten induzierte Blutungsstörungen (APBDs) und durch Antikoagulanzen induzierte Blutungsstörungen (ACBDs) einteilen. Eine Implantatversorgung kann bei diesen Patienten zu Komplikationen führen. Um Erkenntnisse zur Implantatbehandlung der betroffenen Patienten zu gewinnen und praktische Implikationen daraus zu entwickeln, erfolgte eine Literatursuche in den Datenbanken Pubmed, Scopus, Web of Science und Cochrane Library. 17 Artikel zu CCDs, 14 zu APBDs und 26 zu ACBDs wurden in die Analyse einbezogen. Bei den meisten dieser Artikel handelte es sich um Fallberichte oder Fallserien. Patienten mit CCDs können nach der Infusion des fehlenden Gerinnungsfaktors behandelt werden. Patienten mit APBDs können behandelt werden, ohne die Therapie abzusetzen. Patienten mit ACBDs sollten in Abhängigkeit von der gerinnungshemmenden Medikation behandelt werden.

**Schlussfolgerung:** Trotz des geringen Evidenzgrads können Dentalimplantate bei Patienten mit Blutgerinnungsstörungen sicher eingesetzt werden. Allerdings sind eine sorgfältige präoperative Untersuchung und die Anwendung lokaler und postoperativer Maßnahmen zur Blutungskontrolle unerlässlich.

Barros AWP, Sales PHDH, Carvalho AAT, Patel P, Porter S, Leão JC.

**Is Sjogren's syndrome a risk factor/contraindication for dental implants? An umbrella review.**

Spec Care Dentist. 2021 Jul;41(4):453-462.

**(»Stellt das Sjögren-Syndrom einen Risikofaktor/eine Kontraindikation für Dentalimplantate dar? Ein Umbrella-Review.«)**

Um die methodische Qualität systematischer Übersichtsarbeiten zu Erfolgsraten von Dentalimplantaten bei Patienten mit Sjögren-Syndrom zu bestimmen, wurde eine Literaturrecherche in den Datenbanken Pubmed/Medline, Lilacs, Science Direct und Dare Cochrane durchgeführt. Insgesamt wurden vier Arbeiten mit 722 Implantaten, die bei 189 Patienten eingesetzt wurden, in die Analyse einbezogen. Die Erfolgsquote lag bei 95,22 %. Die minimale/maximale Nachbeobachtungszeit betrug 45,2 Monate/125,5 Monate. Drei Studien wiesen eine niedrige Qualität auf.

Bergamini M, Froum S, Oliveira LL, Tsitsimelis D, De Carle LF, Natour M, Cho SC.

**Ehlers-Danlos Syndrome in Prosthodontics, Periodontology, and Implant Dentistry: A Systematic Review of the Literature.**

Int J Periodontics Restorative Dent. 2023 July-Aug;43(4):e189-e197.

**(»Das Ehlers-Danlos-Syndrom in der Prothetik, der Parodontologie und der Implantologie: Ein systematischer Literaturreview.«)**

Das Ehlers-Danlos-Syndrom (EDS) ist eine der häufigsten angeborenen Bindegewebsstörungen, die die Synthese und Produktion von Kollagenzellen beeinträchtigt und die sich auf Gelenke,

Muskeln, Weichgewebe und Blutgefäße auswirkt. Bei EDS-Patienten werden häufiger und früher Parodontitiden, Rezessionen, Mangel an Attached Gingiva sowie Karies beobachtet. Aufgrund widersprüchlicher Ergebnisse in der Literatur fehlen derzeit konsentrierte Protokolle zur prothetischen, parodontalen und implantologischen Behandlung von Patienten mit EDS.

Casaña-Ruiz MD, Català-Pizarro M, Borrás-Aviñó C, Estrela-Sanchís MF, Bellot-Arcís C, Montiel-Company JM. **Implants as a treatment alternative in children with multiple agnesia: Systematic review and meta-analysis.**

J Clin Exp Dent. 2023 Apr 1;15(4):e324-e337.

**(»Implantate als Behandlungsalternative bei Kindern mit multiplen Nichtanlagen: Ein systematischer Review und eine Metaanalyse.«)**

Aufgrund des noch nicht abgeschlossenen Längenwachstums der Gesichtsschädelknochen werden Implantate bei Kindern und Jugendlichen mit Zahn-Nichtanlagen eher nicht verwendet. Dieser Umstand führt dazu, dass in diesen Fällen herausnehmbarer Zahnersatz verwendet wird, was in funktioneller und ästhetischer Hinsicht eher kritisch zu betrachten ist. Um die Implantatüberlebensraten und damit assoziierte Faktoren bei Kindern mit multiplen Zahn-Nichtanlagen zu ermitteln, erfolgte eine Suche in den Datenbanken Pubmed, Scopus und Web of Science, die durch eine manuelle Suche ergänzt wurde. Auch bei einer Erfolgsrate von 89,9 % bleibt der Einsatz von Implantaten in jungen Jahren umstritten. Durch geeignete präventive Maßnahmen ist es jedoch möglich, den Kindern und Jugendlichen eine bessere Lebensqualität, Ästhetik und Funktionalität zu bieten, bis das Wachstum abgeschlossen ist, um komplexere und umfangreichere rehabilitative Behandlungsoptionen zu erwägen.

de Arruda JAA, Sousa-Neto SS, Abreu LG, Schuch LF, Souza VG, Alves TVL,

Mehr Knochen.  
Mehr Patienten.  
Mehr Behandlungen.



360° IMPLANTOLOGY

Backtaper.  
Mikrostrukturierung.  
Subcrestale  
Positionierung.

Einen Schritt weiter  
als Plattform Switch –  
**Bone Growth Concept**  
von bredent medical.



Bone Growth Concept



SCAN ME!



Erleben Sie unsere Workshops  
Live auf der EAO/DGI:

**EAO**  
EUROPEAN ASSOCIATION  
FOR OSSEointegration

JOINT MEETING

**DGI**  
German Association  
of Oral Implantology

Open for next

Irrtum und Änderungen vorbehalten

DENTAL INNOVATIONS  
SINCE 1974

bredent  
group

Martins-Andrade B, Shetty SS, Monteiro JLGC, Mendonça EF, Mesquita RA, Callou G.

**Oral manifestations of Chediak-Higashi syndrome: A systematic review.**

Dis Mon. 2023 Jan;69(1):101356.

(»Orale Manifestationen beim Chediak-Higashi-Syndrom: Ein systematischer Review.«)

Das Chediak-Higashi-Syndrom (CHS) ist eine autosomal rezessive Erkrankung, die durch Leukozyten mit großen sekretorischen Granula und eine Vielzahl klinischer Merkmale gekennzeichnet ist. Da nicht bekannt ist, ob orale Läsionen Teil des Syndroms sind und diese bei der Behandlung der systemischen Erkrankung weiter bestehen bleiben, erfolgten Recherchen in den Datenbanken Pubmed, Web of Science, Embase, Scopus und Lilacs. 14 Artikel mit 21 Fällen konnten identifiziert werden. Das Durchschnittsalter der Teilnehmer betrug 15,9±8,8 Jahre. Männer waren leicht in der Überzahl (52,4 %). Am häufigsten wurden Parodontalerkrankungen festgestellt (81,0 %). Ulzerationen der Mundschleimhaut (14,3 %), Abszesse im Bereich der Gingiva und der Lippen (4,8 %) und Parodontalabszesse (4,8 %) wurden ebenfalls beobachtet. Aufgrund der schlechten Prognose der Parodontaltherapie wurde nach Zahnverlusten eine orale Rehabilitation unter Verwendung von Dentalimplantaten (9,5 %) durchgeführt. Regelmäßige intensive Prophylaxemaßnahmen sind zur Erhaltung der Mundgesundheit unerlässlich.

Chrcanovic BR.

**Dental implants in patients with ectodermal dysplasia: A systematic review.**

J Craniomaxillofac Surg. 2018

Aug;46(8):1211-1217.

(»Dentalimplantate bei Patienten mit ektodermaler Dysplasie: Ein systematischer Review.«)

Um die klinischen Ergebnisse und die Überlebensraten von Dentalimplantaten bei Patienten mit ektodermaler Dysplasie (ED) zu ermitteln, wurde eine elektronische Suche in den Datenbanken Pubmed/Medline, Web of Science, Science

Direct, J-Stage und Lilacs durchgeführt. 90 Veröffentlichungen mit 228 ED-Patienten und 1.472 Implantaten (1.392 konventionelle, 47 Zygoma- und 33 Mini-Implantate) wurden in die Analyse einbezogen. Das Durchschnittsalter der Patienten betrug 20,2 ± 6,8 Jahre. Die Patienten erhielten im Durchschnitt 8,2 ± 3,8 Implantate. Die meisten Implantate wurden im dritten Lebensjahrzehnt gesetzt und 24,6 % der Implantate wurden bei Kindern inseriert. Die mittlere Nachbeobachtungszeit betrug 42,9 ± 41,9 Monate. Bei 72 Implantatmisserfolgen von insgesamt 1.391 nachuntersuchten Implantaten betrug die Misserfolgsrate 5,2 %. Die 20-Jahres-Überlebensrate der Implantate war nach Ansicht des Autors mit 84,6 % sehr hoch.

Chrcanovic BR, Gomez RS.

**Dental implants in patients with epidermolysis bullosa: a systematic review.**

Oral Maxillofac Surg. 2019

Dec;23(4):389-394.

(»Dentalimplantate bei Patienten mit Epidermolysis bullosa: Ein systematischer Review.«)

Das Ziel der Übersichtsarbeit war die Untersuchung der Ergebnisse nach Versorgung von Patienten mit einer Epidermolysis bullosa (EB) mit Dentalimplantaten. Anhand einer elektronischen Suche in fünf Datenbanken konnten 16 Publikationen mit 28 Patienten und 161 Implantaten ermittelt werden. Das mittlere Alter der Patienten bei der Implantatinsertion betrug 34,7 ± 12,1 Jahre. Nur ein Implantat wurde im Molarenbereich gesetzt, alle anderen Implantate befanden sich im ästhetisch sichtbaren Bereich. Die meisten Patienten wurden mit einem festsitzenden Zahnersatz versorgt. Bei zwei Implantatverlusten infolge von Problemen im Bereich des Implantat-Abutment-Interface lag die Implantatverlustrate während der relativ kurzen Nachbeobachtungszeit von 39,2 ± 24,5 Monate bei 1,3 %. Prothetische Misserfolge wurden nicht beobachtet. Die Lebensqualität der EB-Patienten verbesserte sich durch die Implantattherapie erheblich.

Chrcanovic BR, Kisch J, Wennerberg A.

**Dental implants in patients with Sjögren's syndrome: a case series and a systematic review.**

Int J Oral Maxillofac Surg. 2019

Sep;48(9):1250-1259.

(»Dentalimplantate bei Patienten mit Sjögren-Syndrom: Eine Fallserie und ein systematischer Review.«)

Anhand einer klinischen Fallserie und einer systematischen Übersicht sollten die Ergebnisse bei der Versorgung von Patienten mit einem Sjögren-Syndrom ermittelt werden. Im Rahmen der Fallserie wurden 19 Patienten mit 107 Implantaten versorgt und über einen mittleren Zeitraum von 15,0 Monaten nachbeobachtet. Bei einem Verlust von drei Implantaten bei zwei Patienten ergab sich eine Implantatverlustrate von 2,8 %. Bei einem mittleren krestalen Knochenverlust (MBL) von -2,190 ± 1,384 mm wurde ein MBL von 4,39 mm über einen Zeitraum von 30 Jahren geschätzt. Anhand der Literaturrecherche wurden 18 weitere Studien identifiziert. In den 19 zur Verfügung stehenden Studien wurden 712 Implantate bei 186 Patienten inseriert. Nach einem mittleren Nachbeobachtungszeitraum von 72,5 Monaten konnte bei 29 Implantatverlusten von insgesamt 705 Implantaten eine Verlustrate von 4,1 % ermittelt werden. Bei Patienten mit einem primären Sjögren-Syndrom war die Implantatverlustrate mit 2,5 % geringer als bei Patienten mit einem sekundären Sjögren-Syndrom mit 6,5 %.

**Schlussfolgerung:** Dentalimplantate stellen eine gute Behandlungsoption bei Patienten mit einem Sjögren-Syndrom dar. Allerdings muss mit einer höheren MBL als bei der Normalbevölkerung gerechnet werden.

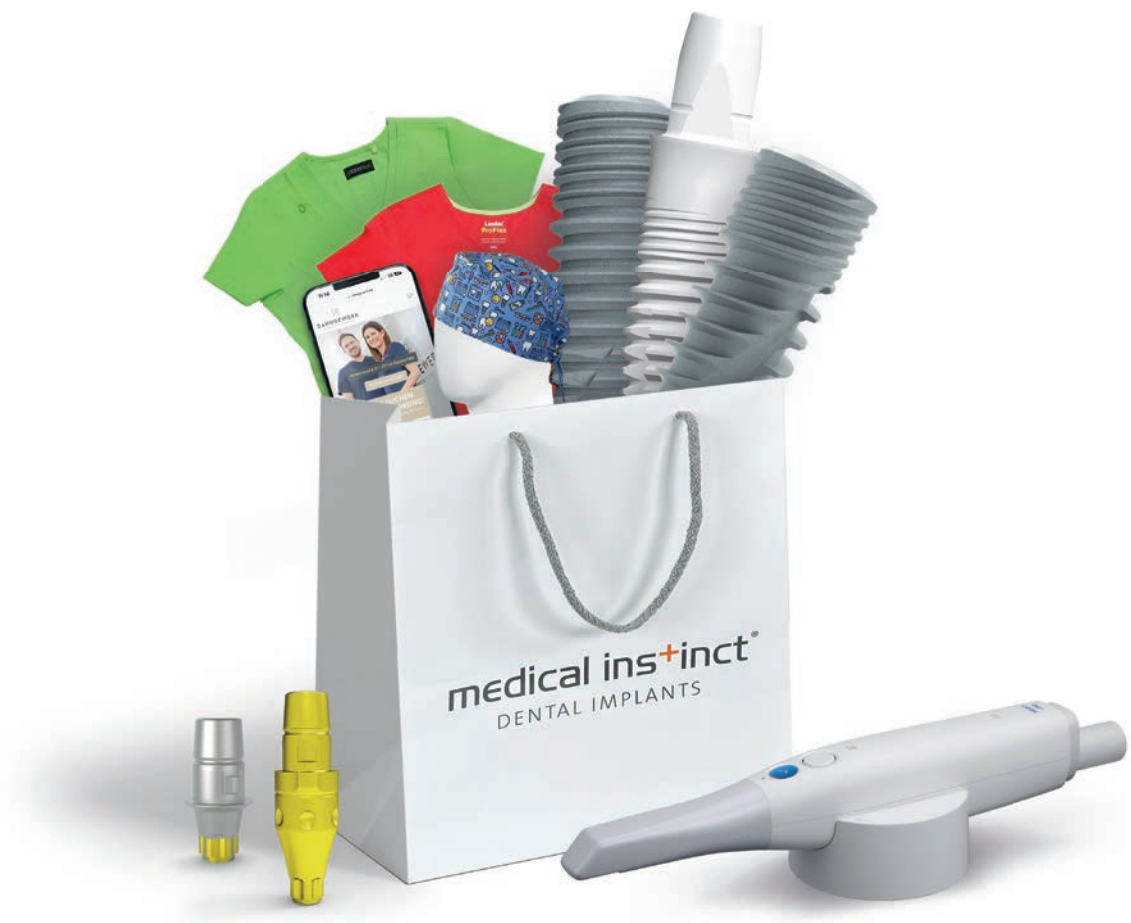Dubourg S, Huck O, Jung S.

**Implant-based Oral Rehabilitation in Systemic Sclerosis Patients: A Systematic Review.**

J Oral Implantol. 2022 Jun

1;48(3):251-260.

(»Implantatprothetische Versorgung von Patienten mit systemischer Sklerose: Ein systematischer Review.«)



## WE ARE IMPLANTOLOGY.

Medical Instinct® bietet implantologische Komplettlösungen für Ihre Praxis. Implantatsysteme mit komplett digitalem Workflow, Scanner, Praxisbekleidung und Praxismarketing. Alles aus einer Hand. Für Ihren Praxiserfolg.

**medical ins+inct®**

[WWW.MEDICAL-INSTINCT.DE](http://WWW.MEDICAL-INSTINCT.DE)

Die systemische Sklerose ist eine seltene Autoimmunerkrankung, die zu Beeinträchtigungen im Mund-, Kiefer-, Gesichtsbereich führt. Diese können sich u. a. in einer Mikrostomie und vermehrten Zahnverlusten äußern. Da das Indikationsspektrum für Dentalimplantate auf Patienten mit verschiedenen systemischen Erkrankungen ausgeweitet wurde, bestand das Ziel dieser systematischen Übersichtsarbeit darin, die Ergebnisse nach einer implantatprothetischen Versorgung von Patienten mit systemischer Sklerose zu evaluieren. Zu diesem Zweck wurde eine Literatursuche in der Datenbank Medline/Pubmed durchgeführt. Zehn Publikationen mit zehn Patienten und 71 Implantaten standen für die qualitative Analyse zur Verfügung. Die Implantatüberlebensraten lagen nach einer mittleren Nachbeobachtungszeit von nur 28,3 ± 18,6 Monaten bei über 98,0 %. Komplikationen wurden bei drei Patienten in Form eines Implantatverlustes und krestaler Knochenverluste beobachtet. **Schlussfolgerung:** Obwohl die Implantatüberlebensraten hoch waren, ist eine individuelle Bewertung des Nutzen-Risiko-Verhältnisses zwingend erforderlich, bevor eine implantatprothetische Rehabilitation bei Patienten mit systemischer Sklerose durchgeführt wird.

Esimekara JO, Perez A, Courvoisier DS, Scolozzi P.

***Dental implants in patients suffering from autoimmune diseases: A systematic critical review.***

J Stomatol Oral Maxillofac Surg. 2022 Oct;123(5):e464-e473.

**(»Dentalimplantate bei Patienten mit Autoimmunerkrankungen: Ein kritischer systematischer Review.«)**

Das Ziel dieser systematischen Übersichtsarbeit war die Ermittlung von Komplikationen und Überlebensraten nach Versorgung von Patienten mit Autoimmunerkrankungen mit Dentalimplantaten. Zu diesem Zweck erfolgte eine systematische Übersichtsarbeit in den elektronischen Datenbanken Google scholar und PubMed. 55 Studien mit neun unterschiedlichen Autoimmunerkrankungen wurden in die Analyse

einbezogen: 17 zum Sjögren-Syndrom, elf zum oralen Lichen planus, acht zum Typ-1-Diabetes, sechs zur rheumatoiden Arthritis, vier zur systemischen Sklerodermie, drei zum Morbus Crohn, drei zum systemischen Lupus erythematoses, zwei zum Pemphigus der Schleimhäute und eine zum Pemphigus vulgaris. Trotz der Heterogenität und der methodischen Einschränkungen der meisten Studien zeigten die Ergebnisse, dass die Implantatüberlebensraten mit denen der Normalbevölkerung vergleichbar waren. Patienten mit sekundärem Sjögren Syndrom oder erosivem Lichen Planus waren jedoch anfälliger für die Entwicklung einer Mukositis und für erhöhte krestale Knochenverluste.

**Schlussfolgerung:** Auch wenn aus den Ergebnissen der Übersichtsarbeit hervorgeht, dass Patienten mit Autoimmunerkrankungen erfolgreich mit Dentalimplantaten versorgt werden können, sind eine gute Mundhygiene und die langfristige Nachsorge die wichtigsten Faktoren für den Implantaterfolg.

Filius MA, Cune MS, Raghoobar GM, Visink A, Visser A.

***Prosthetic treatment outcome in patients with severe hypodontia: a systematic review.***

J Oral Rehabil. 2016 May;43(5):373-87.

**(»Prothetische Behandlungsergebnisse bei Patienten mit ausgeprägter Hypodontie: Ein systematischer Review.«)**

Schwere Hypodontie, die bei Fehlen von sechs und mehr Zähnen vorliegt ist mit ästhetischen und funktionellen Problemen verbunden. Das Erscheinungsbild ist heterogen und es werden viele Behandlungsmodalitäten eingesetzt, die zu unterschiedlichen Behandlungsergebnissen führen. Da es derzeit keinen Standardbehandlungsansatz für die Versorgung dieser Patienten gibt, erfolgte eine Recherche in den Datenbanken Medline, Embase und Central, die durch eine manuelle Suche ergänzt wurde. 21 Studien wurden in die Analyse einbezogen, eine Metaanalyse konnte jedoch aufgrund ihrer Heterogenität nicht durchgeführt werden. In den meisten

Studien wurde eine Rehabilitation mit Dentalimplantaten vorgestellt. Alternative Versorgungsansätze wie Prothetik oder Kieferorthopädie waren nur in geringem Umfang enthalten. Die Implantatüberlebensraten waren der häufigste Behandlungserfolg und lagen zwischen 35,7 % und 98,7 %.

Gheorghe DN, Popescu DM, Dinescu SC, Silaghi M, Surlin P, Ciurea PL.

***Association between Sjögren's Syndrome and Periodontitis: Epidemiological, Fundamental and Clinical Data: A Systematic Review.***

Diagnostics (Basel). 2023 Apr 12;13(8):1401.

**(»Zusammenhänge zwischen dem Sjögren-Syndrom und Parodontitis: Ein systematischer Review zur Epidemiologie und zur klinischen Grundlagenforschung.«)**

Parodontitis und systemische Erkrankungen wie Diabetes mellitus oder Herz-Kreislauf-Erkrankungen stehen im wechselseitigen Zusammenhang. Das Sjögren-Syndrom (SS) ist eine chronische Autoimmunerkrankung, die die exokrinen Drüsen des Körpers, wie die Tränendrüsen und die Speicheldrüsen, angreift. Mit dem Fortschreiten der Krankheit kann die Speichelmenge allmählich abnehmen, was sich auf die Strukturen in der Mundhöhle auswirken kann. Obwohl die Verringerung des Speichelflusses negative Auswirkungen auf die Mundhöhle hat, ist ein direkter Zusammenhang zwischen dem Sjögren-Syndrom und Parodontalerkrankungen noch nicht nachgewiesen worden. Die verfügbaren Studien zu diesem Thema haben keine signifikanten Unterschiede im parodontalen Status von Patienten mit Sjögren-Syndrom und Kontrollgruppen auf klinischer und bakteriologischer Ebene festgestellt. Andererseits gehen andere Studien zu diesem Thema davon aus, dass Patienten mit Parodontitis ein höheres Risiko für die Entwicklung des Sjögren-Syndroms haben als die Allgemeinbevölkerung. Die Ergebnisse sind daher nicht schlüssig, was die Notwendigkeit weiterer ergänzender Studien unterstreicht.




# Zeramex Demobox

Jetzt kostenlos anfordern und testen

Fordern Sie Ihre Zeramex Demobox kostenlos an und lernen Sie das bewährte Schweizer Keramikimplantatsystem Zeramex XT mit der metallfreien, Zug- & Biegekräften entgegenwirkenden Vicarbo® Schraube kennen.

Die Demobox ist ausschließlich für Testzwecke und Evaluation vorgesehen und wird kostenlos zugestellt und abgeholt.



QR-Code scannen  
und die Demobox  
kostenlos anfordern



Made in Switzerland – since 2005

Guobis Z, Pacauskiene I, Astramskaite I. *General Diseases Influence on Peri-Implantitis Development: A Systematic Review.*

J Oral Maxillofac Res. 2016 Sep 9;7(3):e5.

**(»Der Einfluss systemischer Erkrankungen auf die Entstehung einer Periimplantitis: Ein systematischer Review.«)**

Um den Einfluss systemischer Erkrankungen oder der zu ihrer Behandlung verwendeten Medikamente auf den Implantatserfolg zu untersuchen, erfolgte eine Recherche in den Datenbanken Medline und Embase zu Implantatüberlebensraten bei Patienten mit Diabetes mellitus, AIDS/HIV, rheumatoider Arthritis, Osteoporose, Morbus Crohn, kardiovaskulären Erkrankungen, Sklerodermie, Sjögren-Syndrom, Lichen planus, ektodermaler Dysplasie und bei Patienten nach Organtransplantation. 41 retrospektive und prospektive Studien, Fall-Kontroll-Studien, Fallserien und Kohortenstudien konnten anhand der Recherche identifiziert werden. Auch wenn anhand der Ergebnisse erkennbar ist, dass sich die meisten systemischen Erkrankungen nicht negativ auf den Implantatserfolg auswirken, sollten die Erkenntnisse mit Vorsicht interpretiert werden.

Kapferer-Seebacher I, Lundberg P, Malfait F, Zschocke J.

*Periodontal manifestations of Ehlers-Danlos syndromes: A systematic review.*

J Clin Periodontol. 2017 Nov;44(11):1088-1100.

**(»Parodontale Manifestationen beim Ehler-Danlos-Syndrom: Ein systematischer Review.«)**

Die klinischen Zeichen des Ehlers-Danlos-Syndroms (EDS) sind eine Hypermobilität der Gelenke, die Überdehnbarkeit der Haut und die Fragilität des Bindegewebes. Das parodontale EDS (pEDS) ist ein spezifischer EDS-Subtyp, der zur Entstehung früher, schwerer Parodontitiden führt. Um parodontale Befunde aller EDS-Subtypen systematisch zu erfassen, erfolgte eine elektronische Recherche in den Datenbanken Medline, Livivo und Central. 30 Studien wurden in die Analyse

einbezogen. Bei pEDS sind frühe schwere Parodontitis (98,4 %) und Attachmentverluste (87,1 %) die vorherrschenden klinischen Merkmale. Berichte über parodontale Manifestationen bei anderen EDS-Subtypen sind selten.

Mosaddad SA, Abdollahi Namanloo R, Ghodsi R, Salimi Y, Taghva M, Naeimi Darestani M.

*Oral rehabilitation with dental implants in patients with systemic sclerosis: A systematic review.*

Immun Inflamm Dis. 2023 Mar;11(3):e812.

**(»Implantatprothetische Rehabilitation bei Patienten mit systemischer Sklerose: Ein systematischer Review.«)**

Um den Einfluss einer systemischen Sklerose auf die Implantatüberlebensraten zu untersuchen, wurde eine Literaturrecherche in den Datenbanken Pubmed, Google Scholar und Scopus durchgeführt. Es konnten Studien mit 37 Patienten und 153 Implantaten ermittelt werden. Das mittlere Alter der Patienten war 58,16 Jahre und der Großteil der Patienten war weiblich. Die Dauer der Nachbeobachtung lag zwischen einem bis zehn Jahren. In den Fallberichten lag die Überlebensrate bei 100,0 %, während sie in den Fallserien 89,2 % betrug.

**Schlussfolgerung:** Die systemische Sklerose hatte keinen erkennbaren Einfluss auf die Implantatüberlebensraten.

Najeeb S, Khurshid Z, Siddiqui F, Zohaib S, Zafar MS.

*Outcomes of Dental Implant Therapy in Patients With Down Syndrome: A Systematic Review.*

J Evid Based Dent Pract. 2017 Dec;17(4):317-323.

**(»Outcomes einer Implantattherapie bei Patienten mit Down-Syndrom: Ein systematischer Review.«)**

Patienten mit Down-Syndrom (DS) müssen in vielen Fällen früher und häufiger mit Zahnersatz versorgt werden, als die Normalbevölkerung. Um die Implantatüberlebensraten bei Patienten mit DS zu ermitteln, erfolgte eine Literatursu-

che in den Datenbanken Pubmed, Web of Science, Google Scholar, Embase und Central. Anhand der Recherche konnten acht Studien mit 81 Implantaten bei 36 Patienten mit DS identifiziert werden, welche die Einschlusskriterien erfüllten. Bei einem Verlust von 21 Implantaten lag die Implantatverlustrate bei 26,0 % und somit deutlich höher als in der Normalbevölkerung.

Nassani MZ, Al-Maweri SA, Veeraganta SK, Al-Shamiri HM, Alaizari NA, Najeeb S. *Survival Rates of Dental Implants in Patients with Papillon-Lefèvre Syndrome: A Systematic Review.*

J Contemp Dent Pract. 2021 Jan 1;22(1):93-100.

**(»Implantatüberlebensraten bei Patienten mit Papillon-Lefèvre Syndrom: Ein systematischer Review.«)**

Anhand einer Literaturrecherche in den Datenbanken Pubmed, Scopus und Web of Science wurden Studien zu Implantatüberlebensraten bei Patienten mit Papillon-Lefèvre Syndrom (PLS) ermittelt. Insgesamt wurden zehn Studien (neun Fallberichte und eine Fallserie) mit 13 Patienten und 124 Dentalimplantaten mit Follow up-Zeiten von vier Monaten bis zu neun Jahren identifiziert. Bei 20 Implantatverlusten betrug die Gesamtüberlebensrate 84,0 %.

**Schlussfolgerung:** Die begrenzte Datenlage deutet darauf hin, dass die Implantatüberlebensraten bei Patienten mit PLS niedriger sind als bei gesunden Patienten. Dennoch scheint es bei dieser Patientengruppe keine strikte Kontraindikation für die Versorgung mit implantatgetragendem Zahnersatz zu geben.

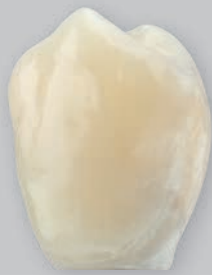Oelerich O, Kleinheinz J, Bohner L, Wiesmüller V, Hanisch M.

*Dental Implants in People with Osteogenesis Imperfecta: A Systematic Review.*

Int J Environ Res Public Health. 2022 Jan 29;19(3):1563.

**(»Dentalimplantate bei Patienten mit Osteogenesis imperfecta: Ein systematischer Review.«)**

Um die Implantatüberlebensraten bei Patienten mit einer Osteogenesis



**BEGO**PODIUM


Kostenlose Online-Seminare  
[www.bego.com/podium](http://www.bego.com/podium)

- Monatlich ein neues Thema der dentalen Implantologie
- Moderiert von Dr. Dr. Markus Tröltzsch
- Hochkarätige Gastreferenten aus Universität und Praxis
- Je 2 Fortbildungspunkte gemäß Leitsätzen der BZÄK/DGZMK

# 30

Jahre  
implantologische  
Kompetenz by BEGO

Feiern Sie mit uns  
**30 Jahre**  
implantologisches  
Knowhow



[www.bego.com/  
de/implantologie-loesungen/](http://www.bego.com/de/implantologie-loesungen/)

Miteinander zum Erfolg

**BEGO**

imperfecta zu ermitteln, erfolgte eine Literaturrecherche in den Datenbanken Pubmed, Web of Science und Scopus. Zwölf Studien mit 23 Patienten und 116 Implantaten wurden in die Analyse eingeschlossen. Die Implantatüberlebensrate betrug nach einer mittleren Nachbeobachtungszeit 94,0 %. Aufgrund der relativ kurzen Nachbeobachtungszeit gehen die Autoren der Studie davon aus, dass es zu einer potenziellen Überschätzung der Implantatüberlebensraten gekommen sein könnte. Dennoch zeigten die verfügbaren Daten den Verlust von nur sieben Implantaten, wobei zwei Implantate aufgrund von Implantatfrakturen und nicht aufgrund krankheitsbezogener Parameter verloren gingen.

Reichart PA, Schmidt-Westhausen AM, Khongkhunthian P, Strietzel FP.

**Dental implants in patients with oral mucosal diseases - a systematic review.**

J Oral Rehabil. 2016 May;43(5):388-99.

**(»Dentalimplantate bei Patienten mit Mundschleimhauterkrankungen - ein systematischer Review.«)**

Das Ziel der Übersichtsarbeit war die Untersuchung der Implantatüberlebensraten bei Patienten mit einem oralen Lichen planus, einem Sjögren-Syndrom, einer Epidermolysis bullosa oder einer systemischen Sklerose. Zu diesem Zweck erfolgte eine systematische Literatursuche in den Datenbanken Pubmed/Medline und Embase. Nach einem mittleren Beobachtungszeitraum (mOP) von 53,9 Monaten war bei Versorgung von 57 Lichen planus-Patienten mit 191 Implantaten eine Implantatüberlebensrate (SR) von 95,3 % zu beobachten. Bei 17 Patienten mit Sjögren-Syndrom und 121 Implantaten lag die SR nach einer mOP von 48,6 Monaten bei 91,7 %, Bei 28 Patienten mit Epidermolysis bullosa und 165 Implantaten betrug die SR nach einer mOP von 38,3 Monaten 98,5 %. Fünf Patienten mit systemischer Sklerose und Versorgung mit 38 Implantaten zeigten nach einer mOP von 38,3 Monaten eine SR von 97,4. Aufgrund der Heterogenität der Datenstruktur und der

unterschiedlichen Studienqualität war eine weitere vergleichende Datenanalyse nicht möglich. Für die implantatprothetische Rehabilitation von Patienten mit den aufgeführten Erkrankungen gibt es derzeit keine evidenzbasierten Behandlungsleitlinien. Dennoch scheint es keine strengen Kontraindikationen für eine implantatprothetische Therapie zu geben.

Sales PHDH, Barros AWP, de Lima FJC, Carvalho AAT, Leão JC.

**Is Down syndrome a risk factor or contraindication for dental implants? A systematic review.**

J Prosthet Dent. 2023 Apr;129(4):531-537.

**(»Stellt das Down-Syndrom einen Risikofaktor oder eine Kontraindikation für eine Implantatversorgung dar? Ein systematischer Review.«)**

Um festzustellen, inwieweit das Down-Syndrom einen Risikofaktor bzw. eine Kontraindikation für eine implantatprothetische Versorgung ist, wurde eine Literaturrecherche in sechs Datenbanken durchgeführt. Fünf Studien mit 50 Patienten und 186 Implantaten wurden in die Analyse aufgenommen. Die Implantatüberlebensraten lagen bei 79,1 %. **Schlussfolgerung:** Die implantatprothetische Versorgung von Patienten mit Down-Syndrom stellt eine geeignete Behandlungsoption dar, bei welcher jedoch mit mehr Komplikationen zu rechnen ist als in der Normalbevölkerung.

Schnabl D, Grunert I, Schmuth M, Kapferer-Seebacher I.

**Prosthetic rehabilitation of patients with hypohidrotic ectodermal dysplasia: A systematic review.**

J Oral Rehabil. 2018 Jul;45(7):555-570.

**(»Prothetische Rehabilitation von Patienten mit einer hypohidrotischen ektodermalen Dysplasie: Ein systematischer Review.«)**

Die hypohidrotische Ektodermale Dysplasie (HED) umfasst eine große Gruppe von vererbten Entwicklungsstörungen des Ektoderms, die durch Hypo- oder Anhidrose, Hypotrichose und Hypo- oder Oligo- oder Anodontie gekennzeichnet

sind. Das Ziel der vorliegenden Untersuchung war die systematische Bewertung des prothetischen Behandlungsspektrums im Hinblick auf das Alter der Patienten und die Formulierung entsprechender klinischer Empfehlungen für die Praxis. Zu diesem Zweck erfolgte eine elektronische Suche in den Datenbanken Medline, Livivo, Cochrane Library und Web of Science Core Collection. Insgesamt wurden 75 Artikel mit 146 Patienten in die Analyse einbezogen. Bei Kindern im Alter von zwei bis 17 Jahren stellten herausnehmbare Voll- oder Teilprothesen die Standardbehandlung dar. Im Unterkiefer war ein implantatgetragener herausnehmbarer Zahnersatz auf zwei interforaminalen Implantaten bereits im Kleinkindalter eine gute Behandlungsoption. In Fällen mit mehr als sechs vorhandenen Zähnen pro Kiefer wurden auch festsitzende (Kunststoff-) Brücken verwendet, häufig nach einer kieferorthopädischen Behandlung. Bei Erwachsenen gehörten festsitzende oder herausnehmbare Rekonstruktionen mithilfe von bis zu acht Implantaten pro Kiefer zu den Standardverfahren. Die prothetische Rehabilitation sollte in der frühen Kindheit beginnen und entsprechend des Wachstums der Patienten im weiteren Verlauf entsprechend angepasst werden. Die Behandlung sollte von einem multidisziplinären Team durchgeführt werden, das die unterschiedlichen Anforderungen in den verschiedenen Altersgruppen berücksichtigt.

Terheyden H, Wüsthoff F.

**Occlusal rehabilitation in patients with congenitally missing teeth-dental implants, conventional prosthetics, tooth autotransplants, and preservation of deciduous teeth - a systematic review.**


Int J Implant Dent. 2015 Dec;1(1):30.

**(»Kaufunktionelle Rehabilitation von Patienten mit kongenital fehlenden Zähnen mittels Dentalimplantaten, konventioneller Prothetik, Autotransplantaten oder Erhalt von Milchzähnen - ein systematischer Review.«)**

Der vorliegenden Übersichtsarbeit lag folgende PICO-Frage zugrunde: „Hat

# CITOJECT®

Seit 40 Jahren ein Synonym  
für die intraligamentäre Anästhesie



## SOPIRA® CITOJECT® N SPRITZE

Auch nach vier Jahrzehnten überzeugt die Edelstahl-Spritze für die Einzelzahn-Anästhesie weiterhin durch ein funktionales, innovatives und zeitloses Design.

Kulzer bietet damit seit jeher eine Alternative, wenn Infiltrations- und Leitungsanästhesie an ihre Grenzen stoßen.

Jubiläumsangebote unter: [KULZER.DE/CITOJECT40](https://www.kulzer.de/citoject40)

Mundgesundheit in besten Händen.



**KULZER**  
MITSUI CHEMICALS GROUP

eine frühe okklusale Rehabilitation mit Zahnimplantaten bei Patienten mit angeborenen Zahnlücken im Vergleich zu Zahnautotransplantaten, konventioneller Prothetik auf Zähnen oder dem Erhalt von Milchzähnen bessere allgemeine Ergebnisse in Bezug auf Überleben, Erfolg und bessere patientenzentrierte Ergebnisse in Bezug auf Lebensqualität, Selbstwertgefühl, Zufriedenheit und Kaufunktion?“ Anhand einer entsprechenden elektronischen Literaturrecherche wurden insgesamt 63 relevante Studien identifiziert. Die mittleren Implantatüberlebensraten betragen 95,3 % und die prothetischen Überlebensraten lagen bei 97,8 %. Die Überlebensraten der Autotransplantate betragen 94,4 %, die der Milchzähne 89,6 % und das Überleben konventioneller Prothetik lag bei 60,2 %. Die Implantatüberlebensraten bei Kindern, Jugendlichen und Erwachsenen betragen 72,4 %, 93,0 % und 97,4 %. Die jährlichen Verlustraten von Implantaten (3,317 %), Autotransplantaten (1,061 %), Milchzähnen (0,908 %) und konventioneller Prothetik (5,144 %) deuten auf bessere Ergebnisse bei natürlichen Zähnen und einen höheren Nachsorgebedarf bei den prothetischen/implantatprothetischen Therapieoptionen hin. Der durchschnittliche OHIP-Score betrug 27,8 bei Studienbeginn. Nach der implantatprothetischen Versorgung wurde eine durchschnittliche Verbesserung um 14,9 Punkte festgestellt. Die durchschnittlichen Zufriedenheitsraten lagen bei 93,4 % (Implantate), 76,6 % (konventionelle

Prothesen), 72,0 % (Autotransplantate) und 65,5 % (kieferorthopädischer Lückenschluss).

**Schlussfolgerung:** In der Zusammenfassung der allgemeinen und patientenzentrierten Ergebnisse erzielten Implantate die besten Ergebnisse, allerdings nicht bei Kindern unter 13 Jahren. Autotransplantate und Milchzähne wiesen eine niedrige jährliche Ausfallrate auf und stellen für Kinder und Jugendliche eine geeignete und kostengünstige Behandlungsoption dar. Bei der konventionellen Prothetik waren die Überlebens-/Erfolgsraten niedriger als bei den anderen Optionen. Aufgrund der Heterogenität und der geringen Anzahl von Studien sind die von den Patienten berichteten Ergebnisse in dieser Übersicht mit Vorsicht zu interpretieren.

Voina-Tonea A, Labunet A, Objelean A, Onisor F, Bran S, Mester A, Piciu A, Sava S.

**A Systematic Analysis of the Available Human Clinical Studies of Dental Implant Failure in Patients with Inflammatory Bowel Disease.**

Medicina (Kaunas). 2022 Feb 24;58(3):343.

**(»Eine systematische Analyse der verfügbaren klinischen Studien zu Implantatverlusten bei Patienten mit entzündlichen Darmerkrankungen.«)**

Um den Einfluss entzündlicher Darmerkrankungen wie Colitis ulcerosa oder Morbus Crohn auf die Osseointegration von Dentalimplantaten zu ermitteln, wur-

de eine Literaturrecherche in den Datenbanken Pubmed, Scopus und Web of Science durchgeführt. Die sechs in die Analyse einbezogenen Studien ergaben, dass offensichtlich keine Publikationen zu Implantaten bei Patienten mit Colitis ulcerosa vorliegen. Bei Morbus Crohn besteht ein Risiko für frühe und späte Implantatverluste.

Wang Y, He J, Decker AM, Hu JC, Zou D.

**Clinical outcomes of implant therapy in ectodermal dysplasia patients: a systematic review.**

Int J Oral Maxillofac Surg. 2016 Aug;45(8):1035-43.

**(»Klinischer Outcome nach Implantatversorgung von Patienten mit einer ektodermalen Dysplasie: Ein systematischer Review.«)**

Das Ziel der vorliegenden Übersichtsarbeit war die Ermittlung der Ergebnisse nach einer Implantatversorgung von Patienten mit ektodermaler Dysplasie (ED). Zu diesem Zweck wurde eine Suche in den Datenbanken Pubmed und Web of Science durchgeführt. 54 Publikationen mit 96 Patienten (22 Kinder und 74 Erwachsene) mit insgesamt 701 Implantaten wurden analysiert. Innerhalb einer medianen Nachbeobachtungszeit von 24 Monaten wurden 14 Implantate entfernt, was eine Implantatüberlebensrate von 97,9 % bei Erwachsenen und 98,6 % bei Kindern ergab. Bei 68,0 % der erwachsenen Patienten mussten Augmentationen des Alveolarfortsatzes durchgeführt werden. ●

## In der nächsten Ausgabe **pip** 6/2023: Explantation dentaler Implantate, Nachsorge/Neuversorgung

Wollen Sie mehr zu einer bestimmten Arbeit wissen?

Nutzen Sie unseren Volltext-Service auf [www.frag-pip.de](http://www.frag-pip.de), senden Sie ein Fax an **0 30 761 80-680** oder eine E-Mail an [leser@frag-pip.de](mailto:leser@frag-pip.de) Wir recherchieren die Gesamtkosten bei den einzelnen Verlagen bzw. Textservices, Sie erhalten eine Gesamtkostenübersicht und können über uns bestellen.

Für **pip**-Abonnenten sind Recherche, Handling und Versand der Texte kostenlos!

Thinking ahead. Focused on life.

## ZWEI DVT's – EINE MISSION

### BILDQUALITÄT, DIE ÜBERZEUGT

#### Veraviewepocs 3D R100

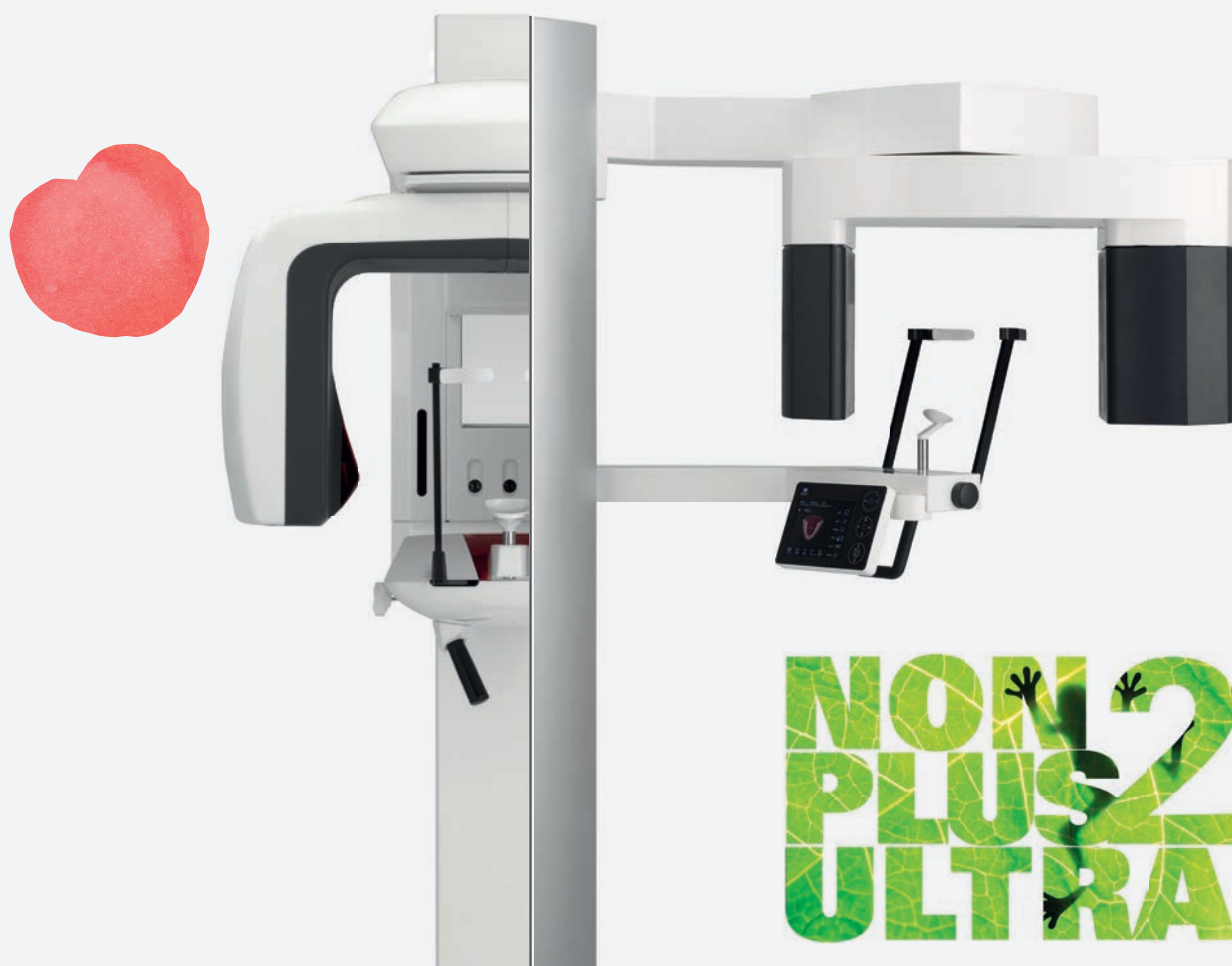
ALLROUNDER FÜR JEDE PRAXIS

Aktionspreis: 53.900 €\*

#### Veraview X800

TIME FOR PERFECTION

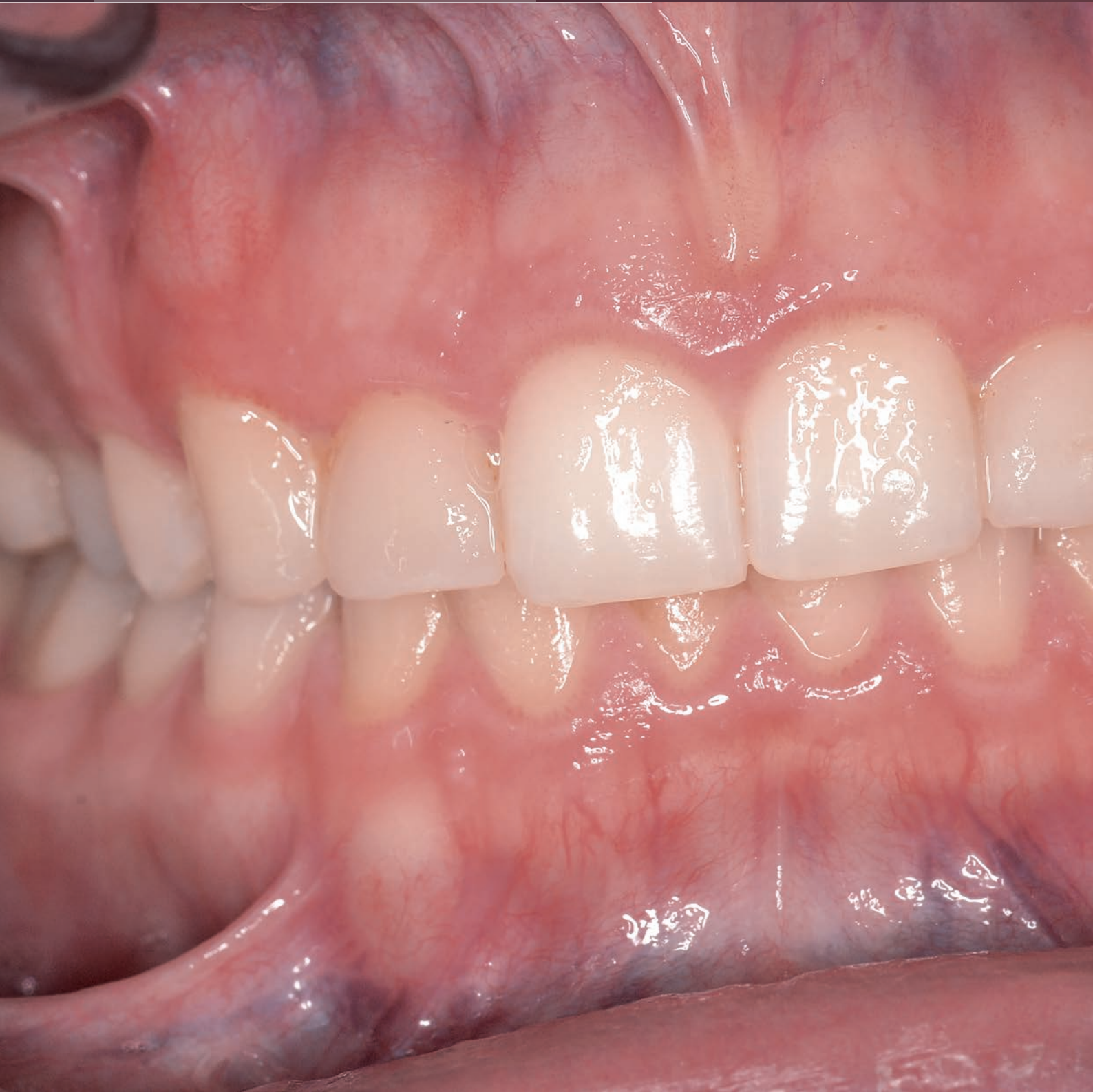Aktionspreis: 78.900 €\*



#### Ihre EXTRAS bei unseren DVT's

- ✓ 5 Jahre Garantie\* ohne Aufpreis
- ✓ i-Dixel WEB für mobile Endgeräte inklusive
- ✓ Lifetime Software-Updates von i-Dixel
- ✓ Konstanz-Prüfkörper inklusive

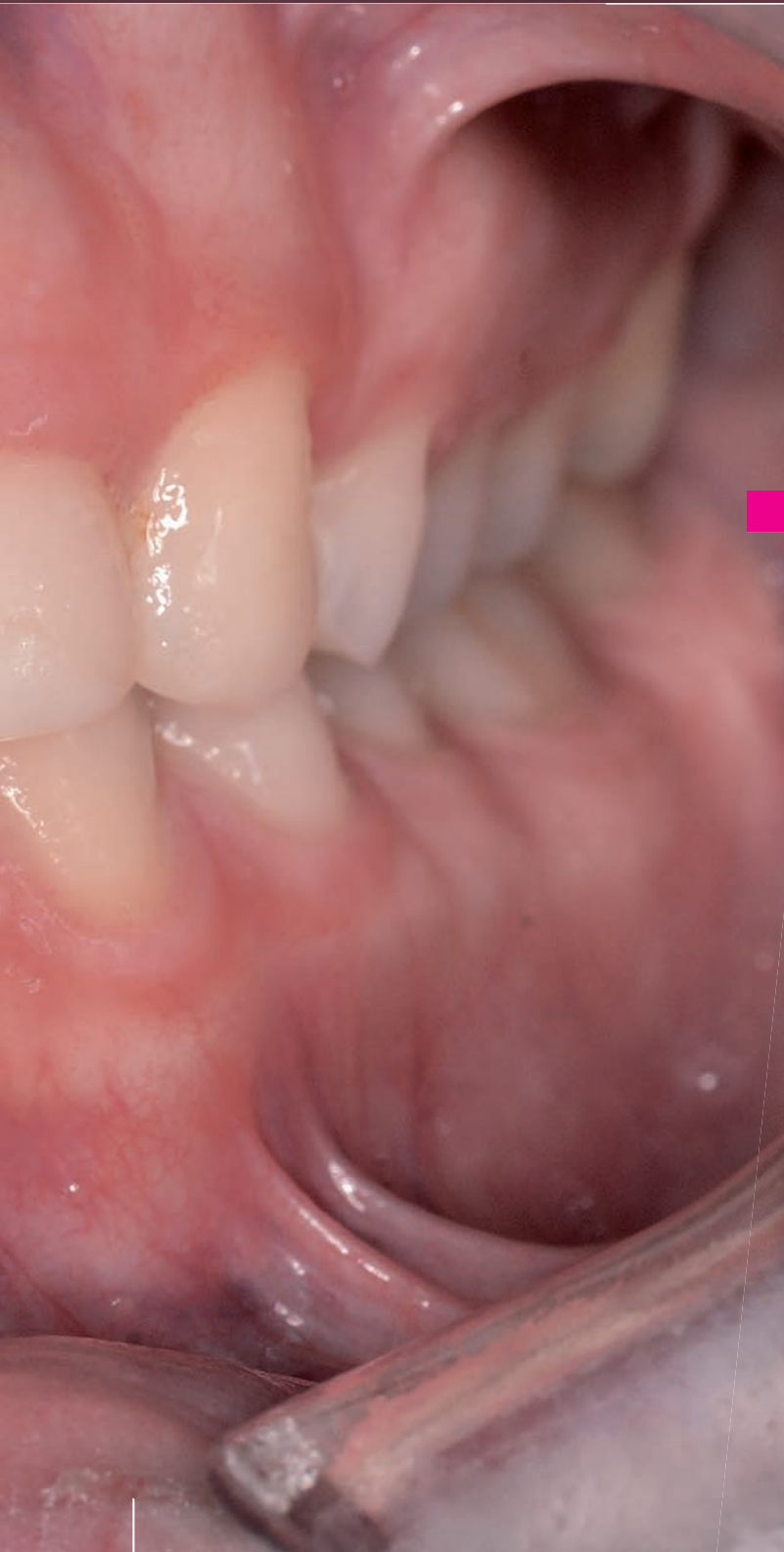\* Zzgl. ges. MwSt. Umfang und Bedingungen der Angebote unter [www.morita.de/aktionen](http://www.morita.de/aktionen)



## Wenn das Implantat zur Nebensache wird


Ein kieferchirurgisch-kieferorthopädisches, implantatprothetisches,  
oralchirurgisches und restauratives Therapiekonzept



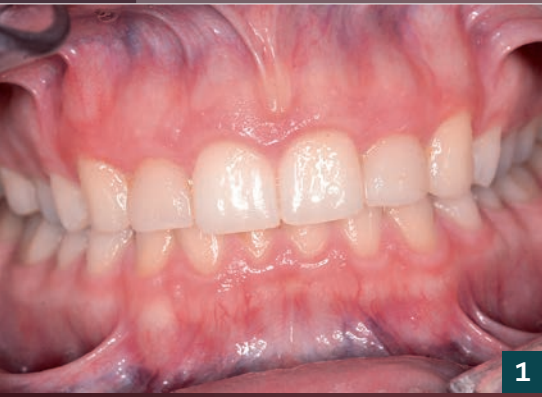

Dr. med. dent. Peter Randelzhofer

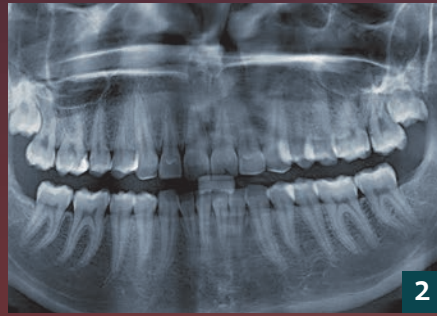
■ [dr.randelzhofer@icc-m.de](mailto:dr.randelzhofer@icc-m.de)  
 ■ [www.icc-m.de](http://www.icc-m.de)



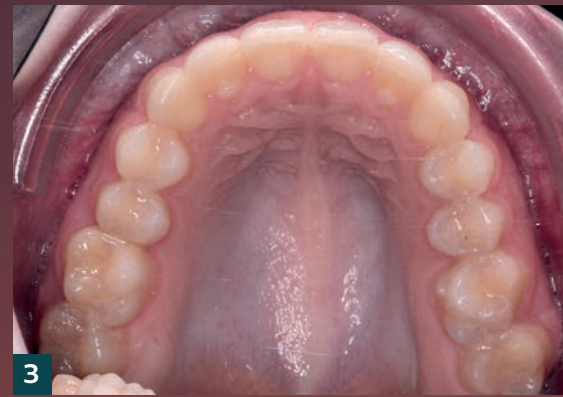
*Die aktuell 23-jährige Patientin litt bereits in jungen Jahren unter starker Migräne, sodass ihre Ausbildung und auch die Teilnahme am gesellschaftlichen Leben stark beeinträchtigt war. Nach differenzialdiagnostischer Abklärung bei ihrem Hausarzt und Augenärzten war keine Ursache detektierbar, nach der Behandlung beim Osteopathen und Physiotherapeuten stellte sich keine Besserung ein. Wegen ihrer Weisheitszähne befand sie sich wenig später bei ihrem Hauszahnarzt, diesem fiel auf, dass das Gesicht schief war (Abb. 1-3).*



1



2



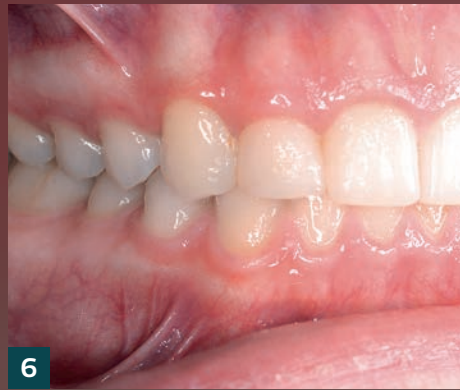3



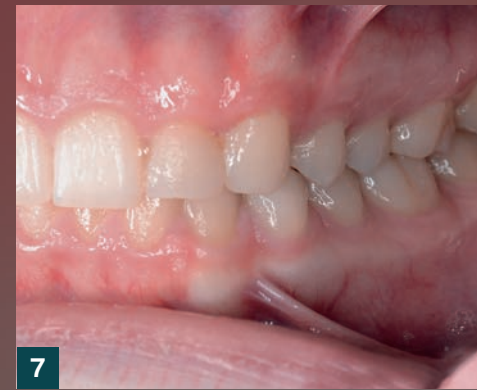4



5



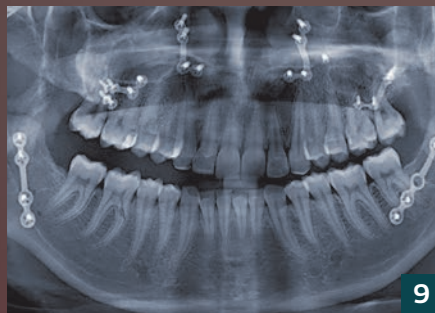6



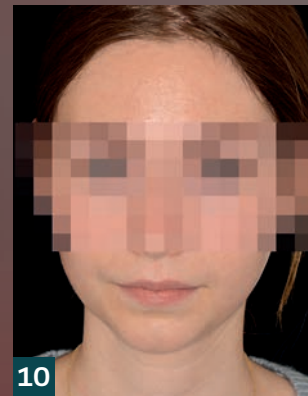7



8



9



10

Zur differenzialdiagnostischen Abklärung, wie etwa eines Tumors, wurde u.a. ein MRT angefertigt. Ein Tumor konnte ausgeschlossen werden, jedoch wurde im Klinikum für MKG-Chirurgie der KJF Klinik Josefinum eine ausgeprägte Kippung des Oberkiefers, eine ausgeprägte Seitenabweichung des Unterkiefers und eine Myoarthropathie diagnostiziert (Abb. 4-8).

Während der folgenden eineinhalb Jahre, nachdem Beratungen bei mehreren Chirurgen und Kieferorthopäden stattgefunden hatten und Anträge auf Kostenübernahme einer

kieferorthopädischen/kieferchirurgischen Behandlung seitens der gesetzlichen Kassen abgelehnt worden waren, wurden die Beschwerden an der Kaumuskulatur, Halswirbelsäule und durch die Migräne so stark, dass eine Dauermedikation mit Schmerzmitteln notwendig war.

Die Patientin entschied daher, sich invasiv behandeln zu lassen. Infolgedessen wurde sie Anfang des Jahres 2021 wegen anhaltender starker Beschwerden im Klinikum für MKG-Chirurgie vorstellig und wünschte eine

- 1 Patientin in habitueller Interkuspitation, schief fotografiert oder schief gewachsen?
- 2 Röntgenkontrolle, Ausschluss von Tumorentität durch MRT indiziert.
- 3 Harmonisch ausgeformter Oberkiefer.
- 4 Die linke Gesichtshälfte ist asymmetrisch, etwa wie beim Os zygomaticum und Ramus mandibulae links und rechts.
- 5 Der Spatel beweist es: Eine Okklusion in Schiefelage.

- 6 Ansicht von rechts ...
- 7 ... und links.
- 8 Portraitaufnahmen gehören wie Fotos und bildgebende Diagnostik zur Dokumentation vor einem Dysgnathieeingriff.
- 9 Röntgenkontrolle via OPG (und DVT) nach der ersten geführten Dysgnathieoperation.
- 10 Bereits jetzt erkennt man eine deutliche Gesichtsveränderung.

# Sie wollen nicht über Keramik sondern über **langfristigen Implantaterfolg** reden?

Dann besuchen Sie uns beim  
**EAO-DGI Meeting** und erfahren  
Sie alles über

- Gesunde Weichgewebe
- Stabile Knochenniveaus
- **Keine Periimplantitis** nach 9 Jahren

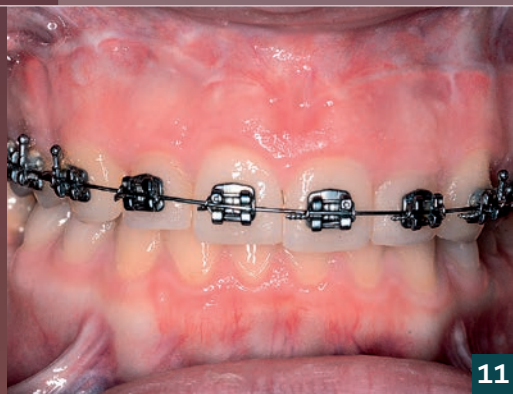
Wir sehen uns in Berlin!



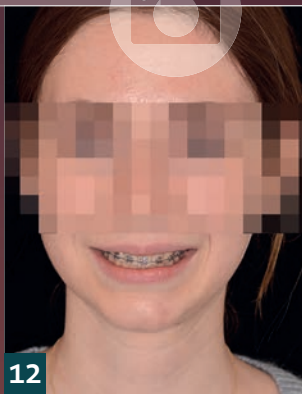
## Der Neue Standard

Langfristige Mundgesundheit: Patent™  
definiert Erfolg in der wegweisenden  
9-Jahres-Studie neu. Mehr erfahren auf:  
[www.mypatent.com/de/scientific-studies](http://www.mypatent.com/de/scientific-studies)

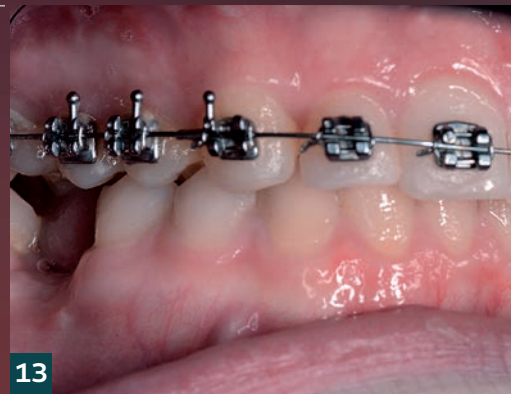




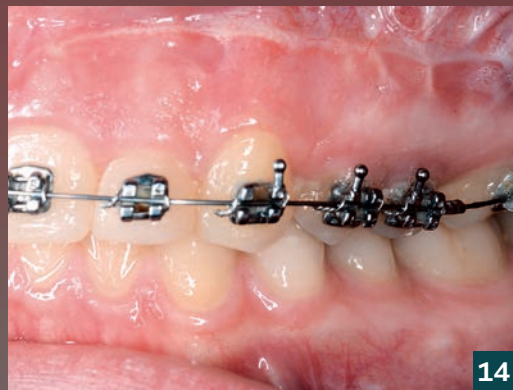
11



12



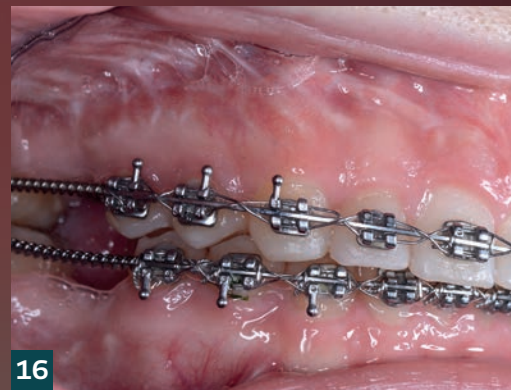
13



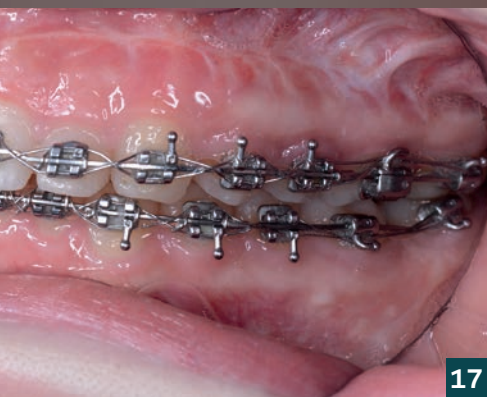
14



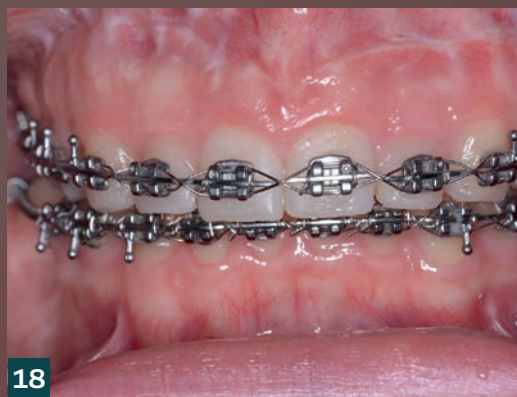15



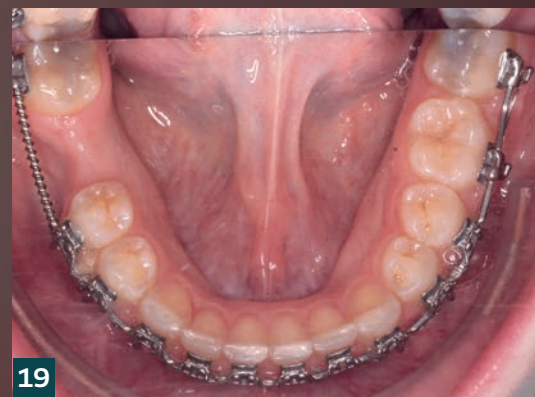
16



17



18



19

Dygnathieoperation. Sie wurde ausführlich über die Möglichkeiten und Risiken des umfangreichen Eingriffes aufgeklärt und erhoffte sich aufgrund ihres extremen Leidensdruckes Besserung durch den aufwendigen operativen Eingriff.

### 1. Dygnathieoperation

Nach Operationsplanung mit Bissregistrierung und Gesichtsbogenübertragung, Modelloperation, individueller Splintanfertigung und 3D-Bildgebung wurden nach anästhesiologischer

Vorbereitung folgende chirurgischen Dygnathieeingriffe im Februar 2021 durchgeführt:

- Oberkieferosteotomie (Le Fort-Ebene) zur Oberkiefer vor- und -kranialverlagerung mit asymmetrischer dorsaler Impaktion, Fixation mit Miniplatten aus Titan,
- Osteoplastik regio 23-26 und 16-18,
- Unterkieferosteotomie zur Unterkiefer vor- und -seitwärtsverlagerung nach sagittaler Spaltung, Fixation mit Miniplatten aus Titan.

- 11 Beginn der kieferorthopädischen Behandlung nach Entfernung des OP-Splints ...
- 12 ... und die Patientin kann die Effekte der Operation gut erkennen.
- 13 Ober- und Unterkiefer in Okklusion, Zahn 46 wurde entfernt.
- 14 Deutlich sind die Narbenzüge erkennbar.
- 15 Im Vergleich zu Abb. 8 ist das Erscheinungsbild harmonisiert.

- 16 Fortführung der KFO-Therapie mit OK-/UK-Bebänderung und Brackets. Zahn 16 wurde entfernt.
- 17 Verschobene Bisslage bei nicht eugnather Zahnstellung, sichtbar hier auf der linken Seite.
- 18 Die frontale Ansicht ist deutlich verbessert im Vergleich zu Abbildung 1.
- 19 Absolut harmonische Unterkieferausformung, Knocheneinbruch regio 46.

# RESORBA®

## HÄMOSTASE UND KNOCHENREGENERATION



### RESORBA® Kollagene

**Effektiv, schnell und zuverlässig**

- Vollständig resorbierbar
- Mit und ohne Antibiotikaschutz
- Schwämme, Kegel und Barriermembranen



### RESORBA® Synthetic Bone

**Von „smarter“ Synthetik zum lebenden Knochen**

- Biphasisches Kalziumphosphat (HA/ $\beta$ -TCP)
- Maximale Durchlässigkeit
- 70% Porosität
- Einfache Handhabung
- Granulat, Spritze und Putty

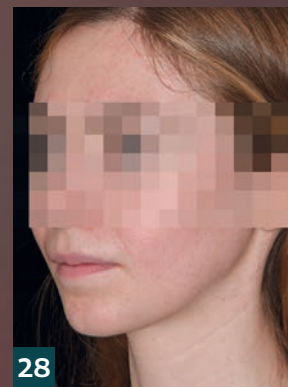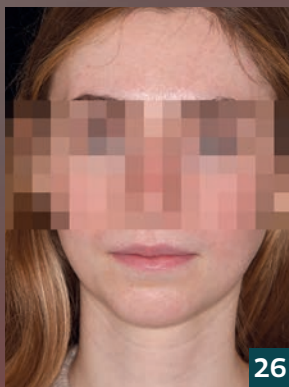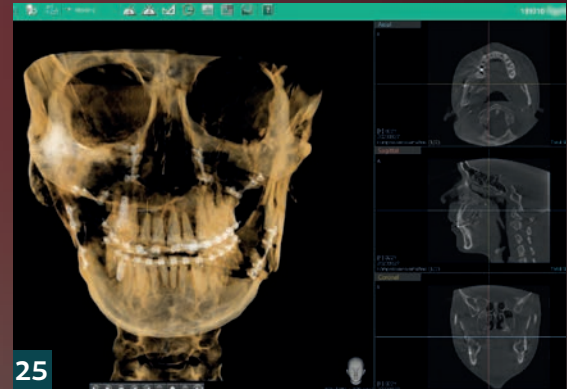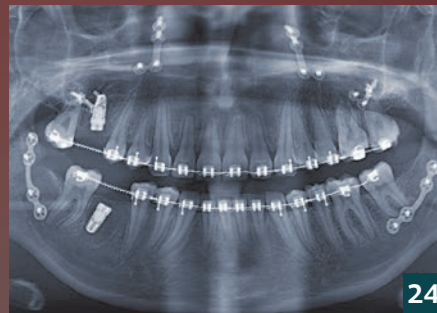
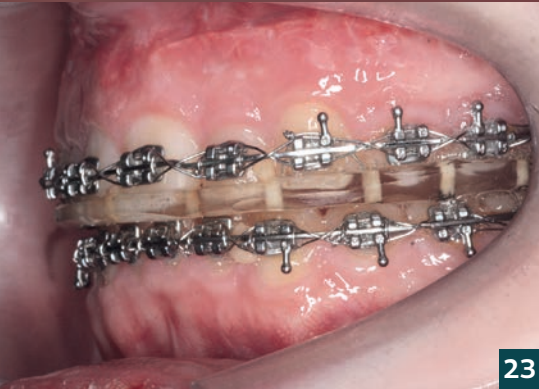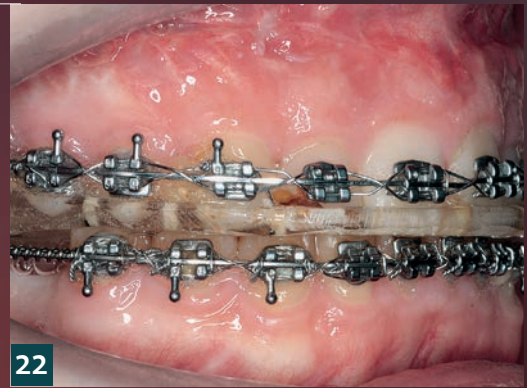


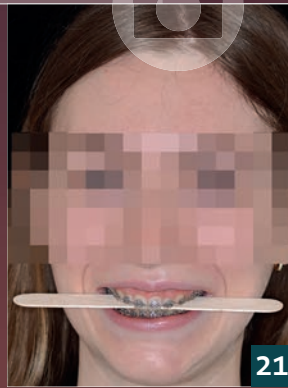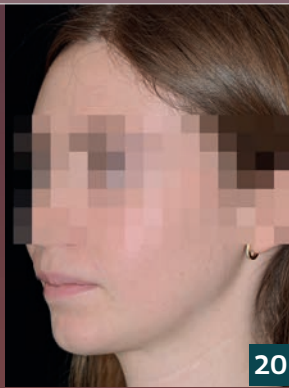RESORBA Medical GmbH, Am Flachmoor 16, 90475 Nürnberg, Germany  
Tel. +49 9128 / 91 15 0, Fax +49 9128 / 91 15 91, [infomail@resorba.com](mailto:infomail@resorba.com)

© 2022 · RESORBA® ist eine eingetragene Marke der RESORBA Medical GmbH. Alle Rechte vorbehalten. RESORBA Medical GmbH ist ein Unternehmen von Advanced Medical Solutions. A22\_10

Hersteller von RESORBA® Synthetic Bone:  
Biomatlante SA, ZA Les Quatre Nations, 5 rue Edouard Belin, 44360 Vigneux de Bretagne, France  
Gebrauchsanweisung und Etiketten vor der Verwendung aufmerksam lesen. Biomatlante SA ist ein Unternehmen von Advanced Medical Solutions.

 **RESORBA®**  
REPAIR & REGENERATE  
[www.resorba.com](http://www.resorba.com)



Die postoperative 3D-Bildgebung zeigte eine regelrechte Position der Segmente und des Osteosynthesematerials sowie der zentrischen Kondylenposition. Die fotografische Darstellung zeigt ein deutlich harmonischeres Profil mit infolge der Laterognathie bereits verschobener Mittellinie. Zur Unterstützung der neuromuskulären Adaption und Antagonisierung des Muskelzuges wurden maxilläre Gummizüge eingeliedert (Abb. 9, OPG, Abb. 10). Es war geplant, die Osteosyntheseplatten nach sechs bis neun Monaten zu entfernen. Über mögliche Rezidive und Komplikationen wurde aufgeklärt. Die Zähne 16 und 46

waren infolge der Dysgnathieoperation frakturiert, sodass diese entfernt werden mussten.

### Kieferorthopädische Multibandbehandlung

Vier Wochen postoperativ, nach Entfernung des OP-Splints, wurde die kieferorthopädische Behandlung des Oberkiefers mittels Multibandapparat begonnen (Abb. 11-18). Auch wurden zwei Camlog-Implantate regio 16 und 46 geplant. Das Knochenvolumen regio 46 war sehr gering, sodass der Kiefer

20 Kontroll-Seitenportraitbild.

21 Kontrolle via Spatel, es gibt neue skelettal bedingte Dysgnathiefunde.

22 Simulierte Bisserrhöhung via Schienen von rechts ...

23 ... und links.

24 Zustand nach Implantation regio 16, 46 und 2. Dysgnathieoperation, Röntgenkontrolle.

25 DVT zur Dokumentation des 2. Eingriffes.

26 Zustand nach 2. OP, Vergleich zu Abbildung 4, 10, ein voller Erfolg.

27 Beachte die Unterschiede zwischen den Bildern 21 und 27, Zustand nach Beendigung der Multibandbehandlung.

28 Im Vergleich zu den Bildern 8, 15, 20 ist die linke Seite symmetrisch harmonisiert.

# Technik ist einfach

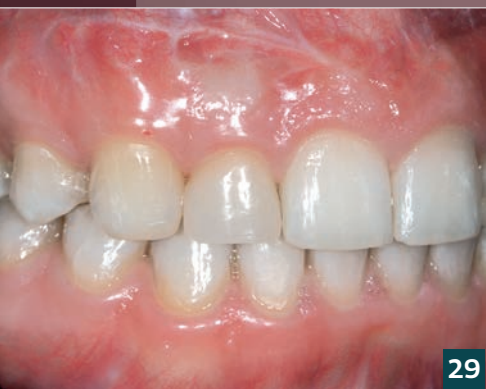... mit den Technik-Profis



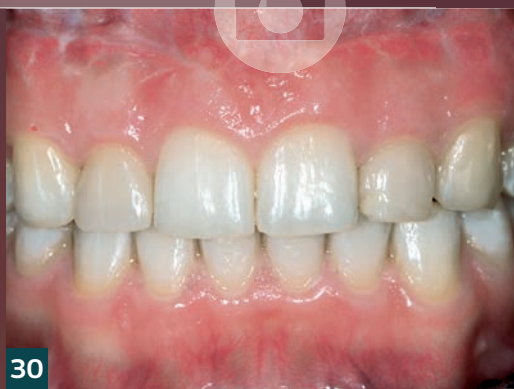**Einfach  
näher dran!**

Reparatur, Validierung,  
Wartung, Prüfung, IT-Service,  
Montage, Entsorgung

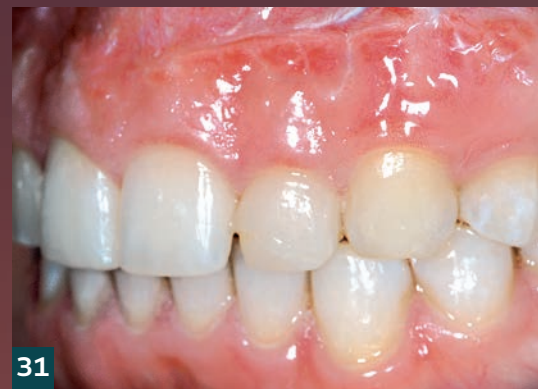2018-579-9585\_Stand: 12.12.2022



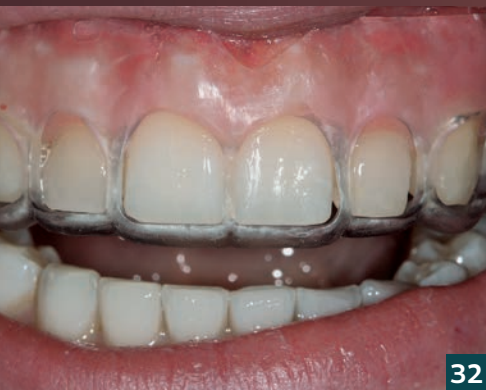29



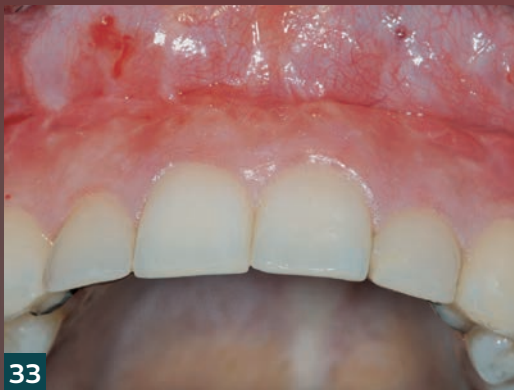30



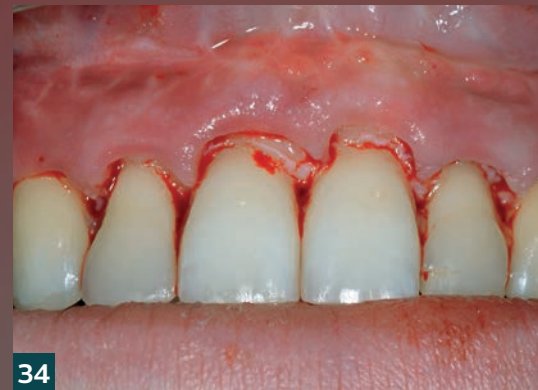31



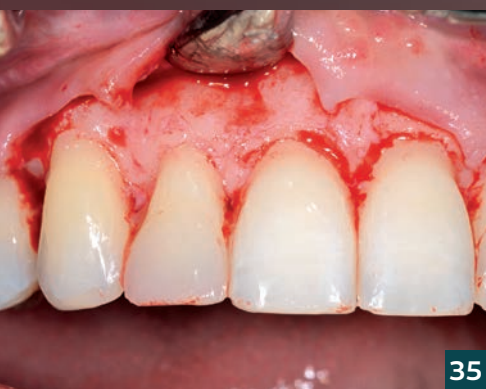32



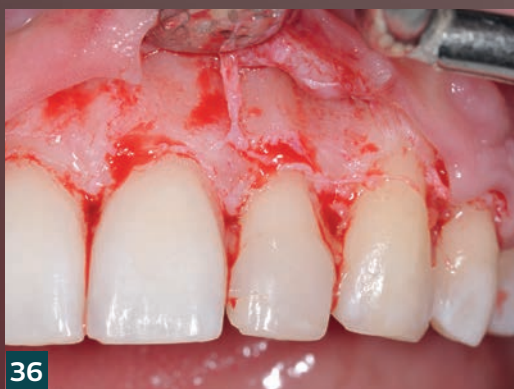33



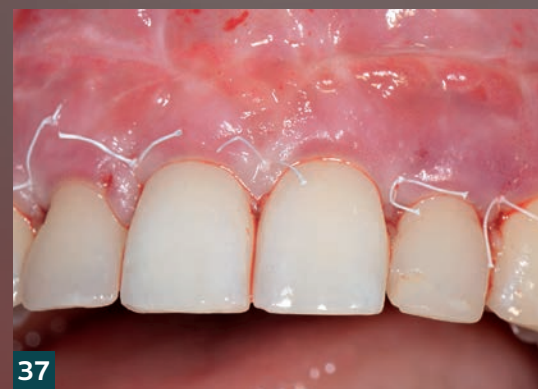34



35



36



37

mit Eigenknochen und PRF (Mectron) aufgebaut werden sollte. Die Implantate (Camlog: je Ø 4,3, Länge 9 mm) sollten für drei Monate einheilen.

## 2. Dysgnathieoperation

Im Zuge des Fortschreitens der kieferorthopädischen Umformung stellte sich u.a. heraus, dass der Oberkiefer ca. drei Millimeter zu weit kaudal saß und eine weitere Dysgnathieoperation indiziert war (Abb. 19-23). Im September 2022 wurde die

Patientin daher erneut operiert:

- Oberkieferosteotomie (Le Fort-Ebene) zur Oberkieferseitenverlagerung mit zirkulärer Impaktion, Fixation mit Miniplatten aus Titan,
- Unterkieferosteotomie zur Unterkiefervor- und -seitwärtsverlagerung nach sagittaler Spaltung, Fixation mit Miniplatten aus Titan.

Die postoperative 3D-Bildgebung zeigte eine regelrech-

**29** Implantat regio 46 wurde freigelegt und mit einem Gingivaförderer versorgt.

**30** Harmonische Bissverhältnisse mit gleichmäßiger Abstützung, Okklusion von vorne und in ...

**31** ... der Seitenansicht von links, gleichmäßige Ausrichtungen der Kiefergelenke in der Fossa sind zu vermuten.

**32** Mittels Schiene simulierte, notwendige Zahnängen zur Harmonisierung der Rot-Weiß-Ästhetik.

**33** Gut durchblutete Gingiva, mittels PA-Sonde wird die Strecke bis zum L. alveolaris gemessen.

**34** Minimalinvasive Schnittführung für die Kronenverlängerung.

**35** Zustand nach Abtragen des Knochens am Limbus alveolaris.

**36** Die neue biologische Breite wird bestimmt.

**37** Fixation mit dünner Naht, spannungsfrei.



# Das Original – bei RUNDAS.

Vier Jahrzehnte Know-How vereint in einem Implantat für Deckprothesen.

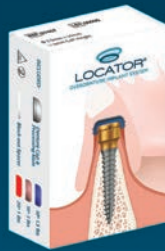# LODI

LOCATOR® Overdenture Implant (LODI) System



[www.lodi-system.de](http://www.lodi-system.de)

## LODI-Komplettset



je Set **127,- €**

1 LODI-Komplettset enthält:

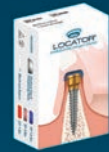- 1 x LODI-Implantat (Ø 2,4 mm oder 2,9 mm)
- 1 x LODI-Abutment (für Gingivahöhe 2,5 mm oder 4 mm)
- 1 x LOCATOR®-Laborset mit Retentionsgehäuse, Retentionseinsätzen und Ausblockring



## 4 x LODI-Komplettset + 1 x LODI-Chirurgiekit

**4x**


LODI-Komplettset



508,- €

**1x**

LODI- Chirurgiekit (Standard)\*



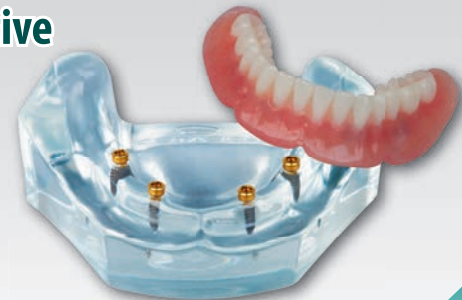490,- €

**zusammen**

**998,- €**

\* Chirurgiekit Standard: OHNE Universalinstrument, Drehmoment-Ratsche + Einsatz, Bohrer Ø 1,8 und 2,6 mm.

Die bewährte, kostengünstige Alternative für preissensible Patienten.



Alle Preise sind netto zzgl. gesetzl. MwSt.



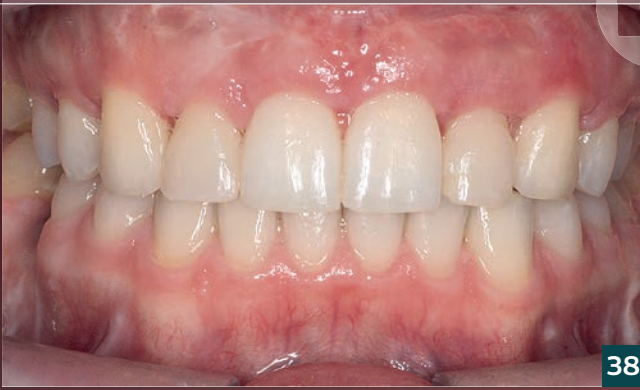# RUNDAS

Handschuhe, Mundschutz und vieles mehr... [www.rundas.de](http://www.rundas.de)

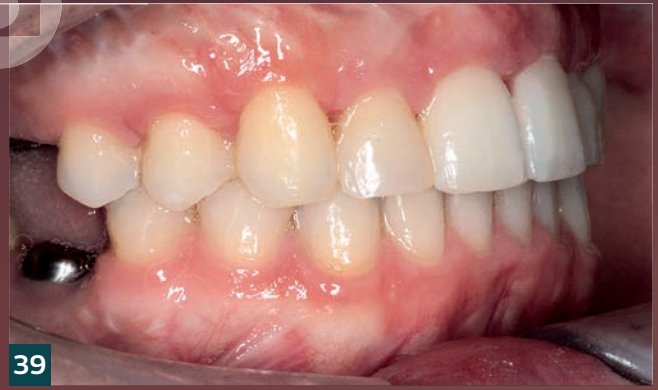

RUNDAS GmbH • Amalienstraße 62 • 46537 Dinslaken  
Tel. 02064 625 95 50 • [info@rundas.de](mailto:info@rundas.de) • [www.rundas.de](http://www.rundas.de)

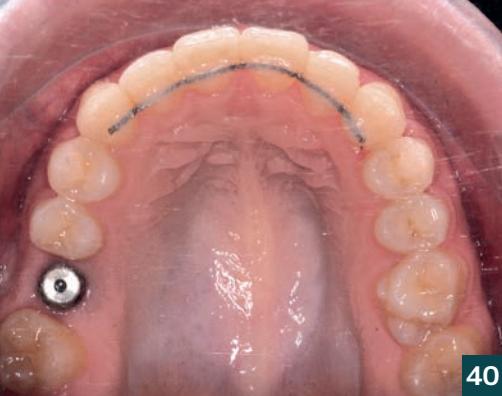
123774



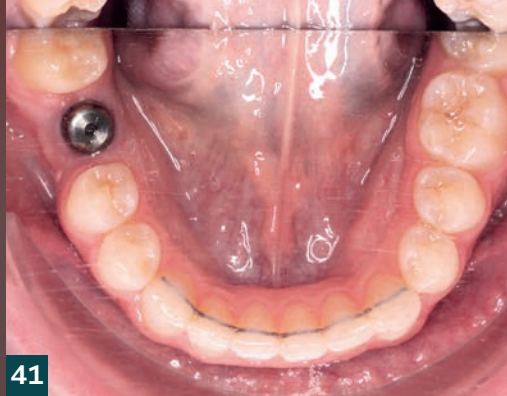38



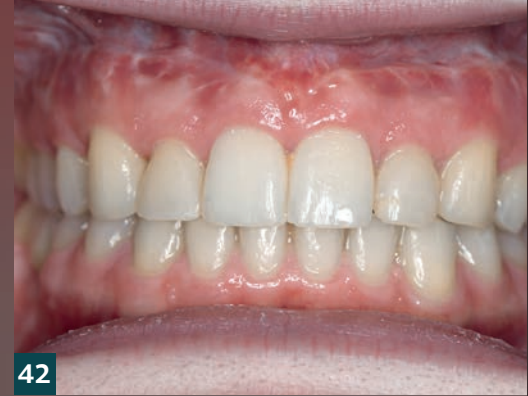39



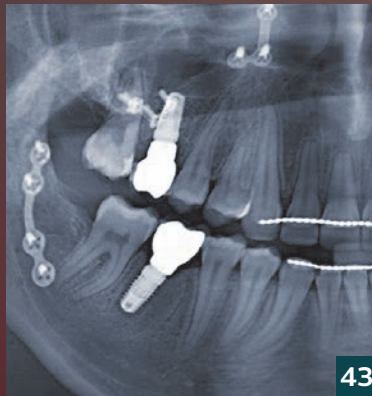
40



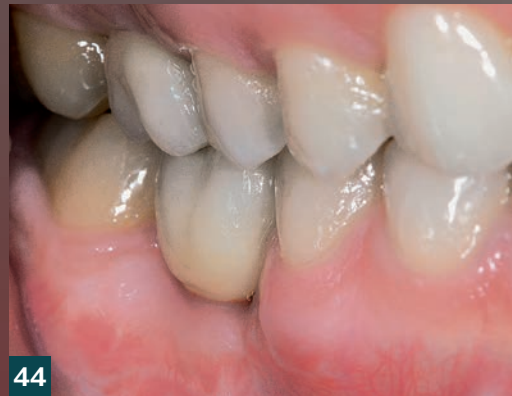41



42



43



44

te Position der Segmente und des Osteosynthesematerials sowie der zentralen Kondylenposition (Abb. 24, 25). Die kieferorthopädische Behandlung (Feineinstellung 09/-12/2022) wurde nach Entfernung des OP-Splints in der vierten Woche postoperativ fortgeführt. Die Entfernung der Miniplatten und Schrauben sollte nach sechs bis neun Monaten erfolgen.

Die Aufnahmen des Kopfes zeigen die erfolgte Veränderung infolge der Behandlungsmaßnahmen und ihre konkreten Auswirkungen auf die Weichteile am Kiefer- und Gesichtsschädel der jungen Patientin (Abb. 26-28). Ende des Jahres 2022 wurden die kieferorthopädische Apparatur im Ober- und Unter-

kiefer seitens der Kieferorthopädin entfernt und Fixretainer im Ober- und Unterkiefer eingegliedert (Abb. 29-31). Unabhängig davon wurden in der oralchirurgischen Praxis die Implantate regio 16 und 46 freigelegt und Gingivaformer eingesetzt. Das Knochenniveau regio 46 ist nach wie vor gering, jedoch wurde nach Rücksprache mit der Patientin auf weitere Augmentationsmaßnahmen verzichtet.

### Ästhetik

Infolge der Verlegung des Oberkiefers nach kranial und der Kontrolle der Lachlinie erschienen die Zähne beim Lächeln

**38** Die komplikationsfrei ausgeheilte Situation von frontal, harmonisches Verhältnis von rot nach weiß.

**39** Bisslage nach kieferorthopädischer Feinjustierung.

**40** Oberkieferaufsicht.

**41** Unterkieferaufsicht.

**42** Einsetzen der Unterkiefer-Implantatkrone aus keramisch verblendetem Zirkonoxid.

**43** Röntgenkontrolle nach Einsetzen der Implantatkronen, gut osseointegrierte Camlog-Implantate.

**44** Der bukkale Knochen an der Implantatkrone 46 bleibt stark resorbiert, das Implantat ist aber stabil.

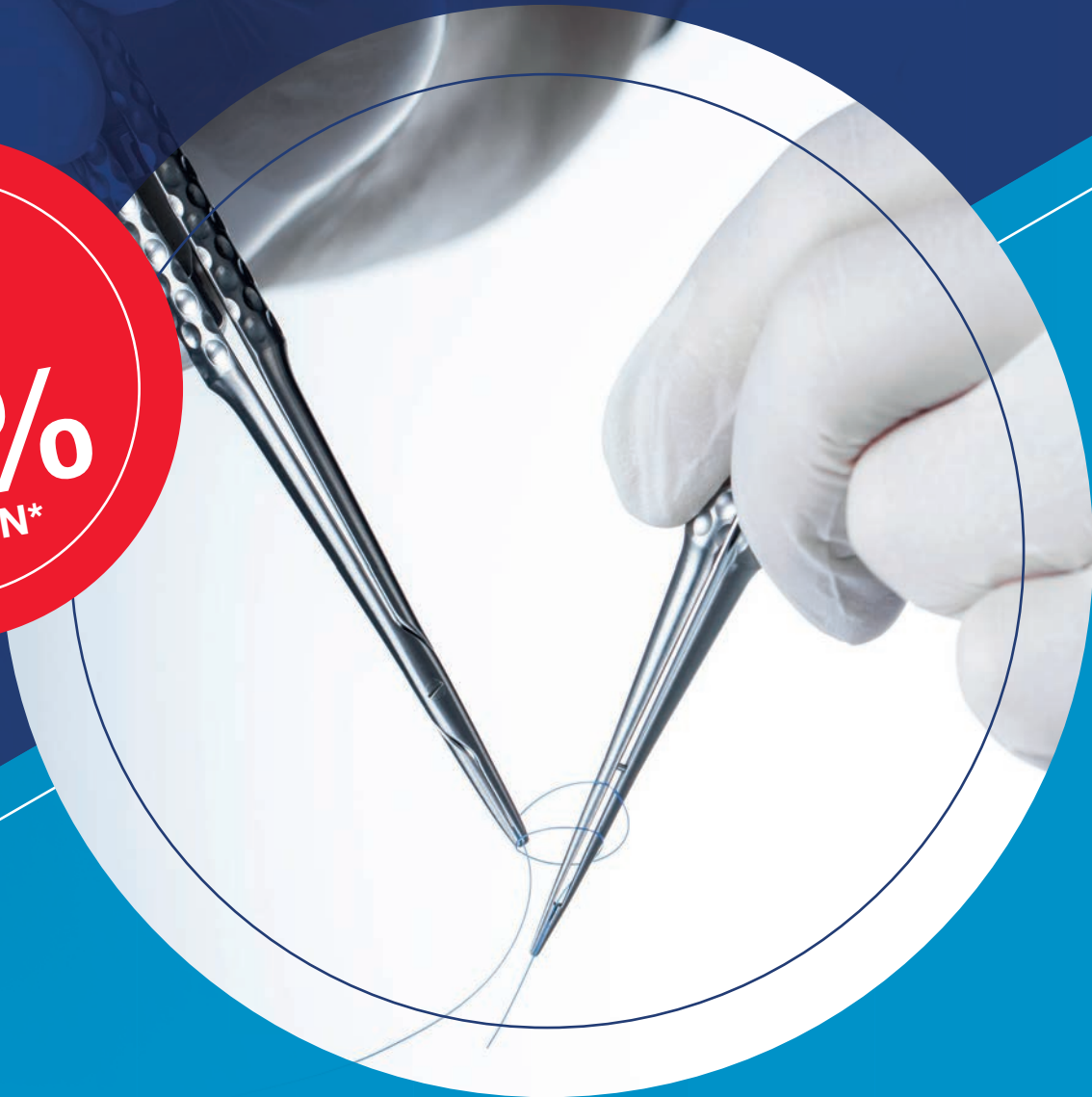

American Eagle  
INSTRUMENTS®

# AMERICAN EAGLE CHIRURGIE INSTRUMENTE

MAXIMALE PRÄZISION | OPTIMALE KONTROLLE | PRÄZISES HANDLING | ANGENEHME HAPTİK

NEU  
JETZT  
**20%**  
SPAREN\*



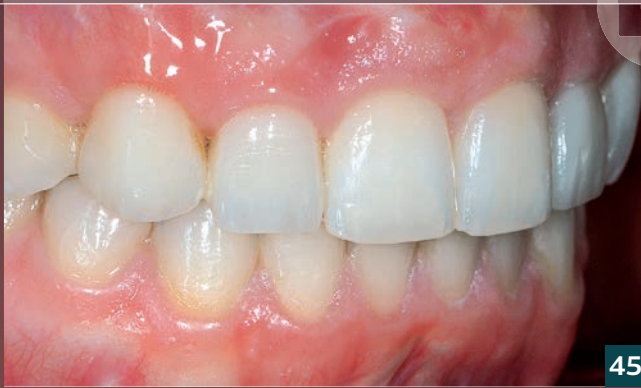Besuchen Sie uns auf der EAO 2023 in Berlin, Stand B11  
und erleben Sie die neue Produktlinie live.

\*Angebot gültig bis 31.10.2023 auf alle chirurgische Instrumente von American Eagle.

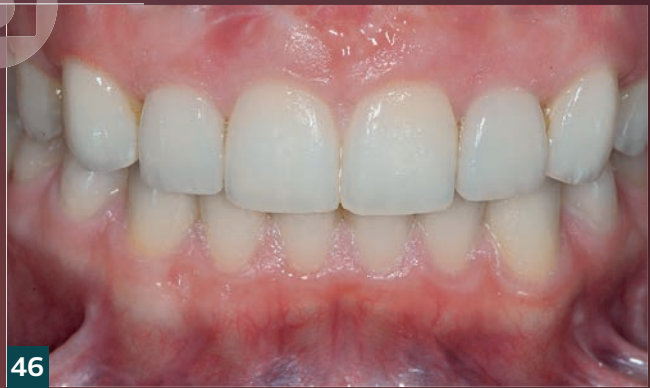

Weitere Informationen  
[www.am-eagle.de](http://www.am-eagle.de)

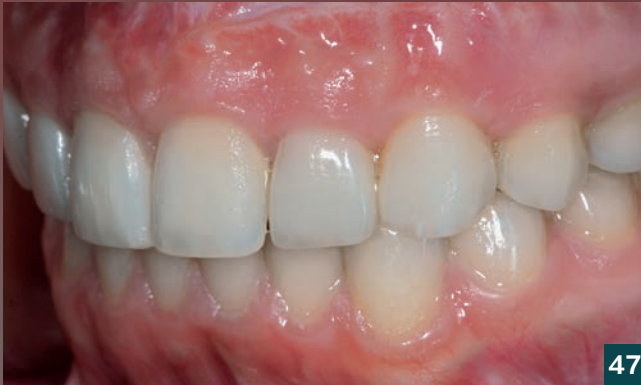**YOUNG**  
INNOVATIONS®



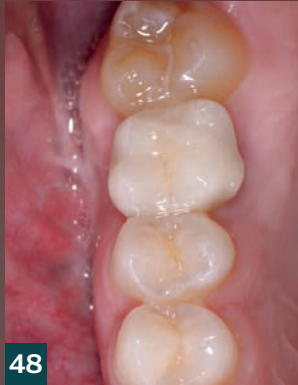45



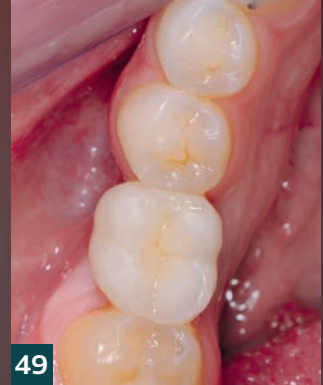
46



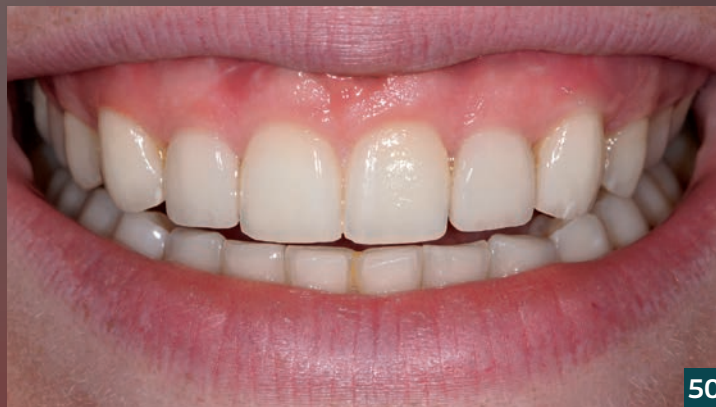47



48



49



50

nun verkürzt, sodass aus ästhetischen Gründen eine Kronenverlängerung von 14-24 geplant wurde (Abb. 32, 33). Nach Messung der Distanz zum Limbus alveolaris mittels PA-Sonde wurde bestimmt, dass knappe zwei Millimeter Kronenverlängerung notwendig waren (Abb. 34). Im Anschluss an die Schittfführung wurde als Grundlage für eine neue biologische Breite ca. 1,5 Millimeter des Knochens abgetragen (Abb. 35, 36). Abschließend fixierten wir die Gingiva minimalinvasiv mit dünnen Fäden (Abb. 37). Dank der An- und Parästhesien infolge der Umstellungsosteotomien war dieser chirurgische Eingriff für die Patientin wenig unangenehm.

Nach Abheilung der Gingiva (Abb. 38-42) zeigte sich eine deutliche Verbesserung der Rot-Weiß-Ästhetik hinsichtlich der Proportionen und Anteile. Abschließend sollten die Frontzahnfüllungen an den Zähnen 13, 12, 22 und 23 durch Veneers ersetzt werden. Die keramisch verblendeten Implantatkronen 16 und 46 (Zahntechnik: Dentallabor Ulrich Stegert, [www.ceramic-concept.de](http://www.ceramic-concept.de)) wurden vor Dokumentation durch eine Röntgenkontrolle ebenfalls eingesetzt (Abb. 43). Nach Einsetzen der Veneers zeigt sich ein perfektes Lächeln (Abb. 44-50) in einem gerade gerückten stomatognathen System.

Vielen herzlichen Dank möchte ich Herrn Dr. Dr. med. Sebastian Schiel, Klinikum für MKG-Chirurgie im KJF Klinik Josefinum, Augsburg, und Frau Dr. Franca von Dörnberg, Munich Orthodontics, München, für die Überlassung der Fotos aussprechen und allen (zahn-)ärztlichen Kolleginnen und Kollegen sowie Herrn ZTM Sebastian Wagner, [wagner-dental-design.com](http://wagner-dental-design.com), und ZTM Ulrich Stegert, [www.ceramic-concept.de](http://www.ceramic-concept.de), für die gute interdisziplinäre Zusammenarbeit danken.

45 Seitliche Ansicht nach Einsetzen der Veneers an den Zähnen 13 und 12 ([www.wagner-dental-design.com](http://www.wagner-dental-design.com)).

46 Ansicht von frontal, wunderschön!

47 Zustand nach Einsetzen der Veneers an den Zähnen 22 und 23.

48 Implantatkrone regio 16 in Aufsicht.

49 Implantatkrone 46 in Aufsicht.

50 Und nun gilt: Zähne Zeigen!



## ALLES AUS EINER HAND

In unseren Produktionsstandorten Molaris I und Molaris II verfügen wir über einen vielseitigen CNC-Profi-Maschinenpark mit CNC-Drehbänken sowie Schleifmaschinen und Beschichtungsanlagen. Hier werden mit hochexakten Techniken unsere Fräswerkzeuge, Titanbasen, Raw-Abutments® und Maschinenteile hergestellt.

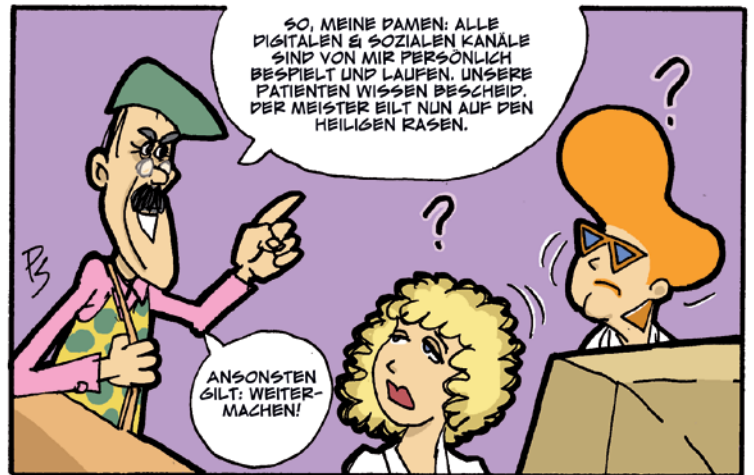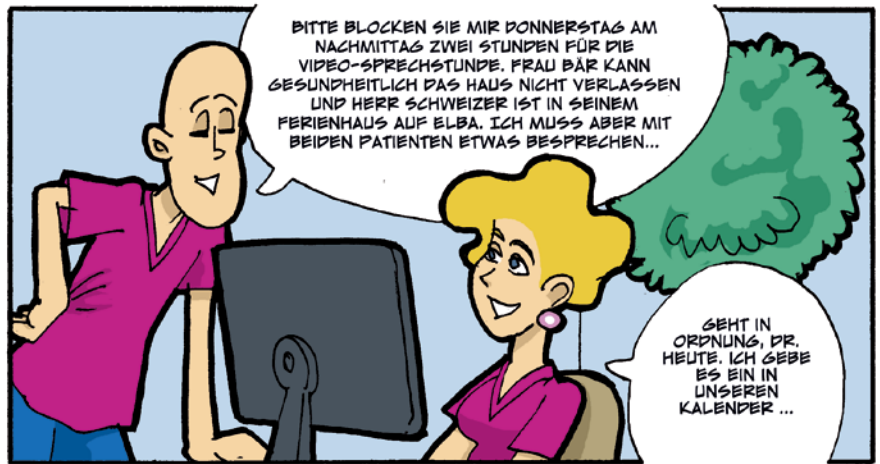<p>LABORANALOG</p>	<p>EINHEILKAPPE</p>	<p>SCANANALOG</p>	<p>SCANMARKER</p>
<p>WHITE SCANMARKER</p>	<p>WHITE METAL SCANMARKER</p>	<p>ABFORMPFOSTEN</p>	<p><b>MIT BIS ZU 30 JAHREN GARANTIE</b></p>
<p>KONISCHE TITANBASIS NON HEX</p>	<p>PARALLELE TITANBASIS HEX</p>	<p>NARROW TITANBASIS NON HEX</p>	<p>NARROW TITANBASIS HEX</p>
<p>TITANBASIS NON HEX K80 ANGLED SCREW CHANNEL (ASC)</p>	<p>TITANBASIS HEX K80 ANGLED SCREW CHANNEL (ASC)</p>	<p>KONISCHE TITANBASIS NON HEX K85</p>	<p>PARALLELE TITANBASIS HEX K85</p>
<p>ABUTMENTSCHRAUBE METALL</p>	<p>ABUTMENTSCHRAUBE ZIRKON</p>	<p>ZIRKONZAHN MULTI UNIT ABUTMENT NON HEX</p>	<p>ZIRKONZAHN MULTI UNIT ABUTMENT 17° UND 30°</p>
<p>LOC-CONNECTOR</p>	<p>RAW-ABUTMENT® HEX</p>	<p>WERKZEUGE</p>	

DER COMIC VON  
MEDICAL INSTINCT:

# Neulich in der Praxis

VON DR. HEUTE  
UND  
DR. GESTERN

**WILLKOMMEN IM  
ZÄHNEPUTZENCLUB**



© by Medical Instinct®



## PURE SIMPLICITY



### NEW CHIROPRO

IMPLANTOLOGY  
*motor system*



### NEW CHIROPRO PLUS

IMPLANTOLOGY  
*motor system*

ORAL SURGERY  
*motor system*

Steuern Sie Ihren Implantologie- und Chirurgie-Motor mit einem einzigen Drehknopf. Die neuen Chiropro von Bien-Air Dental wurden komplett nach einer Philosophie konzipiert: **Schlichtheit!**

# EDV-Dokumentation

*2014 habe ich mich schon mal in einem Beitrag für pip mit den Untiefen der Behandlungsdokumentation per Praxisverwaltungssoftware befasst. Leider scheint sich seitdem nichts verbessert zu haben.*

Die Déjà-vu-Erlebnisse reißen nicht ab, nicht bei der ärztlichen, nicht bei der zahnärztlichen, nicht bei der Krankenhausdokumentation. Es ist offenbar ein Ding objektiver Unmöglichkeit, eine vollständige Behandlungsdokumentation

- auszudrucken,
- zu speichern,
- zu übersenden.

Nach meinen Erfahrungen bin ich mir noch nicht einmal sicher, ob wenigstens IT-Experten das könnten; denn die in den Verfahren oft wichtigsten Befunde erhalten wir nur per Screenshot. Screenshots setzen aber Mitarbeiter voraus, die überhaupt wissen, dass es diese wenigstens per Screenshot übermittelbaren Informationen im System gibt.

Das ist bei einfachen Befunden wie einem Zahnschema in der Regel noch kein Problem. Sollte man jedenfalls meinen. Warum kommen dann praktisch nie mit den Behandlungsunterlagen die Basisinformationen wie die Anamnese des Patienten (nicht nur der mehr oder weniger gut ausgefüllte Fragebogen), die komplette Bandbreite der erhobenen klinischen Befunde (die Abrechnungsziffer ersetzt auch hier keinen Befund) oder die schriftlichen Röntgenbefunde und die Aufklärungsinformationen?

Wenn die Dinge komplex werden, sieht das anders aus. Wie kann man nach Ausscheiden des Behandlers aus der Praxis vergessen, dass es postoperativ nicht nur ein OPG, sondern auch ein DVT gibt?

Die Erfahrung zeigt, dass vielen Anwälten, die im Auftrag der Berufshaftpflichtversicherer tätig sind, aber auch vielen Strafverteidigern nicht klar ist, was an Informationen im Praxisverwaltungssystem vorhanden sein muss und wie man diese aus dem System herausfiltert. Anlass zu meinem im Jahr 2014 erschienenen Artikel gab u.a. ein Fall, in dem der EDV-Hersteller erklärte, wenn man „alle“ Dokumente drucken wolle, müsse man neun verschiedene Druckbefehle ausführen. Nicht nur der betroffene Behandler fiel ob dieser Information „aus allen Wolken“, sein Team nicht minder. Als wir auf Nachfrage, ob das denn geschult werde, ein verständnisloses „Nein“ zu hören bekamen, fielen wir mit. Es ging um staatsanwaltschaftlich beschlagnahmte Behandlungsunterlagen – und wir mussten erklären, warum statt „alle“ nur etwa 15 % der vorhandenen

## Prof. Dr. Thomas Ratajczak

Rechtsanwalt, Fachanwalt für Medizinrecht, Fachanwalt für Sozialrecht, Justiziar des BDIZ EDI

Kanzlei RATAJCZAK & PARTNER Rechtsanwälte mbB  
Berlin · Duisburg · Essen · Freiburg i.Br. · Köln ·  
Meißen · München · Sindelfingen

Posener Str. 1, 71065 Sindelfingen  
Tel.: 07031-9505-27 (Frau Sybill Ratajczak)  
Fax: 07031-9505-99

- [ratajczak@rpped.de](mailto:ratajczak@rpped.de)
- [www.rpped.de](http://www.rpped.de)
- Blog: [www.rpped.de/aktuelles](http://www.rpped.de/aktuelles)

Unterlagen tatsächlich „beschlagnahmt“ wurden, und wie sicher gestellt ist, dass der Rest nicht nach der Beschlagnahme verändert wurde. Eine von mir sehr geschätzte Richterin pflegt in solchen Situationen zu fragen, welche der vier Buchstaben von „alle“ man nicht verstanden habe.

### Wer es beunruhigend finden mag: Es hat sich nichts geändert.

Das ist leider keine gute Nachricht für die Behandelnden; denn auf der Rechtsprechungsseite und in den Augen der Staatsanwälte ändern sich die Dinge.

Nicht dokumentiert ist nicht behandelt und damit nicht abrechenbar (aktuell: Bundessozialgericht, Beschluss vom 07.09.2022 – B 6 KA 8/22 B –). Das Sozialgericht München lehnt sich in einer Entscheidung vom 02.06.2022 – S 38 KA 125/19 – (Rz. 48) besonders weit aus dem Fenster:

„Der Dokumentation ärztlicher Leistungen kommt große Bedeutung zu. Sie hat Beweisfunktion, beispielsweise dient sie dem Patienten im Rahmen von Strafverfahren oder im Rahmen eines Arzthaftungsprozesses, aber auch dem Vertragsarzt im Rahmen der Abrechnung vertragsärztlicher Leistungen zur Nachweisführung. Selbstverständlich dient sie auch dem Arzt als Gedächtnisstütze, aber auch als Informationsquelle für den Fall, dass Mitbehandler oder Nachbehandler die Behandlung des Patienten begleiten oder fortsetzen. Folglich dient die Dokumentation auch der Qualitätssicherung. Erfolgt keine Dokumentation oder kann der Nachweis einer Dokumentation nicht geführt werden, gelten die Leistungen als nicht erbracht.“

Der primäre Adressat der Dokumentation ist nach der Rechtsprechung des Bundesgerichtshofs eigentlich der Behandler



(Bundesgerichtshof, Urteil vom 06.07.1999 – VI ZR 290/98 –, Rz. 13). Betrachtet man jedoch die Realität vor den Gerichten und den Staatsanwaltschaften, dann ist die Linie des Bundesgerichtshofs, wonach „eine Dokumentation, die aus medizinischer Sicht nicht erforderlich ist, auch aus Rechtsgründen nicht geboten ist“, weitgehend in Vergessenheit geraten oder wird ignoriert.

Der Patient hat das Recht auf Einsicht in seine Behandlungsunterlagen und Kopien derselben (analog oder digital). Ob er dafür nach § 630g Abs. 2 BGB bezahlen muss oder ob er die Kopien unter Berufung auf Art. 15 Abs. 3 Satz 1 DSGVO für umsonst verlangen kann, entscheidet demnächst der Europäische Gerichtshof auf einer Vorlage des Bundesgerichtshofs hin. Der Generalanwalt beim Europäischen Gerichtshof hat es in seinem Schlussantrag vom 20.04.2023 im Verfahren C-307/22 für zulässig gehalten, dass der Patient die Kosten tragen muss, „sofern die Beschränkung des Auskunftsrechts unter Berücksichtigung aller relevanten Umstände im Hinblick auf die Ziele des Schutzes der öffentlichen Gesundheit und der unternehmerischen Freiheit der Ärzte erforderlich und verhältnismäßig ist. Das nationale Gericht hat insbesondere zu prüfen, ob die Kosten, deren Erstattung die Ärzte von den Patienten verlangen können, strikt auf die tatsächlich anfallenden Kosten beschränkt sind.“

### Die Kopien müssen natürlich vollständig sein

Was kann, was muss man also tun?

- Die Praxis muss wissen und dazu erst einmal testen, was

die bekannten Druckbefehle an Daten liefern. Je nachdem kann es sein, dass die Daten zwar auf dem Bildschirm verknüpft oder verknüpfbar sind, aber keineswegs im Druck (z. B. klinische Befunde und Röntgenbefunde, die vielfach in anderen Programmen gespeichert sind).

- Dann muss überprüft werden, was denn offensichtlich fehlt.
- Anschließend muss überprüft werden, was denn sonst noch eigentlich vorhanden sein müsste.
- Abschließend muss man prüfen, was davon sich drucken und was sich nur per Screenshot dokumentieren lässt.

Am Ende dieses Prüfvorgangs steht eine Arbeitsanweisung an die Mitarbeiter – und ggf. ein Schreiben an den EDV-Hersteller, dass er die Prozedur vereinfachen muss.

Dass sich ein Behandler selbst an den Rechner stellt, um die Behandlungsdokumentation zusammenzustellen, sollte nicht erforderlich sein. Dass der Behandler die zusammengestellte Dokumentation zumindest in Form einer Plausibilitätskontrolle auf Vollständigkeit überprüft, sollte als selbstverständliche Pflicht verstanden werden.

### Fazit meines Artikels von 2014 und von 2023

Nichts wäre fataler, als wenn die Staatsanwaltschaften die Praxis-EDV als solche beschlagnahmen dürften, weil sie sonst an die zu beschlagnahmenden Informationen nicht herankommen. ●




Foto: shutterstock

■ Für die Bereitstellung von Behandlungsunterlagen ist eine gute EDV-Dokumentation unbedingt notwendig.

# Vorhersagbar planen und reproduzieren



Mit der exocad Software Smile Creator, exoplan und DentalCAD können Nutzer zuverlässig in einem konsistenten digitalen Workflow arbeiten. Dr. Unkovskiy nutzt die exocad Softwarelösungen, um einfache bis komplexe prothetische Fälle vorhersagbar planen und umsetzen zu können.

Interview mit Priv.-Doz. Dr. med. dent. Alexey Unkovskiy

Funktionsoberarzt für Zahnärztliche Prothetik, Alterszahnmedizin und Funktionslehre, Charité Berlin

## Seit wann arbeiten Sie mit der exocad Software, Herr Dr. Unkovskiy?

Begonnen habe ich 2017 mit der Laborsoftware DentalCAD. Meine ersten digitalen Designs waren Aufbiss-Schienen. Virtuelle Designs von Set ups und Wax ups kamen später dazu. Dass wir Zahnärzte einfachere zahntechnische Arbeiten digital erledigen, war mit den Zahntechnikern, damals noch an der Universität Tübingen, abgesprochen und von ihrer Seite willkommen. Die Implantatplanungssoftware exoplan nutze ich, seitdem diese auf dem Markt ist.

## In welchen Fällen nutzen Sie Smile Creator?

Smile Creator ist ein relativ einfach zu handhabendes Tool, mit dem die Umsetzung prothetischer Designs vorhersagbar wird. Mit den einfachen 2D-Portrait-Fotos oder mit einem Gesichtsscan erhalte ich in Smile Creator zugleich eine dreidimensionale Zahnaufstellung und kann beurteilen, ob sich die geplante Prothetik tatsächlich umsetzen lässt. Daher nutze ich dieses Modul für die Planung aller implantatprothetischer Arbeiten von Einzelimplantaten im Frontzahnggebiet über Kombi-Zahnersatz bis zu All-on-4-/All-on-6-Versorgungen.

## Wie reagieren Patienten auf Smile Creator?

Bei den meisten Patienten kommt die virtuelle Vorschau mit dem geplanten Zahnersatz sehr gut an – einige sind geradezu fasziniert. Digital affinen Patienten können wir die Ansicht mit der simulierten Restauration zusenden, weil sich über die digitale Kommunikation mit virtuellen Mock ups auf deren Smartphones Termine für die Einprobe analoger Mock ups in manchen Fällen reduzieren lassen. Was ich auch bemerke: Mit Smile Creator wird die Planungsarbeit für die Patienten transparent. Sie verstehen die Arbeitsschritte besser, die hinter ihrem Zahnersatz stehen. Damit erhält die Arbeit von Zahnarzt und Zahntechniker eine höhere Wertigkeit.

## Lässt sich mit DentalCAD, exoplan und Smile Creator ein nahtloser digitaler Workflow realisieren?

Ja, wir können mit der exocad Software durchgängig digital arbeiten. Zum Beispiel lässt sich die 3D-Szene aus Smile Creator in DentalCAD und exoplan importieren, sodass ich diese dann als Basis für die Umsetzung der Prothetik und/oder für eine Implantatplanung nutzen kann. Implantatgetragener Zahnersatz lässt sich virtuell im Backward Planning von Smile Creator über exoplan bis zur Umsetzung der geplanten Prothetik in DentalCAD realisieren. Beispielsweise lassen sich Implantatpositionen von exoplan in DentalCAD für die ‚digitale Sofortbelastung‘ importieren und andersherum beispielsweise ein Wax up von DentalCAD in exoplan – das gibt mir viel Flexibilität.

## Gibt es einen ‚besonderen‘ Fall, den Sie unter Zuhilfenahme der Software erfolgreich behandelt haben?

Wir hatten 2020 eine Angstpatientin, die zu uns kam. Die Patientin hatte ein adultes Lückengebiss mit großer Lücke von 14 bis 24 und eine Freundsituation im zweiten Quadranten. Geplant und umgesetzt wurde eine herausnehmbare, gaumenfreie zahn- und implantatgetragene Teleskop-Prothese im Oberkiefer.

## Wie würden Sie die Behandlung zusammenfassen?

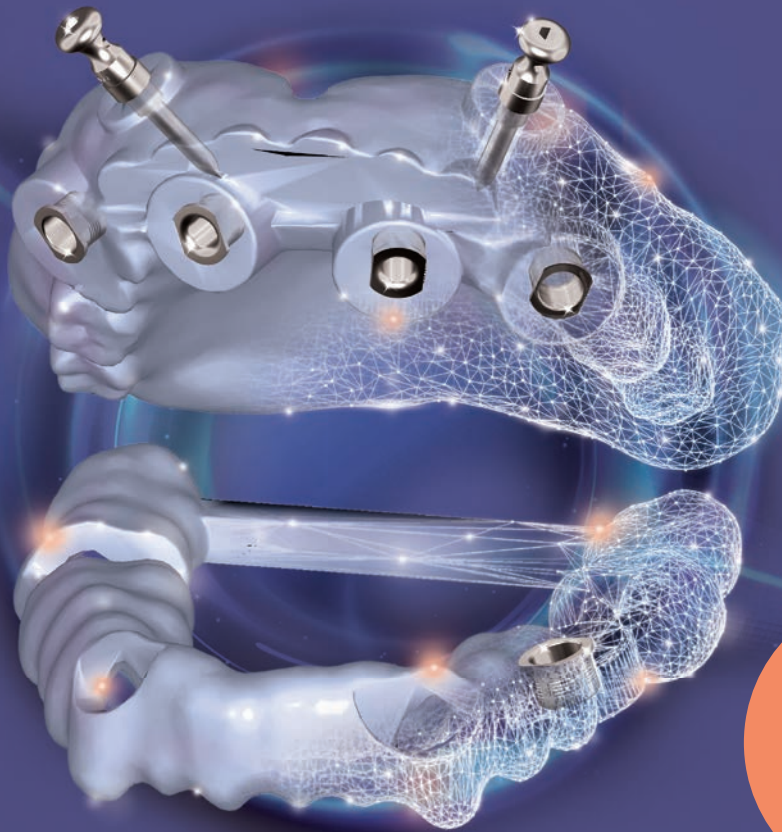Mithilfe des angewandten digitalen Workflows konnten wir ein exaktes ‚Backward Planning‘ durchführen und das Implantat prothetisch korrekt positionieren. Die Zahn- und Implantatgetragene Teleskop-Prothese mit Doppelkronentechnik wurde teilweise digital konstruiert (Primärkronen, Tertiärgerüst). Smile Creator als zusätzliches Planungstool für die Prothetik hat sich in diesem Fall bewährt. Die Kontinuität von exoplan zu DentalCAD und andersherum ist gegeben.

Vielen Dank für das Gespräch. ●

Unter [www.frag-pip.de](http://www.frag-pip.de) ist der von Priv.-Doz. Dr. med. dent. Alexey Unkovskiy erwähnte Fall zu finden.



NAVIGIERTE  
**IMPLANTOLOGIE**  
INDIVIDUELL WIE SIE



**NEUES  
RELEASE  
VERFÜGBAR**

*exoplan 3.1 Rijeka*

*exoplan 3.1 Rijeka*, die Software Ihrer Wahl für prothetikbasierte Implantatplanung, bringt Klarheit und Sicherheit in die navigierte Implantologie. Genießen Sie optimierte Planungsfunktionen, die einfache Zusammenarbeit zwischen Labor und Praxis während der Behandlung und wählen Sie aus umfangreichen Implantatbibliotheken für vorhersehbare Ergebnisse.



# Digitaler Workflow: Weniger Fehlerquellen, höhere Wirtschaftlichkeit



*Eine Unterkiefer-Stegprothese auf Implantaten ist eine komplexe Versorgung. Was verändert sich dabei, wenn ein digitaler Workflow ins Spiel kommt? Wo liegen die Vorteile und worauf muss auch weiterhin geachtet werden?*

Interview mit Dr. med. dent. Jens Schmitz, M.Sc.

Implantologe

**Die Unterkiefer-Stegversorgung war in Ihrer Praxis eine gern gewählte analoge Behandlungsmöglichkeit. Was hat sich durch den digitalen Workflow verändert?**

Durch den digitalen Workflow hat sich schon einiges verändert. Und das nicht nur bei der Unterkiefer-Stegversorgung. Zugegeben, anfangs stand ich der Überlegung, diese Versorgung im digitalen Workflow herzustellen, eher skeptisch gegenüber. Überzeugt hat mich dann vor allem der Wegfall von Zwischenschritten im digitalen Workflow. Sitzungen wie beispielsweise Biss-Registrierung oder Überabformung der Stegkonstruktion des analogen Ablaufs entfallen. Das Ergebnis ist eine deutliche Optimierung der Wirtschaftlichkeit der Praxis, ohne auf Qualität verzichten zu müssen.

**Wie sieht Ihre Scanstrategie in einem solchen Fall aus?**

Streng genommen kann man Unterkiefer-Stegversorgungen in drei Behandlungssitzungen realisieren. Ich persönlich tendiere allerdings noch zu einem Zwischenschritt, gleich einer Gesamtanprobe, um bei Bedarf leicht korrigieren zu können. Man sollte auch beachten, dass das Scannen eines zahnlosen Kiefers ein wenig Übung benötigt. Es muss während des Scans gut abgehalten werden, damit die Schleimhautbereiche fehlerfrei gescannt werden können. Der Scanpfad beginnt mit dem Scannen der Scanbodies, die perfekt auf den Implantaten sitzen müssen. Die Kamera wird von einem Scanbody zum anderen geführt und im Anschluss über den unbezahnnten Kieferbereich.

**In einem aktuellen Patientenfall trug Ihre Patientin bereits länger eine insuffiziente UK-Prothese. Was war Ihre Erfahrung bei der Anprobe?**

Geplant war für die Patientin eine Stegarbeit mit Prothese als endgültige Versorgung. Das Labor hatte mir ein Try In aus Kunststoff für die Anprobe hergestellt. Dadurch ist die gleichzeitige Überprüfung der Passgenauigkeit auf den Implantaten mit der Kontrolle von Okklusion, Lage und der Ästhetik möglich. Wichtig ist, bei den Implantaten darauf zu achten, dass

diese in der richtigen Position einen völlig spannungsfreien Sitz haben. Nachdem die Patientin sehr lange ihre alte, mittlerweile insuffiziente Unterkieferprothese getragen hatte, war zu erwarten, dass die Gewöhnung an eine neue Versorgung nicht über Nacht funktioniert. Beeindruckend war dann doch der Aha-Effekt schon bei der Try-In-Anprobe. Die Patientin hatte sofort ein gutes Gefühl, auch beim Tragen der Prothese. Deshalb ist die Eingewöhnungsphase nicht nennenswert.

**Welche Vorteile sehen Sie durch die Digitalisierung der UK-Stegprothese?**

Wie schon erwähnt, ist die Behandlung deutlich wirtschaftlicher. Es werden weniger Stuhlzeiten für die Behandlung der Patienten benötigt. Weiterhin haben wir in unserer Praxis die Erfahrung gemacht, dass der digitale Workflow eine Qualitätsverbesserung gebracht hat. Wir kennen ja alle die möglichen Fehlerquellen im konventionellen Workflow im Zusammenspiel mit Silikon, Gips oder bei der Modellerstellung. Im digitalen Workflow sind diese Fehlerquellen nicht mehr vorhanden.

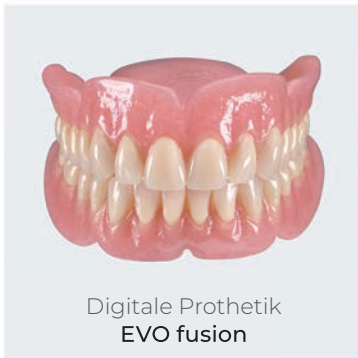
**Wie sind Ihre Erfahrungen in der Zusammenarbeit mit Permadental?**

Man merkt schon den großen Erfahrungsschatz, über den die Permadental-Mitarbeiter auch bei solch komplexen Versorgungen verfügen. Meine Erfahrung zeigt, sollten wirklich mal Probleme bei der zahntechnischen Versorgung auftreten, werden diese umgehend gelöst. Auch die Preisgestaltung ist für die Patienten selbst bei aufwändigen Lösungen interessant. Durch das digitale Zusammenspiel sind Anproben und Einsetzen der Arbeit in sehr kurzer Zeit möglich.

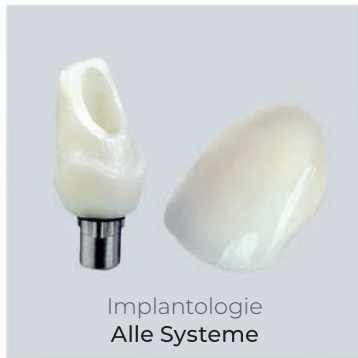**Vielen Dank für Ihre Zeit und das Gespräch. ●**

Unter [www.frag-pip.de](http://www.frag-pip.de) wird der digitale Workflow der Unterkiefer-Stegprothese in drei Sitzungen ausführlich beschrieben.

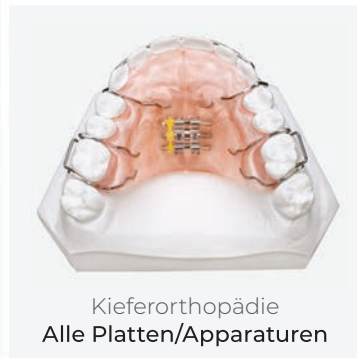



Digitale Prothetik  
EVO fusion



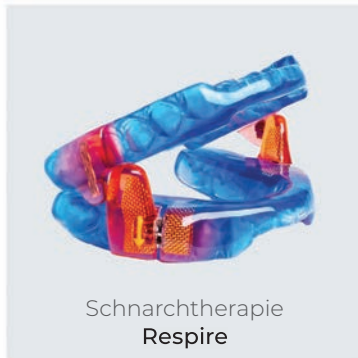Implantologie  
Alle Systeme



Kieferorthopädie  
Alle Platten/Apparaturen



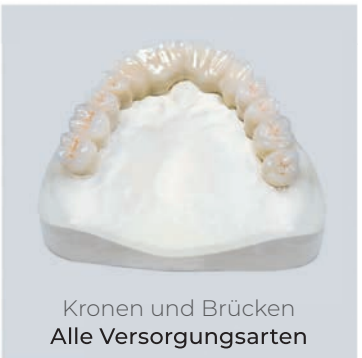PERMADENTAL.DE  
0 28 22 - 71330



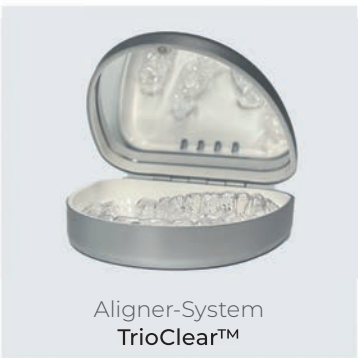Schnarchtherapie  
Respire



Bleaching-System  
Boutique Whitening



Kronen und Brücken  
Alle Versorgungsarten



Aligner-System  
TrioClear™



Intra-Oral-Scanner\*  
3Shape und Medit


\*Permadental verarbeitet die Daten sämtlicher gängiger Scanner-Systeme.

# IHR VERLÄSSLICHER PARTNER FÜR JEDE ZAHNTECHNISCHE LÖSUNG!

WEIT MEHR ALS NUR KRONEN UND BRÜCKEN



**KATALOGE:**  
Inspiration und Information



Fordern Sie kostenlos und unverbindlich Ihre  
Wunschcataloge an: [www.permadental.de/kataloge](http://www.permadental.de/kataloge)  
02822-71330 22 | [kundenservice@permadental.de](mailto:kundenservice@permadental.de)

# Die Membran für den Langzeiterfolg

*Die implantatgetragene NeoGen Cape PTFE-Membran ist aufgrund ihrer anatomischen Hauptgeometrie sowie der Art und Weise, wie sie auf den Implantaten befestigt wird, etwas Besonderes. Zeit für ein paar Fragen an den Mitentwickler der Membran.*



Interview mit Dr. med. univ. Christian Schober

MKG-Chirurg Ordination Dr. Schober, Wien

## Wo sehen Sie die Vorteile der implantatgetragenen PTFE-Membran?

Wenn man in der Implantatplanung das Ausmaß des bukkalen Defizits objektiv betrachtet, muss man sich eingestehen, dass vor allem in der ästhetischen Zone fast immer ein bis zwei Millimeter in der Horizontalen und Vertikalen fehlen. Das ist zwar anfänglich bei der Implantation kein vorrangiges Problem, kann aber später zu Komplikationen führen. Oft wird dann dem Implantat die Schuld zugeschoben. Dabei liegt das eigentlich am fehlenden Knochen und der fehlenden keratinierten Gingiva. Die anfänglich fehlenden ein bis zwei Millimeter führen nun zu ästhetischen und funktionellen Problemen. Hier kommt die nicht-resorbierbare NeoGen-Membran ins Spiel. Mit dem Cape Spacer und der Cape Schraube kann die Membran ganz bequem auf das Implantat geschraubt und stabil eingebracht werden. Auch bei der Knochenregenerationshöhe ist man flexibel, da der Spacer in zwei Größen angeboten wird. Anschließend wird das bukkale Defizit mit lokalem Knochen oder einem Knochenersatzmaterial der Wahl aufgefüllt. Hier ist sogar eine leichte Überkonturierung möglich. Meine Erfahrung ist, dass man dadurch den langfristigen Implantationserfolg garantieren kann und zudem eine schöne bukkale Schleimhautstruktur erhält. Denn die Papille wird nur schön, wenn sie durch Knochen unterstützt wird.

## Bei welchen Indikationen kommt die Membran bei Ihnen in der Praxis zum Einsatz?

Sie ist vor allem bei bukkalem Knochenmangel in der ästhetischen Zone hilfreich. Aber auch generell bei der Rekonstruktion von atrophierten Alveolarkämmen – etwa im Seitenzahnbereich. Meine Erfahrung ist, je länger man mit der titanverstärkten Membran mit vorgestanzter Öffnung arbeitet, desto öfter verwendet man diese. Der Vorteil der Membran ist ja auch das einfache Handling durch die direkte Befestigung am Implantat. Eine Membran ohne Fixation einzubauen ist deutlich mühsamer und komplikationsreicher. Die NeoGen Cape PTFE-Membran braucht nur den kurzen Weg vom Tisch zum Patienten. Das Zuschneiden der Membran kann nach Fixierung am Implantat auch einfach mit einem Skalpell

erfolgen. Dadurch verringern wir auch ein mögliches Infektionsrisiko beim einzeitigen Vorgehen. Selbst wenn ich zweizeitig vorgehe, nehme ich für die Augmentation eine NeoGen PTFE-Membran, die ich gemäß der bekannten Methode zurechtschneide, forme und an das Implantatbett anpasse. Diese schraube ich dann palatinal und bukkal mit den Membranfixierschrauben an.

## Worauf müssen Behandler beim Einbringen der Membran achten?

Wichtig ist, dass man darauf achtet, das Weichgewebe völlig spannungsfrei zu vernähen. Ist zu viel Druck auf der Membran, könnten die Nähte wieder aufgehen oder eine Membranexposition auftreten. Da wir sie vor allem im ästhetischen Bereich verwenden, ist auch darauf zu achten, dass das Provisorium keinen Druck auf die vernähte Schleimhaut ausübt. Generell gilt bei den PTFE-Membranen, dass man sich an das Handling herantasten sollte. Ich sehe das als guided learning by doing – also arbeiten unter Aufsicht. Entscheidend ist, dass man während des chirurgischen Eingriffs absolut steril und sauber arbeitet. Fällt mir die Membran einmal in den Speichel, verwende ich lieber eine neue, um die Wundheilung nicht zu kompromittieren.

## Welche Ergebnisse haben Sie mit der Membran in Ihrer Praxis erzielt?

Wir haben dazu eine eigene retrospektive klinische Studie mit 42 Patienten umgesetzt, die wir auf der Europerio in Kopenhagen vorgestellt haben. Insgesamt wurden in der Studie 50 Membranen verwendet. Nach 18 Monaten gab es eine Implantatüberlebensrate von 100 Prozent. Bei fünf der Membranen gab es während der Heilungsphase Komplikationen, die auf Infektionen der Membran hindeuteten, die durch ein vorzeitiges Entfernen dieser zufriedenstellend gelöst wurden. Außerdem waren 94 Prozent der bukkalen Defekte in allen Bereichen gefüllt. Die Ergebnisse der klinischen Studie zeigen, dass mit der Membran ein gutes klinisches Ergebnis erzielt werden kann.

**Vielen Dank für das interessante Gespräch. ●**

# Möchten Sie *vertikales Knochenwachstum* sicherstellen?

## NeoGen® Cape PTFE Membrane

- ✓ Weniger Behandlungsschritte
- ✓ Bei bukkalen Knochendefiziten in der ästhetischen Zone
- ✓ Flexibilität im Behandlungsprotokoll mit zwei Spacer-Größen



NeoGen Cape  
PTFE Membrane



### Klinischer Fall

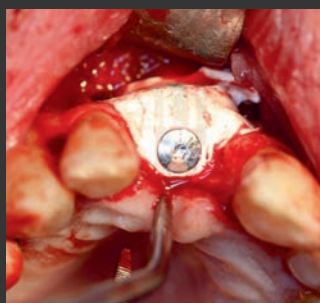


NeoGen® Cape PTFE-Membran, fixiert auf einem gleichzeitig eingesetzten Implantat.  
(Den vollständigen Fall sehen Sie im verlinkten Webinar)

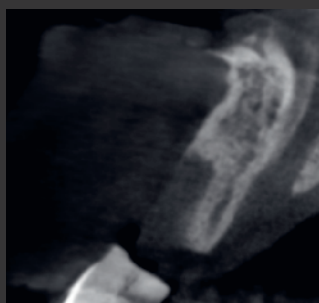
Webinar

Scannen Sie den QR-Code, um das verlinkte Webinar anzuschauen.

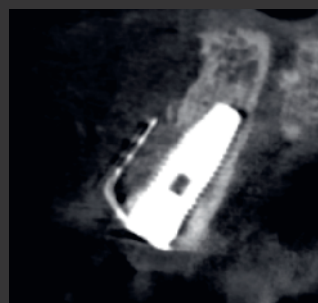
**Dr. Christian Schober**  
Facharzt für ZMK & MKG  
Wien, Österreich



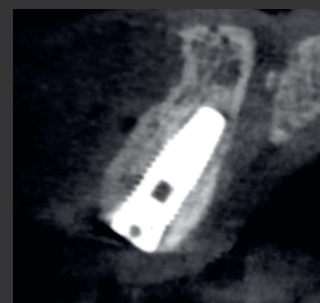**Abbildung 1.** NeoGen Cape PTFE-Membran, fixiert auf einem Neoss ProActive® Implantat zur Behandlung eines bukkalen Knochendefekts.



**Abbildung 2.** CBCT-Aufnahme der Ausgangssituation.



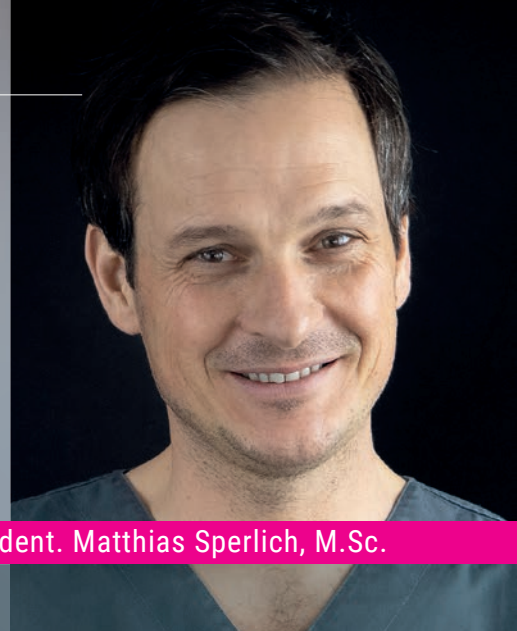**Abbildung 3.** Postoperative Situation mit eingesetztem Implantat und eingesetzter NeoGen Cape PTFE-Membran.



**Abbildung 4.** Ergebnis nach fünfmonatiger Heilung. Beachten Sie den nachgewachsenen bukkalen Knochen.

# Wie Vitamin D die Implantologie aufmischt

*In diesem Jahr gab es in Fortbildungen und auf Kongressen kaum ein Vorbeikommen am Thema Vitamin D. Für viele brachte es völlig neue Erkenntnisse zu einem überraschend neuen Thema mit sich. Doch warum ist das so? Wir sprachen darüber mit einem Experten.*



Interview mit Dr. med. dent. Matthias Sperlich, M.Sc.

Implantologe

**Sie und Ihr Bruder Dr. Markus Sperlich haben seit Jahren Vitamin D erfolgreich in den implantologischen Alltag integriert. Warum?**

Vitamin D spielt im Körper eine derart zentrale Rolle, dass es manchmal sogar als Hormon bezeichnet wird. Generell gehört Vitamin D zu den fettlöslichen Vitaminen – Calciferole – und liegt in den beiden Formen Vitamin D2 – Ergocalciferol – und Vitamin D3 – Cholecalciferol – vor. Es hat Einfluss auf diverse Kaskaden im Körper. Unter anderem beeinflusst es über Makrophagen, T-Zellen und B-Lymphozyten das Immunsystem, via Parathormon nimmt es Einfluss auf die Kalzium-Homöostase und hierüber letztendlich Einfluss auf den Knochenstoffwechsel. Gerade dieser letzte Ansatz ist für die Implantologie so interessant und potent. Deshalb taucht das Thema Vitamin D aktuell auch in der Implantologie so oft auf.

**Wir hören immer öfter vom Vitamin D-Mangel in der Bevölkerung. Wie schätzen Sie die Lage ein?**

Wir können davon ausgehen, dass etwa 40 Prozent der Europäer einen Mangel haben und rund 13 Prozent der Bevölkerung sogar stark unterversorgt sind. Diese Studiendaten spiegeln die tägliche Routine in der Praxis recht gut wider. Die Bestimmung des Vitamin-D-Status erfolgt durch die Messung von 25-Hydroxyvitamin-D, kurz 25(OH)D, im Blutserum. Eine mangelhafte Versorgung mit Vitamin D besteht bei Werten  $<12$  25(OH)D in ng/ml. Eine insuffiziente Versorgung mit potenziellen Folgen für die Knochengesundheit besteht bei Werten  $12 < 20$  ng/ml. Ab Werten von 20 ng/ml spricht man von einer adäquaten Versorgung. Wir streben in unserer Praxis Werte von 30-50 ng/ml an. Das heißt, eine optimale Versorgung. Gerne orientieren wir uns hier am oberen Wert des Messbereichs.

**Wie könnte der positive Einfluss von Vitamin D in der Zahnarztpraxis genutzt werden?**

Die fettlöslichen Vitamine der Calciferole werden in den Körperzellen, vor allem in Leber und Nieren, zu Calcitriol umgewandelt. Als Folge kommt es im Knochen zu einer Aktivierung der Osteoblasten und einer Hemmung der Osteoklasten. Weiter

erfolgt über spezielle Aktivierungskaskaden via Osteocalcin der Calciumeinbau in den Knochen. Anhand experimenteller Untersuchungen und epidemiologischer Assoziationsstudien gibt es einige Hinweise dafür, dass niedrige Vitamin-D-Spiegel mit anderen extraossären Effekten assoziiert sind, etwa beim Immunsystem oder dem Zellwachstum.

**Auf welchen wissenschaftlichen Grundlagen beruhen die Annahmen zur Rolle von Vitamin D in der Implantologie?**

Vorweg genommen werden muss hier ganz klar, dass sich die wissenschaftliche Forschung zu Vitamin D3 in der Zahnmedizin absolut am Anfang befindet. Folglich gibt es noch nicht ausreichend Evidenz, um hier klare Empfehlungen zu formulieren. Aber was wir mit Sicherheit aus der Humanmedizin wissen: Vitamin D3 aktiviert Osteoblasten, hemmt Osteoklasten und beeinflusst den Mineralhaushalt im Knochen positiv. Das belegen bereits erste Übersichtsarbeiten in In vitro-Studien. Weiter finden wir interessante Falldokumentationen von internationalen Kollegen und auch aus dem deutschen Sprachraum. Diese decken sich mit unseren täglichen Erfahrungsberichten.

**Was können Sie den Kollegen in der Praxis zum Umgang mit Vitamin D raten?**

Vitamin D3 und sein positiver Einfluss auf die Gesundheit sind aus unserer Sicht unstrittig. Aus dem Medizinstudium sind mir die physiologischen Wirkungskaskaden von Calciferol und Calcitriol bekannt. Diese lassen sich ebenso auf die Zahnheilkunde übertragen. Heutzutage ist es relativ einfach den Vitamin D3-Spiegel des Patienten direkt am Behandlungsstuhl zu bestimmen. Die Deckung dieser Methoden mit labortechnischen liegt bei über 90 Prozent. Man beeinflusst nicht nur die zahnmedizinische, sondern oder vor allem die Allgemeingesundheit des Patienten. Daher kann ich nur empfehlen, sich frühzeitig mit dem Thema auseinander zu setzen. Die Biologisierung der Zahnmedizin steht erst am Anfang und entwickelt sich rasant weiter.

**Herzlichen Dank für das interessante Gespräch.**



ITI  
World  
Symposium  
Singapore  
May 9 – 11  
2024



Every patient has a story  
Evidence meets patient perspectives to guide clinical care

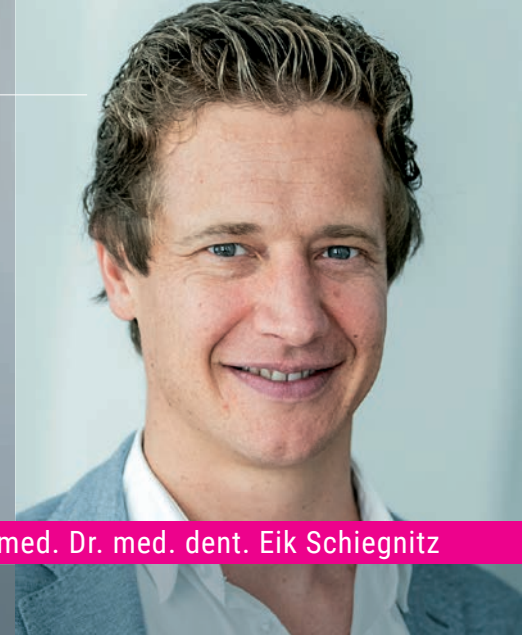

**LEARN MORE!**  
[www.iti.org/  
worldsymposium](http://www.iti.org/worldsymposium)

3 days packed with lectures, cases, clinical procedures and discussions  
50+ international experts live on stage | 5 main sessions with 9 real patient stories

# Mammutaufgabe DGI-Leitlinien

*In regelmäßigen Abständen veröffentlicht die DGI aktuell neue oder überarbeitete Leitlinien. 2021 gab es eine DGI-Leitlinienkonferenz, aus der ein Mammutwerk an Ergebnissen hervorging. Zeit für ein paar Fragen.*



Interview mit Priv.-Doz. Dr. med. Dr. med. dent. Eik Schiegnitz

Schatzmeister der DGI

**Die neuen und teils aktualisierten Leitlinien werden gerade nach und nach veröffentlicht. Warum war diese Menge notwendig?**

Es war in der Tat das bislang umfangreichste Arbeitspensum, das die Delegierten der insgesamt 18 Fachgesellschaften und Organisationen bei dieser 5. Leitlinienkonferenz der DGI bewältigen mussten. Der Grund war – wenig überraschend – die Corona-Pandemie. Diese hatte uns gezwungen, eine für das Jahr 2020 geplante Konferenz zu verschieben. Neben den vorbereiteten und üblichen vier neuen Leitlinien, die entwickelt werden sollten, hatten wir daher noch fünf weitere Leitlinien auf dem Tisch, deren Gültigkeit abgelaufen waren und die daher dringend überarbeitet werden mussten. Es war absehbar, dass sich bei diesen Leitlinien relevante Veränderungen ergeben würden. Darum wollten wir die Überarbeitung nicht weiter verzögern.

**Leitlinien werden auch kritisch betrachtet. Was sind für Sie die klaren Vorteile der Leitlinien für die Kollegen in den Praxen?**

Leitlinien sind keine Richtlinien. Sie liefern uns einen Korridor, in dem wir uns bei therapeutischen Entscheidungen sicher bewegen können. Wir selbst sind es, die diesen Korridor auf Basis der bestverfügbaren Evidenz und unserer klinischen Expertise und Erfahrung definieren. Indem Leitlinien die Behandlungsqualität verbessern und sichern, schützen sie uns und unsere Patienten. Sie sind aber nicht in Stein gemeißelt, sondern werden regelmäßig überprüft und auf Basis neuer Erkenntnisse angepasst. Die Leitlinie zum Thema Implantate bei Diabetes mellitus ist dafür ein Beispiel. Früher war Diabetes eine Kontraindikation. Heute wissen wir, dass eine dentale Rehabilitation mit Implantaten bei Menschen mit intermediär erhöhten Blutzuckerwerten und Diabetes mellitus bei korrekter Indikationsstellung und einem risikoorientierten Vorgehen ein sicheres und vorhersagbares Verfahren darstellt.

**Es wurden 2021 vier ganz neue Leitlinien erarbeitet. Was kann man von diesen erwarten?**

Alle diese Leitlinien behandeln wichtige Aspekte der Implantattherapie, bei denen unsere Kollegen täglich Entscheidungen treffen und Patienten beraten müssen. Sie adressieren auch Fragestellungen, bei denen oft noch Unklarheiten und Unsicherheiten bestehen. Das Thema Materialunverträglichkeiten ist ein Beispiel dafür. Wir alle betreuen Patienten, die besorgt sind, dass Implantate Allergien auslösen könnten oder Implantate für oft unspezifische Symptome und Beschwerden verantwortlich machen. Welche diagnostischen Optionen dann sinnvoll sind, beschreibt die entsprechende neue Leitlinie. Das Leitlinien keine simple Kochbuchmedizin beschreiben, macht die Leitlinie zum Thema Implantationszeitpunkte deutlich. Sie beleuchtet sehr differenziert die Vor- und Nachteile, die es bei der Wahl des Implantationszeitpunktes zu beachten gilt.

**Gab es bei den Aktualisierungen oder neu erarbeiteten Leitlinien Ergebnisse, die Sie überrascht haben?**

Beeindruckend war sicherlich die Aktualisierung der Leitlinie zum Thema Periimplantitis. Vom Titel abgesehen, hat die aktualisierte Version dieser Leitlinie quantitativ wie qualitativ wenig mit ihrer Vorgängerin zu tun. Zwar enthält sie mit 21 Empfehlungen nur drei mehr als die alte. Doch von diesen 21 Empfehlungen wurden 18 komplett neu formuliert. Die hohe Zahl neuer, qualitativ hochwertiger Veröffentlichungen und wissenschaftlicher Studien ist dafür die Ursache. Diese Daten hatten es erlaubt, die Effektivität alternativer und adjuvanter Verfahren zur nicht-chirurgischen Therapie der periimplantären Mukositis und der Periimplantitis sowie der chirurgischen Behandlung der Periimplantitis grundlegend neu zu bewerten. So raten die Fachleute inzwischen in 13 von 21 Empfehlungen sogar vom Einsatz bestimmter Behandlungen ab, die sich als nicht oder wenig wirksam erwiesen haben. Dies ist angesichts der möglichen Kostenersparnis für die Patienten ein wichtiges Ergebnis.

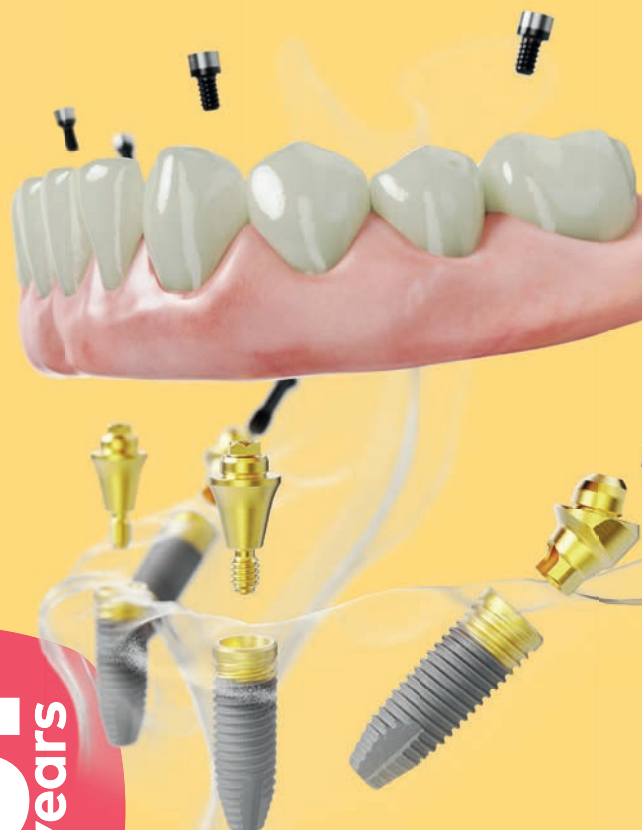**Herzlichen Dank für das interessante Gespräch.** ●

Nur das Original von Nobel Biocare  
ist seit 25 Jahren erfolgreich:

# Das All-on-4®

## BEHANDLUNGSKONZEPT.

Seit einem Vierteljahrhundert gibt es die Therapie für feste dritte Zähne an nur einem Tag: das All-on-4® Behandlungskonzept von Nobel Biocare. Und es gibt Jahr für Jahr mehr Patienten – derzeit mehr als 3 Millionen in der DACH-Region. Wenn Sie mehr darüber wissen wollen oder auch wie Sie Excellence-Center für das Original von Nobel Biocare werden können, erfahren Sie auf unserer Website unter <https://bit.ly/3LGe5RG>.




[nobelbiocare.de](https://www.nobelbiocare.de)

WE FOLLOW NO  
ONE.

## Experten-Tipps Abrechnung

*Oft werden bei Abrechnungen Eigenlaborleistungen vergessen oder einfach aus Unwissenheit nicht angesetzt. Uwe Koch, Leiter DZR Kompetenzcenter BEB/BEL/Zahntechnik beim Deutschen Zahnärztlichen Rechenzentrum (DZR), gibt Tipps wie sich diese Leistungen korrekt abrechnen lassen.*



1

### **BEB 0817: Implantat-Abutment-Auswahl**

Bei Implantatarbeiten ist die sorgfältige Auswahl der einzusetzenden Abutments immens wichtig. Gerade oder abgewinkelt, Durchmesser und System sind dabei vorab zu bestimmen. In vielen Fällen wird dies vom Zahntechniker erledigt. Für diese Leistung ist diese Position abrechenbar. Erfolgt der Mehraufwand für das Aussuchen des geeigneten Abutments durch den Zahnarzt, kann diese Position im Eigenlabor berechnet werden.

### **BEB 1009\*: Kamingestaltung bei offenem Implantat-Löffel**

Zur offiziellen BEB-Leistung 1008 „Funktions-/individueller Löffel aus Kunststoff für Implantate, offene Abformung“ kann die individuelle Kamingestaltung am Löffel mit einer eigen angelegten BEB-Position ergänzt werden. Bei diesem Spezialabformlöffel handelt es sich um eine Basis aus Kunststoff, die im Bereich der Implantate mit Fenstern (okklusal) zur offenen Gestaltung versehen ist. Die aus der Abformung herausragenden Abformpfosten bieten eine höhere Sicherheit für eine lagerichtige Position. Das Erstellen des Kamins kann dabei (wie unserem Beispiel) mit der BEB 1009\* ergänzt werden.

### **BEB 2974: Drehsicherungsstopp bei Implantat**

Bei der Verwendung von rotationssymmetrischen Implantatpfosten muss eine Sicherung in Form einer Rille oder planen Fläche durch den Techniker gefräst werden, um das Drehen der Suprakonstruktion auf dem Abutment zu vermeiden. Diese Leistung kann nach BEB 2974 erbracht werden. Wichtig ist dabei, dass der Techniker diese Leistung gut dokumentiert, da die Suprakonstruktion diese Leistung verdeckt und so nicht auf Anhieb erkennbar ist.

### **BEB 0225: Implantatpfosten auf Modellierimplantat aufschrauben**

Bei Implantatarbeiten werden nach der Modellherstellung auf das im Modell verankerte Modellierimplantat der später als direkt in die Restauration eingearbeitete oder als Verbindungselement dienende Implantatpfosten spaltfrei aufgeschraubt. Erst danach kann mit dem Vermessen des Modells und der Implantate zur gemeinsamen Einschubrichtung begonnen werden. Diese Leistung stellt einen gewissen Zeitaufwand dar; es muss präzise und spaltfrei gearbeitet werden.

### **BEB 1012: Basis aus Kunststoff, auf Implantat**

Bei prothetischen Versorgungen in Zusammenhang mit zum Beispiel Stegarbeiten auf Implantaten werden für die Aufnahme von Bisswällen oder Zähnen (bei Aufstellungen) Autopolymerisat-Kunststoffbasen hergestellt. Manchmal wird diese Basis auch noch im Mund zusätzlich verschraubt bei Einproben oder Bissnahmen. Die Herstellung dieser Basen ist aufwändiger als bei einer zum Beispiel bei Totalprothesen oder auf einer Modellgussbasis und rechtfertigt daher einen durchaus höheren Preis. ●

Diese und weitere Abrechnungstipps des Deutschen Zahnärztlichen Rechenzentrums sind auf [www.frag-pip.de](http://www.frag-pip.de) zu finden




Kontakt:  
DZR Deutsches Zahnärztliches Rechenzentrum GmbH  
Marienstraße 10 · 70178 Stuttgart

1 Immer wieder werden bei Implantat-Abrechnungen in der Eigenlaborrechnung Positionen vergessen.



# STRESS? ÄRGER? KEINE ZEIT?

KONZENTRIEREN SIE SICH AUF DAS,  
WAS IHNEN WICHTIG IST,  
WIR KÜMMERN UNS UM DEN REST!



Factoring- und Abrechnungsqualität vom  
Marktführer in der zahnärztlichen  
Privatliquidation. Maßgeschneiderte  
Factoringlösungen für implantologische Praxen.

Interesse? Rufen Sie uns an unter  
0711 99373-4993  
kontakt@dzr.de | [www.dzr.de](http://www.dzr.de)

**DZR**

Deutsches  
Zahnärztliches  
Rechenzentrum



# Welcome to the Future!

Die von Dr. Armin Nedjat im Jahr 2006 gegründete Champions-Implants spielt mittlerweile eine bedeutende Rolle in der Entwicklung minimalinvasiver Implantationstechniken. Die Kombination aus ein- und zweiteiligen Implantaten aus 100 Prozent Titan Grad 4 und dem innovativen minimalinvasiven Insertionsprotokoll MIMI sowie der CNIP-Navigation macht Champions-Implants besonders.



Vor allem der durch eine Zehn-Jahres-Studie bestätigte Erfolg kombiniert mit dem CleanImplants-Siegel macht das Champions Implantat-System (R)Evolution mit dem multifunktionalen Shuttle zu einem zuvorkommenden und exakt aufeinander abgestimmten Angebot von Champions-Implants. Der Clou: Das autologe Knochenersatzmaterial wird mithilfe des Smart Grinder Verfahren direkt aus den extrahierten Zähnen des Patienten gewonnen. Das innovative Pflaster BloodStop iX gewährleistet eine optimale Wundversorgung ohne Naht und fördert die natürliche Wundheilung. Es besteht zu 100 Prozent aus einer gereinigten, pflanzlichen und wasserlöslichen Matrix. Die präzisen und schnellen Scanner IOS AS 100 – kabelgebunden – und die drahtlose Version AS 200E von AlliedStar ermöglichen einen Ganzkieferscan in rund zwei Minuten inklusive Biss.

## Kursteilnehmer bohren, kondensieren und implantieren selbst

Um die Zukunft der Implantologie aktiv mitzugestalten, ist es für Dr. Armin Nedjat unerlässlich, sich kontinuierlich weiterzubilden. Daher hält er in der Future Dental Academy ein attraktives Fortbildungsangebot für alle Interessenten einer Zahnarztpraxis bereit. Hierin wird gezeigt, wie jede Praxis pro Jahr zwischen 250 und 2.500 Implantate inserieren und versorgen kann. Der Fokus liegt auf minimalinvasiver Implantologie – kurz MIMI – und wird im Rahmen von praxisnahen Live-OPs in 3D veranschaulicht. Die Kursteilnehmer erlernen in angemessenen Sequenzen die Sofortimplantation mit WS-Condensern und führen einen internen, direkten Sinuslift durch. Dabei wird auch intensiv auf die Implantatinsertion in schmalen Kiefern mit MIMI II, die „Ossäre Metamorphose“ von D4 in D2 Knochen durch WS-Condenser in



fünf Minuten eingegangen und geklärt, welche Implantatdurchmesser und -längen für den jeweiligen Fall optimal sind, wie man die „Position Guides“ und „Champions Guides“ einsetzt und welche Rolle die Minimalinvasivität in Chirurgie und Prothetik spielt. Damit fördert Champions-Implants den Austausch unter den Teilnehmern in einer kollegialen Atmosphäre.

## „Speisekarte Praxis“

Auch die ZFA-Fortbildung sieht Champions-Implants als unverzichtbares Instrument für eine erfolgreiche Zahnarztpraxis. Zudem erfahren ZFAs, ZMFs und DHs nach Abschluss der weiterbildenden Denta(C)tion-Kurse in der Regel eine höhere Wertschätzung seitens der Patienten und Praxisinhaber, da sie nun zu Multiplikatoren für hochwertige und delegierbare Leistungen werden. In zwei Tagen erhalten sie während diverser Live-OPs wichtige Informationen zu verschiedenen Themen, wie beispielsweise Patienten-Coaching und Beratung, Smile Aligner, Smart Grinder, Vitamin D3-Messungen und Intraoralscans, sowie operative Vorbereitungen, Abrechnungs-Kniffs und -Tricks. Damit soll die qualifizierte Fachassistenz zu einem noch wertvolleren Multiplikator jeder Zahnarztpraxis werden. ●

1 Die stolzen Teilnehmer eines Kurses im Hause Champions-Implants.

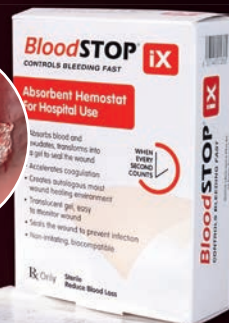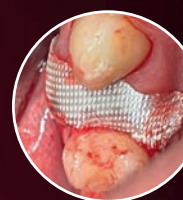
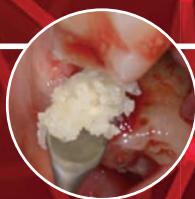2 ZFAs, ZMFs und DHs beim Zweitages-Denta(C)tion-Kurs.

# WELCOME TO THE FUTURE

## Die Champions-Highlights

### Smart Grinder

Erzeugung von autologem Knochenersatzmaterial aus patienteneigenen Zähnen.



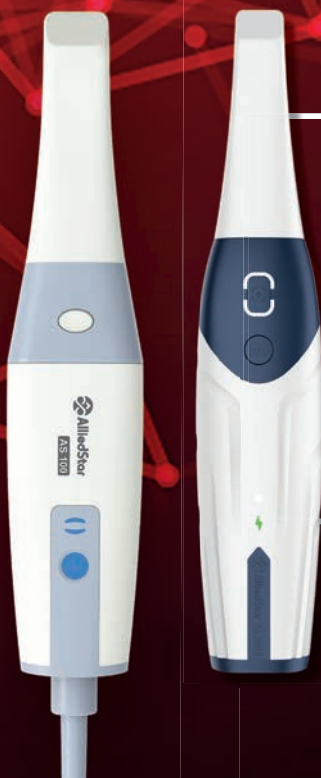### BloodSTOP® iX

„Pflaster“, das sich in Gel verwandelt. Unterstützt aktiv die Blutgerinnung und fördert die Wundheilung.

**Keine Naht ist die beste Naht!**

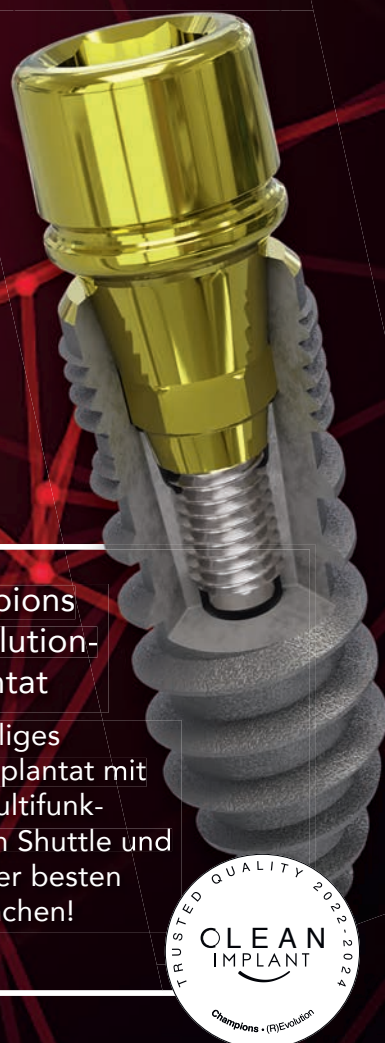### AlliedStar IOS

Leichte Intraoral-scanner mit präzisen Scanergebnissen und optimalem Workflow für Anfänger und Profis.



### Champions (R)Evolution-Implantat

Zweiteiliges Titanimplantat mit dem multifunktionalen Shuttle und einer der besten Oberflächen!



# W&H-Hygieneportfolio bringt Sicherheit

*Ein umfassendes und professionelles Hygienemanagement ist für Kliniken, Praxen und Labore essenziell. W&H deckt mit „BePro - Professional Protection“ den gesamten Praxisbedarf an Desinfektions- und Reinigungsmitteln ab und ermöglicht mit der vielseitigen Gesamtlösung höchste Hygienestandards.*



1

Mit BePro hat W&H ab sofort ein umfassendes Sortiment an Desinfektions- und Reinigungsmitteln im Angebot. Es orientiert sich am Bedarf einer Praxis und überzeugt mit effektiven, effizienten und kompatiblen Produkten. Von der Oberflächen- und Instrumentendesinfektion über die Beseitigung von Mikroorganismen aus Absaugsystemen, Produkten für die automatisierte Wiederaufbereitung bis hin zur persönlichen Desinfektion und Pflege von Händen – BePro bietet für jeden Anwendungsfall das passende Produkt und begeistert in der Einfachheit der Anwendung: Die Produkte sind schnell wirksam und ermöglichen eine sichere und materialschonende Reinigung.

## Umfassendes und übersichtliches Hygienesortiment

Das BePro-Portfolio besteht aus insgesamt achtzehn Reinigungs- und Desinfektionsmitteln für fünf verschiedene Anwendungsbereiche. Je nach Einsatzbereich sind die Produkte in Farben gegliedert, was deren Nutzung für Anwender einfacher gestaltet. Mit BePro bietet W&H Desinfektions- und Reinigungsmittel für die Bereiche Oberflächen, Instrumente, Absaugsysteme, automatisierte Wiederaufbereitung und Handpflege.

## Effektiv, effizient und kompatibel

Das neue W&H-Hygienesortiment überzeugt auf allen Ebenen: Die Produkte decken ein breites pathogenes Spektrum ab und zeichnen sich durch eine hohe Reinigungs- und Desinfektionswirksamkeit aus. Kurze Einwirkzeiten, geringe Verdünnungsraten bei Konzentraten und praktische All-in-one-Produkte machen BePro zu einem zuverlässigen Begleiter im Praxisalltag. Darüber hinaus sind BePro-Produkte materialschonend und verträglich, teilweise nachfüllbar und biologisch abbaubar. „Mit unserem neuen BePro-Hygienesortiment haben wir ab sofort ein einfach anzuwendendes und sicheres Komplettsystem im Angebot. BePro ermöglicht mit effektiven und zuverlässigen Produkten ein



2

sicheres Arbeiten – unsere Anwender können sich somit voll und ganz auf das Wohl ihrer Patienten konzentrieren“, erklärt W&H-Produktmanager Federico Zunica.

## Hygienemanagement par excellence

Das Wohlergehen von Patienten und Behandlungsteams steht stets im Vordergrund. Die Sterilisatoren, Reinigungs- und Desinfektionsgeräte von W&H sind im sachgerechten Hygienemanagement unverzichtbar und unterstützen bestmöglichen Infektionsschutz. Turbinen, Hand- und Winkelstücke von W&H sind besonders pflegeleicht. Die ScratchBlocker-Beschichtung schützt vor Kratzern und sorgt in Kombination mit dem Monobloc-Design für beste hygienische Rahmenbedingungen. Das W&H-Produktportfolio ermöglicht einen professionellen Wiederaufbereitungsworkflow – alle Produkte sind optimal aufeinander abgestimmt und ergänzen sich gegenseitig. Mit W&H AIMS gibt W&H Anwendern einen Leitfaden für den optimalen Wiederaufbereitungsworkflow an die Hand. AIMS steht für Advanced Infection prevention Management Solutions und begleitet Zahnarztpraxen Schritt für Schritt beim professionellen Hygienemanagement. Die neuen BePro Reinigungs- und Desinfektionsmittel gliedern sich dabei optimal in den Hygienezyklus ein. ●

1 Mit BePro hat W&H ab sofort ein umfassendes Sortiment an Desinfektions- und Reinigungsmitteln im Angebot.

2 Die BePro-Desinfektions- und -Reinigungsmittel decken den gesamten Einsatzbedarf einer Zahnarztpraxis ab.



#whdentalwerk



video.wh.com

W&H Deutschland GmbH

office.de@wh.com

wh.com



# Der Durchbruch in der oralen Chirurgie

Jetzt zum  
Aktionspreis!  
Mehr Infos:



## Piezochirurgie für Implantmed - jetzt als einfaches Add-on.

### Moderne Piezochirurgie für Ihr Implantmed.

Das Piezomed Modul ist der Game Changer in der Piezochirurgie. Als einfache Add-on-Lösung kann es mit Implantmed Plus kombiniert werden. Damit durchbricht W&H erstmals Grenzen in der chirurgischen Anwendung. Geballte Kompetenz verschmilzt zu einem faszinierenden modularen System.



piezomed  
module

# Osstem mit Fokus auf digitale Zahnmedizin

*Auf der IDS 2023 demonstrierte Osstem mit dem CBCT-Gerät „T2“ Kompetenz und klare Ambitionen in der digitalen Zahnmedizin. Das „3-in-1“-Bildgebungsgerät vereint 3D-, CT-, Pano- und Cephalo-Bildgebung in einem einzigen System. Zusätzlich unterstützt das One-Guide-System die computersimulierten Verfahren auf der Grundlage von CT-Bildern.*

Das CBCT-Gerät „T2“ überzeugt durch seine Fähigkeit, Metallartefakte (MAR) zuverlässig zu reduzieren, das Rauschen in Bildern von Metallmaterialien zu minimieren und deren Sichtbarkeit zu verbessern. Dadurch wird die Platzierung von Implantaten erleichtert, da Formen und Gewebe von Zähnen, die mit Metallprothesen bedeckt sind, deutlicher zu erkennen sind. Osstem bietet optional auch seine einzigartige Viewer-Software und Kieferorthopädie-Software an. „Mit über 400 Forschern im Bereich digitale Zahnmedizin arbeitet Osstem daran, dass die digitale Zahnmedizin Zahnärzten eine präzise und schnelle Behandlung von Patienten ermöglicht. Eine Vielzahl an Behandlungsprozessen – von der Diagnose über den Behandlungsplan bis hin zum Abschluss der Behandlung – kann mittlerweile digitalisiert werden“, erklärt Steven Lim, Geschäftsführer der deutschen Tochtergesellschaft von Osstem. Bereits heute bietet Osstem ein bemerkenswertes Angebot im Bereich der digitalen Zahnheilkunde: von der Patientenverwaltung über die Beschaffung von Behandlungsinformationen mit CBCT und Intraoralscanner über die Vorhersage von Behandlungsergebnissen sowie dem CAD/CAM-Design bis hin zur Produktion mit Fräsmaschine respektive 3D-Drucker.

## Vertrieb des Intraoralscanners rundet Portfolio ab

Ab sofort vertreibt Osstem Implants den Premium-Scanner i700, der bis zu 70 Bilder pro Sekunde liefert. Mit diesem Spitzenwert sorgt er für ein schnelles Scanergebnis, gestochen scharfe Bilder und eine sichere Implantatplanung. Die Hightech-Kamera ist in einem kleinen, leichten und gut ausbalancierten Handstück verbaut. Ganze 245 Gramm blieben übrig. Die Spitzen sind um 180 Grad drehbar und 150-mal autoklavierbar. Das bedeutet hohen Benutzerkomfort und besondere Wartungsfreundlichkeit. Das Kabel ist abnehmbar und ermöglicht eine einfache Pflege



1



2



3

und verbesserte Portabilität. Ein Fernsteuerungsmodus ermöglicht es dem Behandler, seine Hände jederzeit am Gerät zu halten und dem Patienten parallel die Scandaten zu veranschaulichen. „Die Vertriebspartnerschaft steht für das hohe Vertrauen, das Osstem Implant genießt. Wir bringen in diese Partnerschaft unsere Kompetenz und unser Netzwerk in implantologisch- und chirurgisch tätige Praxen ein. Mit dem i700 vertreibt Osstem Implants einen hoch geschätzten Intraoralscanner“, freut sich Steven Lim.

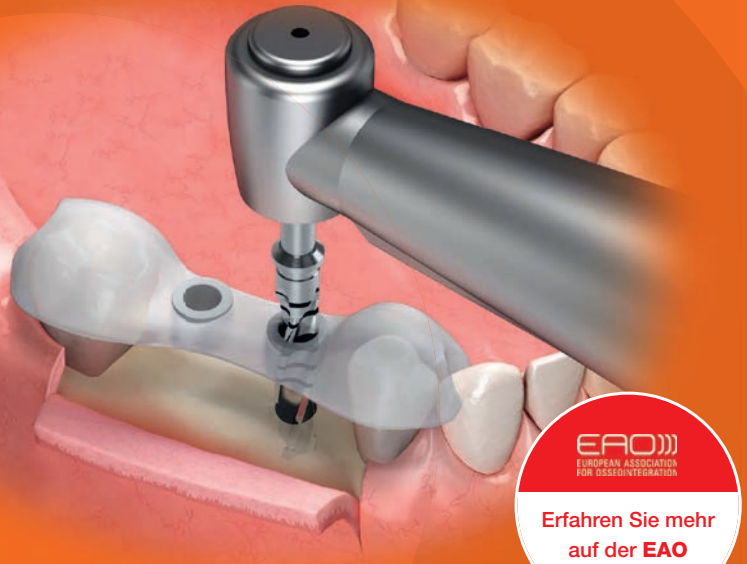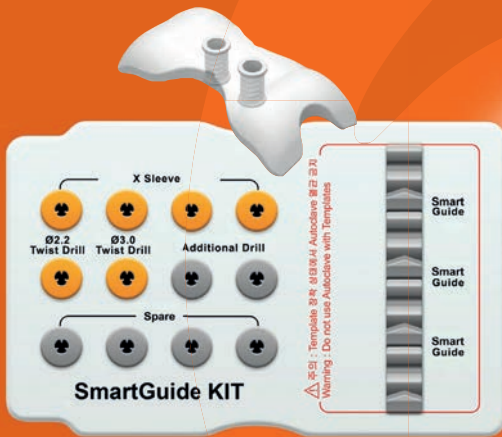1 Im Osstem Headquarter arbeiten mehr als 400 Forscher im Bereich digitale Zahnmedizin.

2 Der Premium-Scanner i700 (li.) und der CBCT-Scanner T2 unterstreichen die digitale Ausrichtung von Osstem Implants.

3 Forscher bei der Arbeit: Hier wird die ungefähre Lebensdauer eines Implantats untersucht.

# Chairside Bohrschablonen für präzise Implantation

Smart Guide Kit von Osstem



EAO  
EUROPEAN ASSOCIATION  
FOR OSSEointegration

Erfahren Sie mehr  
auf der EAO

Online informieren



Anpassbare & leicht zu handhabende Bohrschablonen für eine präzise Implantation und Chairside-Fertigung



Bohrhülsen ermöglichen eine stabile Bohrerführung sowie einen präzisen Bohrpfad



Die Schablonen sind systemunabhängig und kompatibel zu einer Vielzahl von verschiedenen Implantatsystemen

**Osstem: Diamond Sponsor der EAO**

28. - 30.09.2023 | Berlin

**Stand C25**

**Industrie Forum** Do, 28.09 | 10:30 - 12:00

**Hands-On** Fr, 29.09 | 09:00 - 11:30 & 14:00-16:30

Die Bohrschablonen lassen sich mühelos anpassen. Einfach für eine Minute in 70 °C warmes Wasser einlegen. Anschließend kann sie individuell geformt werden, um eine maßgeschneiderte Passform zu erzielen. Die Schablonen sind bereits dreidimensional vorgeformt und können dadurch umso besser an individuelle anatomische Gegebenheit angepasst werden. Ein besonderes Merkmal der Smart Guide Kits ist die Systemunabhängigkeit. Die Kompatibilität mit verschiedenen Implantatsystemen soll eine größere Flexibilität und Auswahlmöglichkeiten bieten. Mit dem Smart Guide Kit erhalten Sie eine effiziente und zuverlässige Lösung für Ihre implantologischen Eingriffe.

Informieren Sie sich gerne bei unserem Außendienst für mehr Informationen und lassen Sie sich umfassend beraten. Wir freuen uns, Ihnen dabei zu helfen, Ihre Ziele in der Implantologie zu erreichen. Ihr Team von Osstem Implant.

✉ [bestellung@osstem.de](mailto:bestellung@osstem.de)

☎ +49 (0)6196 777 5501

🌐 [www.osstem.de](http://www.osstem.de)

**OSSTEM**<sup>®</sup>  
IMPLANT

# Medizinische Altgeräte sicher entsorgen

*Worauf kommt es bei der Entsorgung von aus-rangierten medizinischen Elektrogeräten und Behandlungseinheiten an? Antworten darauf liefert Enretec, einer der führenden Entsorgungsspezialisten für alle Abfälle, die in Zahnarztpraxen entstehen.*

Haben medizinische Elektrogeräte ausgedient, gelten sie als gefährlicher Abfall. Denn darin befinden sich zum Beispiel Amalgamreste, Batterien, Akkus, Elektronik oder das hochgiftige Berylliumoxid in Röntgenröhren. Diese Stoffe dürfen auf keinen Fall in die Umwelt gelangen. Daher sind bei ihrer Entsorgung folgende Punkte zu beachten:

## Nur ein zertifizierter Entsorgungsfachbetrieb

Medizinische Elektroaltgeräte müssen in einem speziellen Entsorgungsfachbetrieb, also einer zertifizierten Erstbehandlungsanlage, entsorgt werden. Kontaminierte Bauteile und gefährliche Stoffe, beispielsweise in Behandlungseinheiten und Röntgengeräten, werden in der sogenannten Erstbehandlungsanlage zunächst fachgerecht per Hand entfernt. Erst danach können die Geräte ohne Gefahr für Mensch und Umwelt fachgerecht zerlegt und entsorgt werden. Gut zu wissen: Medizinische Elektrogeräte haben auf normalen Wertstoffhöfen nichts zu suchen. Dort besteht das Risiko, dass gefährliche Stoffe bei unsachgemäßer Entsorgung in die Umwelt gelangen und einen Schaden verursachen. Daher gilt: Die Entsorgung auf Wertstoffhöfen/Schrottplätzen ist illegal. Bei Verstößen muss gegebenenfalls dafür gehaftet werden.

## Stichtag 13. August 2005

Medizinische Elektroaltgeräte, die vor dem 13. August 2005 erworben wurden, sind von Rechts wegen historische Altgeräte. Für ihre Entsorgung sind allein die Praxisinhaber verantwortlich. Sie tragen komplett alle Kosten. Geht es um die Entsorgung jüngerer Elektroaltgeräte (ab 13. August 2005) sind Hersteller/Händler verpflichtet, eine Rückgabemöglichkeit anzubieten. Gut zu wissen: Der Dentalfachhandel und ein Großteil der Dentalhersteller in Deutschland haben Enretec beauftragt, die Rücknahme von Elektroaltgeräten, Behandlungseinheiten und Röntgengeräten, die sie in Verkehr gebracht haben, zu übernehmen sowie fachgerecht zu zerlegen und anschließend zu entsorgen.



1



2

## Der richtige Entsorgungsbeleg

Praxisinhaber müssen mit einem gültigen Entsorgungsbeleg nachweisen, dass sie den Abfall ordnungsgemäß entsorgt haben. Es ist rechtlich bindend, ausschließlich mit Belegen zu arbeiten, die ein Entsorger mit zertifizierter Erstbehandlungsanlage ausgestellt hat. Entsorgungsbelege von Wertstoffhöfen und Schrottplätzen werden im Falle einer Prüfung nicht anerkannt. Gut zu wissen: Im Rahmen von Praxisbegehungen werden immer häufiger Entsorgungsbelege überprüft, da bei den Behörden die Sensibilität für dieses Thema steigt. Diese Daten muss ein rechtssicherer Entsorgungsbeleg enthalten: Menge, Anzahl, Abfallschlüsselnummer und das Datum der Entsorgung sind vom Praxisinhaber und Abfallentsorger anzugeben.

## Archivierung

Entsorgungsbelege sind fünf Jahre zu archivieren. Dafür bietet Enretec eine papierlose, digitale Archivierung auf unserem Kundenportal „myenretec“ an. Die Entsorgung von Behandlungseinheiten und Co. klingt nach viel Aufwand für die Praxis – ist es aber nicht, wenn sie von der Abholung bis zur Ausstellung des Entsorgungsbelegs von einem spezialisierten Entsorger mit Erstbehandlungsanlage übernommen wird. ●

1 Wohin mit der alten Behandlungseinheit? Zertifizierte Entsorger helfen.

2 Der korrekte Entsorgungsbeleg gehört auch dazu.



**enretec**

entsorgung. effizient. einfach.

## DEINE GERÄTE. UNSER KNOW-HOW!

ENTSORGEN - ABER RICHTIG

### WIR SIND MIT SICHERHEIT DIE RICHTIGEN

- › gesetzlich zertifizierte Erstbehandlungsanlage
- › Entsorgungsbeleg inklusive Gerätemerkmale
- › nachhaltige Wiederverwertung von Rohstoffen

**Handle verantwortungsvoll - entsorge richtig!**

enretec GmbH | Telefon: 0800 805 432 1 | Fax: 0800 777 888 3  
kundenservice@enretec.de | www.enretec.de



enretec.de



## HOCKENHEIM

## Nobel Biocare All-on-4 Jubiläumsevent

*Ein Vierteljahrhundert All-on-4: Für Nobel Biocare Grund genug, das Jubiläum des erfolgreichen Behandlungskonzeptes mit rund 200 Teilnehmern zu feiern. Für zwei Tage traf man sich im Porsche Experience Center an der Rennstrecke am Hockenheimring.*

Motorengeräusche, Reifenquietschen und Benzingeruch – es war ein außergewöhnlicher Ort für die Feier zum 25. Geburtstag von All-on-4. Doch Nobel Biocare hatte das Porsche Experience Center am Hockenheimring ganz bewusst für das Jubiläumsevent ausgesucht. „Porsche und All-on-4 passen einfach gut zusammen“, betonte Stefan Lieb, Regional Director der Region D-A-CH bei Nobel Biocare, in seiner Begrüßung. Mit beiden komme man blitzschnell zum Erfolg, erklärte Lieb seine Ausführungen. Nicht umsonst werben die weltweit mehr als 1.000 All-on-4 Excellence Center mit dem Claim: Feste Zähne an einem Tag.

Noch mehr aber verbinde Porsche und All-on-4 das Thema Emotionen, erklärte der Gastgeber. Damit zog er Parallelen zwischen einem glücklichen Porsche-Fahrer auf der Rennstrecke und dem glücklichen Patienten, wenn er nach der All-on-4-Behandlung erstmals sein wiedergewonnenes Lächeln mit festem Zahnersatz im Spiegel sehe.

### Wissenschaftliche Evidenz vorhanden

Neben Emotionen wurden am Hockenheimring aber auch knallharte Fakten präsentiert. Dafür sorgten die Vorträge der



Referenten vor Ort. Dr. Stefan Scherg, Spezialist für Implantologie aus Karlstadt, und Matthias Pfister, Digital Sales Specialist bei Nobel Biocare, zeigten beispielsweise „All-on-4 im Wandel der Zeit, von analog zu digital“. Dr. Scherg betonte, dass das Konzept All-on-4 nach 25 Jahren nicht nur als evidenzbasiert gilt, sondern auch eine breite wissenschaftliche Basis hat. Ein Beweis dafür ist beispielsweise, dass die Therapie mit Sofortbelastung wie bei All-on-4 auch bereits den Weg in die implantologischen S3-Leitlinien gefunden hat.

Klar sei aber auch, dass die digitale Entwicklung nach einem Vierteljahrhundert immer weiter voranschreite. „Der digitale Workflow sorgt insbesondere für Effizienzsteigerungen“, so Pfister. Als ein Beispiel nannte er etwa das „GPS für den chirurgischen Eingriff“ mit der 3D-Navigation durch NobelGuide.

### Die Suche nach Primärstabilität

In seiner Praxis im bayerischen Mindelheim würden rund 80 Prozent der Implantat-Patienten mit Sofortbelastung versorgt, berichtete Dr. Helmut Baader. Die Bewerbung mit festen Zähnen an einem Tag sorgte bei vielen Patienten für Interesse. Doch anfangs seien manche Patienten nicht für das Konzept

1 Rund 200 Teilnehmer feierten gemeinsam mit Nobel Biocare das All-on-4 Jubiläum am Hockenheimring.

2 Stefan Lieb, Regional Director der Region D-A-CH bei Nobel Biocare, eröffnete die Jubiläumsveranstaltung.



3



4

geeignet gewesen. „Oftmals brachte der Knochen auch bei Implantaten mit aggressiven Gewinden nicht ausreichend Primärstabilität mit.“ Bis Dr. Baader sein Behandlungsprotokoll mit der NobelPro Line erweiterte. Das Erreichen der notwendigen Primärstabilität liege hier in der konischen Spitzenform des Implantats begründet. Dr. Baader berichtete von seinen Erfahrungen bei der Versorgung von komplexeren Fällen mit NobelPro Line, etwa bei weichem oder extrem weichem Knochen sowie geringer Knochenhöhe oder -dicke.

Die extrem komplexen Fälle zeigte anschließend MKG-Chirurg Priv.-Doz. Dr. Dennis Rohner inklusive der Möglichkeiten außerhalb der klassischen Sofortbelastung etwa bei besonders invasiven Fällen. Auch diese könnten heute dank der Digitalisierung und beispielsweise Zygoma-Implantaten behandelt werden. Zu den von ihm gezeigten Fällen gehörten Defektrekonstruktionen mittels Fibulatransplantat, Strahlungspatienten oder Patienten mit Knochendefekten nach Tumorentfernung.

Zum Abschluss nahm Dr. Ana Ferro die Teilnehmer noch mit auf eine emotionale Reise. Die Leiterin der Chirurgie der Malo



5

Klinik zeigte mit Patientenvideos, was feste Zähne für die Patienten bedeutet. Obwohl es anfänglich großen Widerstand gegen All-on-4 gegeben habe, werde das Konzept mittlerweile oft kopiert und biete hohe Erfolgsraten.

Dr. Ferro betonte die Wichtigkeit der evidenzbasierten Forschung, die zum Erfolg von All-on-4 führte. Noch immer werde das Konzept in der Malo-Klinik in Studien erforscht. Dies belegte sie mit Studienergebnissen zu unterschiedlichen Behandlungsindikationen für All-on-4, die sie in ihrem Vortrag zeigte.

In der begleitenden Industrieausstellung am Hockenheimring sorgte ein Stand für besonders viel Interesse: Bei Sprint-Ray wurde der aktuellste 3D-Drucker vorgestellt. Das in den USA bereits bekannte Produkt ist ab sofort auch über Nobel Biocare in Deutschland erhältlich.

### Auf der Überholspur

Am zweiten Tag der Jubiläumsveranstaltung ging es für rund ein Drittel der Teilnehmer auf die Rennstrecke. In einem extra abgesperrten Bereich der Rennstrecke am Hockenheimring durften sie sich am Steuer unterschiedlicher Porsche-Modelle beweisen. Das Wichtigste dabei: Alle Teilnehmer kamen unbeschadet und mit einer Menge Rennerfahrung und Spaß an der Geschwindigkeit ins Ziel.

Zusätzlich erhielten parallel dazu einige neue Praxen vor Ort ihre Zertifizierung zum Nobel Biocare All-on-4 Excellence Center von Dr. Ana Ferro und Stefan Lieb überreicht. ●

Bildquellen: Fabian Pietsch

- 3 Von seiner Suche nach mehr Primärstabilität berichtete Dr. Helmut Baader.
- 4 Dr. Ana Ferro zeigte die emotionale Seite aus Patientensicht einer erfolgreichen All-on-4 Behandlung.
- 5 Am zweiten Tag ging es mit Unterstützung von Porsche für einige Teilnehmer auf die Rennstrecke.



1

ATHEN

## Leidenschaft für die Implantologie

*Mehr als 500 Teilnehmer aus 40 Ländern und 50 internationale Referenten trafen sich Mitte Juni 2023 auf dem Implant Solutions World Summit von Dentsply Sirona in Athen, Griechenland. Die dreitägige Veranstaltung brachte Spezialisten aus der Implantologie in einer geschichtsträchtigen Umgebung für den Austausch neuer wissenschaftlicher Erkenntnisse zusammen.*

Aus der ganzen Welt kamen Spezialisten der Implantologie im griechischen Athen für drei Tage zum Implant Solutions World Summit zusammen, um sich über neue Erkenntnisse zu informieren, sich für den Praxisalltag inspirieren zu lassen und sich mit Kollegen auszutauschen. Die Kombination aus innovativen Präsentationsformaten zu aktuellen Themen, der Möglichkeit, modernste Lösungen im Ausstellungsbereich des Inspiration Hub aus erster Hand zu erleben, und der bemerkenswerten Umgebung machte die Veranstaltung zu einem besonderen Erlebnis für die Teilnehmer.

### Umfangreiche Möglichkeiten zur Fortbildung

Zum Auftakt konnten die Teilnehmer aus sieben Masterclasses wählen. Das Hauptprogramm fokussierte vor allem die digitale Zahnheilkunde. Eine spezielle Cloud-Session widmete sich der Frage, wie DS Core die Implantatbehandlung einfach und sicher machen kann, etwa durch den Austausch von Dateien, die Zusammenarbeit und die Bestellung direkt beim



2

Labor. Die Teilnehmer erlebten fesselnde Präsentationen mit einem innovativen, interaktiven Format: In zwei lebhaften und interessanten „Battle“-Diskussionen debattierten Dr. Rodrigo Neiva und Dr. David Barack sowie Dr. Mischa Krebs und Dr. Gary Jones. Über ein Online-Tool konnten Teilnehmer zur Diskussion beitragen, Fragen stellen und schließlich über die Gewinner abstimmen. Ein weiteres Thema, das von Dr. Malene Hallund, Mund-, Kiefer- und Gesichtschirurgin aus Dänemark und eine der Programmvorsitzenden, hervorgehoben wurde, war Nachhaltigkeit. Dr. Hallund berichtete von ihren Erfahrungen beim Aufbau ihrer Zahnarztpraxis, die verstärkt auf die Umwelt Rücksicht nimmt. Sie möchte ihre Praxis für Mitarbeiter interessant machen, die sich in ähnlicher Weise für Nachhaltigkeit engagieren und sich als Teil des Ganzen fühlen möchten. Am dritten Tag des wissenschaftlichen Programms fanden verschiedene Sitzungen parallel statt. Darin ging es unter anderem um optimale Ästhetik, um Fragen rund um die Sofortimplantation und den Umgang mit Risikofaktoren in der Implantologie. Ein Expertengremium führte die Zuhörer durch mehrere kontroverse Themen in der Implantologie und schloss das Programm mit

1 Mehr als 500 Teilnehmer kamen im griechischen Athen zum Implant Solutions World Summit zusammen.

2 Der Implants Solutions World Summit bot zahlreiche Gelegenheiten für den kollegialen Austausch.

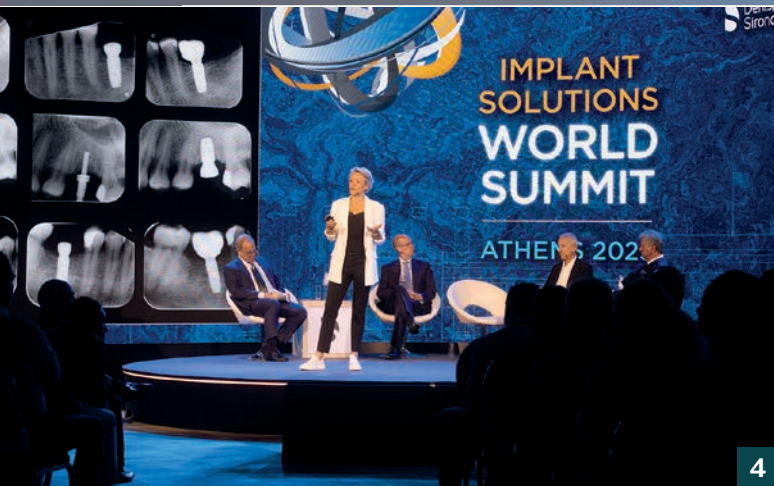



3



5



4

einer Future-Sitzung, die sich auf Augmented Reality und die Frage konzentrierte, wie deren Einsatz im zahnmedizinischen Kontext sinnvoll sein kann.

### Unterstützung für ein gesundes Lächeln

Passend zum Thema des Implant Solutions World Summit – „Passion Delivered“ – gab Dentsply Sirona eine Spende in Höhe von 10.000 US-Dollar an Smile Train bekannt, die weltweit größte Organisation, die sich um die Versorgung von jungen Patienten mit einer Lippen-Kiefer-Gaumenspalte kümmert. Dentsply Sirona und Smile Train starteten 2021 eine fünfjährige Partnerschaft mit der Option auf Verlängerung, die ein großes Ziel verfolgt: die Bereitstellung einer sicheren, qualitativ hochwertigen Versorgung der Spalt-Patienten mit den modernsten zahntechnischen Ressourcen zu fördern. Die Spende von Dentsply Sirona wird dazu beitragen, dass Kinder mit finanziellen Schwierigkeiten Zugang

zu einer Spalt-Versorgung und die Chance auf ein gesundes Lächeln erhalten.

### Die Implantat Community stärken

Der Implant Solutions World Summit bot Implantologie-Spezialisten eine Plattform, um gemeinsam zu lernen und Kontakte zu knüpfen. Neben dem Fortbildungsprogramm hatten die Teilnehmer auch die Möglichkeit, sich informell in geschichtsträchtigen Ambiente von Athen auszutauschen. „Ich empfand es als großes Privileg, an diesem Programm teilzunehmen und so viele informative Diskussionen mit Kollegen zu führen. Der Summit hat den Implantologen ein echtes Gemeinschaftsgefühl gegeben“, fasste Dr. Hallund zusammen. „Natur- und Geisteswissenschaft sowie Kunst sind ein großer Teil dessen, wofür Athen steht. Es war der perfekte Ort, um mit Zahnärzten zusammenzukommen, die die Wissenschaft der Zahnmedizin, die Menschlichkeit der persönlichen Patientenbetreuung und die Kunst, ein einzigartiges und schönes Lächeln zu kreieren, in ihren Praxen leben“, sagte Tony Susino, Group Vice President, Global Implant & Prosthetic Solutions bei Dentsply Sirona. „Es war uns eine Ehre, so viele leidenschaftliche Spezialisten zusammenzubringen, die bereit sind, immer wieder dazuzulernen und die stets die bestmögliche Versorgung ihrer Patienten im Blick haben. Als Unternehmen ist es uns ein wichtiges Anliegen, diese Art von Peer-to-Peer-Weiterbildung zu unterstützen.“

### Fazit

Mit dem Implant Solutions World Summit bewies Dentsply Sirona wieder einmal, dass eine mit viel Fingerspitzengefühl ausgewählte Referentenriege zusammen mit einem spannenden Veranstaltungsort zu einem wahren Publikumsmagneten werden kann. Die vielen Take-Home-Messages machten diesen Event zu einer großartigen Veranstaltung mit absolutem Mehrwert. ●

Bildquellen: Dentsply Sirona

3 Auf dem Implant Solutions World Summit in Athen wurden die neuesten Lösungen in der digitalen Zahnmedizin präsentiert.

4 Dr. Malene Hallund freute sich über ein echtes Gemeinschaftsgefühl unter den anwesenden Implantologen.

5 Ein Gremium von Experten führte das Publikum durch verschiedene Themen der Implantologie.

 <b>Univ.-Prof. Dr. Dr. Bilal Al-Nawas</b> Mainz MKG-Chirurgie, Knochen- und Weichgewebsmanagement, EBM, Hygiene und Infektiologie	 <b>Dr. Sven Görrißen</b> Kaltenkirchen M.Sc. Implantologie, Knochenregeneration, Implantatprothetik, Vorstandsmitglied DGOI	 <b>Dr. Pantelis Petrakakis</b> Düsseldorf Fachzahnarzt für ÖGW, Epidemiologie, Statistik, Dental Public Health	 <b>Dr. Önder Solakoglu</b> Hamburg MCD, M.Sc. Implantologie, Parodontologie
 <b>Prof. Dr. Eduardo Anitua</b> Vitoria, (Alava), Spanien Regenerative Medizin, Implantologie, Prothetik	 <b>ZT Uli Hauschild</b> San Remo, Italien Computergesteuerte Implantologie, Digitale Zahnmedizin, Komplexe Behandlungsplanung, Implantatprothetik, Ästhetik	 <b>Dr. Peter Ranzelzhofer</b> München Implantologie, Prothetik	 <b>Dr. Thomas Staudt</b> Frankfurt/Main Implantologie, Laserzahnheilkunde
 <b>ZA Tobias Bauer</b> Singen Allgemeinzahnarzt, Parodontologie, Fachjournalist	 <b>Prof. Dr. Joachim S. Hermann</b> Stuttgart Implantologie, Parodontologie, Ästhetische Zahnmedizin	 <b>Prof. Dr. Thomas Ratajczak</b> Sindelfingen, Ulm Medizinrecht, Sozialrecht	 <b>Dr. Marius Steigmann</b> Neckargemünd Adjunct Clinical Associate Professor University of Michigan
 <b>Dr. Georg Bayer</b> Landsberg am Lech Implantologie, Knochenregeneration, Prothetik, Past Präsident DGOI	 <b>Dr. Frank Hoffmann</b> Hamburg Implantologie, Mukogingivalchirurgie, Perioprothetik	 <b>Dr. Florian Rathe</b> Forchheim Parodontologie, Implantologie, Periimplantitistherapie, Ästhetische Zahnmedizin	 <b>Dr. Dr. Alexander Steiner</b> Berlin Implantologie, Epithetik
 <b>Dr. Sebastian Becher</b> Düsseldorf Parodontologie, Implantologie, Periimplantitis-Behandlung	 <b>Dr. Oliver Hugo</b> Schweinfurt Implantatchirurgie, Implantatprothetik M.Sc. Parodontologie, M.Sc. Implantattherapie	 <b>Dr. Stefan Ries</b> Wertheim Implantologie	 <b>Prof. Dr. Dr. Philipp Streckbein</b> Limburg, Gießen Mund-, Kiefer und Gesichtschirurgie, Implantologie, Knochenmanagement
 <b>Dr. Angela Bergmann</b> Düsseldorf Fachzahnärztin für ÖGW, Fachjournalistin, Infektionshygiene	 <b>Eleni Kapogianni</b> Berlin M.Sc. Implantologie, Implantatprothetik, GBR, Sofortimplantationen, Hart- und Weichgewebsmanagement	 <b>Prof. Dr. Georgios Romanos</b> Stony Brook, New York, USA Professor School of Dental Medicine Dept. of Periodontology	 <b>Dr. Dr. Anette Strunz</b> Berlin Fachärztin für Mund-, Kiefer-, Gesichtschirurgie, Implantologie, DVT, Pressesprecherin DGI
 <b>Prof. Dr. Fred Bergmann</b> Viernheim Oralchirurgie, Implantologie, PA Past Präsident DGOI, ICOI	 <b>Dr. Mario Kirste</b> Frankfurt/Oder Implantologie, Bone-Management	 <b>Prof. Dr. Dr. Daniel Rothamel</b> Mönchengladbach Implantologie, Augmentationen, Biomaterialien, MKG-Chirurgie	 <b>Dr. Georg Taffet</b> Rielasingen-Worlingen M.Sc. Implantologie und Orale Chirurgie
 <b>Dr. Sven Marcus Beschnidt</b> Baden-Baden Implantologie, Spezialist für Prothetik	 <b>Dr. Christian Köneke</b> Bremen CMD-Therapie, Implantologie, Parodontologie	 <b>Prof. Dr. Thea Rott</b> Köln M.Sc. Implantologie, Parodontologie, Ästhetische Zahnmedizin	 <b>Dipl. ZT Olaf van Iperen</b> Wachtberg Implantologie, Ästhetik
 <b>Dr. Peter Bongard</b> Moers Behandlungsplanung (funktionell/ästhetisch), Implantologie, Parodontologie	 <b>Dr. Henriette Lerner</b> Baden-Baden Implantologie, Parodontologie, Ästhetische Zahnheilkunde	 <b>Priv.-Doz. Dr. Dr. Markus Schlee</b> Forchheim Implantologie, Parodontologie	 <b>Dr. Alex van Schöll</b> Düsseldorf Ästhetische Zahnmedizin, Implantologie, Implantatprothetik
 <b>Dr. Michael Claar</b> Kassel Implantologie, Oralchirurgie	 <b>Dr. Wolf-Ullrich Mehmke</b> Chemnitz Implantologie, Laserzahnheilkunde	 <b>Dr. Doris Seiz</b> Kelsterbach Implantologie, Oralchirurgie	 <b>Dr. Bastian Wessing</b> Berlin Implantologie, Implantatprothetik, Hart- und Weichgewebsmanagement, GBR, Sofortimplantationen
 <b>Dr. Annette Felderhoff-Fischer</b> München Oralchirurgie, Digitale Implantologie	 <b>Prof. Dr. Michael Payer</b> Graz, Österreich Orale Chirurgie, Implantologie, Geweberegeneration, Biomaterialien, Materialkunde	 <b>Univ.-Prof. Dr. Dr. Ralf Smeets</b> Hamburg MKG-Chirurgie, Implantologie, Hart- und Weichgewebsmanagement, Biomaterialien	 <b>Dr. Dr. Bijan Zahedi</b> Ratingen Implantologie

Haben Sie eine Anregung oder Frage? Wünschen Sie ein spezielles Thema in **pip** oder möchten Sie mit einem Mitglied des **pip EA – Editorial Advisory Boards** Kontakt aufnehmen? Schreiben Sie einfach an: [ea@frag-pip.de](mailto:ea@frag-pip.de)

**pip impressum**

**Herausgeber:**  
Quintessenz Verlags-GmbH

**Gründungsherausgeberin:**  
Marianne Steinbeck

**Chefredakteur:**  
Sven Skupin  
skupin@quintessenz.de

**Chefin vom Dienst:**  
Dr. med. dent. Angela Bergmann  
ab@frag-pip.de

**Chefredakteur Wissenschaft International:**  
Dr. med. dent. Pantelis Petrakakis  
pp@frag-pip.de

**Chefredakteure Klinik & Praxis:**  
Dr. med. dent. Thomas Staudt  
Dr. med. dent. Peter Ranzelzhofer

**Ressortleitung:**  
Kerstin Jung  
kj@kommunikation-dental.de

**Abo-/Leserservice:**  
Adelina Hoffmann  
abo@quintessenz.de

**Webdesign und Online-Support:**  
Mike Kieschnick  
mike@neondots.com

**Anzeigen & PR:**  
Markus Queitsch  
queitsch@quintessenz.de  
Mob.+49 (0) 172 -933 71 33

**Grafik & Layout:**  
Jan Szcypanski  
info@sczep.de

**Druck und Vertrieb:**  
Gotteswinter und FIBO Druck- und Verlags GmbH  
Joseph-Dollinger-Bogen 22,  
80807 München  
www.gfdruck.de

**Verlag:**  
Quintessenz Verlags-GmbH  
Iffentpfad 2-4 - 12107 Berlin  
Tel.: +49 (0) 30 761 80-5  
Fax: +49 (0) 30 761 80-680  
www.quintessence-publishing.com

Andere als mit redaktionseigenen Signaturen gezeichnete Beiträge und als redaktionsfremd gekennzeichnete Sonderleite unterliegen nicht der Verantwortlichkeit

der Redaktion. Alle Rechte, auch das der Nutzung in elektronischen Datenbanken, sind dem Verlag vorbehalten.

Für unverlangt eingesandte Materialien wird keine Haftung übernommen. Bei Einreichung von Manuskripten und sonstigen Materialien gilt das Einverständnis zur vollen oder auszugsweisen Veröffentlichung, auch in elektronischen Medien, als gegeben.

**Frequenz:**  
6 x jährlich (Februar, April, Mai, August, September, November)  
14. Jahrgang 2023  
Es gilt die Anzeigenpreisliste, gültig ab 01.09.2022  
Druckauflage: 16.119 Expl./Verbreit.  
Auflage: 15.680 Expl.

 **IVW-geprüft II. Quartal 2023**  
IVW-geprüfte Auflage – klare Basis und Sicherheit für Werbekunden

Diese Ausgabe enthält Beilagen von:  
Bego Implants Systems GmbH & Co. KG, BTI Deutschland GmbH, Carl Martin GmbH, Champions-Implants GmbH, CleanImplant Foundation CIF GmbH, DZR Deutsches Zahnärztliches Rechenzentrum GmbH, mectron Deutschland Vertriebs GmbH, Permadental GmbH, Wegmann Chirurgie- & Dentalinstrumente, Zantomed GmbH.

**Termine: pip Ausgabe November 2023**

Redaktionelle Beiträge:	22.09.2023
Anzeigenbuchungen:	2023 ausgebucht
Beilagen:	2023 ausgebucht
www.frag-pip.de:	2023 ausgebucht
pip Newsletter:	2023 ausgebucht



Dynamic Thread®  
für unübertroffene  
Stabilität

Beschleifbar  
für perfekte prothetische  
Anpassung!

Micro-Threads für  
optimale Osseointegration

# SDS1.2 BRIGHT



Implantieren Sie im ästhetischen Bereich ein Biomaterial  
- so gesund wie ein natürlicher Zahn!

Im kritischen Frontzahnbereich ist das SDS 1.2 Implantat die absolut  
erste Wahl und ein echter ALL-IN-ONE Performer:

**Perfekte Ästhetik, Stabilität, Belastbarkeit und Osseointegration!**

mehr Infos unter [www.swissdentalsolutions.com/keramikimplantate](http://www.swissdentalsolutions.com/keramikimplantate)



SDS ist wieder auf Tour! Vom 11. bis 14.  
September ist die **SDS ROADSHOW** in  
Deutschland unterwegs. Scannen Sie  
den QR-Code für weitere Informationen.

**SDS** SWISS DENTAL  
SOLUTIONS 

SDS Deutschland GmbH  
Bücklestrasse 5a  
78467 Konstanz | Deutschland

Hotline +49 7531 89 16 86 0  
[info@swissdentalsolutions.com](mailto:info@swissdentalsolutions.com)  
[www.swissdentalsolutions.com](http://www.swissdentalsolutions.com)



Quintessenz Verlags-GmbH  
Ifenpfad 2-4  
12107 Berlin  
<https://frag-pip.de>