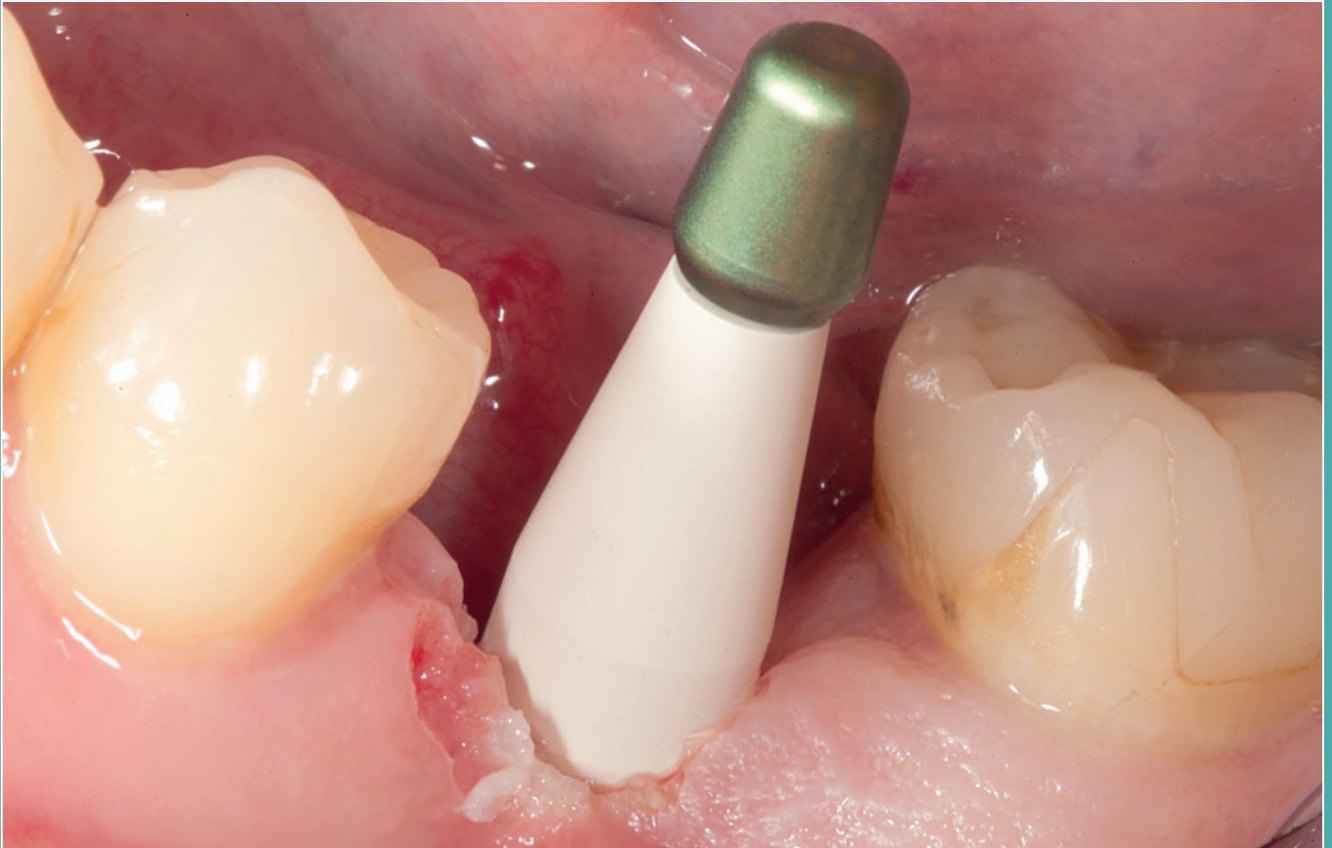



CAD-ABUTMENT MIT ÜBERPRESSTER KRONE AUF EINEM ZWEITEILIGEN KERAMIKIMPLANTAT

Der stark beherdete Zahn 36 musste extrahiert werden. In der Extraktionsalveole wurde im Sinne einer Socket Preservation Collacone und Collafleece (botiss) eingesetzt und mit einer Kreuznaht gesichert. Nach sechs Monaten konnte ein zweiteiliges Keramikimplantat (Zeramex T, Dentalpoint) in den gut ausgeheilten Knochen gesetzt werden. Nach weiteren drei Monaten wird nun das fest verwachsene Implantat mit einer einteiligen Suprastruktur versorgt. Nach der geschlossenen Abformung wird im Labor das Modell hergestellt. Die Wachsmodellation wird direkt auf dem CAD/CAM-Abutment aufgebracht. Nach Fertigstellung wird sie auf dem CAD/CAM-Abutment eingebettet und mit e.max Zirpress (Ivoclar Vivadent) überpresst. Nach Ausarbeitung, Einfärben und dem Glasurbrand der Krone ist die Restauration fertig zum Einsetzen. Am Fuß des CAD/CAM-Abutments sorgt ein kleiner Kunststoff-Sprengring für die sichere Positionierung des Abutments beim Einkleben in das Implantat. Nach der Entfernung des Gingivaformers wird die Anschlussgeometrie gereinigt und für die Verklebung vorbereitet. Es ist darauf zu achten, dass der Zementüberschuss komplett entfernt wird, da dieser sonst zu Gingiva-Irritationen oder Entzündungen der periimplanären Gewebemanschette führt. Es hat sich als vorteilhaft erwiesen, das Implantat möglichst paragingival zu setzen (Abb. 1-36).

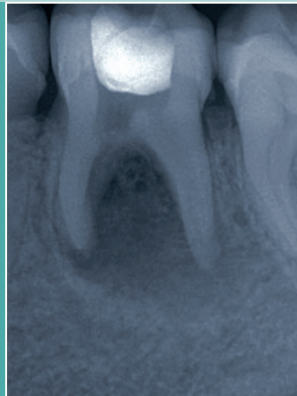


Abb. 1: Röntgenbild vom beherdeten Zahn 36.

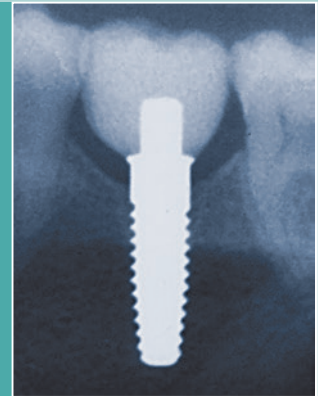


Abb. 2: Röntgenkontrolle nach prothetischer Versorgung.

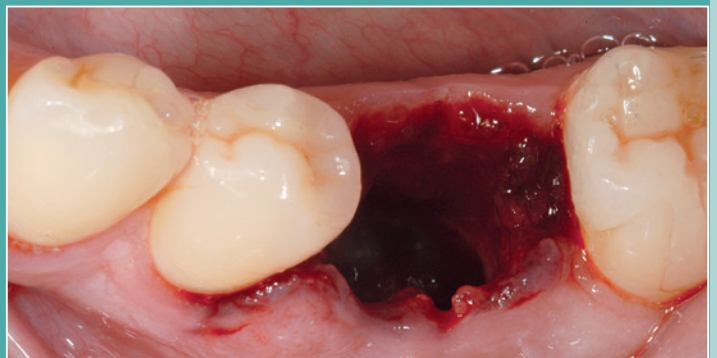


Abb. 3: Extraktionsalveole nach Entfernung des Zahns 36 und Herdausräumung.

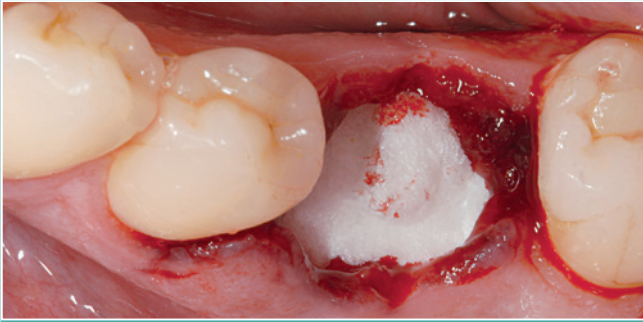


Abb. 4: Eingelegtes Collafleece, darunter in den Alveolen Collacone.

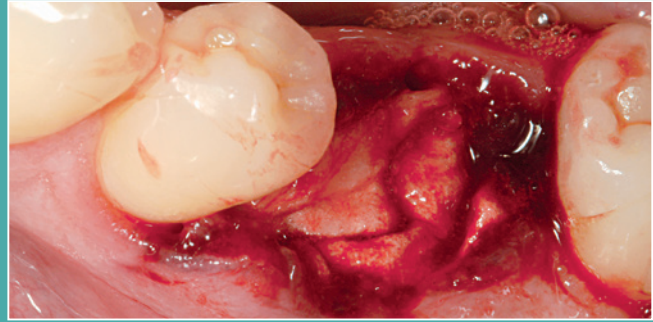


Abb. 5: Mit Eigenblut benetzt.

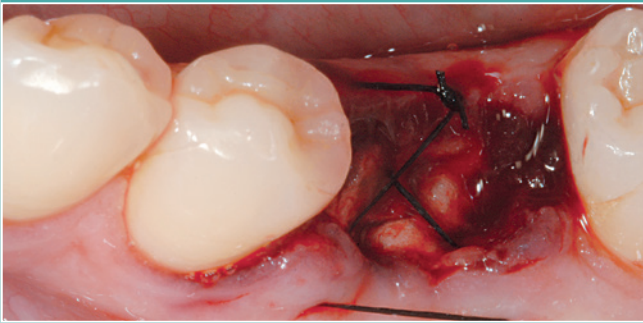


Abb. 6: Mit Kreuzstichnaht gesichert.

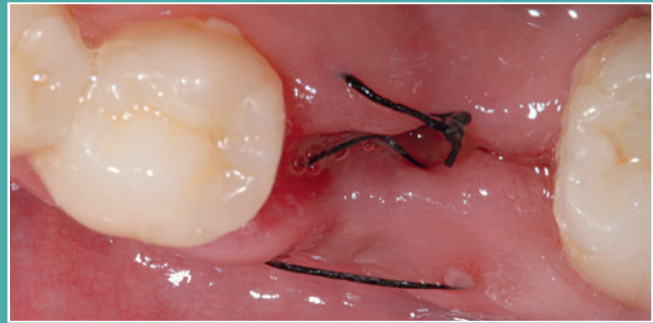


Abb. 7: Wunde zwei Wochen später, kurz vor Nahtentfernung.

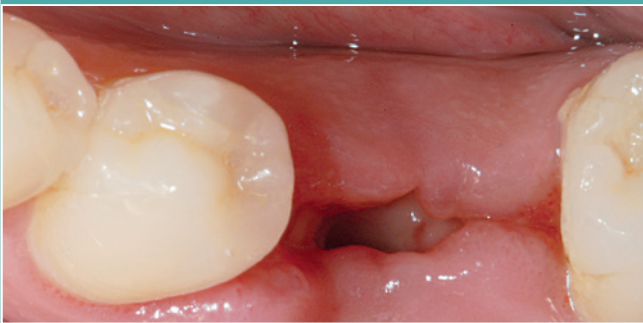

Abb. 8: Wunde nach Nahtentfernung.

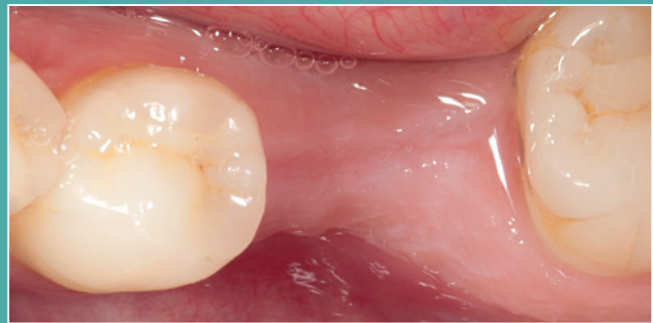

Abb. 9: Verheilte Situation nach sechs Monaten.

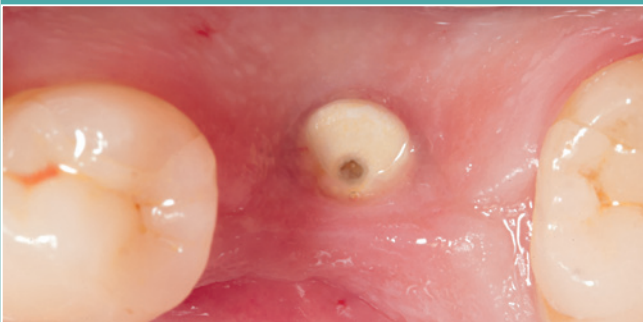

Abb. 10: Eingeheltes Implantat nach weiteren drei Monaten.

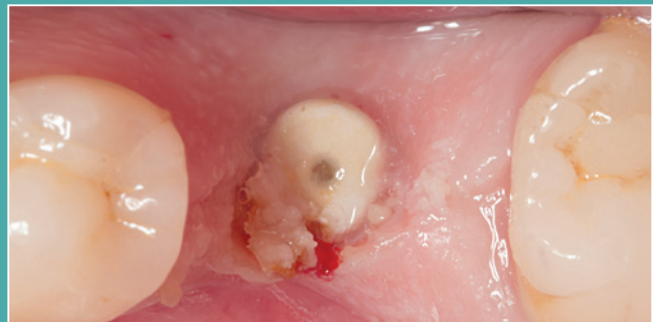

Abb. 11: Mit Tissuetrimmer (NTI Kahla) freigelegtes Implantat.

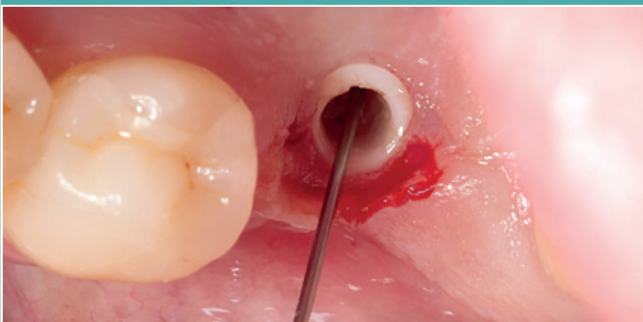

Abb. 12: Spülen der Implantat-Innengeometrie mit H₂O₂ (5%).

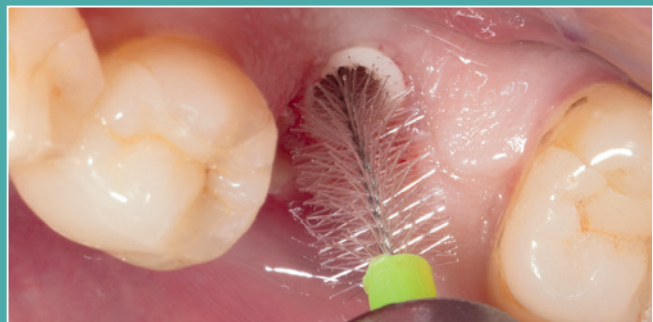

Abb. 13: Mechanische Reinigung mit Rotobürstchen (Curaden).



Abb. 14: Abdruckpfosten zur geschlossenen Abformung.

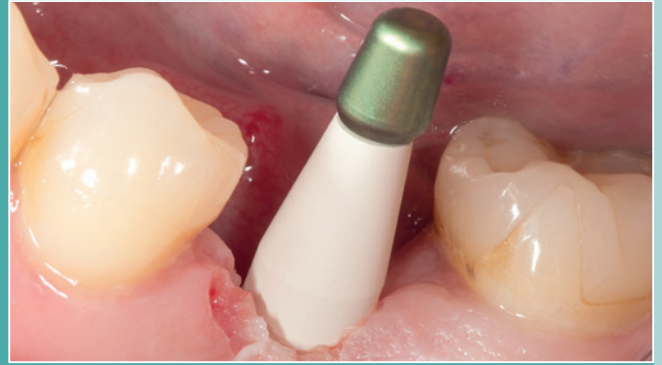

Abb. 15: Abdruckpfosten auf das Implantat aufgeschraubt.




Abb. 16: Abdruck nach geschlossener Abformung.



Abb. 17: Gingivaformer mit Lock-Verschluss.

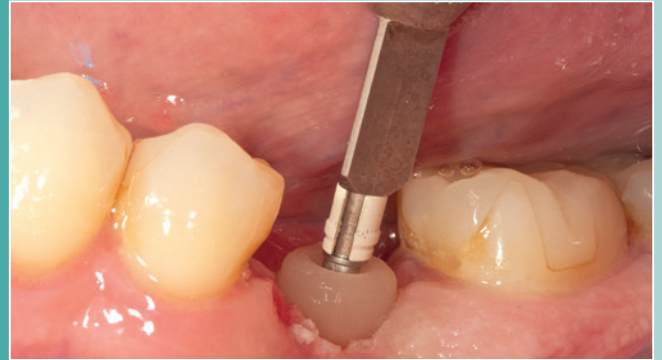

Abb. 18: Eingedrehter Gingivaformer für die temporäre Versorgung.



Abb. 19: Zusammengesetzter Abdruckpfosten mit Laboranalog.

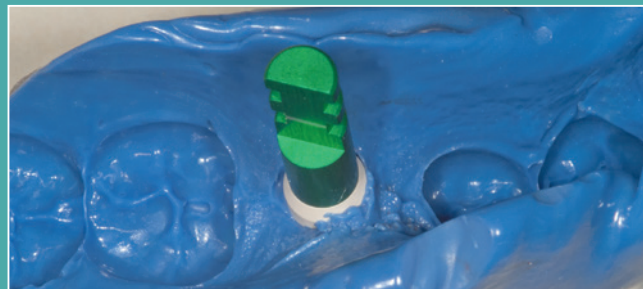

Abb. 20: Abdruckpfosten reponiert im Abdruck zur Modellherstellung.

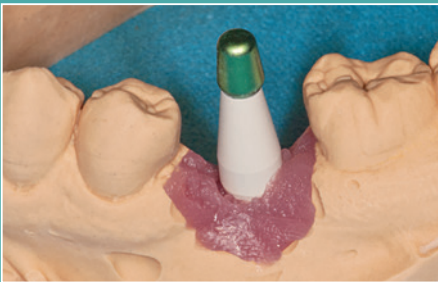


Abb. 21: Ausgegossener Zahnkranz mit Abdruckpfosten.

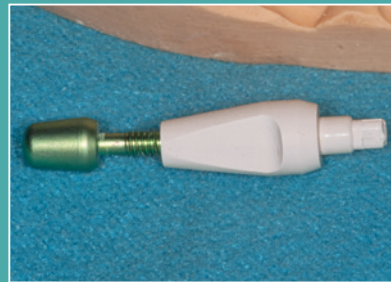


Abb. 22: Abgeschraubter Abdruckpfosten.

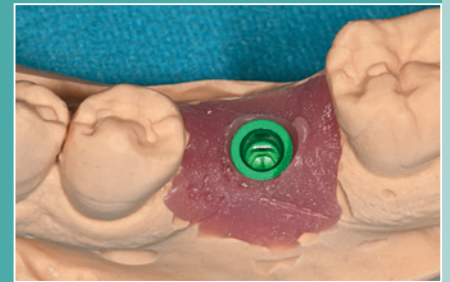


Abb. 23: Laboranalog mit Zahnfleischmaske.

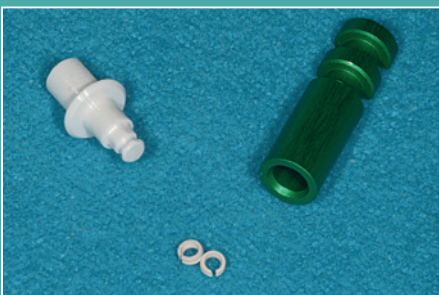

Abb. 24: Laboranalog und CAD/CAM-Abutment mit Sprengringen.

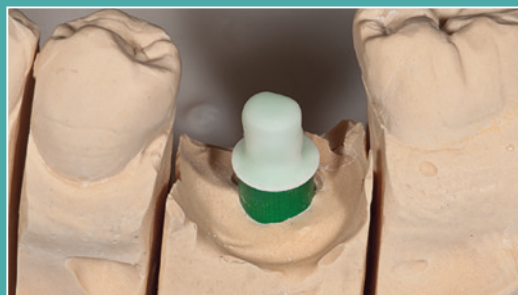


Abb. 25: Aufgesetztes CAD/CAM-Abutment auf Modell.

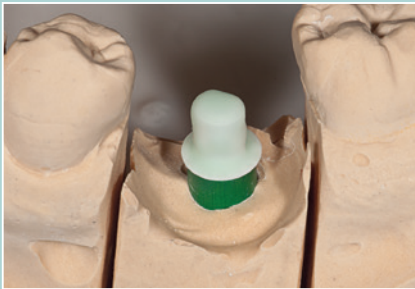

Abb. 26: Aufgetragener Zirliner (IvoclarVivadent) zur Verbindung Zirkon Presskeramik.

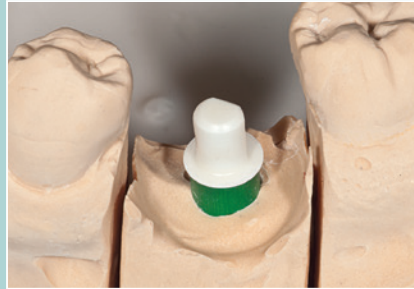

Abb. 27: Aufgebrannter Zirliner.

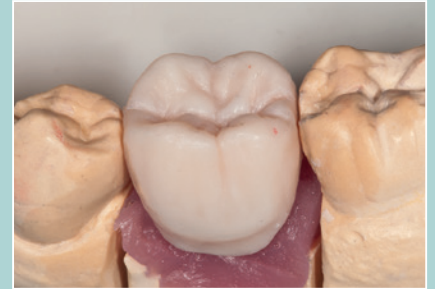

Abb. 28: Wachsmodellation der Krone.

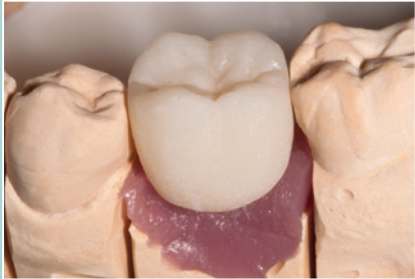

Abb. 29: Krone nach dem Pressen.

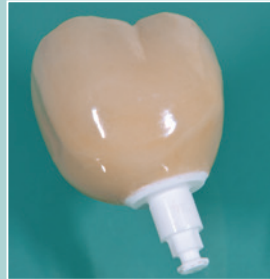

Abb. 30: Fertige, aufgepresste Krone nach dem Glasurbrand.

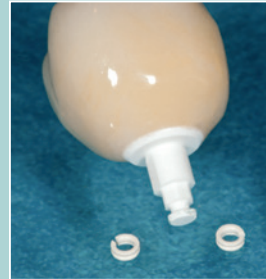

Abb. 31: CAD/CAM-Abutment vor dem Aufsetzen des Sprenglings.

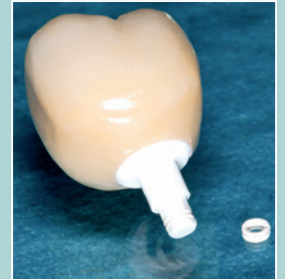

Abb. 32: CAD/CAM-Abutment mit aufgesetztem Sprengling.



Abb. 33: Überprüfung der Passung auf dem Modell.

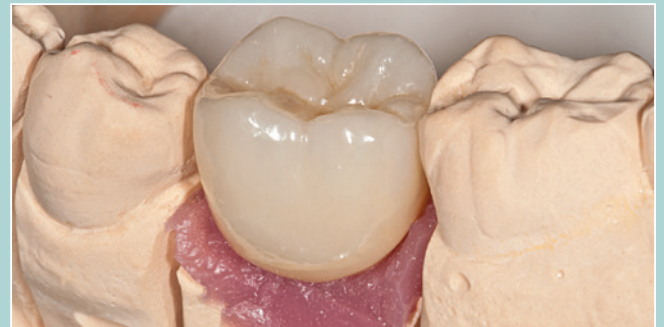

Abb. 34: Überprüfung der Passung auf dem Modell mit Zahnfleischmaske.

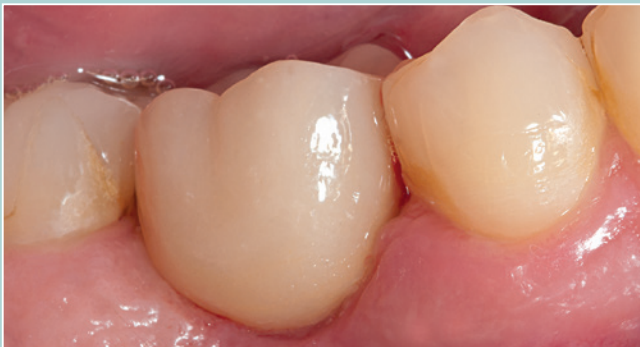

Abb. 35: Bukkale Ansicht der Krone nach dem Einzementieren.

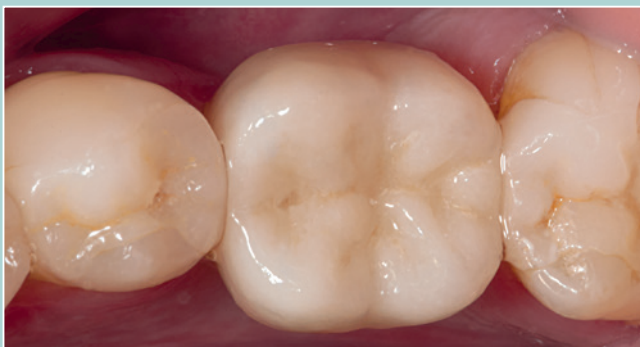

Abb. 36: Okklusale Ansicht der Krone.

Michael Leistner



Dr. Michael Leistner

- 1978-1981 Ausbildung Zahntechnik
- 1989 Examen, Approbation und Promotion an der Albert-Ludwigs-Universität Freiburg, Studiengang Zahnmedizin
- 1989 Wissenschaftl. Tätigkeit für Krupp Medizintechnik mit Schwerpunkt Titanschweißung, Abteilung Prof. Dr. Kappert
- 1991 Niedergelassen in eigener Praxis
- 1994 Referent zum Thema Vollkeramik
- 2001 Sieger der russischen Stomatologie-Meisterschaft
- 2002 Referent zum Thema Implantologie
- 2003 Internationale Referententätigkeit
- 2005 Referent zum Thema Metallfreie Stifte
- 2007 Gründung einer überregionalen Praxisgemeinschaft
- 2009 Zahnärztliche Zulassung in Porto (Portugal)
- 2012 Referent zum Thema vollkeramische Implantate

■ info@dent-design.de
 ■ www.dent-design.de