

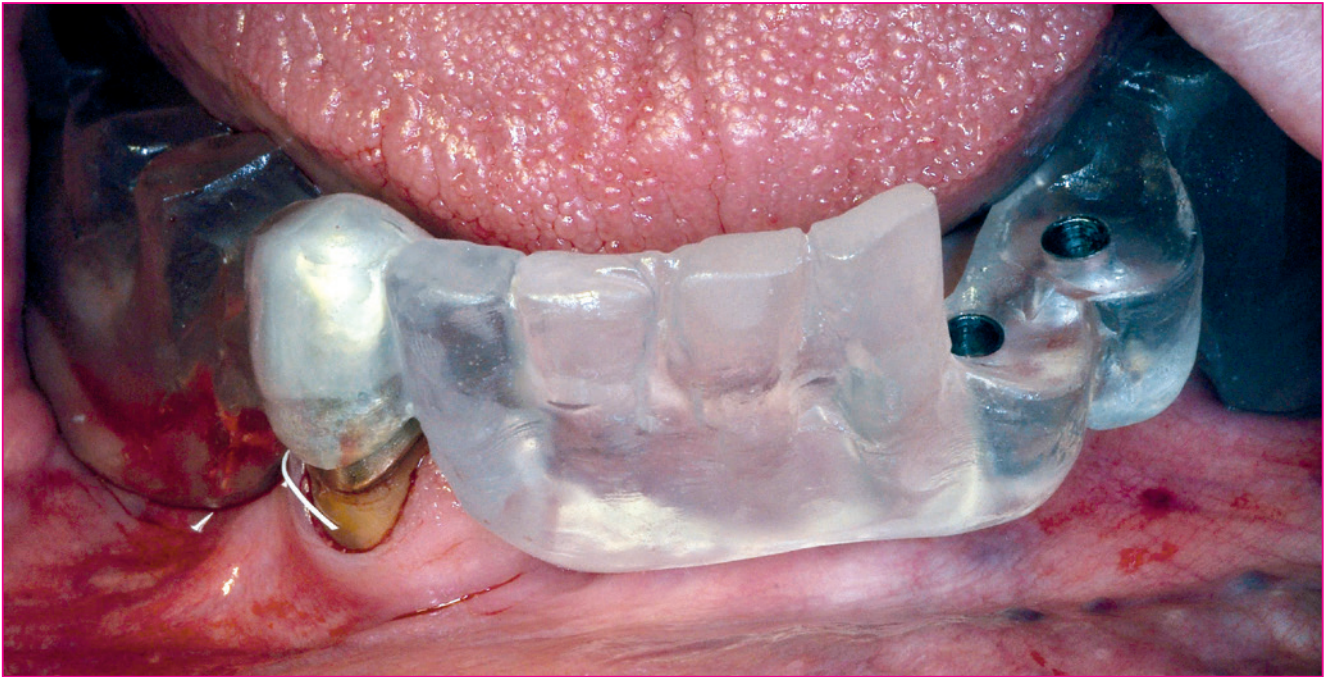

Abb. 1: Situs mit Positionierungsschablone.

## Hybridversorgung im Unterkiefer auf zweiteiligen reversibel verschraubbaren Zirkonoxidimplantaten

Elisabeth Jacobi-Gresser

**Keramikimplantate bieten seit einigen Jahren eine verträgliche und ästhetisch ansprechende festsitzende prothetische Versorgungsmöglichkeit nach Zahnverlust im Front- und Seitenzahnbereich. Laut präklinischen Studien ist die Osseointegration von Zirkon- und Titanimplantaten vergleichbar [1]. Die Erfolgsraten von Zirkonoxidimplantaten im Bereich festsitzender Versorgung nähern sich denen von Titanimplantaten an [2,3]. Die biologische Verträglichkeit des Zirkonoxids erweist sich dagegen im Hinblick auf Korrosionsstabilität und Biofilmbildung dem Titanoxid als deutlich überlegen [4-12].**

Erweiterte Versorgungsoptionen im Bereich der Hybridprothetik ergeben sich durch die Neuentwicklung reversibel verschraubbarer Keramikimplantate. Eine weitere Evaluierung durch experimentelle und klinische Studien ist diesbezüglich noch zu erbringen.

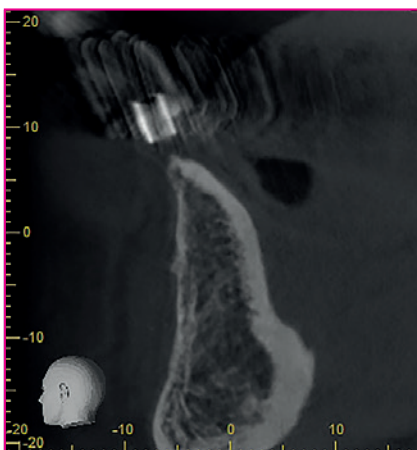


Abb. 2: Screenshot der DVT-Aufnahme.

### Die neue Generation der Keramikimplantate

Die Weiterentwicklung des inzwischen nahezu zehn Jahre verfügbaren Zeramex T-Implantates (Dentalpoint) zum verschraubbaren Zeramex XT-Implantat mit dem identischen wurzelförmigen Design und der bewährten mikrostrukturierten hydrophilen Oberfläche ermöglicht eine flexible und reversibel zu gestaltende prothetische Aufbaukonstruktion und damit eine hohe prothetische Flexibilität. Während das Abutment beim T-Implantat verklebt werden muss, wird es beim XT-Implantat über eine hoch belastbare karbonfaserverstärkte PEEK Kunststoff-Schraube (Vicarbo) befestigt. Hierbei gilt es, das empfohlene Anzugsmoment für die Verschraubung von 25 Ncm einzuhalten. Die XT-Implantatserie wurde im Sommer 2017 zunächst für erfahrene Zeramex-Anwender für den klinischen Einsatz zur Verfügung gestellt. Sie ist seit Anfang dieses Jahres in den Durchmessern 5,5 mm und 4,2 mm in den Längen 8, 10 und 12 mm verfügbar. Im Folgenden wird der Einsatz des Zeramex XT-Implantates zur Pfeilervermehrung bei einer Teleskopversorgung im Unterkiefer dargestellt.

## Kasuistik

Eine 70-jährige Patientin benötigte eine prothetische Neuversorgung der 20 Jahre alten Teleskop-Prothese im Unterkiefer, da der Pfeilerzahn 34 des auf zwei Teleskopkronen (43 und 34) fixierten Ersatzes durch Parodontitis geschädigt und nicht mehr erhaltungswürdig war. Als Grunderkrankung lag eine in jungen Jahren diagnostizierte Zöliakie und eine aggressive Parodontitis (AP) vor, die bereits früh zu Zahnverlusten geführt hatte. Eine systematische Parodontalbehandlung war vor 20 Jahren erfolgt und eine parodontale Nachsorge ist seither in regelmäßigen Abständen bis heute durchgeführt worden. Da die Labordiagnostik Hinweise auf eine erwartungsgemäß erhöhte genetische Entzündungsneigung (Highresponder-Status) wie auch eine erhöhte immunologische Titanunverträglichkeit im Titanstimulationstest bestätigte, sollte die Hybridprothetik auf Zirkonoxidimplantaten unter Vermeidung des Implantatwerkstoffes Titan verankert werden [13-15].

### Implantatprothetische Planung

Im vorliegenden Fall wurden zur Verbesserung der Prothesenabstützung in Position 34, 35 und 44 Zeramex XT-Implantate vorgesehen, der stabile natürliche Pfeilerzahn 43 sollte erhalten bleiben. Die regio 33 war ohne knöcherne Aufbaumaßnahmen für eine Implantation ungeeignet. Die Patientin wünschte aufgrund ihres durch die langjährige Zöliakie eingeschränkten Gesundheitszustandes den Verzicht auf unnötige chirurgische Maß-

nahmen und eine möglichst minimalinvasive implantatologische Versorgung. Nach Erstellung der Positionierungsschablone und der 3D-Röntgendiagnostik im DVT erfolgte die chirurgische Phase mit bewährter Unterstützung durch naturheilkundliche Arzneimittel.

### Chirurgische Phase

Im August 2017 erfolgte die Insertion der Implantate in regio 44, 34 und 35 in Lokalanästhesie nach dem empfohlenen Protokoll. Die Implantatpositionen wurden mittels einer Bohrschablone festgelegt. Beim Gewindeschnitt ist auf eine exakte Präparation zu achten, damit das Implantat mit einem empfohlenen Drehmoment von 20-30 Ncm primärstabil verankert und die gewünschte vertikale Versenkung erreicht wird. In der Regel wird eine Insertion von Hand mit max. 15 U/min erreicht, wobei das Implantat auf 0,6-1,6 mm suprakrestal versenkt wird. Dieses Drehmoment wird aufgrund des konischen Implantatdesigns erst bei den letzten zwei Umdrehungen aufgebaut. Für die bevorzugte geschlossene Einheilung wurde der Mukoperiostlappen über den Implantaten speicheldicht vernäht. Die Implantatpositionierungen wurden röntgenologisch überprüft. Die Einheilung der inserierten Implantate mit einem Durchmesser von 4,2 mm und einer Länge von 12 mm erfolgte komplikationsfrei. Die vorhandene UK-Prothese konnte abgestützt auf dem vorhandenen Primärteleskop 43 nach postoperativer Anpassung interimsmäßig getragen werden. Elf Wochen später wurden die Implantate nach primärer Osseointegration freigelegt und die Gingivaformer eingebracht.

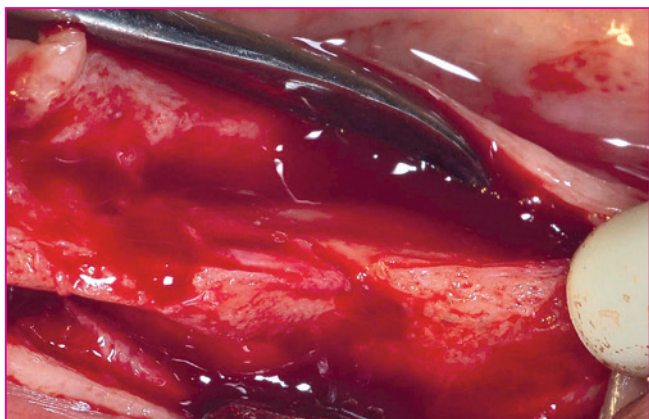

Abb. 3: Operationssitus.

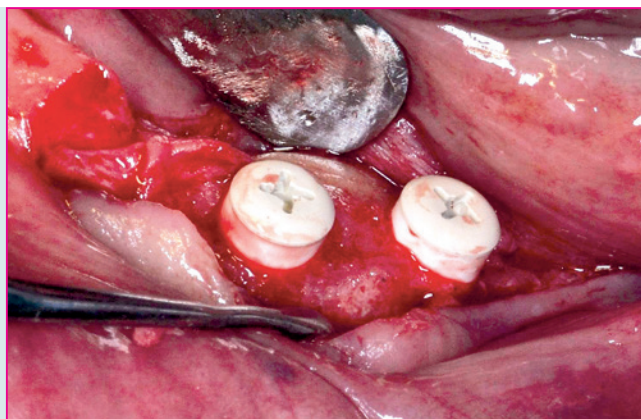


Abb. 4: Insetierte Implantate mit Einheildecken.

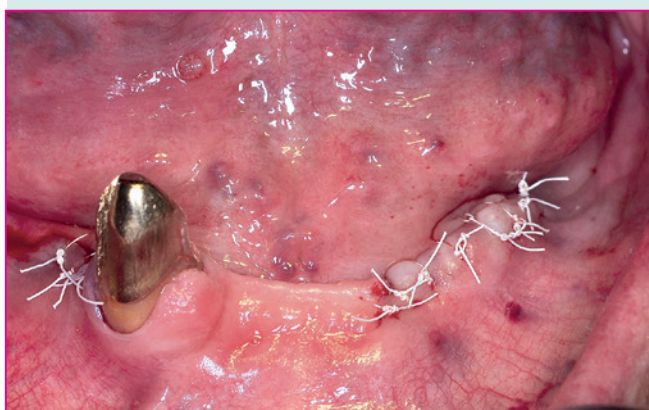


Abb. 5: Wundverschluss

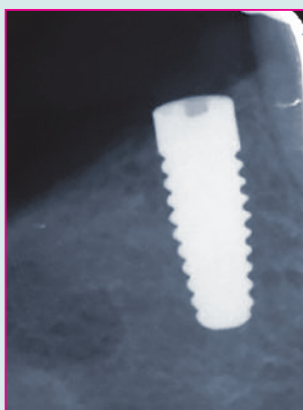


Abb. 6: Röntgenbild regio 44 postoperativ.

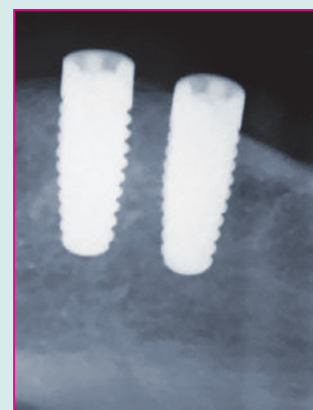


Abb. 7: Röntgenkontrolle regio 34, 35 postoperativ.

## Prothetische Phase

Die offene Abformung der Implantatpfeiler und des parodontal unauffälligen Zahnes 43 erfolgte eine Woche später mittels individuell gefertigtem Abformlöffel. Im Folgetermin wurden die im Bereich der Schraubenkanäle der Abutments offenen individuellen Zirkonoxidprimärkronen auf den konfektioniert verfügbaren verschraubten Zirkonoxidabutments adhäsiv verklebt (Silane, dualhärtender Komposit). Als friktive Sekundärstruktur wurden PEEK-Kappen zur Spannungsvermeidung direkt im Mund ins Gerüst verklebt. Die Okklusionsebene wurde mittels Gesichtsbogen schädelbezogen festgelegt und die Bisslage wurde mithilfe des Kunststoff-Bisswalls auf der Tertiärstruktur überprüft. Eine Verträglichkeitstestung der zu verwendenden Materialien hatte zuvor im Immunblutlabor stattgefunden (LTT) [16]. Die Primärkronen sind durch Schaffung eines Zugangs zur Vicarbo-Schraube bedingt abnehmbar und erlauben somit eine vollständige kontrollierte Beseitigung von Kleberresten. Im November erfolgte die Eingliederung der Primärteleskope auf Zahn 43 und den Implantaten 44, 34, 35 und der abnehmbaren Modellgusskonstruktion mit PEEK-Sekundärteleskopen. Die Schraubenkanäle der Abutments wurden zunächst mit Fermit verschlossen. Die klinischen und laborseitigen Arbeitsabläufe gestalten sich durch das präzise Handling deutlich einfacher im Vergleich zum bisherigen Zeramex T-System.

Die Patientin ist erfreut über eine funktionelle, stabile und gut zu handhabende Unterkiefer-Neuversorgung unter Verwendung individuell verträglicher Materialien für den implantatprothetischen Ersatz. Im vorliegenden Fall war die Neuversorgung unter den umweltmedizinischen Kriterien einer immunologisch und toxikologisch möglichst verträglichen Materialverwendung geboten.

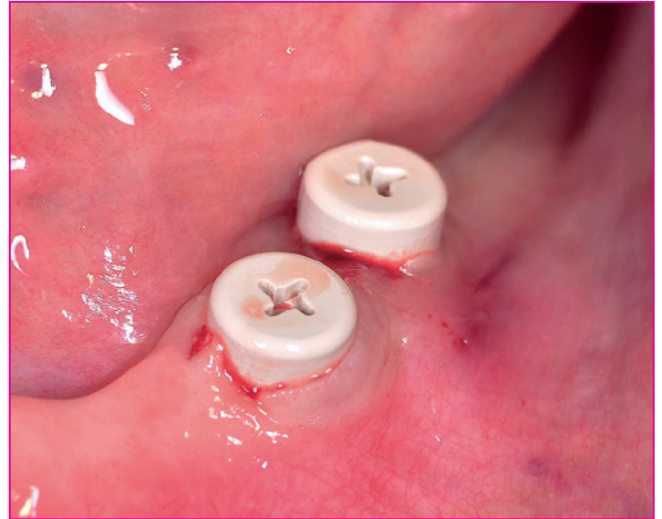


Abb. 8: Eingebraachte Gingivaformer nach Freilegung.

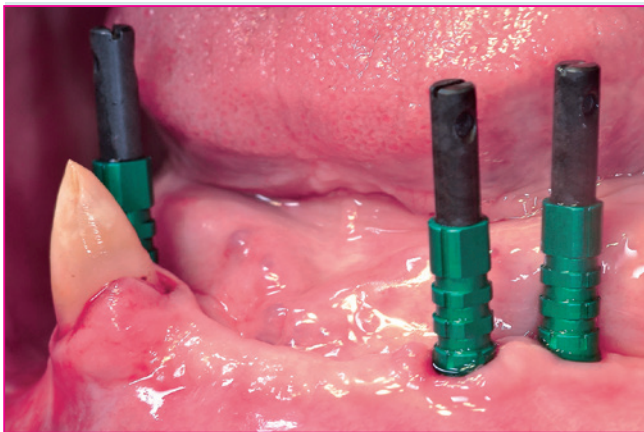


Abb. 9: Abformpfosten eingedreht.

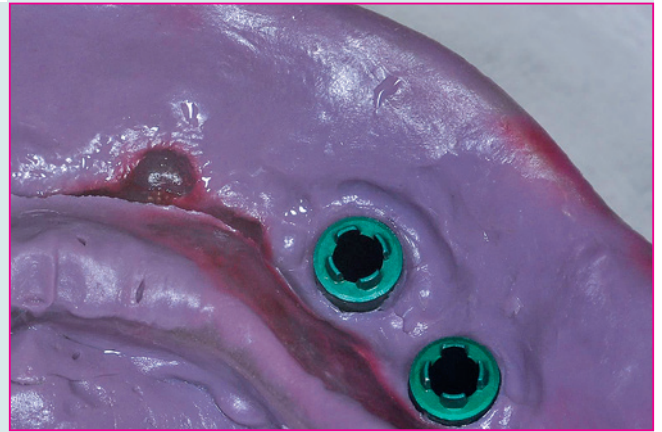

Abb. 10: Detailansicht Abformung mit Abformpfosten.

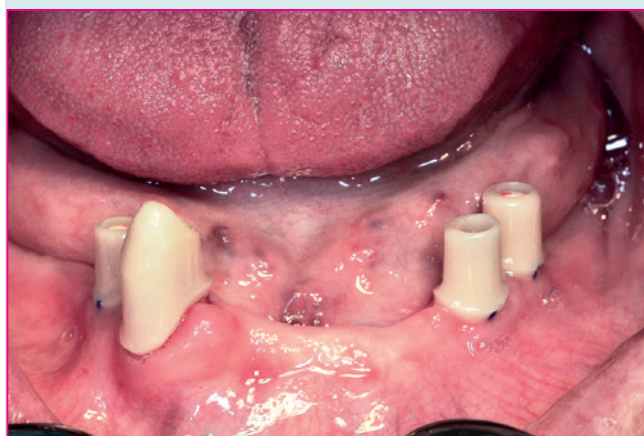


Abb. 11: Einprobe der Primärkronen.

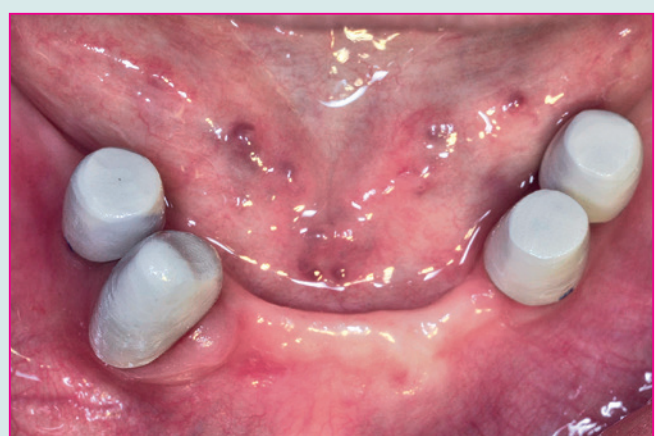

Abb. 12: PEEK-Sekundärteile in situ.

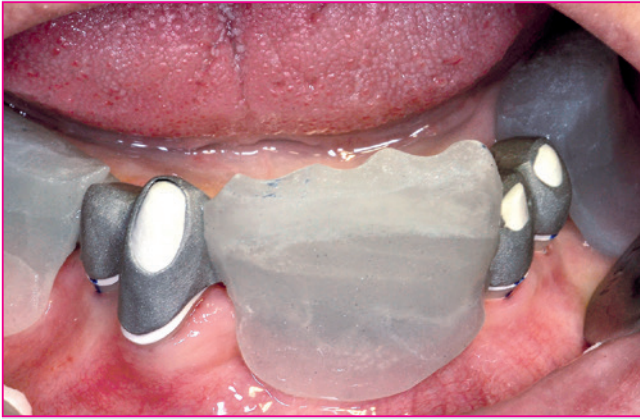

Abb. 13: Gerüst mit Bisswoll.

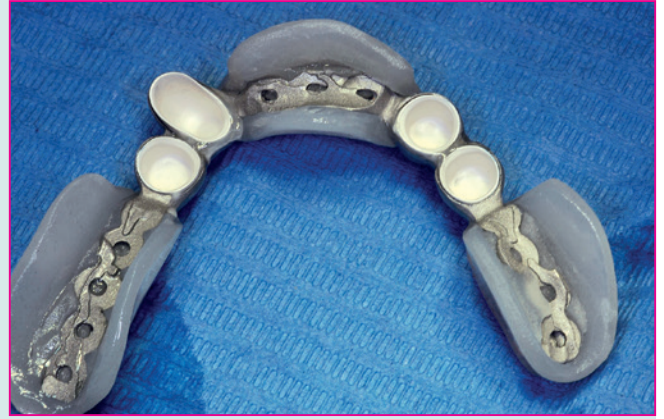

Abb. 14: Sekundärteile im Tertiärgerüst verklebt.

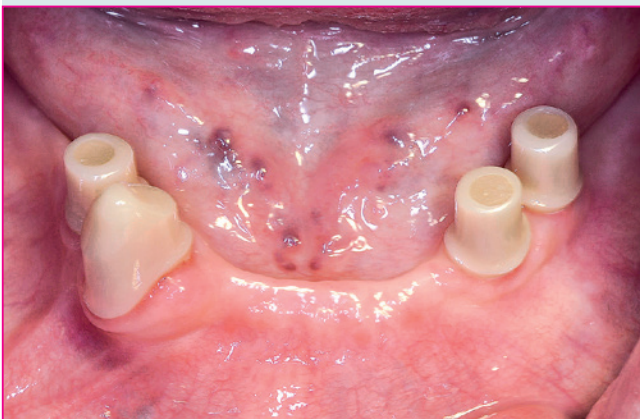

Abb. 15: Zirkonoxid-Primärkronen eingegliedert.

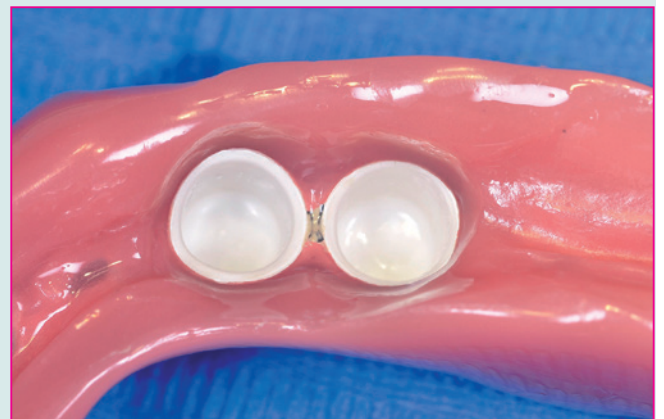

Abb. 16: Detailansicht PEEK-Sekundärteile in der Prothesenbasis.

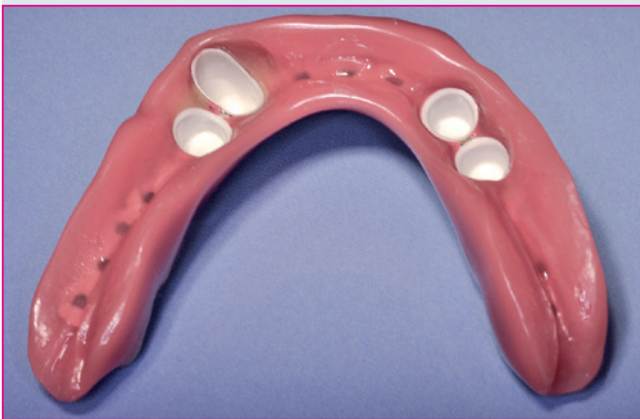

Abb. 17: Teleskop-Prothese (ZTM Richard Bohrer).



Scan mich – Literatur oder  
Tel.: 08025/5785  
E-Mail: leser@pipverlag.de



Dr. med. dent.  
Elisabeth Jacobi-  
Gresser

- 1972-1977 Studium der Zahnmedizin, Johannes-Gutenberg-Universität in Mainz
- 1975-1976 Famulatur in der Oral- und Kieferchirurgie am Parkland Memorial Hospital Dallas, University of Texas, USA
- 1978-1981 Ausbildung zur Fach Zahnärztin der Oralchirurgie ZMK-Klinik in Mainz
- Seit 1978 implantologisch tätig, seit 1999 TSP Implantologie
- 1982-2017 Niederlassung in Praxisgemeinschaft in Mainz
- Seit 2009 Tätigkeitsschwerpunkt Umweltzahnmedizin
- Seit 2018 angestellt tätig nach Praxisübergabe
- Internationale Referenten- und Dozententätigkeit
- Seit 2014 wissenschaftliche Leitung des Curriculums „Integrative Zahnmedizin“ der LZK Rheinland-Pfalz

■ mail@jacobi-gresser.de  
■ www.jacobi-gresser.de

## Fazit

Mit der neuen Technologie der reversibel verschraubbaren Zirkonoxidimplantate kann das Indikationsspektrum in Hinblick auf die abnehmbare Hybridprothetik erweitert werden. Damit ist eine implantatprothetische Versorgung im gering bezahnten oder zahnlosen Kiefer auch bei den Patienten möglich, bei denen aufgrund von immunologischer Unverträglichkeit auf Titan verzichtet werden sollte. Neben einer Verankerung auf Teleskopen ist auch die Bereitstellung von Lokatoren geplant. Langzeituntersuchungen sind erforderlich, um diese Versorgungsoptionen zu validieren. ■