

ISSN: 1869-6317

Magazin für die  
implantologische Praxis  
10. Jahrgang 2019

Heft 3 | Mai 2019

14 € • [www.pipverlag.de](http://www.pipverlag.de)

**3|2019**

**pip**  
Praktische Implantologie  
und Implantatprothetik

kurz & schmerzlos:  
Periimplantitis II

**Kieler Sushi**

Zweiteilige  
Keramikimplantate im  
digitalen Workflow

**Fotostory**



# Kein Zement. Keine Schraube. Nur ein Impuls!



**Die finale Krone in wenigen Sekunden!** Anstelle von Zement oder Schrauben wird bei Acuris die Krone durch Friktion auf dem Abutment befestigt. Alles, was Sie benötigen, ist ein Impuls mit unserem einzigartigen Befestigungsinstrument. Damit sitzt die Krone fest, bleibt aber für den Zahnarzt herausnehmbar.

**Ohne Zement – weniger Periimplantitis-Risiko.  
Ohne Schraube – mehr Ästhetik.  
Ohne Zweifel – eine kleine Revolution!**

Weitere Impulse:  
Tel. 06251 16-1610, [www.dentsplysirona.com/acuris](http://www.dentsplysirona.com/acuris)



Liebe Leserin, lieber Leser,

gehen wir einmal davon aus, dass der freie Beruf und die Niederlassung in Deutschland doch nicht vom Aussterben bedroht sind, die Dentalketten die ihnen gebührende Nische – und die dazugehörigen Patienten – finden werden, aber auch für die in den Beruf drängenden weiblichen Zahnärzte die eigene Praxis die erstrebte Existenzform bleibt. Das wird nichts daran ändern, dass der niedergelassene Zahnarzt künftig deutlich geiziger mit seiner Arbeitszeit sein muss, um sich in erster Linie der Hauptsache, natürlich seinen Patienten, zu widmen.

Von vermuteten 223 Tagen in Vollzeit verbringen Zahnärzte 100 Tage mit Bürokratie. Ehe wir diskutieren, ob erziehende Mütter und Väter mit dem Versorgungsauftrag in Einklang zu bringen sind, sollten wir dieses völlig absurde Verhältnis auf den Prüfstand stellen und nicht zuletzt dank heutiger digitaler Möglichkeiten auf maximal ein Drittel herunterbrennen lassen. Das wäre doch mal eine lohnende Aufgabe für unseren ambitionierten Minister und die assoziierten Körperschaften und Behörden.

Viele unbürokratische Inspirationen mit Ihrer neuen **pip**,

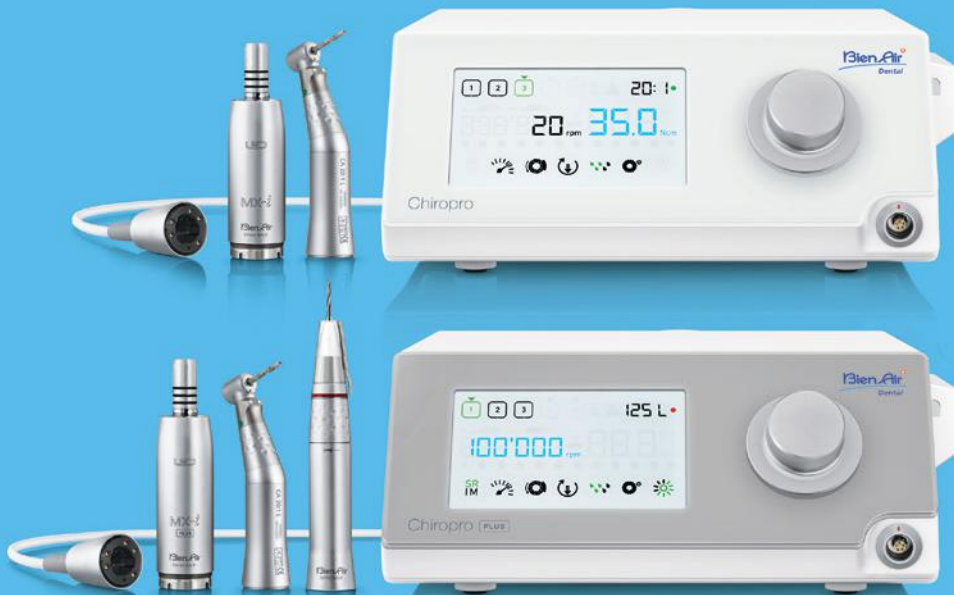Ihre

Marianne Steinbeck

Wir freuen uns auf Sie auf [www.frag-pip.de](http://www.frag-pip.de)! Registrieren und als Teil der **pip**-Community vom Expertenpool für all Ihre Fragen profitieren.



# PURE SIMPLICITY



**NEW CHIROPRO**

**IMPLANTOLOGY**  
*motor system*

**NEW CHIROPRO PLUS**

**IMPLANTOLOGY**  
*motor system*

**ORAL SURGERY**  
*motor system*

Steuern Sie Ihren Implantologie- und Chirurgie-Motor mit einem einzigen Drehknopf. Die neuen Chiropro von Bien-Air Dental wurden komplett nach einer Philosophie konzipiert: **Schlichkeit!**

 **GO TO online shop**  
[bienair.com/eshop](http://bienair.com/eshop)

**FREE SHIPPING!**



**03 so viel vorweg**

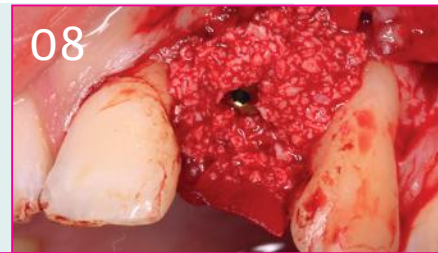Editorial

**05 pip auf einen Blick**

Inhaltsverzeichnis

**08 pip fallstudie**

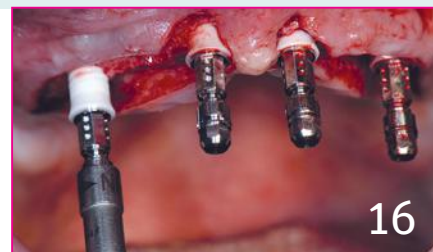L. Krause: Frontzahnverlust durch traumatogene Zyste – ein Fallbericht



**12 pip fallstudie**

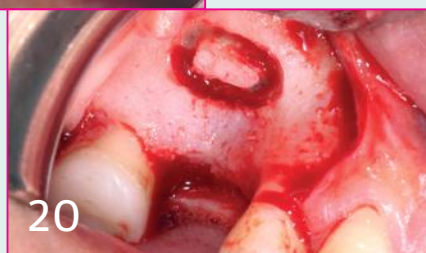O. Zernial: Kieler Sushi

12



**16 pip fallstudie**

M. Gahlert, D. Sandmair: Zweiteilige Keramikimplantate und digitaler Workflow unter klinischen und zahntechnischen Aspekten



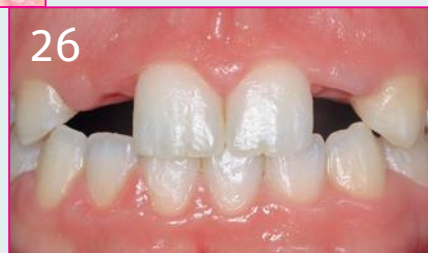**20 pip fallstudie**

M. Schindler: Spätimplantation nach externem Sinuslift

**26 pip fallstudie**

J. E. Maté Sánchez de Val: Gewebeerhaltung in der ästhetischen Zone mit einem neuartigen Hybridabutment

26



**32 kurz & schmerzlos**

Periimplantitis revisited: Teil 2 – Prävention und Therapie

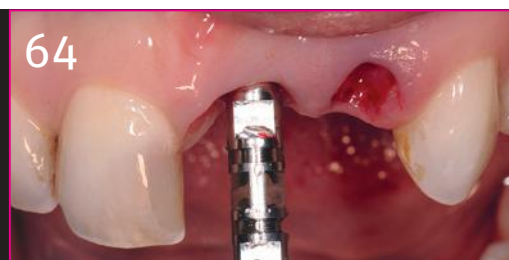**62 Tipp in pip**


Aus der Praxis für die Praxis

**64 pip fotostory**


P. Randelzhofer: Rot-Weiß-Ästhetik mit minimaltraumatischer Implantatbett-Gestaltung

64







**72 pip hat recht**  
T. Ratajczak:  
Konsequenzen von Hygienemängeln



**74 pip comic**  
Neulich in der Praxis Drs.  
Gestern und Heute

**pip fragt**

- 76** E. Maedel: Kurz ist nicht gleich kurz
- 78** M. Banze, B. Eder: Ein Jahr NIWOP
- 80** A. van Schöll: Mehr glückliche Patienten
- 82** B. Delin: Wir verbessern die Lebensqualität von Zahnarzt und Patient
- 84** A. Kirsch: Eine Legende geht weiter
- 86** M. Balkenhol, A. Leyer, M. Hartmann: Eine Bremse für die „Leise Krankheit“



**pip produktreport**

- 88** Wie rau ist rau?
- 90** Ein Tray für alle Anforderungen
- 92** Einfach. Schnell. Original.
- 94** Neues Produktportfolio für Jedermann
- 96** Für zuverlässige Wasserhygiene



**pip vor ort**

- 98** Oral Reconstruction  
Global Symposium:  
20/20 Vision
- 100** Komplikationen beherrschen
- 102** Internationales Osteology  
Symposium – die nächste  
reGENERATION



**104 pip impressum**  
Wir stehen hinter **pip**  
**104 pip experten**  
Editorial Advisory Board



# BLUE SAFETY

Die Wasserexperten

## Mit Wasserhygiene Geld sparen!



I ❤️ 💧

Noch heute **kostenfreie Sprech-**  
**stunde Wasserhygiene** vereinbaren.

**BLUE SAFETY**

Premium Partner

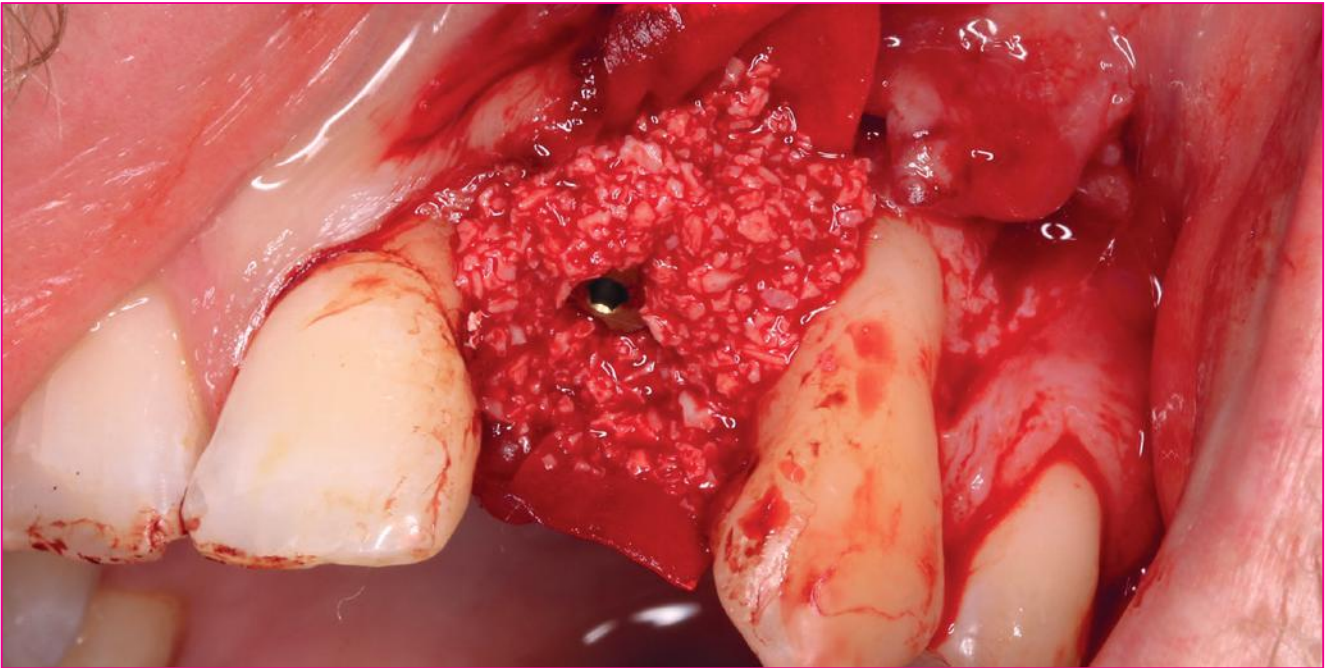
DEUTSCHER ZAHNÄRZTETAG

für den Bereich  
**Praxishygiene**

Fon **00800 88 55 22 88**

**[www.bluesafety.com/Termin](http://www.bluesafety.com/Termin)**





## Frontzahnverlust durch traumatogene Zyste – ein Fallbericht

Lutz Krause

Infolge eines Unfalls erlitt der seinerzeit 20-jährige Patient im Oktober des Jahres 2015 ein komplexes Frontzahntrauma unter Einbeziehung der Zähne 11 bis 22. Die Hartschadensschäden waren den Klassen I bis III nach Ellis zuzuordnen, wobei die Prognose des Zahnes 22 bereits zum Zeitpunkt der Erstversorgung als kritisch einzuschätzen war. Die Zähne 11 und 21 mit Ellis-Frakturen I/II wurden zunächst konservierend versorgt. Die Zahnkrone 22 zeigte eine in vestibulo-oraler Richtung schräg verlaufende Fraktur, einschließlich großflächiger Eröffnung des Pulpenkavums, welche palatinal subgingival endete. Der Zahn wurde nach endodontischer Behandlung mit einem adhäsiven Kronenaufbau versorgt.

Exakt 18 Monate nach dem Unfallereignis zeigte regio 22 im April des Jahres 2017 in der klinischen Verlaufskontrolle vestibulär eine diskrete Schwellung und Fistelbildung. Die zeitgleich eingeleitete Bildgebung der betroffenen Region ließ einen ausgedehnten zystischen Prozess erkennen (Abb. 1, 2).

Die radiografisch deutlich sichtbare scharfe Begrenzung der Knochenläsion im Vergleich zur Umgebung sprach für die Diagnose einer radikulären Zyste. Die radikuläre Zyste gilt als die am häufigsten auftretende Kieferzyste odontogener Genese. Re-trospektive Datenanalysen gehen hier von bis zu 84,5 % aus. Prospektive epidemiologische Studien aus Australien beschreiben die radikuläre Zyste mit 45,7 % als häufigste Kieferzyste [1].

Das röntgenografisch sichtbare Ausmaß der Läsion ließ einen erheblichen Knochenverlust in allen Dimensionen erwarten. Der dünne Morphotyp des Weichgewebes implizierte

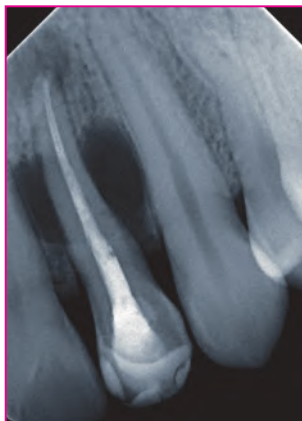


Abb. 1: Apikale und periradikuläre Läsionen 18 Monate nach Erstversorgung.

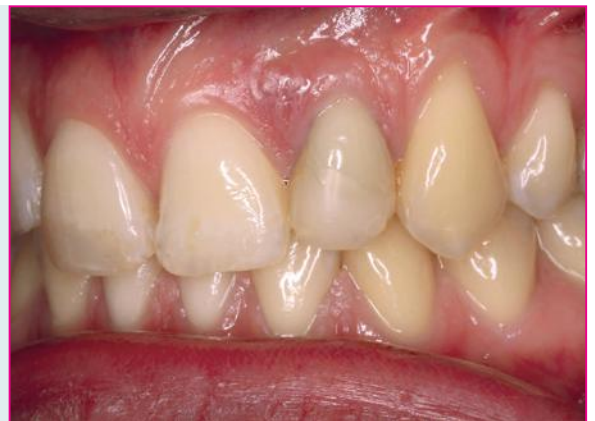

Abb. 2: Klinik 18 Monate nach Erstversorgung.

geeignete Maßnahmen für den Erhalt bzw. die Rekonstruktion der defizitären Hart- und Weichgewebe. Der aus dem Befund resultierende Behandlungsablauf wurde folgendermaßen definiert:

1. Zahntfernung, Augmentation, langzeitprovisorische Adhäsivbrücke (LZP)
2. Implantation und Wiedereingliederung LZP nach sechs Monaten
3. Freilegung und therapeutischer Zahnersatz (TZE) nach sechs Monaten
4. Definitive Kronenversorgung nach frühestens drei Monaten

## Step 1

Die gemäß Röntgenbild ausgedehnte Destruktion des Alveolarfortsatzes (Abb. 3) bestätigte sich nach der schonenden Zahntfernung eindrucksvoll (Abb. 4). Das Zystengewebe, laut feingeweblicher Aufarbeitung als Material einer radikulären Zyste beschrieben, wurde subtil aus dem Defekt entfernt, wobei sich die palatinale Begrenzung der Alveole als teilweise resorbiert erwies. Die Augmentation erfolgte mit partikulärem KEM xenogenen Ursprungs, welches mit präoperativ entnommenem Venenblut „biologisiert“ worden war. Die Abdeckung des Augmentats (Abb. 5) erfolgte mit einer porcinen RCM (Bio-Gide, Geistlich), wobei insbesondere im palatinalen Bereich eine großflächige Defektabdeckung erforderlich wurde. Infolge der Knochendestruktion waren die angrenzenden Wurzelareale der Nachbarzähne freiliegend. Diese wurden vor Einbringen des Augmentationsmaterials mit Schmelzmatrixproteinen (Emdogain, Straumann Group) konditioniert. Der speicheldichte Wundverschluss erfolgte mit PTFE-Material (6-0) und monofilem atraumatischen Faden (6-0) in zwei Schichten. Die im Vorfeld gefertigte Klebebrücke wurde im Sinne eines LZPs an den Palatinalflächen der Nachbarzähne adhäsiv (Variolink DC) befestigt (Abb. 6).

Als perioperative Antibiose kam Amoxicillin 1.000 mg drei Mal eine Tbl./Tag für sieben Tage zum Einsatz. Einem bewährten Einnahmeschema folgend wurde ergänzend Kortison per os zur Schwellungsprophylaxe verabreicht. Die Nähte wurden zehn Tage postoperativ entfernt.

## Step 2

Angesichts der Defektausdehnung und der damit verbundenen Größe des Augmentats wurde in diesem Fall eine schablonengeführte Implantation (SMOP) vorbereitet (Abb. 7). Diese erfolgte sechs Monate nach der Augmentation im Januar des Jahres 2018 unter Verwendung eines Camlog Screw Line Implantats (Promote Plus; 3,8/11mm). Es wurde eine gute Primärstabilität erreicht. Die ergänzende Konturaugmentation mit Bio-Oss (Geistlich GmbH) und Bio-Gide (Abb. 9, 10) sollte einem weiteren kresto-vestibulären Volumengewinn dienen. Der Nahtverschluss (Abb. 11), die perioperative Medikation und das Wiedereinsetzen der langzeitprovisorischen Versorgung erfolgten in Analogie zu Step 1.

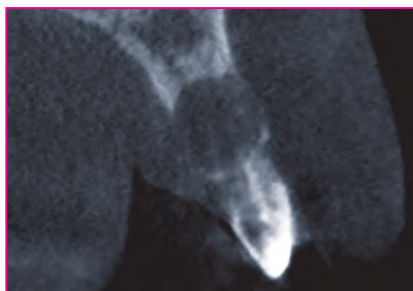


Abb. 3: Zystenausdehnung im Transversalschnitt.

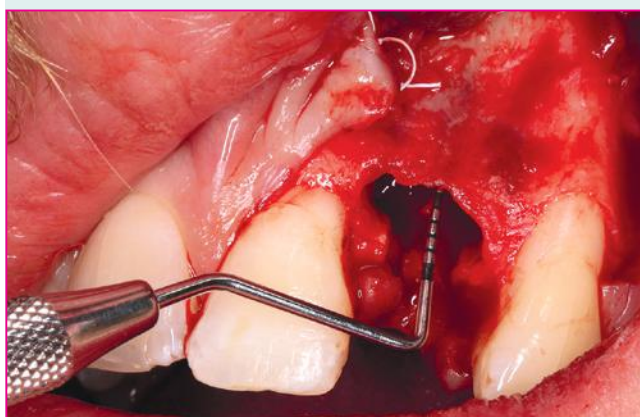


Abb. 4: Zahntfernung und Zystektomie (Partsch I).

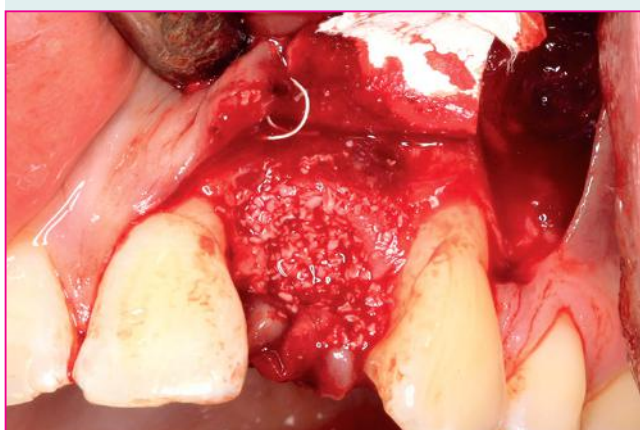


Abb. 5: Augmentation der Zystenhöhle.

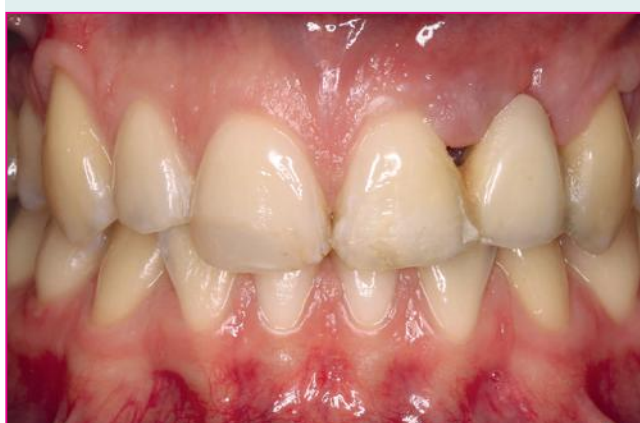

Abb. 6: Adhäsivbrücke in situ (LZP).



### Step 3

Die Einheilzeit bis zur Implantatfreilegung im Juni 2018 betrug fünf Monate. Nach vestibulärer Weichgewebsverdickung mittels Rolllappentechnik (Abb. 12) wurde eine verschraubbare PEEK-Krone zur definitiven Ausformung des Emergenzprofils im Sinne eines „therapeutischen Zahnersatzes“ eingegliedert (Abb. 13).

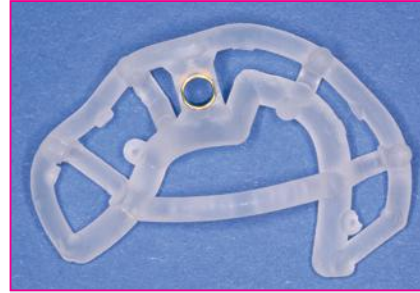


Abb. 7: Bohrschablone, digital design (SMOP).

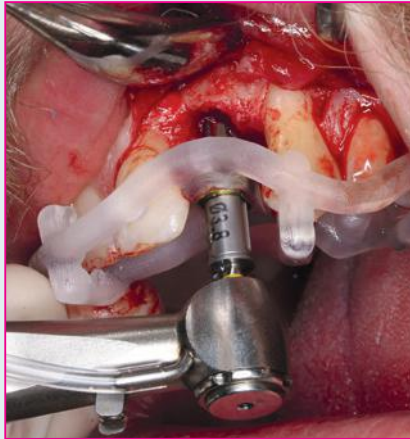


Abb. 8: Implantatinsertion, schablonengeführt.

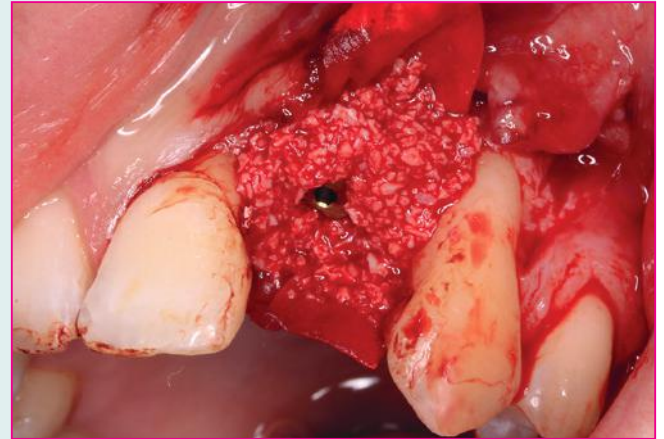


Abb. 9: Konturaugmentation 1.

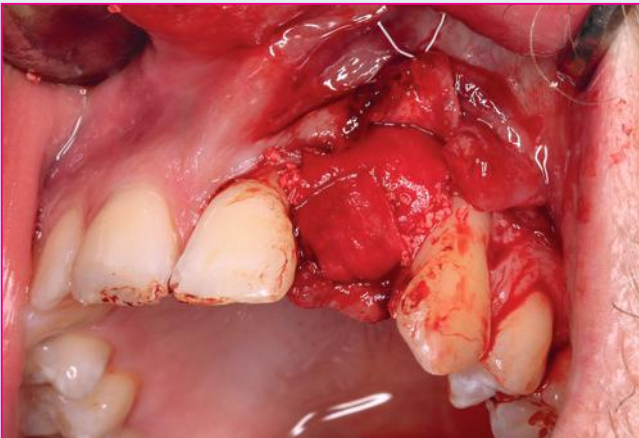


Abb. 10: Konturaugmentation 2.

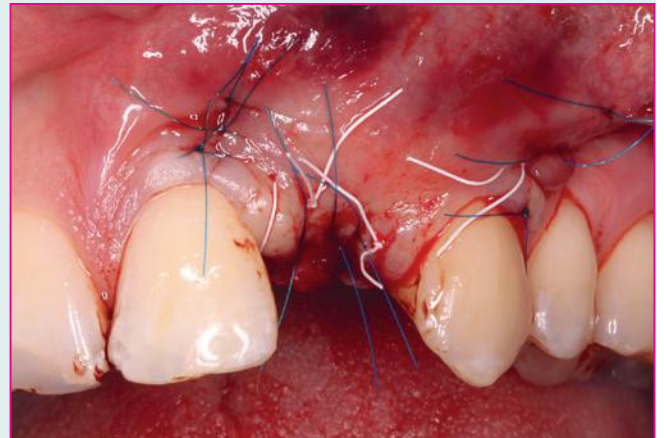


Abb. 11: Nahtverschluss, PTFE- und monofiler Faden (6-0).

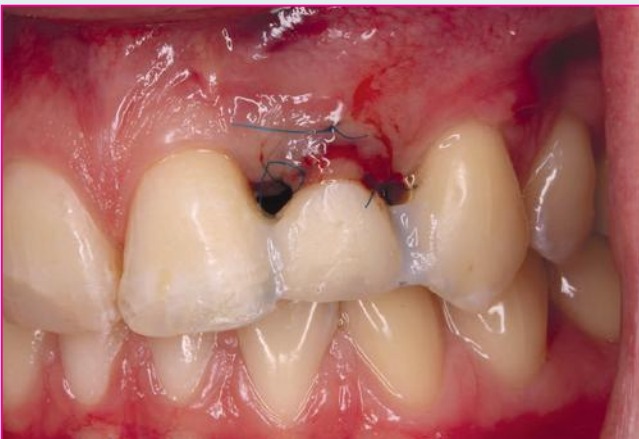

Abb. 12: Freilegung, Rolllappentechnik.

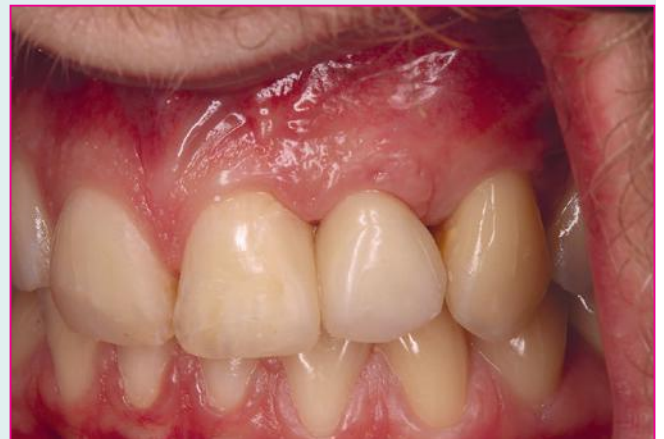

Abb. 13: Therapeutischer Zahnersatz (TZE) regio 22, verschraubt.

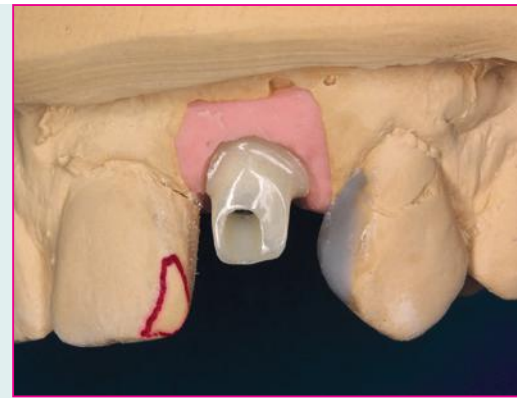
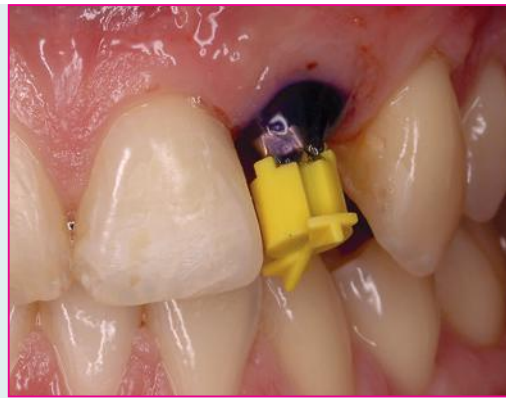
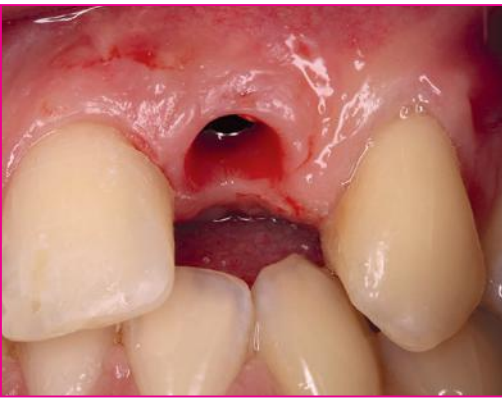
Abb. 14: Emergenzprofil.

Abb. 15: Abformpfosten, individualisiert.

Abb. 16: Proportionsausgleich, simuliert.

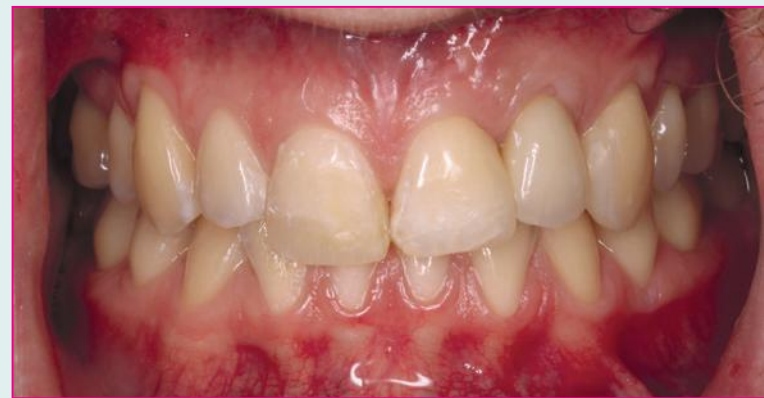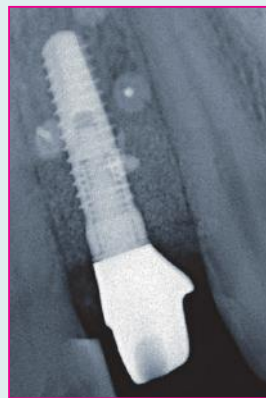

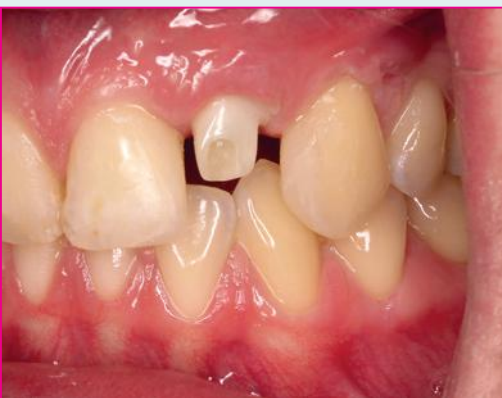
Abb. 17: Hybridabutment, Zirkon auf Titanbasis.

Abb. 18: Röntgenkontrolle.

Abb. 19: Kronenversorgung, definitiv zementiert.

## Step 4

Nach weiteren fünf Monaten erfolgte bei stabilen Weichgewebsverhältnissen (Abb. 14) die definitive Kronenversorgung. Der geschlossenen Abformung (Polyether) unter Verwendung eines individualisierten Abformpfostens (Abb. 15) folgten Konturanpassungen der Approximalflächen der Nachbarzähne mittels Kompositmaterial (Tetric Ceram), um die äußere Form der implantatgetragenen Krone 22 am zweiten Inzisiven der Gegenseite orientieren zu können (Abb. 16). Nach Einprobe und Korrektur des Hybridabutments (Zirkonabutment auf Camlog Klebebasis) wurden das Abutment mit empfohlenem Drehmoment und die Verblendkrone (Zirkonoxid) mittels Glasionomerzement (KetacCem) eingegliedert (Abb. 17-19).

## Fazit

Nach insgesamt 18-monatiger Behandlungszeit konnte ein für den Patienten zufriedenstellendes vorläufiges Endergebnis erzielt werden. Der großvolumige Knochenverlust und ein dünner gingivaler Morphotyp veranlassten das Behandler-team zur Festlegung von etwa halbjährigen Behandlungspausen nach den chirurgischen Behandlungsschritten. Die Ursache für den kleinen Gewebsdefekt am Marginalsaum der implantatgetragenen Krone (Abb. 19) kann nicht genau definiert werden. Es ist die Impaktion eines Fremdkörpers (Zementrest?) mit nachfolgender Gewebsnekrose zu vermuten. Nach klinischer Kontrolle wurde das Geschehen zunächst den physiologischen Remodelationsvorgängen überlassen.



Scan mich – Literatur oder  
Tel.: 08025/5785  
E-Mail: [leser@pipverlag.de](mailto:leser@pipverlag.de)



Dr. Lutz Krause

- 1980-1985 Studium Universität Leipzig
- 1991 Promotion Dr. med. dent., TU Dresden
- 2005 Curriculum Implantologie DGI
- 2009 Tätigkeitsschwerpunkt Implantologie, DGI
- 2014 Curriculum Implantatprothetik und Zahntechnik, DGI
- 2015 Tätigkeitsschwerpunkt Implantatprothetik und Zahntechnik, DGI

■ Mitarbeit in Qualitätszirkeln für Implantologie in Leipzig und Chemnitz

■ [info@zahnkontakte-chemnitz.de](mailto:info@zahnkontakte-chemnitz.de)

■ [www.zahnkontakte-chemnitz.de](http://www.zahnkontakte-chemnitz.de)

*Ich danke meinen Mitarbeiterinnen und Mitarbeitern für ihr tägliches Engagement bei der Umsetzung solch komplexer Behandlungsabläufe. Den Zahntechnikern vom Dentallabor Lexmann-Wildenhain GmbH, Chemnitz, gehören Dank und Anerkennung für tägliche Kreativität und Teamgeist. Die Dentalindustrie stellt den Behandler-teams ausgezeichnete Materialien zur Verfügung, um auch schwierige Herausforderungen zuverlässig lösen zu können.*





## Kieler Sushi

### *Ein plasmastabilisiertes Augmentationsverfahren*

Oliver Zernial

**Autolog gewonnenes Blutplasma kristallisiert sich auch in der Zahnmedizin zunehmend als ernstzunehmende Option für verschiedenste Indikationsfragestellungen heraus. Dabei lag der Fokus in der Vergangenheit auf einer Verbesserung der Wundheilung, der Knochenqualität und der -quantität. Das „Kieler Sushi Konzept“ hingegen ist ein eher pragmatischer Ansatz, der den Anforderungen in der Praxis gerecht werden will. So galt unser Interesse mehr der Frage: Wie formstabil bekommt man eine partikuläre Augmentation (GBR) mit Plättchenreichem Plasma (PRP)?**

Als wir vor etwa fünf Jahren anfangen mit Blutplasma zu arbeiten, stellten wir fest, dass PRP nicht gleich PRP ist. So konnten wir mit der PRGF-Methode (Endoret, BTI Deutschland GmbH) deutlich schnellere und stabilere Augmentate bauen. Ein Schlüssel hierfür scheint die Aktivierung des PRGF durch Kalziumionen zu sein, die in der Blutgerinnungskaskade den Faktor IV darstellen. Auch das Knochenersatzmaterial mit seiner Oberfläche und die richtige Handhabung während der Herstellung des Augmentats können darüber entscheiden, ob man ein stabiles Augmentat erhält oder nicht. Streng genommen ist die Anwendung von PRP in der Implantologie noch eine große „Black Box“, und die Wissenschaft wird hier noch einige Fragen beantworten müssen. Was wir jedoch aus Erfahrung heute sagen können ist: It works.

wiesen. Die beiden Zähne waren in der Vergangenheit nach multiplen Wurzelspitzenresektionen verloren gegangen. Entspre-

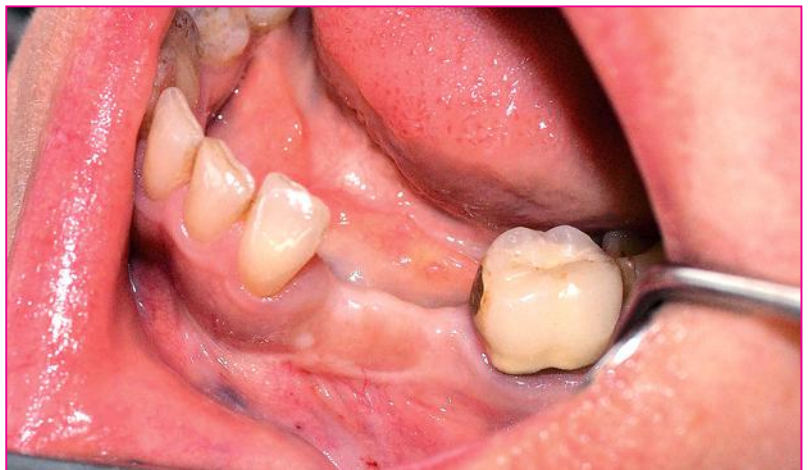

Abb. 1: Gefahr einer Dehiscenz auf Grund narbiger Weichgewebsverhältnisse.

### Ausgangssituation

Eine 58-jährige Patientin wurde uns von ihrem Zahnarzt zur Implantation regio 34 und 35 über-



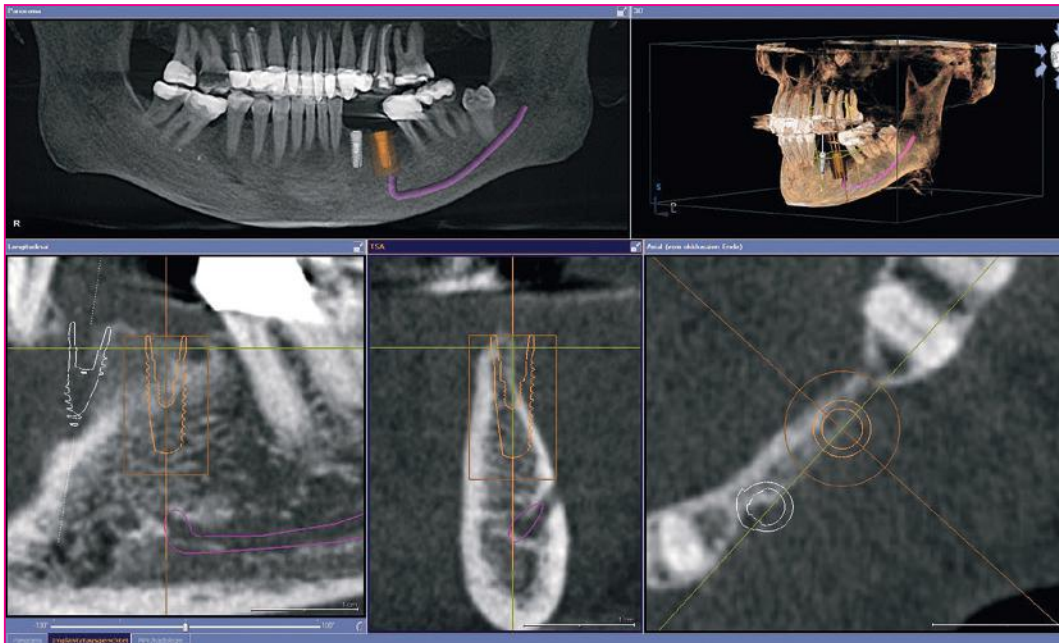


Abb. 2: Horizontale Atrophie mit Indikation für ein zweizeitiges Prozedere.

chend zeigte sich uns klinisch eine fortgeschrittene horizontale Atrophie des Alveolarfortsatzes mit deutlich verändertem narbigen Weichgewebe (Abb. 1). Anhand einer digitalen Volumentomografie mit anschließender virtueller Implantatplanung verfestigte sich die Entscheidung, zunächst horizontal zu augmentieren und sekundär zu implantieren (Abb. 2).

## Augmentation

Nach der Präparation eines trapezförmigen Zugangs wurde partikulärer Knochen über einen Tunnel mithilfe eines Microscrapers von der Linea obliqua gewonnen (Abb. 3). Anschließend wurde ein bovines Knochenersatzmaterial (Bio-Oss L, Geistlich) mit der Fraktion II des Blutplasmas direkt nach seiner Aktivierung mit  $\text{CaCl}_2$  vermischt und anschließend mit einer Schicht autologer Knochenspäne „beklebt“ (Abb. 4). Vor der eigentlichen Augmentation wurde das Lager mit dem Scraper aufgeraut und der Mukoperiostlappen unter Schonung des Nervus mentalis ausreichend mobilisiert. Das Augmentat war nach wenigen Minuten so stabil, dass es sicher mit der Pinzette

gefasst werden konnte (Abb. 5). Auf Grund seiner Flexibilität fügte es sich problemlos der Defektmorphologie an. Anschließend wurde das Augmentat mit einer resorbierbaren Kollagenmembran (Bio-Gide, Geistlich) abgedeckt und zusätzlich mit einer weiteren Membran aus gepresstem Fibrin, gewonnen aus der Fraktion I, zur Weichgewebsunterfütterung versehen (Abb. 6). Der Wundverschluss erfolgte mit Supramid 4.0 und Resolon 6.0.

## Implantation

Wie bereits bei der Planung vorhergesehen, kam es trotz spannungsfreiem und suffizientem Wundverschluss im postoperativen Verlauf zu einer Dehizensz, die jedoch ohne weitere Maßnahme sekundär abheilte (Abb. 7). Sechs Monate nach Augmentation wurde implantiert. Auch wenn bei der Mobilisation des Mukoperiostlappens vereinzelt noch partikuläre Bestandteile im Weichgewebe ausgemacht werden konnten, wies das Augmentat eine gute Festigkeit auf, was einer Knochenqualität von etwa D2-D3 entsprach (Abb. 8). Überzeugend waren auch die hohe Vitalität und die Volumenstabilität,

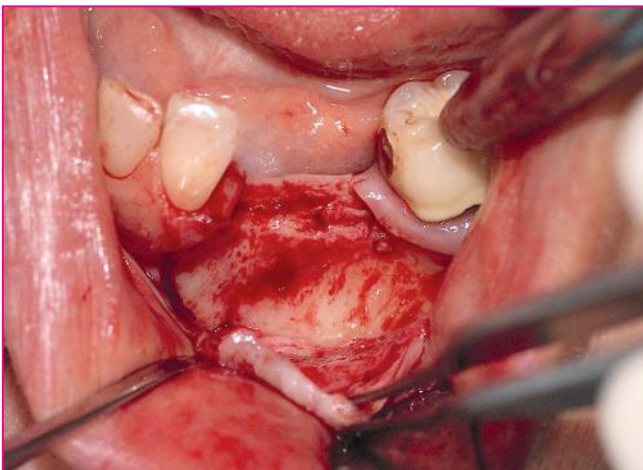


Abb. 3: Präparation des Augmentatlagers und Mobilisation des narbigen Mukoperiostlappens für einen spannungsfreien Wundverschluss.

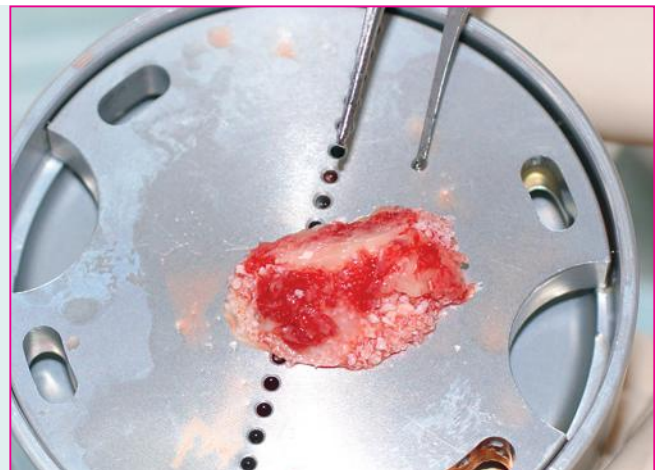

Abb. 4: „Kieler Sushi“ der 1. Generation (Nigiri Sushi, siehe pip 2/2019 Seite 84). Bovines KEM mit PRP stabilisiert und autologem Knochen beklebt.

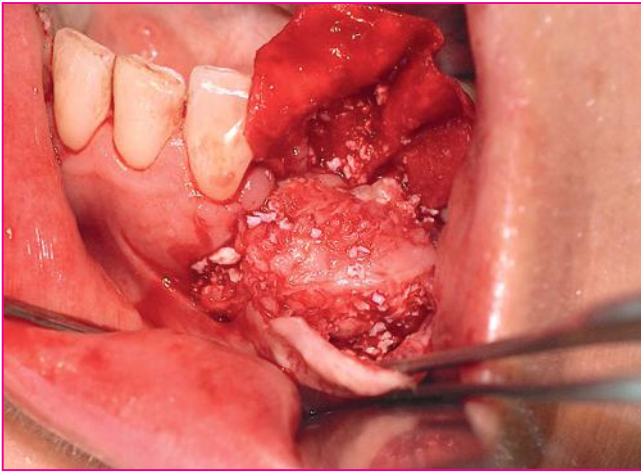


Abb. 5: Maximal horizontale Augmentation. Einfaches Handling durch das verklebte und trotzdem flexible Augmentat.

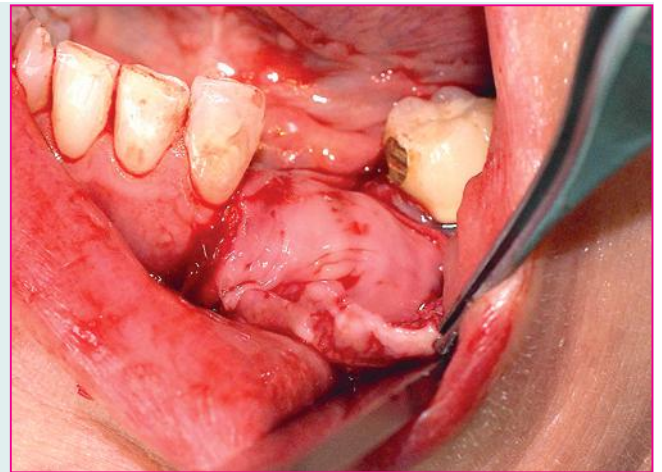


Abb. 6: Abdecken mit einer resorbierbaren Kollagenmembran. Zusätzliche Biologisierung und Weichgewebeunterfütterung durch PRP-Membran.

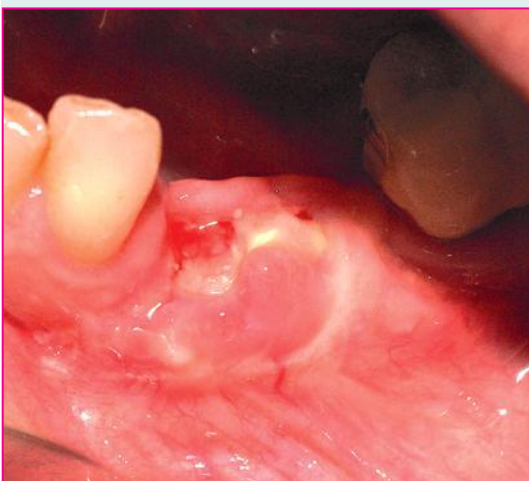


Abb. 7: Wunddehiszenz nach Nahtentfernung mit komplikationsloser sekundärer Abheilung durch die Biologisierung des PRPs.

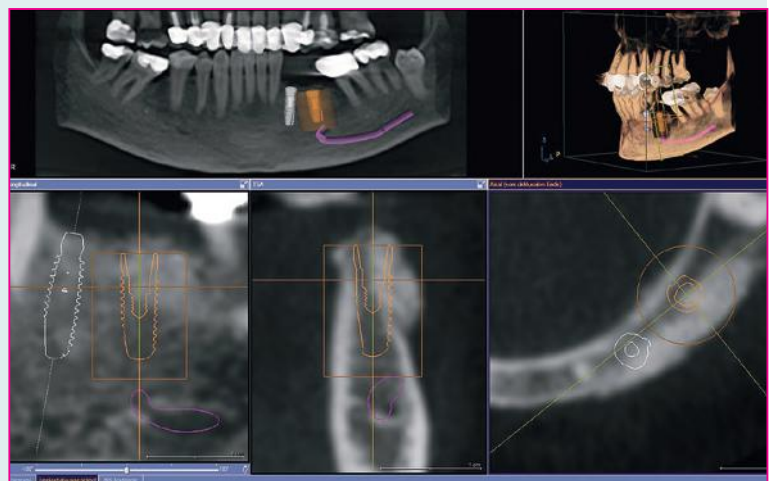


Abb. 8: DVT (strahlenreduziert 3,0 Voxel) nach fünf Monaten. Erfolgreiche Rekonstruktion des Alveolarfortsatzes und sehr gute Ortsständigkeit des Augmentats.

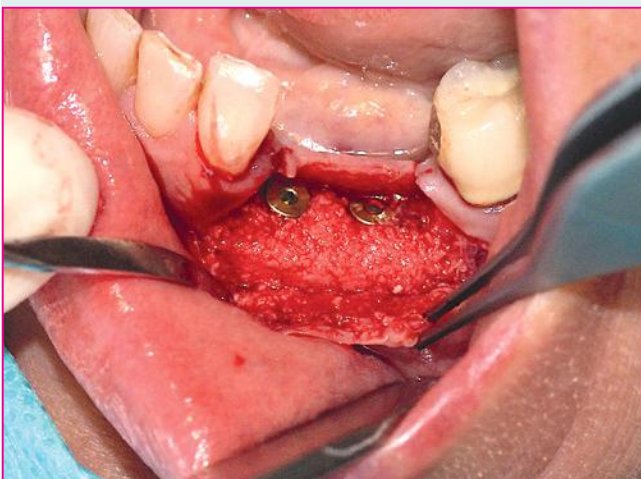

Abb. 9: Mehr als ausreichendes Knochenangebot bei der Implantation.

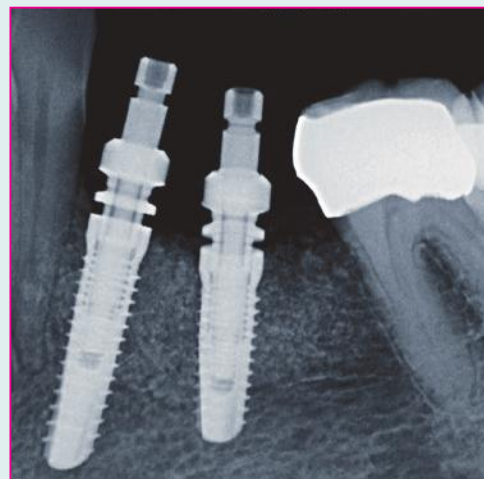


Abb. 10: Radiologisch intraoperativ gute Osseointegration des Augmentats.

obwohl auf Stabilisierungsmaßnahmen verzichtet wurde. Entsprechend zeigte sich nach erfolgreicher Implantation von zwei Camlog Promote-Implantaten bukkal deutlich mehr horizontaler Knochen als normalerweise gefordert (Abb. 9, 10). Dies ist entscheidend für eine suffiziente Stützung des Weichgewebes und eine gute Langzeitprognose.

## Freilegung und prothetische Versorgung

Nach weiteren vier Monaten konnten die Implantate freigelegt werden (Abb. 11). Dabei wurde auf die bukkale Verdrängung der verbliebenen befestigten Gingiva geachtet, sodass eine Korrektur des Weichgewebes entfiel. Da unse-



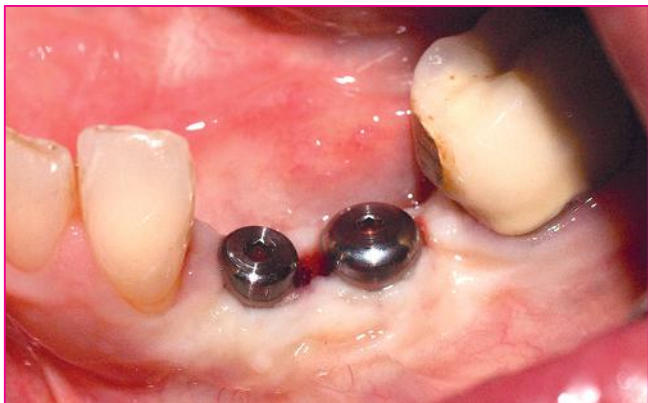

Abb. 11: Freilegung durch Lateralisierung der verbliebenen befestigten Gingiva ohne weitere Korrekturmaßnahmen.

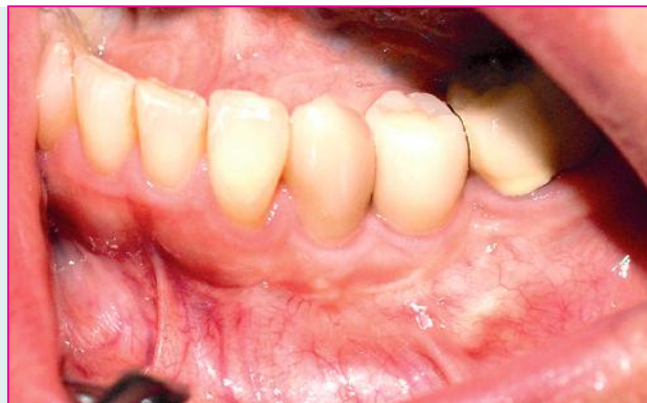

Abb. 12: Ästhetisch und funktionell vollständige Rekonstruktion der Hart- und Weichgewebe drei Monate nach prothetischer Versorgung.

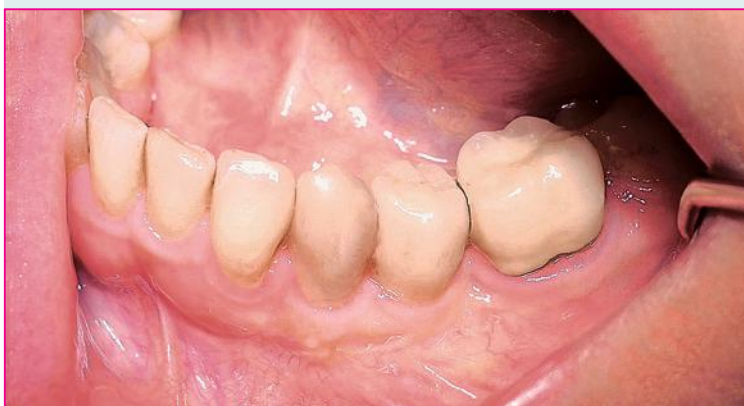

Abb. 13: Die klinische Situation ist auch nach zwei Jahren unverändert, reizlos und ohne Befund.

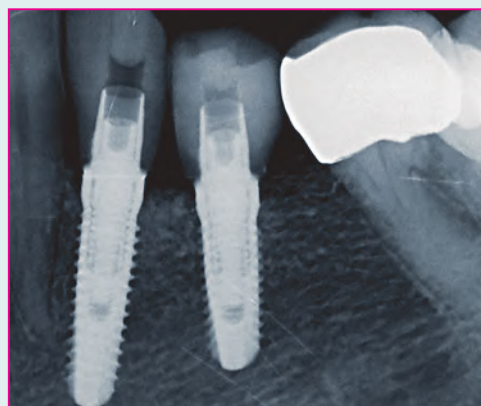


Abb. 14: Auch radiologisch kann nach zwei Jahren ein nahezu vollständiges Remodeling des Augmentats beobachtet werden.

re Praxis rein chirurgisch arbeitet, wurde die Patientin für die Prothetik zum überweisenden Zahnarzt (Dr. med. dent. Jürgen Garlichs, Kiel) zurückgeschickt. Auffällig ist die spontane Regeneration des Weichgewebes mit der Ausbildung von Papillen (Abb. 12). Sowohl die Gingiva als auch die Kronen sind von den benachbarten Strukturen kaum zu unterscheiden.

## Langzeitergebnis

Auch wenn die Nachsorge bei uns in der Regel durch den Überweiser erfolgt, bitten wir unsere Patienten, jährlich zur Kontrolle in unsere Praxis zu kommen. Nach zwei Jahren zeigte sich uns klinisch ein absolut stabiles, reizloses und sehr zufriedenstellendes Langzeitergebnis (Abb. 13). Auch radiologisch stellte sich eine gute Konsolidierung des Augmentats dar (Abb. 14).

## Schlussfolgerung

Die Stabilisierung einer partikulären GBR mit PRP stellt eine ernstzunehmende Alternative zu herkömmlichen Augmentationsstechniken dar. Sie überzeugt durch eine hohe Flexibilität, kurze Eingriffszeiten, eine geringe Morbidität und gute Langzeitergebnisse. Besonders intensiv implantologisch tätigen Kollegen wird die hohe Effizienz der „Kieler Sushi Technik“ und die damit verbundene Zeitersparnis überzeugen. Dem erfahrenen Anwender eröffnen sich dabei völlig neue Perspektiven. So hat das PRP-stabilisierte Augmentat in unserer Praxis die herkömmlichen Augmentationsverfahren ersetzt, ermög-

licht häufig einzeitige Vorgehensweisen und hat sich auch in schwierigen Fällen in Kombination mit z. B. allogenen Knochenblöcken bewährt.

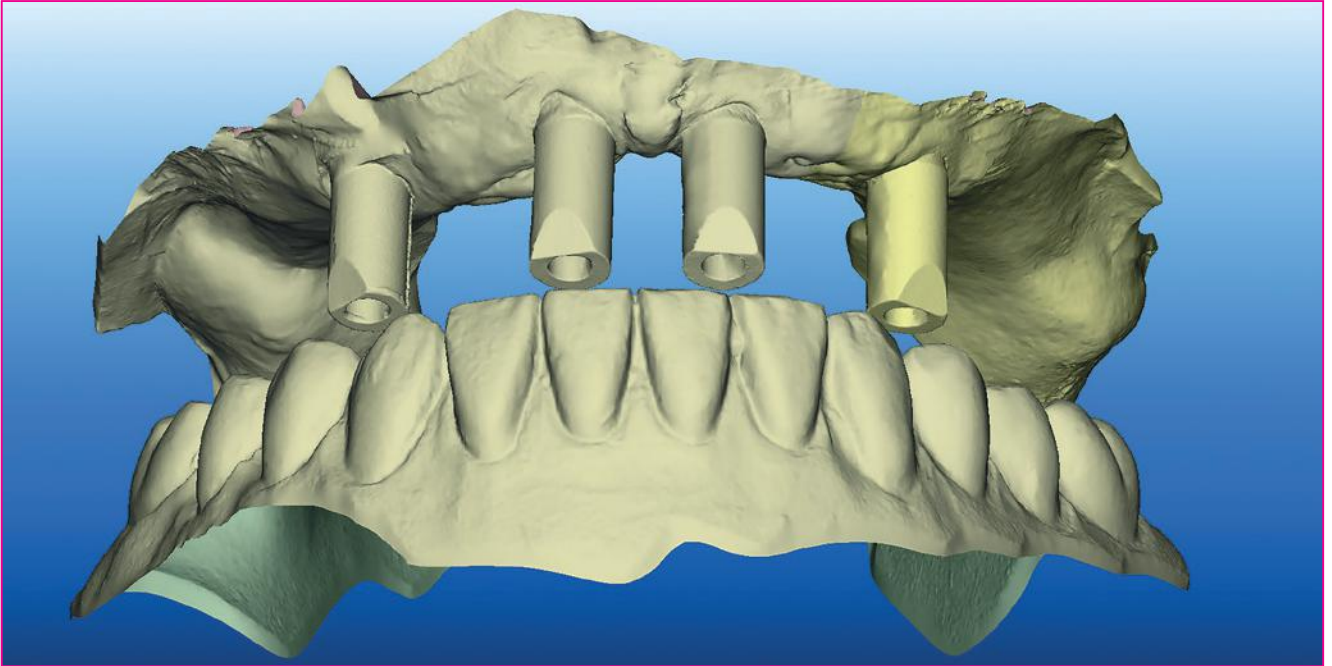
Von entscheidender Bedeutung ist jedoch die hohe Akzeptanz seitens unserer Patienten, die auch ohne fachliches Wissen den Nutzen des PRPs erkennen und von den spürbar kürzeren Eingriffszeiten begeistert sind. ■



Dr. med. Oliver Zernial

- 1993-2001 Studium der Humanmedizin an den Universitäten Giessen und Kiel
- 2003 Promotion zum Dr. med.
- 2001-2004 Studium der Zahnmedizin an der Universität Kiel
- 2004-2008 Facharztausbildung an der Klinik für MKG UKSH Campus Kiel
- 2004 Anerkennung des Facharztes für MKG-Chirurgie
- 2009 Niederlassung als MKG-Chirurg in eigener Praxis und als Belegarzt in der Ostseeklinik Kiel
- 2011 Gründung und ärztliche Leitung des Zentrums für Implantologie (Myimplant), Kiefer- und ästhetische Gesichtschirurgie (Myaesthetic) in den Germania Arkaden an der Kieler Förde

- [info@myimplant.de](mailto:info@myimplant.de)
- [www.myimplant.de](http://www.myimplant.de)



## Zweiteilige Keramikimplantate und digitaler Workflow unter klinischen und zahntechnischen Aspekten

Michael Gahlert, Daniel Sandmair

**Ein 76-jähriger Patient stellte sich in der ambulanten Sprechstunde mit dem Wunsch nach kaufunktioneller Neuversorgung des Ober- und Unterkiefers vor. Der Patient hatte schon viel von Zahnimplantaten gehört, ihm missfiel jedoch der Gedanke, Zähne aus Titan in den Kiefer zu bekommen. Er hatte von keramischen Zahnimplantaten gehört und wünschte eine genaue Aufklärung bezüglich dieses Themas.**

Nach entsprechender klinischer und röntgenologischer Diagnostik (Abb. 1a, b) wurden vier zweiteilige Keramikimplantate (Pure Ceramic, Straumann Group) für die Insertion im Oberkiefer geplant (Abb. 2). Der Entscheidung bei der Auswahl dieser Medizinprodukte lag auch der Umstand zugrunde, dass die Implantate für systemimmanente Scanbodies kompatibel sind und über eine wissenschaftlich erprobte mikrorauhe Oberfläche verfügen, die sich schon bei der einteiligen Variante des Keramikimplantates (Monotype Pure Ceramic, Straumann Group) seit Jahren auf

dem Erfolgsniveau vergleichbarer Titanimplantate bewährt hat.

Nach komplikationsloser dreimonatiger Osseointegration (Abb. 3) wurden die Implantate zur prothetischen Versorgung vorbereitet (Abb. 4). Die abnehmbare teleskopierende Brücke sollte im digitalen Workflow hergestellt werden. Hierfür wurden zunächst die zum Implantatsystem passenden Scanbodies im Mund mit den Implantaten verschraubt und die Situation mit dem Intraoralscanner (iTero, Align) digitalisiert (Abb. 5a).

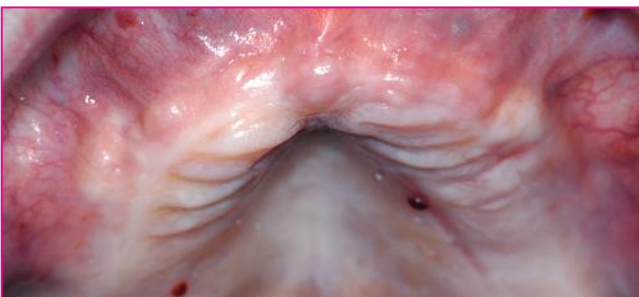

Abb. 1a: Klinische Ausgangssituation im Oberkiefer.

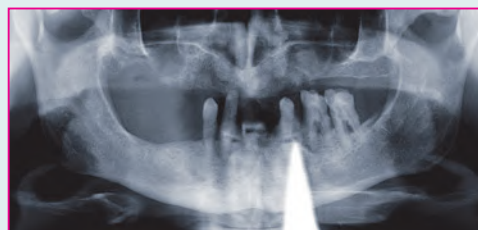

Abb. 1b: Röntgendiagnostik im OPG: Ausgangssituation.



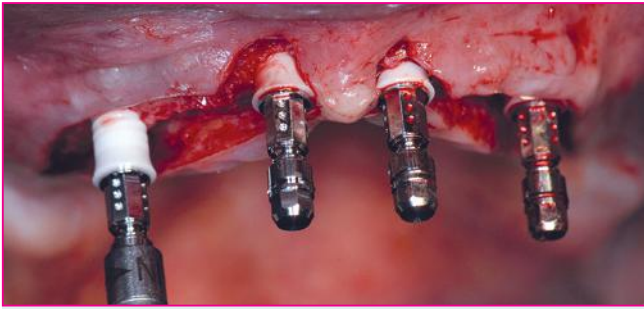


Abb. 2: Vier Keramikimplantate (Pure Ceramic) wurden inseriert.

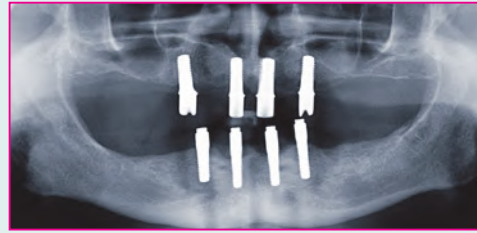

Abb. 3: Zustand nach dreimonatiger Einheilung im Röntgenbild: Erfolgreiche Insertion von je vier Keramikimplantaten im Ober- und Unterkiefer.

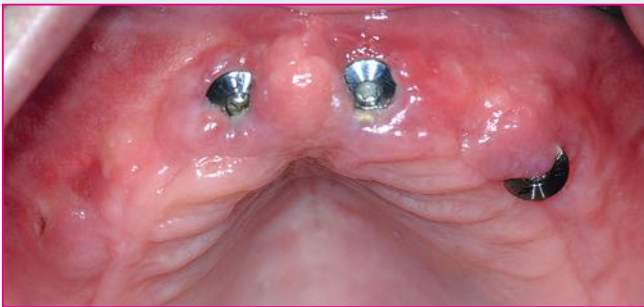

Abb. 4: Vorbereitung für die prothetische Versorgung: Sichtbar gesunde Gingiva um die Keramikimplantate.

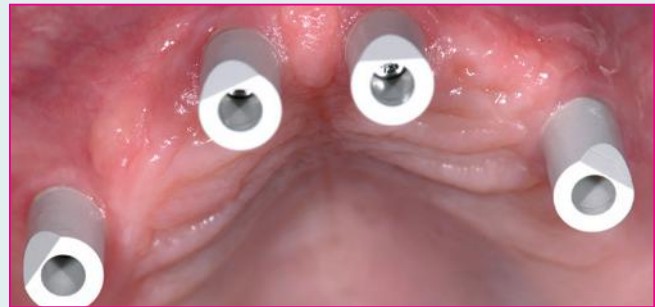


Abb. 5a: Die Scanbodies wurden aufgeschraubt, schräge Fläche zeigt nach vestibulär, vereinfachter Scanvorgang.

## Digitaler Workflow im zahntechnischen Labor

### 1. Abutments, Primärkappen und Implantatmodell

Nach dem Import der STL-Daten in die CAD-Software (3Shape, Implantstudio) wurden die Abutments konstruiert. Da die Abutments zugleich die Funktion der Primärkronen einnehmen, ist auf ein entsprechendes Design geachtet worden. Aus Zirkonoxid

gefräst sowie finalisiert wurden die Kronen im Partnerlabor CS-Zahntechnik. Danach erfolgte das Verkleben mit der Titanbasis, ein sensibler Vorgang. Insbesondere das Beseitigen der Kleberrückstände im basalen Bereich sollte unter dem Mikroskop erfolgen. Die Anschlussgeometrie des Abutments bleibt unangetastet. Weiterer Schlüssel für den Erfolg einer implantatprothetischen Restauration ist ein exaktes Modell und somit die präzise Umsetzung der digitalen Daten in ein physisches Modell. Das Modell wurde im Fertigungszentrum (iTero, Align) gefräst. Die CNC-gefertigten Implantatmodelle sind hochpräzise und haben

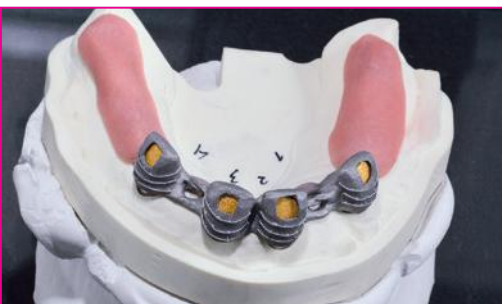

Abb. 5b: Oberkiefer fertig vorbereitet für Passivierung im Mund, Zirkonoxid-Teleskope, Galvano-Kappen und Tertiärstruktur mit vorbereitetem Kunststoffsattel.

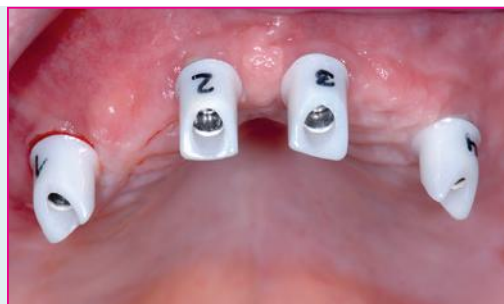

Abb. 6

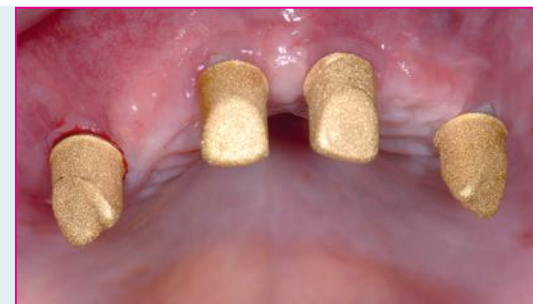

Abb. 7

Abb. 6-7: Die gefertigten Komponenten bei der Einprobe, Zirkonoxid-Teleskope, Galvano-Kappen.

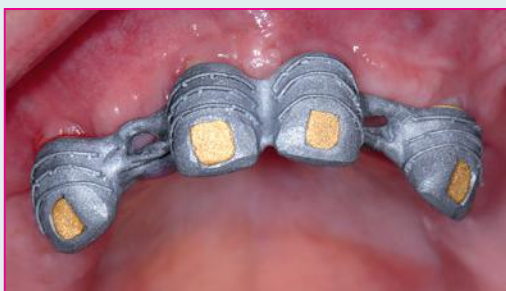

Abb. 8: Wichtig ist ein spannungsfreier Sitz der Struktur im Mund vor dem Verkleben.

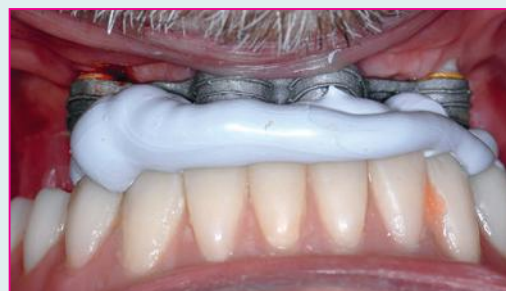

Abb. 9: Analoge Bissnahme zur Kontrolle.

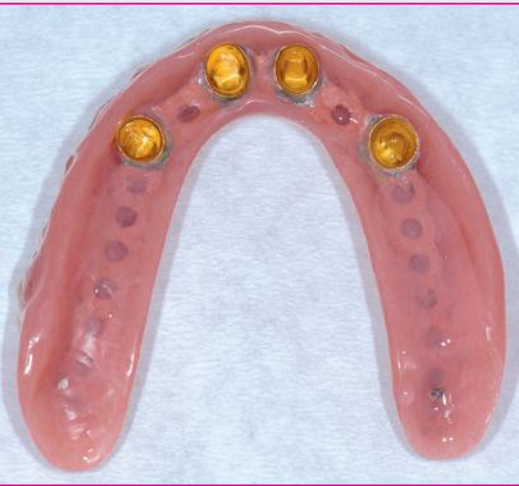

Abb. 10

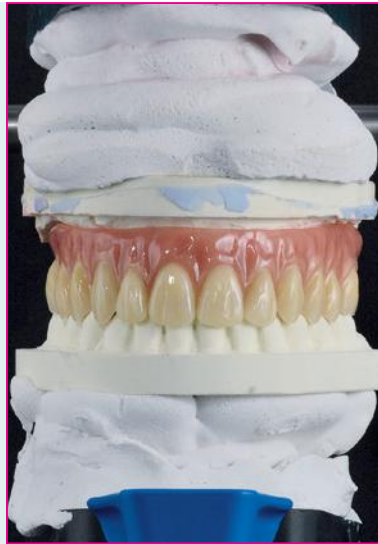

Abb. 11

Abb. 10, 11: Die fertigen Ober- und Unterkieferprothesen ...

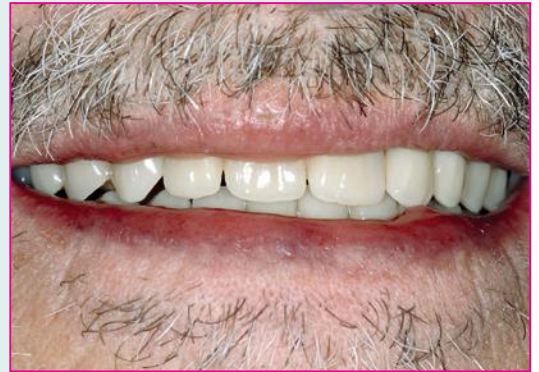

Abb. 12: ... eingegliedert nach ästhetisch funktioneller Anpassung.

sich im digitalen implantatprothetischen Workflow der Autoren zu einem festen Bestandteil etabliert. Zum Einsatz kommen speziell entwickelte Modellanaloge, die nachträglich in die hochpräzise Bohrung eingebracht werden.

## 2. Sekundär- und Tertiärstruktur

Voraussetzung für die dauerhaft gute Funktion von Doppelkronen ist die exzellente Passung der beiden „Partner“ (Zirkonoxid-Kappe und Galvano-Kappe) (Abb. 5b). Die hochglatten Flächen der Zirkonoxid-Kappen bildeten die Basis für den Galvanisierungsprozess. Im digitalen Workflow bleibend, wurde das Tertiärgerüst im Laser-Melting-Verfahren hergestellt und intraoral die Galvano-Kappen im Gerüst verklebt. Die Passivierung im Mund gilt als Voraussetzung für die langzeitstabile Funktion der teleskopierenden Brücke. Nach erneuter Bissnahme und Kieferrelationsbestimmung sowie einer Ästhetikeinprobe konnte die Restauration fertiggestellt und in der Praxis eingegliedert werden (Abb. 6-12). Großer Vorteil des beschriebenen digitalgestützten Vorgehens: Der Pati-

ent musste zu keiner Zeit mit einer Silikonabformung „belastet“ werden. Bis auf die ästhetisch-funktionelle Umsetzung konnte komplett im digitalen Workflow gearbeitet werden.

## Zusammenfassung

Der hier gezeigte Fall repräsentiert den engen Dialog zwischen Implantologen und Zahntechniker. Es werden Möglichkeiten aufgezeigt, den digitalen Workflow in die moderne oralchirurgische Praxis einfließen zu lassen. Elektronische Abformverfahren im zahnlosen Kiefer sind komplex, aber nicht unmöglich, müssen sich jedoch im stetigen Wandel fortschreitender Verbesserungen der Scantechnologie noch weiter bewähren. Ausgereifte systemimmanente Komponenten der Implantatsysteme wie Scanbodies und deren im Hintergrund bereitgestellte Infrastruktur zur überschaubaren und hilfreichen Durchführung des digitalen Workflows sind wünschenswert. Nur so wird sich der digitale Fortschritt als alltagstaugliche Variante neben der alteingesessenen analogen in das Praxisgeschehen implementieren lassen. ■



Prof. Dr. med. dent.  
Michael Gahlert

- 1985 Abschluss des Studiums der Zahnheilkunde in Freiburg
- 1985-1990 Assistenzarztstätigkeit in der MKG-Chirurgie Universität Freiburg
- Fachzahnarzt für Oralchirurgie
- Seit 1990 Selbstständig in oralchirurgischer Praxismgemeinschaft in München
- Seit 2011 nebenberuflich wissenschaftlicher Mitarbeiter Universitätsspital Basel (CH)

- 2018 Habilitation Universität Basel, Schweiz
- 2019 Gastprofessur Sigmund Freud Privatuniversität Wien
- Zahlreiche nationale und internationale Forschungsprojekte, Publikationen, Kongress- und Fortbildungstätigkeiten
- Internationale Patente

- [info@drghalrt.com](mailto:info@drghalrt.com)
- [www.knihagalrt.de](http://www.knihagalrt.de)



Daniel Sandmair,  
Zahntechniker-  
meister

- 2004-2007 Ausbildung Dental Sandmair, Durchlauf verschiedener Labore
- 2007 Erfolgreicher Abschluss der Ausbildung
- 2007 Gründung Sandmair Zahntechnik – The Digital Solution in Friedberg
- Seit 2007 Gesellschafter von Sandmair Zahntechnik
- 2008 Eröffnung des Standortes München
- 2014 Besuch Meisterschule München

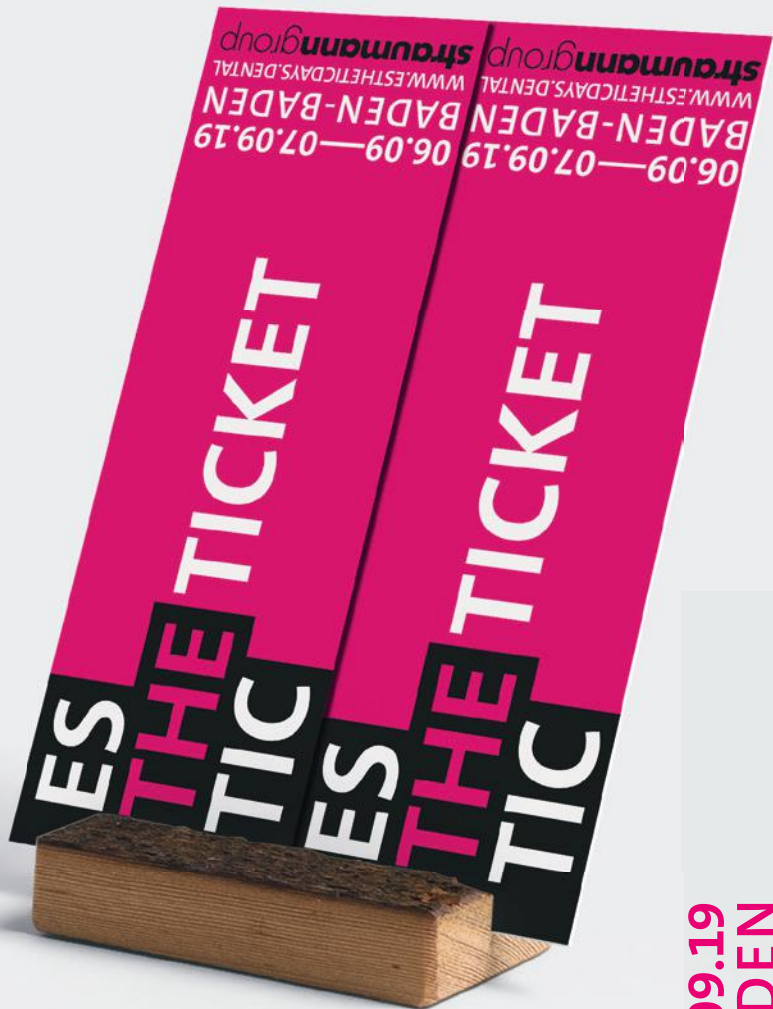- 17.01.2015 Bestehen der Meisterprüfung
- 2015 Übernahme Laborleitung München
- Regelmäßige Fachvorträge

- [sandmair-dentallabor@web.de](mailto:sandmair-dentallabor@web.de)
- [www.dentallabor-sandmair.de](http://www.dentallabor-sandmair.de)

 @estheticdays.dental

 @estheticdays

# ZEIT FÜR IHR TICKET




**ES  
THE  
TIC** DAYS

**06.09.—07.09.19**  
**BADEN-BADEN**  
[WWW.ESSTHETICDAYS.DENTAL](http://WWW.ESSTHETICDAYS.DENTAL)  
**straumann**group







## Spätimplantation mit externem Sinuslift

Markus Schindler

Der 29-jährige Patient stellte sich auf Überweisung durch seinen Hauszahnarzt zur Beratung bezüglich der Entfernung des nicht erhaltungswürdigen Zahnes 16 in meiner Praxis vor (Abb. 1a, b). In Absprache mit dem überweisenden Prothetiker wurde die Entscheidung zum Ersatz des Zahnes 16 mit einem Implantat gewählt, um die gesunden Nachbarzähne zu schonen.

### Anamnese

Der Allgemeinzustand des Patienten ist unauffällig. Er ist Nichtraucher und nimmt zum Untersuchungszeitpunkt keine Medikamente ein.

### Röntgendiagnostik

In der Panoramaschichtaufnahme zeigen sich zum Zeitpunkt der Erstvorstellung ein kariös zerstörter Zahn 16, eine Karies profunda am Zahn 37, eine apikale Osteolyse am Zahn 36 sowie teilretinierte und verlagerte Weisheitszähne 38 und 48 (Abb. 2).

### Therapieplanung

Zunächst erfolgte die konservierend-chirurgische Sanierung mit Extraktion des Zahnes 16 und Osteotomie der Zähne 38 und 48. In der hauszahnärztlichen Praxis erfolgte anschließend die endodontische Therapie der Zähne 36 und 37 sowie eine eingehende Mundhygienemotivation. Nach drei Monaten erfolgte die präimplantologische Planung im Sinne einer Spätimplantation mit Backward Planning (Abb. 3). Eine radioopake Orientierungsschablone und eine digitale Volumentomografie zur Darstellung des Kieferhöhlenbodens vor geplanter Sinusbodenelevation wurden angefertigt.

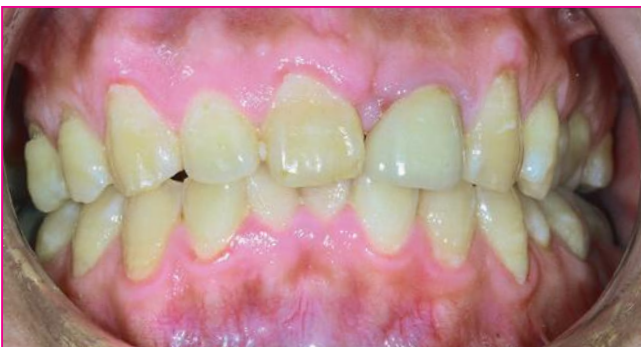

Abb. 1a

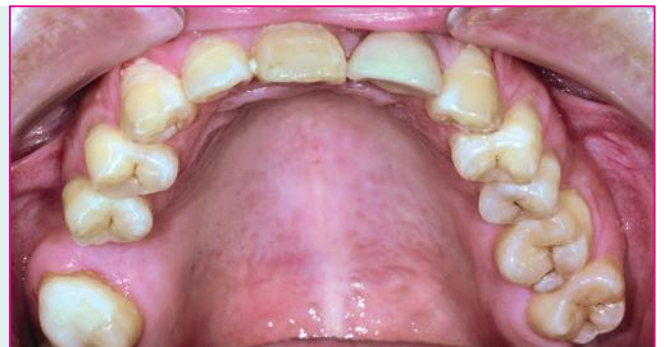

Abb. 1b

Abb. 1a, b: Erstvorstellung, Schattlücke regio 16 mit ausgeprägter vertikaler Kieferkammatrophy der Cawood & Howell Klasse V.



## OP-Bericht

Prämedikation mit einer Single-Shot-Antibiotikaprophylaxe (2.000 mg Amoxicillin eine Stunde präoperativ per os). Es erfolgte zusätzlich eine Schwellungsprophylaxe mit Methylprednisolon 500 mg und Novalgin zwei Gramm i. v. perioperativ.

Nach Darstellung des OP-Situs mittels krestaler Schnittführung und einer mesialen Entlastungsinzision (Abb. 4) erfolgte zunächst das Ausdünnen der fazialen Kieferhöhlenwand mit einem Safescraper. Ziel war die Gewinnung von autologen Knochenspänen. Anschließend wurde ein Kieferhöhlenfenster präpariert (Abb. 5) und der Knochendeckel in Kochsalzlösung konserviert. Die Elevation der Schneider'schen Membran gelang komplikationslos. Der Sinuslift erfolgte in Schichttechnik

nach Prof. Khoury [1]. Basal wurde autologer Knochen (Abb. 8) am Implantat eingebracht, kranial wurde eine Schicht Knochenersatzmaterial (Maxresorb, Botiss) als Resorptionsschutz aufgetragen. Der Augmentationsbereich wurde durch die Reposition des Knochendeckels sowie mit einer darüber positionierten Kollagenmembran (Jason-Membran, Botiss) verschlossen (Abb. 9-11).

Die Insertion eines Implantates der Größe 4.3/9 Millimeter (siehe Abb. 6, 7) (Medentika) gelang bei einer D2-Knochenqualität mit sehr hoher Primärstabilität von 50 Ncm. Das Implantat wurde mit einer Verschlusschraube verschlossen. Der primäre Wundverschluss erfolgte mit einer fortlaufenden Naht (Serapid 4.0) (Abb. 12), abschließend wurde ein Röntgenbild erstellt (Abb. 13).

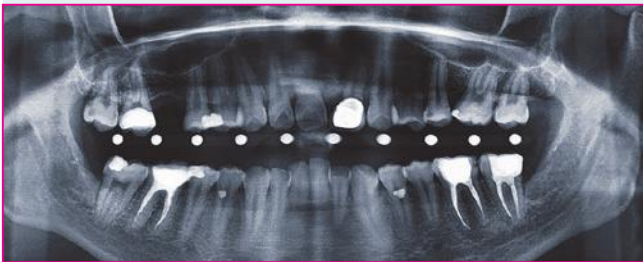


Abb. 2: Röntgenbild präoperativ.

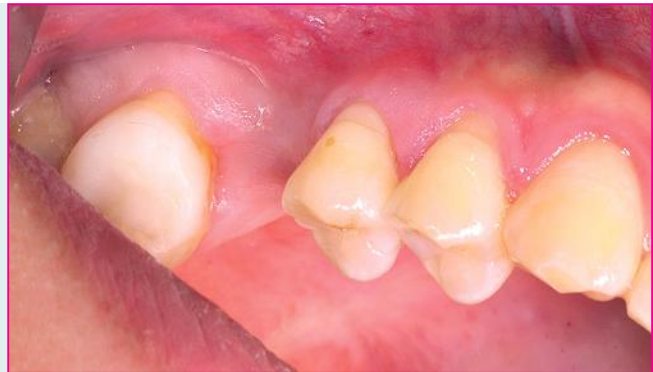

Abb. 3: Aufsicht unmittelbar vor dem Eingriff.

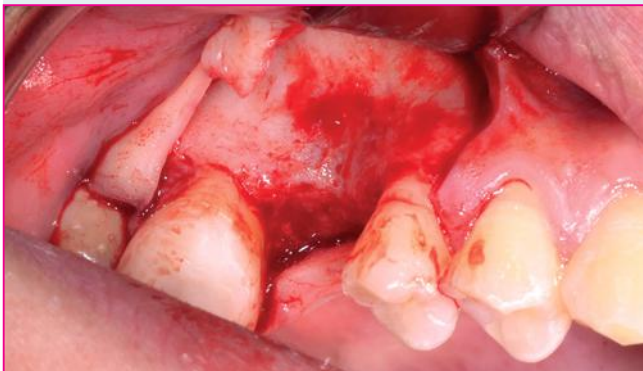


Abb. 4: Schnittführung mit mesialer Entlastung.

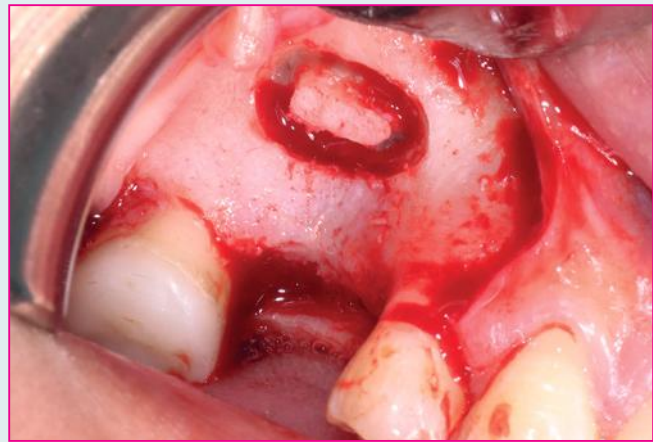

Abb. 5: Faziales Kieferhöhlenfenster.

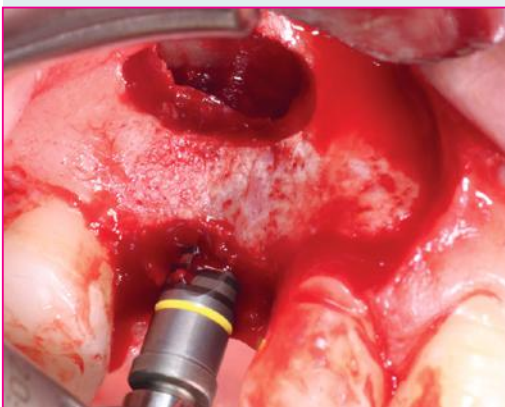


Abb. 6: Externer Sinuslift mit autologen Bohrspänen und 38/11-Bohrer im Implantatbohrstollen (Bohrer von Camlog).



Abb. 7: Procone-Implantat mit Einbringinstrument (maschinell).



Abb. 8: Gesammelte Bohrspäne.



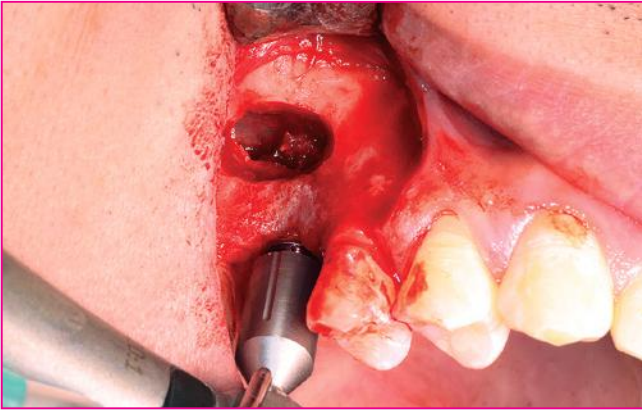


Abb. 9: Implantat in situ.

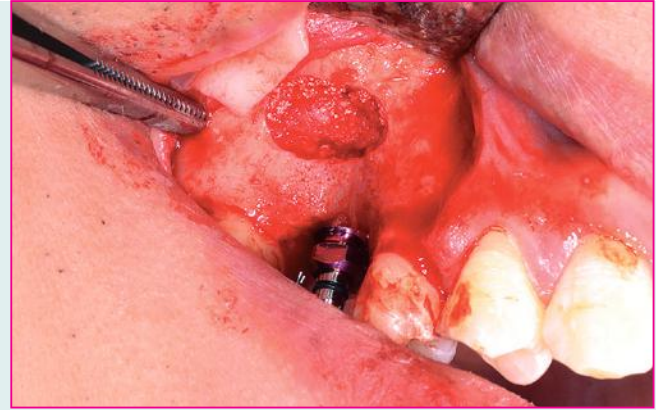


Abb. 10: Sinuslift in Layertechnik: autologe Späne am Implantat, Knochenersatzmaterial als Resorptionsschutz (Maxresorb) kranial.

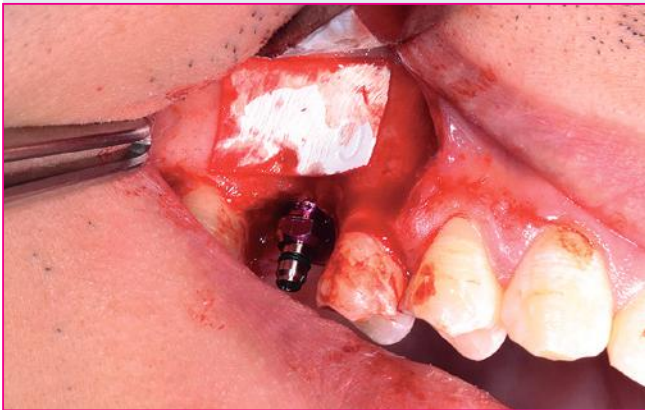

Abb. 11: Membran zur Abdeckung des fazialen Kieferhöhlenfensters.

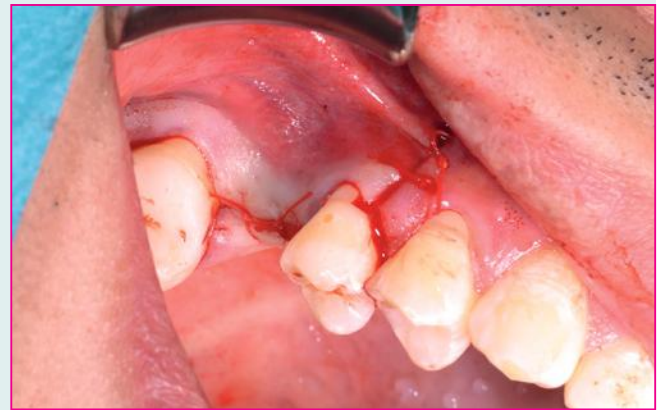

Abb. 12: Naht mit Einzelknopfnähten (Serapid 4.0).

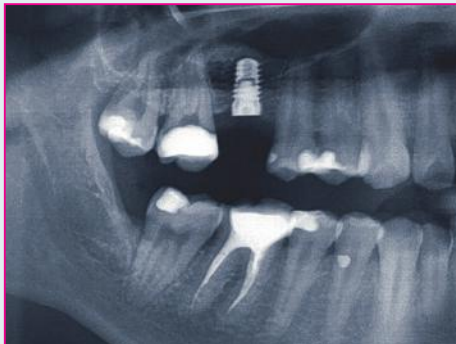

Abb. 13: Röntgenkontrolle.

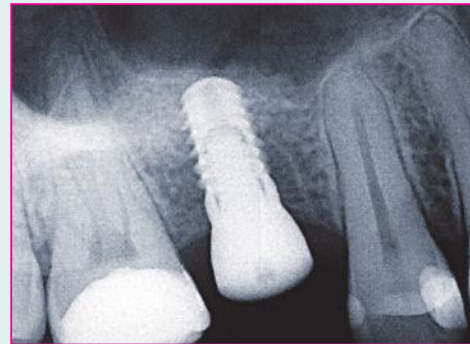


Abb. 14: Erfolgreiche Osseointegration des Implantats.

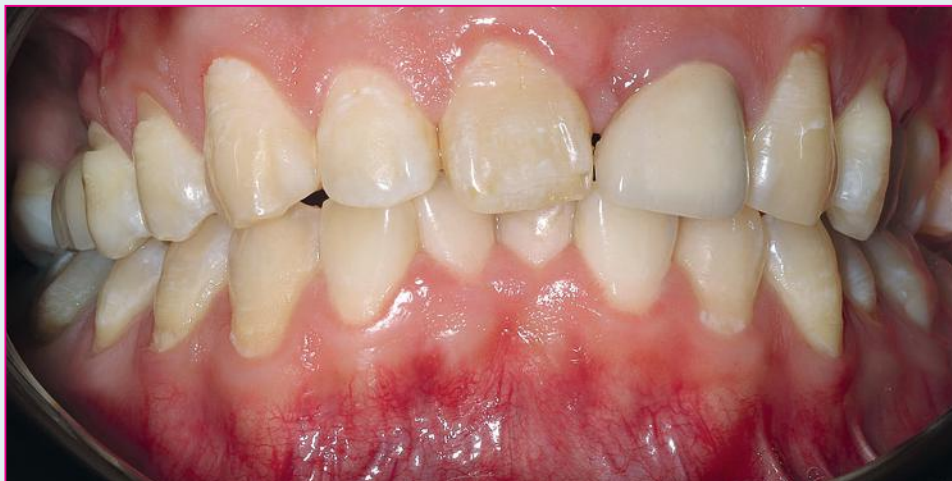

Abb. 15

# PROCONE

Sicherheit und hohe Stabilität, umfangreiche Prothetik und ein wirklich attraktiver Preis. Willkommen bei MEDENTiKA®.

➤ Ab sofort alle erforderlichen chirurgischen Instrumente verfügbar



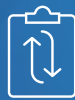## Sofortversorgung

Krestales Mikrogewinde und apikales High-Profile-Gewinde sorgen für eine hohe Primärstabilität.



## Günstige Kosten

Mehr Implantatversorgungen durch unseren sehr attraktiven Preis.



## Gewohnte Arbeitsabläufe

Zur Insertion empfehlen wir das Chirurgie-Set von CAMLOG\*. Die prothetische Versorgung kann mit CAMLOG\* oder C-Serie Aufbauten erfolgen.



## Kurze Behandlungszeit

Simultane Implantation und Sinuslift – bei geringem Knochenangebot. Das High-Profile-Gewinde sorgt für eine hohe Primärstabilität.

-----  
Diese und viele weitere Produkte für die optimale Versorgung Ihrer Procone und Camlog\* Implantate finden Sie im neuen Procone Katalog:

JETZT BESTELLEN:

Kundenberatung und Service  
Tel.: +49 (0)761 4501-333  
Stichwort: Procone DEMK-PC

Implantatpreis  
**89,00** EUR  
zzgl. gesetzliche Mehrwertsteuer

\* Camlog is a product name of an independent third party

Vertrieb:  
Straumann Group  
Heinrich-von-Stephan-Straße 21  
79100 Freiburg  
[www.straumanngroup.de](http://www.straumanngroup.de)

Tel.: +49 (0)761 4501-333



# MEDENTiKA®

A Straumann Group Brand



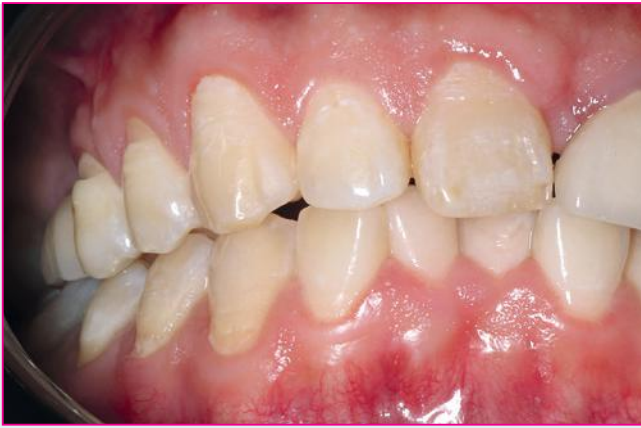

Abb. 16

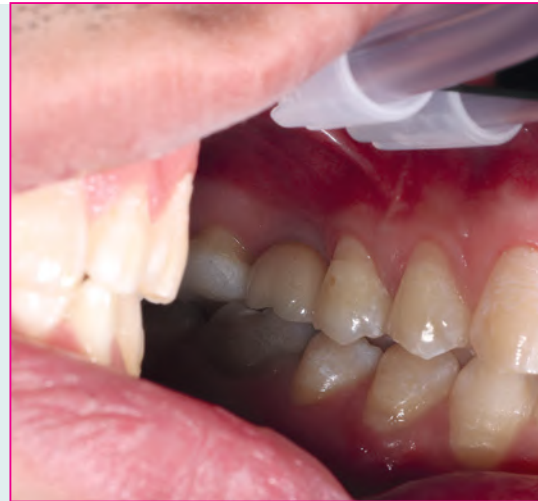

Abb. 17

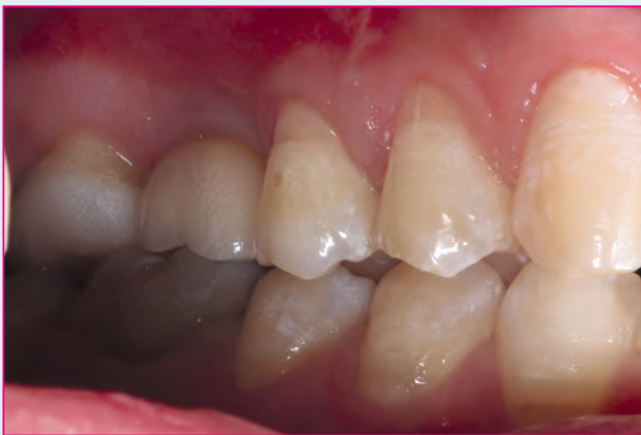

Abb. 18

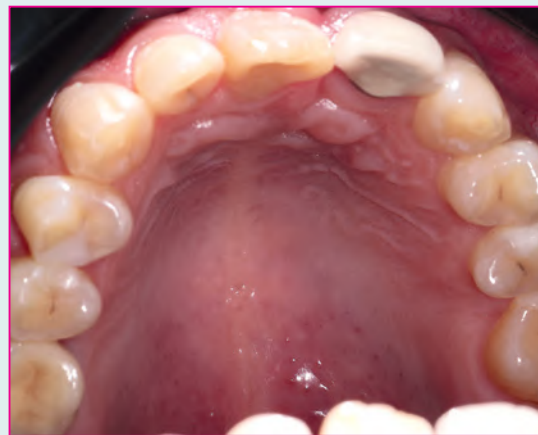

Abb. 19

Abb. 15-19: Ansichten der eingesetzten Prothetik.

## Freilegung und definitive Versorgung

Aufgrund der Verwendung von autologem Knochen zur Augmentation des Implantatlagers konnte bereits nach einer Einheilzeit von vier Monaten mit der Freilegung des Implantates begonnen werden. Es zeigte sich ein regelrecht osseointegriertes Implantat und radiologisch bereits eine deutliche Reossifikation des Augmentats (Abb. 14). Die Anfertigung der Suprakonstruktion erfolgte in der hauszahnärztlichen Praxis (Abb. 15-19).

### Fazit

Der vorliegende Fall zeigt deutlich die Vorteile der Verwendung von autologen Knochenspänen, welche bei einer Sinusbodenelevation am Implantat angelagert werden. Aufgrund der schnelleren Durchbauung des Augmentats kann bereits nach vier Monaten mit der prothetischen Belastung der Implantate begonnen werden [1]. Weiterhin zeigt sich, dass mit dem ProCone Implantatsystem von Medentika/Straumann durch das High-Profile-Gewinde in Kombination mit dem Mikrogewinde am Implantatthals auch bei kompromittierten Knochenverhältnissen sehr hohe Primärstabilitätswerte erreicht werden können. ■



Scan mich – Literatur oder  
Tel.: 08025/5785  
E-Mail: [leser@pipverlag.de](mailto:leser@pipverlag.de)

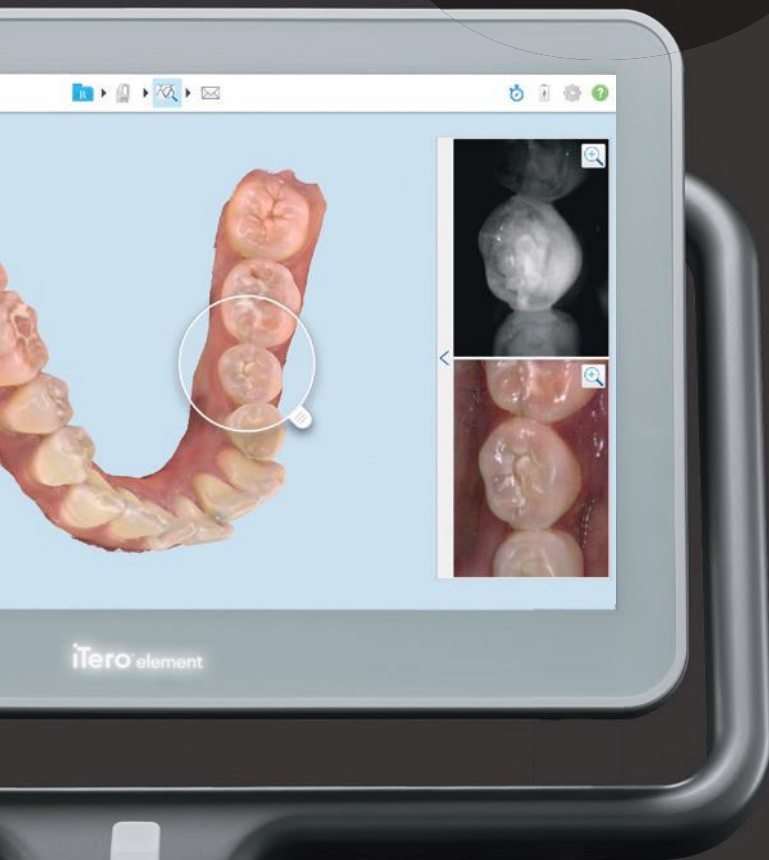


Dr. Markus  
Schindler

- 1998-2003 Studium der Zahnheilkunde an der Ruprecht-Karls-Universität Heidelberg
- 2003-2005 Vorbereitungsassistent in Oralchirurgischer/Zahnärztlicher Praxis
- 2005-2006 Angestellter Zahnarzt in Nizza, Frankreich
- 2006-2009 Weiterbildung Fachzahnarzt für Oralchirurgie
- 2010 Niederlassung in oralchirurgischer Überweiserpraxis in Straubing

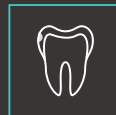■ [info@oralchirurgie-theresiencenter.de](mailto:info@oralchirurgie-theresiencenter.de)  
■ [www.oralchirurgie-theresiencenter.de](http://www.oralchirurgie-theresiencenter.de)

iTero



“Hallo, ich bin  
**iTero Element 5D.**  
Und ich erweitere Ihr  
Visualisierungsspektrum.”

Einführung des iTero Element 5D-Bildgebungssystems. Diese leistungsstarke Hybridplattform ist mehr als ein Scanner. Es ist das erste dentale Hybrid-Bildgebungssystem, das gleichzeitig farbige 3D-Intraoral- und Nah-Infrarot-Aufnahmen macht. Es unterstützt die Karieserkennung und ermöglicht den Zeitvergleich mit der iTero TimeLapse Technologie. Über eine innovative Visualisierungstechnologie läutet es ein neues Zeitalter der Patienteneinbindung ein.



Proximale Karies-  
Erkennungshilfe



Keine schädliche  
Strahlung



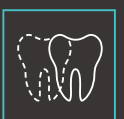Intraoralauf-  
nahmen



Digitale  
3D-Abdrücke



Echtzeit-  
TimeLapse

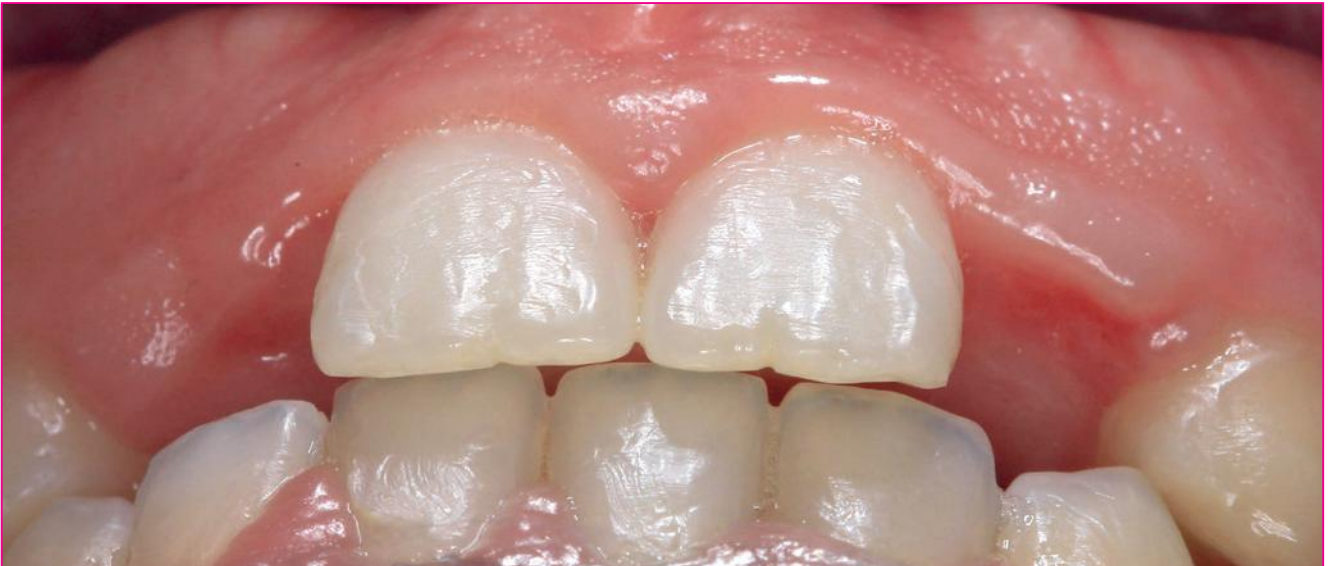

Ergebnissimu-  
lation

Der iTero Element 5D-Scanner ist in den USA zurzeit nicht zum Verkauf verfügbar. iTero Element 5D ist zurzeit erhältlich in: Kanada, in der Europäischen Union und in anderen Ländern, die die CE-Kennzeichnung akzeptieren (EU, außer Griechenland, einschließlich Schweiz und Norwegen), einschließlich Australien, Neuseeland und Hongkong.

©2019 Align Technology, BV. Alle Rechte vorbehalten. Invisalign, iTero, iTero Element, das iTero Logo sowie weitere Bezeichnungen sind Marken bzw. Dienstleistungsmarken von Align Technology, Inc. oder von Tochtergesellschaften bzw. verbundenen Unternehmen; eventuell sind diese Marken bzw. Dienstleistungsmarken in den USA und/oder anderen Ländern eingetragen.

Align Technology BV - Arlandaweg 161 - 1043 HS Amsterdam - Niederlande MKT-0002891 Rev A



## Gewebeerhaltung in der ästhetischen Zone mit einem neuartigen Hybridabutment

Maté Sánchez de Val, José Eduardo

**Die ästhetische Zone birgt eine Reihe von sehr eigenen und spezifischen Charakteristiken, die sie von anderen intraoralen Zonen unterscheidet. Diese müssen bei der Planung und Durchführung einer Implantatbehandlung berücksichtigt werden. Insbesondere manifestiert sich nach einer Extraktion eine von den bukkalen Wänden ausgehende Atrophie der Kieferknochen. Diese Atrophie ist besonders in den Zonen ausgeprägt und sichtbar, in denen der bukkale Knochen geringer durchblutet wird. Dies sind die besonders kritischen Zonen.**

Es werden verschiedene Techniken angewandt, um diesen Gewebeverlust zu vermeiden, wie die Socket Preservation durch Auffüllen der Extraktionsalveole mit verschiedenen Augmentationsmaterialien, die Sofortimplantation direkt nach Extraktion ohne Versorgung, die Sofortversorgung mit einer temporären Versorgung oder die Sofortversorgung in einem Schritt, ohne Abutmentwechsel, die mit einer besseren Erhaltung des Gewebes und einer geringeren bakteriellen Besiedelung einhergeht [1]. Daneben gibt es kritische Indikationen, welche einer besonderen Sorgfalt bedürfen. Dazu gehören etwa die Nichtanlage oder eine Behandlung in Verbindung mit einer kieferorthopädischen Therapie. In diesen Fällen ist die adäquate Behandlung des Hart- und Weichgewebes mit entsprechenden chirurgischen Techniken wie einem freien Bindegewebslappen und die Verwendung von Materialien mit guter Weichgewebsanlagerung von besonderer Bedeutung, um gute langfristige Ergebnisse zu erzielen [2]. Ziel dieses Artikels ist es, anhand eines klinischen Falles die Prinzipien der periimplantären Gewebeerhaltung durch neue gewebefreundliche Materialien und die Technik der One-Time-Therapie darzustellen.

### Patient und Materialien

Beim behandelten Patienten handelt es sich um eine 28-jährige Frau mit Nichtanlage der Zähne 12 und 22. Die Patientin wurde in der Vergangenheit zweimal kieferorthopädisch behandelt, wodurch das Hart- und Weichgewebe sehr stark

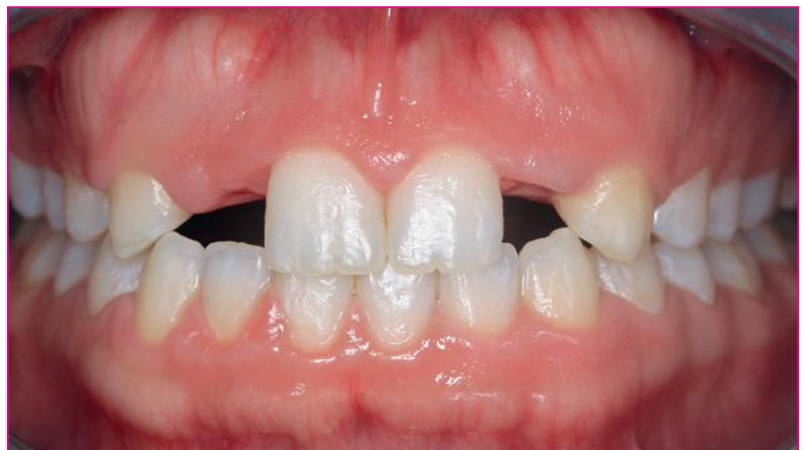

Abb. 1



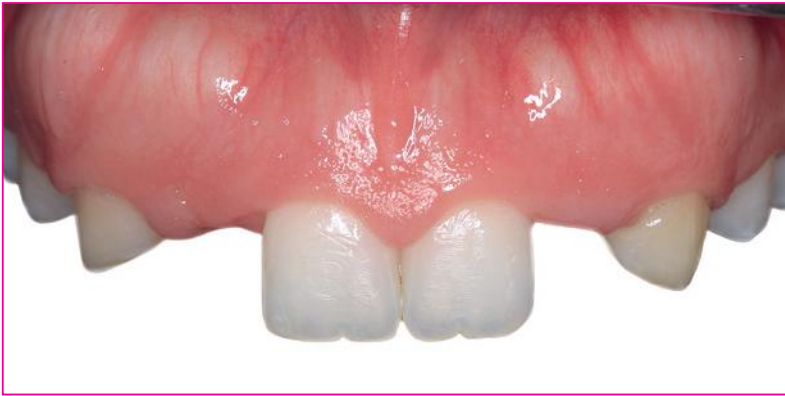

Abb. 2

Abb. 1, 2: Präoperative Ausgangssituation. Nichtanlage der seitlichen Schneidezähne mit einem Gingivaprofil des mittleren bis feinen Biotyps.

leichte Raucherin, mit weniger als zehn Zigaretten pro Tag. Die Patientin wünschte sich die Herstellung einer hochästhetischen Versorgung und hat dabei sehr hohe Ansprüche (Abb. 1, 2).

### Diagnostik

Nach der Erstuntersuchung wurde eine CT-Aufnahme und ein vollständiges fotografisches Protokoll der klinischen Situation der Patientin erstellt, um das Lächeln der Patientin planen zu können. Zur Rehabilitation wurden Implantate in der Position 12 und 22 unter Durchführung eines subepithelialen Bindegewebslappens geplant. Zur Vermeidung einer Augmentation wurden zwei schmale Implantate (Abb. 3, 4) und für die Versorgung SKY elegance Abutments (bredent) gewählt, die aus einem spaltfrei auf eine Titanbasis aufgespritzten, keramisch verstärkten High-Performance-Polymer bestehen, und sowohl das temporäre als auch das definitive Abutment darstellen.

Die Mundhygiene der Patientin ist ausgezeichnet mit einem PA-Index von 0 (keine Behandlungsnotwendigkeit). Sie hat keine systemischen Erkrankungen und ist

spaltfrei auf eine Titanbasis aufgespritzten, keramisch verstärkten High-Performance-Polymer bestehen, und sowohl das temporäre als auch das definitive Abutment darstellen.

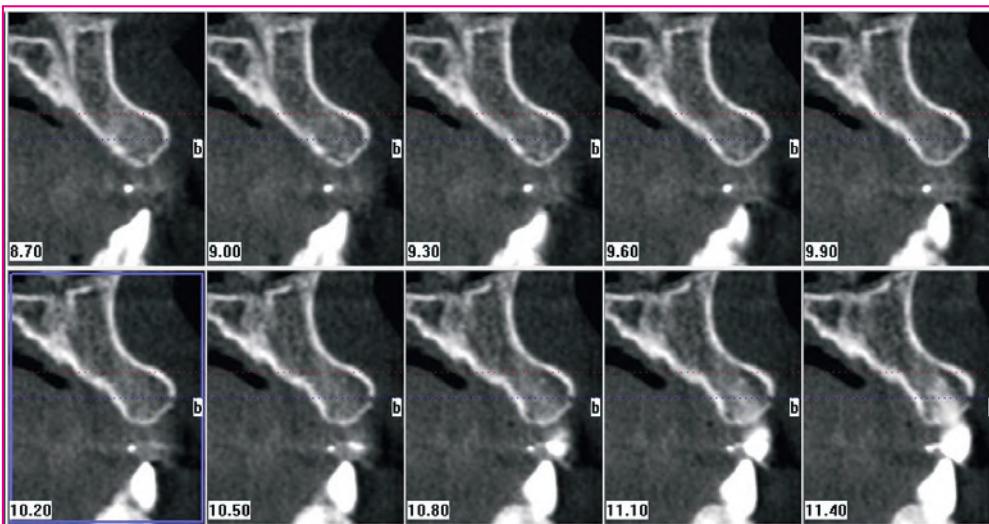


Abb. 3

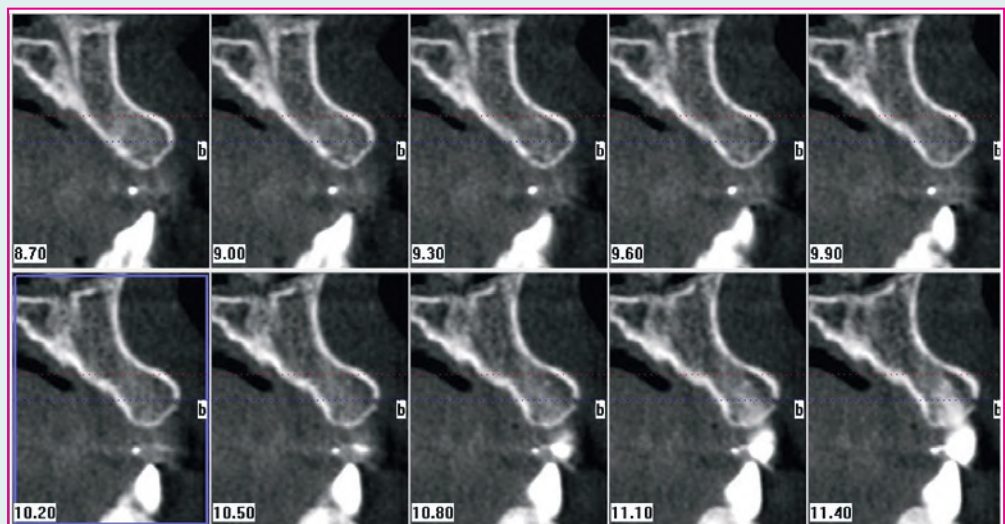


Abb. 4

Abb. 3, 4: Präoperatives CT, welches die vestibuläre apikale Atrophie zeigt, und ein Remodelling des Alveorkamms mit einer Inklination.

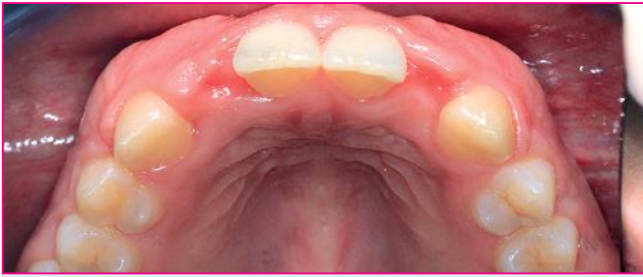

Abb. 5

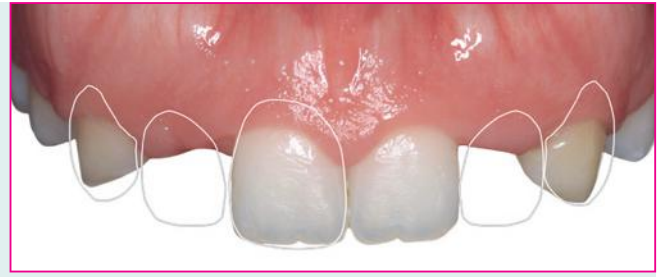

Abb. 6

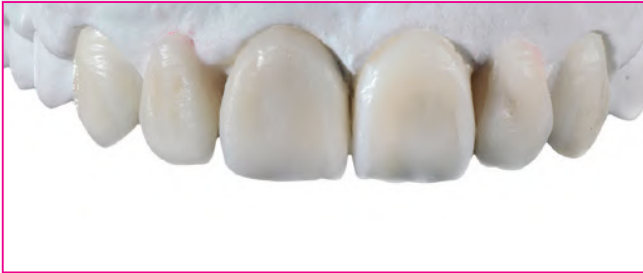

Abb. 7

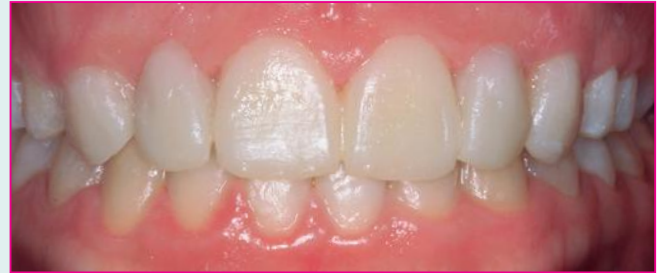

Abb. 8

Abb. 5-8: Ästhetikplanung des Falles und konventionelles Wax up mit den Modifikationen der dentalen Proportionen.

Zusätzlich wurde mit der Patientin eine Modifikation der Nachbarzähne mit Komposit vereinbart (Abb. 6-8).

### Implantatprothetische Versorgung

Für die Versorgung der Patientin wurden die durchmesserreduzierten narrowSKY mit einem Durchmesser von 3,5 mm und einer Länge von 10 mm gewählt (bredent medical), da der Knochen nur einen maximalen palatinal-vestibulären Durchmesser von 7 mm aufwies. Für die prothetische Versorgung wurden zur Verbesserung der Weichgewebsanlagerung Hybrid-abutments

des Typs elegance gewählt, die nach dem Konzept „One-Abutment-One-Time“ versorgt wurden. Das heißt, von der temporären Versorgung zur definitiven Versorgung findet kein Abutmentwechsel mehr statt, um den Verlust an Weichgewebe oder eine unerwünschte Remodellierung zu vermeiden (Abb. 9-15).

Die Versorgung der Implantate erfolgte nach dem volldigitalen Protokoll des Sirona Cerec-Systems durch digitale intraorale Abformung der individualisierten elegance Abutments und mit CAD/CAM-Herstellung der definitiven Kompositkronen. Die Verklebung erfolgte mit dualhärtendem Kompositzement.

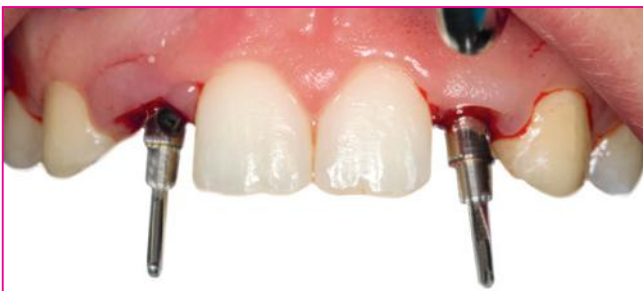

Abb. 9

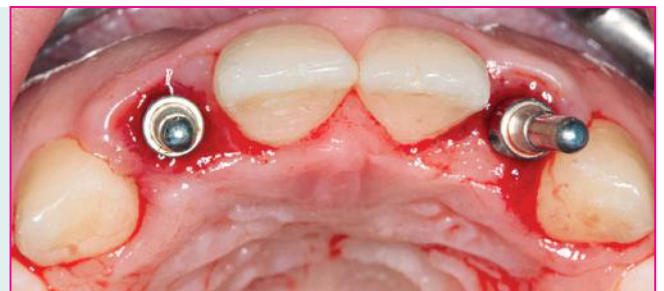

Abb. 10

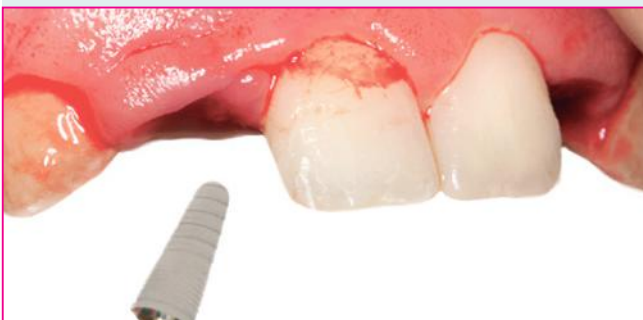

Abb. 11

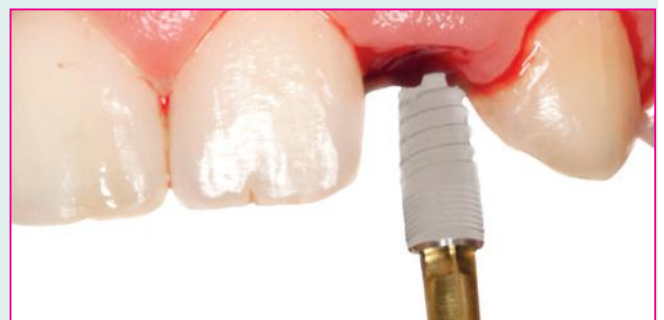

Abb. 12



Reduziertes  
Knochenangebot?

copaSKY Ultrashort!

**SKY**



5,2 mm

Mit dem ultrakurzen copaSKY versorgen Sie Patienten mit reduziertem Knochenangebot ohne Augmentation.

Das reduziert Kosten und schont das Hart- und Weichgewebe.

DENTAL INNOVATIONS  
SINCE 1974

bredent  
group

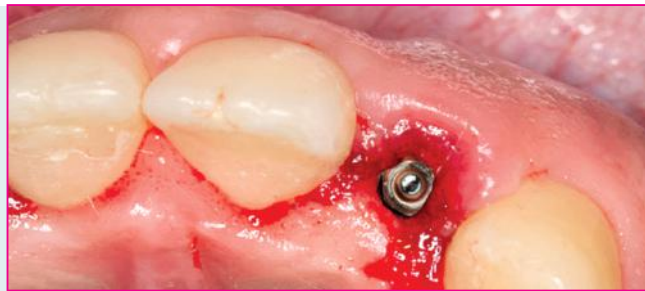

Abb. 13

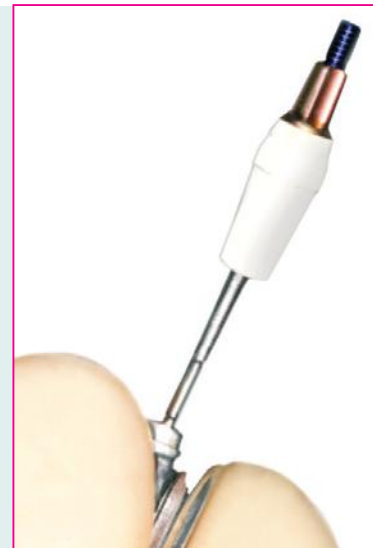


Abb. 14

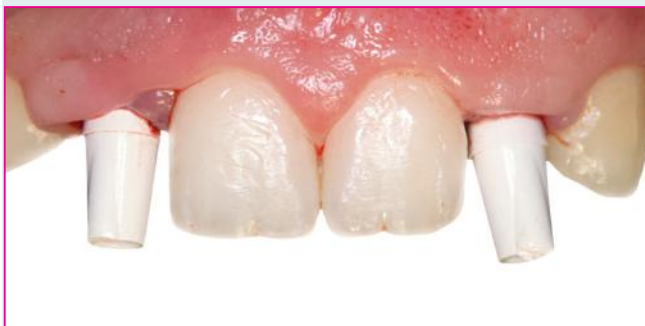

Abb. 15

Abb. 9-15: Intraoperative Sequenz mit der dreidimensional korrekten Positionierung der Implantate und den noch nicht individualisierten elegance Abutments.

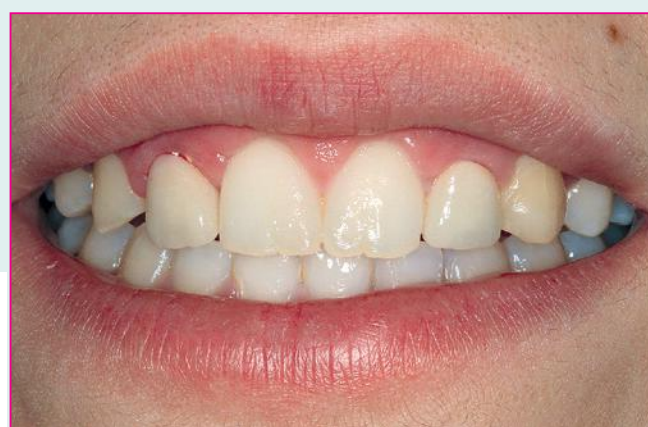

Abb. 16: Klinische Situation 20 Tage nach dem Eingriff, entzündungsfreies Gewebe und gute Integration der Restaurationen.

## Klinisches Ergebnis und Diskussion

Der klinische Eingriff erfolgte ohne größere Schwierigkeiten. Es konnte eine ausreichende Primärstabilität für die Sofortversorgung erzielt werden. Das Eindrehmoment lag in beiden Fällen über 40 Ncm und die Osstell-Messung ergab einen Wert von über 70 ISQ. Die Abutments wurden während des chirurgischen Eingriffs sofort eingegliedert und mit einem Drehmoment von 25 Ncm befestigt. Anschließend wurden sie individualisiert und intraoral gescannt. Mit Cerec wurden die Kompositkronen CAD-designed und im CAM-Verfahren chairside hergestellt (Abb. 16).

Eine Knochenremodellierung der bukkal-lingualen Wände erfolgt in zwei sich überlagernden Phasen. Während der ersten Phase wird der Bündelknochen abgebaut und durch Geflechtknochen ersetzt. Dabei erfährt der bukkale Knochenkamm eine vertikale Reduktion. In der zweiten Phase wird der Knochenkamm ausgehend von den äußeren Wänden abgebaut [3]. Dieser Knochenremodellierungs-Prozess muss bei der Behandlungsplanung einer Sofortimplantation und beim Behandlungsprotokoll entsprechend berücksichtigt werden [4]. Unserer Erfahrung nach sollte so atraumatisch wie möglich implantiert werden und die One-Time-Therapie, also die Vermeidung des Abutmentwechsels, verfolgt werden, um das periimplantäre Attachment nicht mehr zu irritieren. Auf diese Weise können vorhersagbar gute Ergebnisse erzielt werden. ■



Prof. Dr. José E. Maté Sánchez  
de Val,  
DDS, M.Sc., PhD,  
Int PhD

- Professor für Parodontologie, Oralchirurgie und Implantologie
- Außerordentlicher Professor für Biomaterial Engineering
- Seit 2003 Niedergelassen in der Praxis und parallel arbeitend in der Universitätslehre
- 2003 Promotion Universität Murcia Paris
- 2006 M.Sc. Prothetik und Orale Rehabilitation, European School of Oral Rehabilitation, Implantology & Biomaterials. NYU – Spanisches Programm
- 2016 Promotion in Implantologie und Biomaterialien, Universität Murcia, Spanien
- 2016 Int. PhD Bioengineering, Universität Miguel Hernández Elche, Spanien
- Verschiedene Gastprofessuren, preisgekrönte wissenschaftliche Veröffentlichungen und Forschungsprojekte, Mitglied der SEPA, SEPES, des Royal College of Dentists, der EAO und des ITI

■ jmsodont@hotmail.com  
■ www.umh.es



Scan mich – Literatur oder  
Tel.: 08025/5785  
E-Mail: leser@pipverlag.de



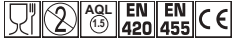
# RUNDAS – Ihr Spezialist für Praxisbedarf und Hygieneartikel

Mehr als 12.000 zufriedene Kunden schätzen unsere Zuverlässigkeit und die Spitzenqualität der Produkte bei einem überzeugenden Preis-Leistungs-Verhältnis.

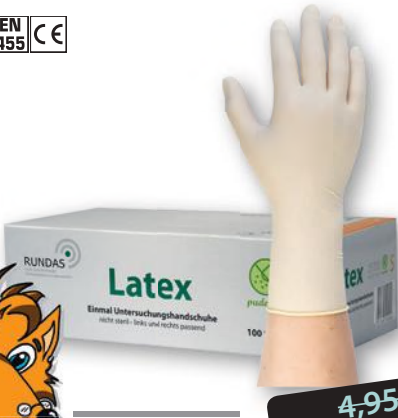## Dauerhaft Kosten senken!

### RUNDAS Latex - Latexhandschuhe

Spenderbox mit 100 Stück



Unser Bestseller



Art.-Nr.: 20100

4,95€

**3,75 €**

zzgl. ges. MwSt

### Ora-Aid - Intraoral-Pflaster

Packung mit 50 Streifen,  
25 x je Streifen 2 Pflaster  
(25 mm x 15 mm) plus  
25 x je Streifen 1 Pflaster  
(50 mm x 15 mm)



#### Indikationen u. a.

- Implantatchirurgie
- Zahnextraktion
- Parodontaltherapie

**Kennenlernpreis**

Art.-Nr.: 41001-B

198€

**148 €**

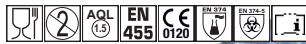zzgl. ges. MwSt

### EPIDERM PROTECT - Nitrilhandschuhe

Spenderbox mit 100 Stück



- mit patentierter Low Derma-Technologie, für besten Handschutz im Bereich der akzeleratorenfreien Handschuhe



**Speziell für empfindliche Haut.**

Art.-Nr.: 01066

5,60€

**4,95 €**

zzgl. ges. MwSt

### adbone TCP - Synthetisches Knochenersatzmaterial

Packungsinhalt: 1 g x 1 Einheit



**Auch als BCP, Block und Zylinder erhältlich.**

Art.-Nr.: TCP050110G

89€

**79 €**

zzgl. ges. MwSt

### Speichelsauger, farbig

Beutel mit 100 Stück



**Bringen Sie Farbe in Ihre Praxis!**

Art.-Nr.: 09010

1,59€

**1,35 €**

zzgl. ges. MwSt

### SAFELINE Quick Des - Schnelldesinfektion

Kanister mit 10 l

- Vorsichtig verwenden. Vor Gebrauch stets Etikett und Produktinformationen lesen.**



Lemon Neutral



Art.-Nr.: 75899

ab 2 Kanistern 22,99 €

26,99€

**25,50 €**

zzgl. ges. MwSt

Diese und viele weitere Produkte finden Sie in unserem Online-Shop

**www.rundas.de**

RUNDAS GmbH  
Amalienstr. 62 • 46537 Dinslaken  
Tel.: +49 2064 625 95 50 • Fax: +49 2064 625 95 80  
info@rundas.de • www.rundas.de

**RUNDAS**  
Groß- und Einzelhandel  
für Praxisbedarf und Hygieneartikel

## Periimplantitis revisited Teil 2 – Prävention und Therapie

In **pip** k&s 2/2019 wurde bereits festgestellt, dass sich in den letzten fünf Jahren eine hohe Anzahl systematischer Übersichtsarbeiten mit der Diagnostik, Ätiologie und Prävalenz periimplantärer Erkrankungen befasst hat. Deutlich wurde anhand der dort zur Verfügung stehenden Publikationen, dass noch immer keine eindeutigen Erkenntnisse zur Ätiologie der periimplantären Erkrankungen, keine einheitlichen Diagnosekriterien und somit auch keine validen epidemiologischen Angaben zur Prävalenz periimplantärer Erkrankungen vorliegen. Folgerichtig sind in der vorliegenden Literatursammlung mit Blick auf die ungeklärte Genese der Entitäten insbesondere im Bereich der Therapie eine Vielzahl Behandlungsprotokolle vorzufinden. Im Rahmen der nicht-chirurgischen und chirurgischen Therapie periimplantärer Erkrankungen stehen neben der mechanischen Reinigung der Implantatoberflächen mit Handinstrumenten, rotierenden Bürstchen, Ultraschall oder Pulverstrahlgeräten auch chemische Reinigungsverfahren, verschiedene medikamentöse Therapien u. a. mit Antibiotika und Probiotika sowie verschiedene Arten von Lasertherapien zur Verfügung, die sehr häufig miteinander kombiniert werden. In einer klinischen Vergleichsstudie konnten mittels chemischer Dekontamination der Implantatoberfläche und regenerativer bzw. resektiver oder weichgewebeschirurgischer Interventionen signifikante Verbesserungen der klinischen Parameter beobachtet werden [Sarmiento, et al., 2018]. Der adjunktive Einsatz von systemischen Antibiotika scheint je nach Art des Antibiotikums respektive der Nachbeobachtungsdauer zu unterschiedlichen Ergebnissen zu führen. Während Amoxicillin als Zusatz zu einer resektiven chirurgischen Periimplantitis-Therapie nach drei Jahren keinen Zusatzeffekt hatte [Carcuac, et al., 2017], konnte in einer RCT bei Gabe von Minozyklin vs. Placebo nach einer chirurgischen Periimplantitis-Therapie sechs Monate später eine signifikante Verbesserung der Sondierungstiefen, des Gingiva- und Plaqueindex sowie ein röntgenologisch stabiler periimplantärer Knochen in der Verumgruppe ermittelt werden [Cha, et al., 2019]. Zithromax führte in einer weiteren RCT nach zwölf Monaten ebenfalls nicht zu einem Zusatznutzen im Zusammenhang mit einer offenen Kürettage [Hallstrom, et al., 2017]. Auch bei einer konservativen Therapie der Mukositis mittels regelmäßiger professioneller Plaqueentfernung führte eine zusätzliche Antibiotikagabe nicht zu besseren klinischen Ergebnissen [Jepsen, et al., 2015]. Im Gegensatz dazu kommt eine weitere systematische Übersichtsarbeit zum Schluss, dass eine systemische Antibiotikagabe (ohne Differenzierung des jeweiligen Antibiotikums) bei Durchführung einer Implantoplastik zu einer signifikanten Verbesserung der klinischen Parameter im Vergleich zu resektiven Therapien als alleiniger Maßnahme bzw. einer systemischen Antibiotikagabe in Verbindung mit dem Einsatz eines Diodenlasers führte [Ramanauskaite, et al., 2016a]. Der zusätzliche bzw. alleinige Einsatz von Lasern unterschiedlicher Wellenlängen sowie die antimikrobielle Photodynamische Therapie sind Gegenstand einer ganzen Reihe weiterer RCT und systematischer Reviews. Die zusätzliche Anwendung eines Diodenlasers beim geschlossenen Scaling und Root Planing (SRP) erbrachte in einer RCT nach einem sechsmonatigen Follow up keinen Zusatznutzen im Vergleich zu einem SRP als alleiniger Maßnahme [Arisan, et al., 2015]. In einem systematischen Review konnten im Gegensatz dazu bakterizide Effekte eines Diodenlasers ermittelt werden [Natto, et al., 2015]. Auch beim Einsatz von Er:YAG- bzw. Er,Cr:YSSG-Lasern waren Effekte auf parodon-

topathogene Keime bzw. die knöcherne Regeneration erkennbar. Allerdings gingen die Autoren von einer eingeschränkten Evidenz aufgrund der geringen Anzahl verfügbarer hochwertiger Studien aus. Zwei weitere systematische Reviews hingegen bescheinigen dem Diodenlaser und Lasern grundsätzlich keinerlei bzw. geringe Zusatzeffekte auf die Reduktion klinischer Entzündungsparameter [Lin, et al., 2018, Ramanauskaite, et al., 2016b]. Auch die einmalige Durchführung einer antimikrobiellen Photodynamischen Therapie (aPDT) führte im Hinblick auf klinische und röntgenologische Parameter bei der chirurgischen Periimplantitistherapie zu keiner Verbesserung [Albaker, et al., 2018a]. Zu anderen Ergebnissen kommen einige andere Publikationen. So konnten in einer Metaanalyse zur Wirksamkeit einer aPDT als zusätzliche Maßnahme bei mechanischer Kürettage signifikant bessere klinische und mikrobiologische Ergebnisse ermittelt werden als bei alleiniger bzw. einer mit Chlorhexidin (als lokalem Antiseptikum) kombinierten mechanischen Plaqueentfernung [Ghanem, et al., 2016]. Auch eine Netzwerk-Metaanalyse neueren Datums kommt zum Schluss, dass der Einsatz der aPDT zu einem signifikant besseren Gewinn klinischer Attachments als ein alleiniges mechanisches Debridement führt [Sivaramakrishnan und Sridharan, 2018]. Auch auf mikrobiologische Parameter scheint die aPDT günstig zu wirken [Fraga, et al., 2018]. Zu widersprüchlichen Ergebnissen bezüglich der Wirksamkeit einer aPDT kamen andere Autoren einer systematischen Übersichtsarbeit aus dem Jahr 2018. Die Ergebnisse wurden u.a. auf die heterogenen Studiendesigns, die kurzen Nachbeobachtungsperioden sowie insbesondere die unterschiedlichen Laserparameter zurückgeführt [Albaker, et al., 2018b]. Der Einsatz von Pulverstrahlgeräten ist ein weiterer Forschungsgegenstand in verschiedenen RCT und Übersichtsarbeiten, der kontrovers diskutiert wird. Während in einigen Publikationen ein Zusatznutzen erkennbar ist [Lupi, et al., 2017, Ziebolz, et al., 2017], konnte an anderer Stelle kein Zusatzeffekt bei der Therapie und Prävention der Periimplantitis bestätigt werden [de Almeida, et al., 2017, Jepsen, et al., 2015, Schwarz, et al., 2015]. Gegenüber dem Placebopräparat konnte der zusätzliche Einsatz von Chlorhexidin (CHX) bei der Mukosistherapie nicht zu einem signifikant besseren Behandlungsergebnis beitragen als die alleinige nicht-chirurgische Therapie [Menezes, et al., 2016]. Auch im Rahmen einer Erhaltungstherapie nach Implantatinsertion führte die Gabe eines CHX-Lacks nicht zu einem Zusatznutzen [Ziebolz, et al., 2017]. Eine Spülung mit einer Mischung aus CHX und Cetylpyridiniumchlorid hatte einen geringen Zusatznutzen im Vergleich zum Placebo und führte nicht zu einer kompletten Ausheilung der Mukositis [Pulcini, et al., 2019]. Auch die Wirksamkeit von Probiotika konnte bislang aufgrund heterogener Studienergebnisse nicht eindeutig belegt werden [Galofre, et al., 2018, Hallstrom, et al., 2016, Mongardini, et al., 2017, Tada, et al., 2018]. Triclosan-haltige Zahnpasta scheint sich zur Prävention von Periimplantitiden zu eignen [Peres Pimentel, et al., 2019, Ribeiro, et al., 2018, Stewart, et al., 2018]. Fazit: Aufgrund der offensichtlichen Komplexität des Krankheitsgeschehens scheint es noch immer keinen schlüssigen und vorhersehbaren Therapieansatz für periimplantäre Erkrankungen zu geben. Eine wirkungsvolle Prävention scheint mittels geeigneter und regelmäßiger Nachsorgemaßnahmen möglich zu sein [Jepsen, et al., 2015, Monje, et al., 2016, Ramanauskaite und Tervonen, 2016, Ziebolz, et al., 2017].

## Prävention und Therapie periimplantärer Erkrankungen



### Kontrollierte klinische Studien

Costa FO, Ferreira SD, Cortelli JR, Lima RPE, Cortelli SC, Cota LOM. **Microbiological profile associated with peri-implant diseases in individuals with and without preventive maintenance therapy: a 5-year follow-up.**

Clin Oral Investig. 2018 Nov 1. [Epub ahead of print]

(»Mikrobiologisches Profil bei Periimplantitis-Patienten mit und ohne präventive Erhaltungstherapie: Ein Fünfjahres-Follow up.«)

80 Patienten mit Mukositis wurden in zwei Behandlungsgruppen unterteilt und über fünf Jahre nachuntersucht. Gruppe 1 (n=39) erhielt während der Untersuchungsperiode regelmäßig Nachsorgemaßnahmen, während in Gruppe 2 (n=41) keine Maßnahmen zur Erhaltungstherapie durchgeführt wurden. In Gruppe 2 wurden nach Abschluss des Follow up eine größere Periimplantitis-Inzidenz sowie höhere Bakterienzahlen beobachtet.

Crespi R, Marconcini S, Crespi G, Giammarinaro E, Menchini Fabris GB, Barone A, Covani U.

**Nonsurgical Treatment of Peri-implantitis Without Eliminating Granulation Tissue: A 3-Year Study.**

Implant Dent. 2019 Feb;28(1):4-10.

(»Nicht-chirurgische Periimplantitis-Therapie ohne Entfernung des Granulationsgewebes: Eine Dreijahresstudie.«)

Das Ziel der Studie war die Untersuchung der Wirksamkeit eines nicht-chirurgischen mechanischen Debridements (MD) der Implantatoberfläche ohne Entfernung des Granulationsgewebes und der zusätzlichen Anwendung von 0,2 %-igem Chlorhexidin und Chlortetrazyklin-Hydrochlorid bei Patienten mit Periimplantitis im Vergleich zu einem MD als alleiniger Maßnahme. Dazu wurden 75 Implantate mit einer der beiden Therapiemethoden behandelt. Nach 36 Monaten lag die mittlere Sondierungstiefe bei den Implantaten der Testgruppe mit 3,15 mm signifikant niedriger als in der Kontrollgruppe mit 5,97 mm. In der Testgruppe war eine Verbesserung des marginalen Knochenlevels im Implantatbereich feststellbar, während in der Testgruppe ein weiterer Knochenverlust festgestellt werden konnte. In der Testgruppe betrug der Behandlungserfolg 100,0 %, während er in der Kontrollgruppe bei 31,4 % lag.

Sarmiento HL, Norton M, Korostoff J, Ko KI, Fiorellini JP.

**Surgical Alternatives for Treating Peri-implantitis.**

Int J Periodontics Restorative Dent. 2018 Sep/Oct;38(5):665-671.

(»Chirurgische Alternativtherapien zur Periimplantitis-Behandlung.«)

In der vorliegenden Studie wurden im Rahmen einer Fallserie 32 Patienten (45 Implantate) mit den folgenden drei unterschiedlichen chirurgischen Verfahren zur Periimplantitis-Therapie behandelt: Gruppe 1: regenerative Chirurgie, Gruppe 2: resektive Knochenchirurgie und Gruppe 3: Chirurgie mit einem apikalen Verschiebelappen. Bei jedem der drei Verfahren erfolgte eine Reinigung und chemische Dekontamination

der exponierten Implantatoberfläche. In allen drei Gruppen konnte im Vergleich zur Baseline eine signifikante Reduktion der mittleren Sondierungstiefe und der Blutungsrate beobachtet werden.



### RCT

Al Ghazal L, O'Sullivan J, Claffey N, Polyzois I.

**Comparison of two different techniques used for the maintenance of peri-implant soft tissue health: a pilot randomized clinical trial.**

Acta Odontol Scand. 2017 Oct;75(7):542-549.

(»Der Vergleich zweier verschiedener Techniken zur Gesunderhaltung des periimplantären Weichgewebes: Eine randomisiert kontrollierte Pilotstudie.«)

Ziel der Studie war der Vergleich einer Behandlung mittels Pulverstrahlgerät und einer Kürettage mit Titanküretten sowie ihr Einfluss auf den Erhalt und die Verbesserung der periimplantären Weichgewebsverhältnisse bei Implantaten ohne Anzeichen für einen pathologischen Knochenverlust. Dazu wurden 20 Patienten (25 Implantate) nach dem Zufallsprinzip den beiden Behandlungsgruppen zugeteilt. Untersucht wurden klinische Parameter sowie Entzündungsparameter im Sulkusfluid (IL-6, IL-8, IL-1beta, TNFalpha, IL-10 und IL-12). Zwischen beiden Behandlungsmethoden konnten keine signifikanten Unterschiede beim Blutungsindex (BOP) ermittelt werden. IL-6 war der einzige Entzündungsparameter, der eine signifikante Korrelation zum BOP zeigte.

**Schlussfolgerung:** Beide Methoden eignen sich zur Reduktion periimplantärer Entzündungszeichen und zum Erhalt der periimplantären Gesundheit. Einige der Zytokine könnten sich als Marker für periimplantäre Erkrankungen eignen.

Al Rifaiy MQ, Qutub OA, Alasqah MN, Al-Sowygh ZH, Mokeem SA, Alrahlah A.

**Effectiveness of adjunctive antimicrobial photodynamic therapy in reducing peri-implant inflammatory response in individuals vaping electronic cigarettes: A randomized controlled clinical trial.**

Photodiagnosis Photodyn Ther. 2018 Jun;22:132-136.

(»Die Wirksamkeit einer adjunktiven antimikrobiellen Photodynamischen Therapie zur Reduktion der Entzündungsreaktion bei Konsumenten elektronischer Zigaretten.«)

Um die Wirksamkeit einer antimikrobiellen Photodynamischen Therapie (aPDT) als ergänzende Behandlung zur mechanischen Plaqueentfernung mit dem Ziel einer Reduktion periimplantärer Entzündungen bei Konsumenten elektronischer Zigaretten zu ermitteln, wurden 38 Probanden nach dem Zufallsprinzip zwei Behandlungsgruppen zugeteilt. In der Testgruppe (n=20) wurde die mechanische Plaqueentfernung mit einer aPDT ergänzt, während bei den Probanden der Kontrollgruppe (n=18) lediglich eine mechanische Plaqueentfernung durchgeführt wurde. Plaqueindex (PI), Blutung bei Sondierung (BOP) sowie Sondierungstiefe (PD) wurden vor der Therapie und zwölf Wochen nach der Behandlung gemessen. Zu Beginn der Therapie bestanden keine signifikanten Unterschiede zwischen beiden Gruppen. Nach zwölf Wochen konnte eine signifikante Reduktion bei den Variablen PI und BOP in der



Testgruppe ermittelt werden, während beim BOP kein signifikanter Unterschied zwischen beiden Gruppen ermittelt werden konnte.

Albaker AM, ArRejaie AS, Alrabiah M, Al-Aali KA, Mokeem S, Alasqah MN, Vohra F, Abduljabbar T.

**Effect of antimicrobial photodynamic therapy in open flap debridement in the treatment of peri-implantitis: A randomized controlled trial.**

Photodiagnosis Photodyn Ther. 2018b Sep;23:71-74.

**(»Der Einfluss der antimikrobiellen Photodynamischen Therapie bei der offenen Kürettage im Rahmen von Periimplantitis-Therapien: Eine randomisiert kontrollierte Studie.«)**

Um den Einfluss einer einmaligen antimikrobiellen Photodynamischen Therapie (aPDT) als ergänzende Maßnahme bei der offenen Kürettage (Testgruppe) im Vergleich zu einer offenen Kürettage als alleiniger Maßnahme (Kontrollgruppe) zu untersuchen, wurden 24 Patienten nach dem Zufallsprinzip je einer der beiden Gruppen zugeteilt. Als Outcome-Parameter wurden der Plaqueindex (PI), Blutungsindex (BOP), Sondierungstiefe (PD) und das krestale Knochenlevel (MBL) ausgewählt. Zu Beginn der Therapien unterschieden sich beide Gruppen in Bezug auf die Outcome-Variablen nicht signifikant voneinander. Nach sechs Monaten konnte in der Testgruppe eine signifikante Verbesserung aller vier Parameter beobachtet werden. Nach zwölf Monaten war in beiden Gruppen bei allen Parametern eine Verbesserung zu beobachten. Signifikante Unterschiede waren zu diesem Untersuchungszeitpunkt zwischen beiden Gruppen nicht mehr vorhanden.

**Schlussfolgerung:** Eine einmalige Anwendung einer aPDT führt nicht zu einem Zusatznutzen für die Verbesserung klinischer und röntgenologischer Parameter.

Arisan V, Karabuda ZC, Arici SV, Topcuoglu N, Kulekci G.

**A randomized clinical trial of an adjunct diode laser application for the nonsurgical treatment of peri-implantitis.**

Photomed Laser Surg. 2015 Nov;33(11):547-54.

**(»Eine randomisierte klinische Studie zur zusätzlichen Anwendung eines Diodenlasers bei der nicht-chirurgischen Periimplantitis-Behandlung.«)**

48 zweiteilige Implantate (N=10 Probanden) mit einer diagnostizierten Periimplantitis wurden nach dem Zufallsprinzip zwei Behandlungsgruppen zugeteilt. In der Kontrollgruppe erfolgte eine mechanische Reinigung mittels Scaling und Root planing (SRP) und in der Testgruppe wurde zusätzlich zum SRP ein gepulster Diodenlaser eingesetzt (810 nm, Dauer 1 Min, Energiedichte 400 mW/cm<sup>2</sup>, Energie 1,5 J, Durchmesser des Lichtleiters/Lichtpunkts 1,0 mm). Zu Beginn der Therapie waren keine Unterschiede zwischen beiden Behandlungsgruppen in Bezug auf die mittleren Sondierungstiefen (PD) und die krestalen Knochenverluste vorhanden. Sechs Monate nach der Therapie konnte in der Testgruppe ein signifikant höherer Knochenverlust als in der Kontrollgruppe ermittelt werden. In beiden Gruppen war das Bakterienspektrum einen Monat nach der Behandlung unverändert.

**Schlussfolgerung:** Es konnte kein Zusatznutzen nach Anwendung eines Diodenlasers als adjunktive Behandlung zu einem SRP im Vergleich zu SRP als alleiniger Maßnahme ermittelt werden.

Birang E, Talebi Ardekani MR, Rajabzadeh M, Sarmadi G, Birang R, Gutknecht N.

**Evaluation of Effectiveness of Photodynamic Therapy With**

**Low-level Diode Laser in Nonsurgical Treatment of Peri-implantitis.**

J Lasers Med Sci. 2017 Summer;8(3):136-142.

**(»Untersuchung der Wirksamkeit der Photodynamischen Therapie mit einem niedrigenergetischen Diodenlaser bei der nicht-chirurgischen Periimplantitis-Therapie.«)**

40 Implantate mit einer Periimplantitis (n=20 Patienten) wurden nach dem Zufallsprinzip entweder mittels SRP und einer zusätzlichen Laseranwendung (LT) oder einer SRP mit einer zusätzlichen Anwendung eines Diodenlasers im Sinne einer PDT (Testgruppe) behandelt. In beiden Gruppen konnte drei Wochen und sechs Monate nach der Behandlung eine signifikante Verbesserung beim BOP, PD und dem modifizierten Plaqueindex festgestellt werden. In der Testgruppe war eine signifikante Abnahme der pathogenen Mikroorganismen Aggregatibacter actinomycetemcomitans, Tannerella forsythia und Porphyromonas gingivalis zu beobachten. In der Kontrollgruppe war eine signifikante Abnahme von Porphyromonas gingivalis messbar.

**Schlussfolgerung:** LT und PDT führen als zusätzliche Maßnahmen zum SRP zu einem signifikanten kurzfristigen Zusatznutzen bei der Periimplantitis-Therapie.

Carcuac O, Derks J, Abrahamsson I, Wennstrom JL, Petzold M, Berglundh T.

**Surgical treatment of peri-implantitis: 3-year results from a randomized controlled clinical trial.**

J Clin Periodontol. 2017 Dec;44(12):1294-1303.

**(»Chirurgische Therapie der Periimplantitis: Dreijahresergebnisse einer randomisiert kontrollierten klinischen Studie.«)**

100 Patienten mit einer fortgeschrittenen Periimplantitis wurden nach dem Zufallsprinzip vier Behandlungsgruppen zugewiesen. In allen Gruppen wurde zunächst eine chirurgische Therapie zur Reduktion der Sondierungstiefen durchgeführt. Drei Behandlungsgruppen wurden zusätzlich entweder mit systemischen Antibiotika, lokalen Antiseptika oder mit beiden Therapien behandelt. Nach drei Jahren konnten eine signifikante mittlere Reduktion der Sondierungstiefen um 2,7 mm und eine Reduktion von Blutungen/Pusaustritt bei Sondierung um 40,0 % festgestellt werden. Mit einem mittleren krestalen Knochenverlust von 0,2 mm waren stabile periimplantäre Verhältnisse eingetreten. Implantate mit nicht-modifizierter Oberfläche zeigten die besten Behandlungsergebnisse. Ein potenzieller positiver Einfluss der systemischen Antibiotikagabe konnte über die dreijährige Nachbeobachtungszeit nicht bestätigt werden.

Cha JK, Lee JS, Kim CS.

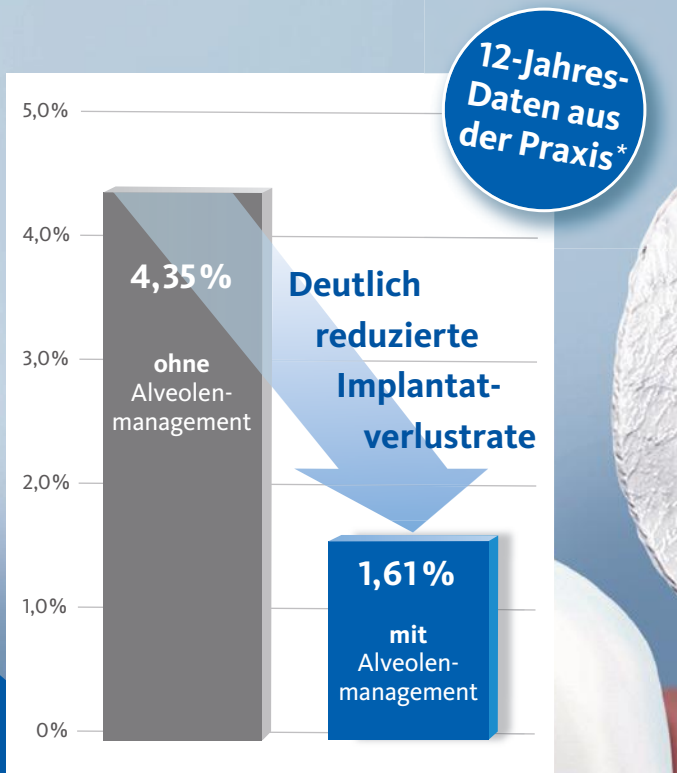
**Surgical Therapy of Peri-Implantitis with Local Minocycline: A 6-Month Randomized Controlled Clinical Trial.**

J Dent Res. 2019 Mar;98(3):288-295.

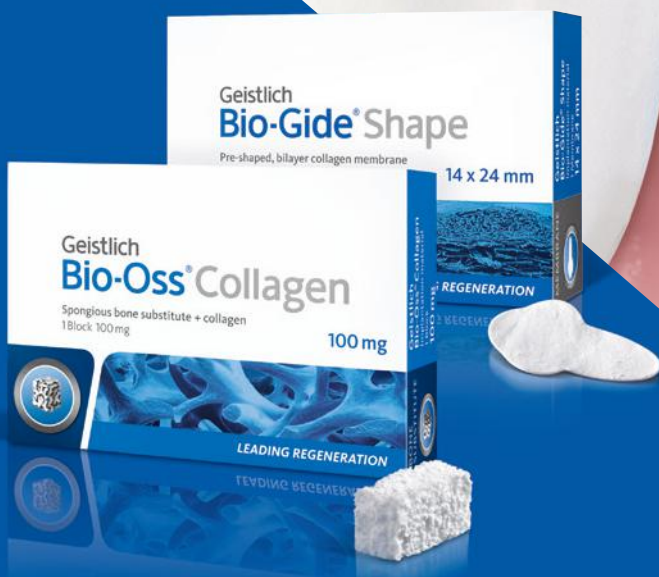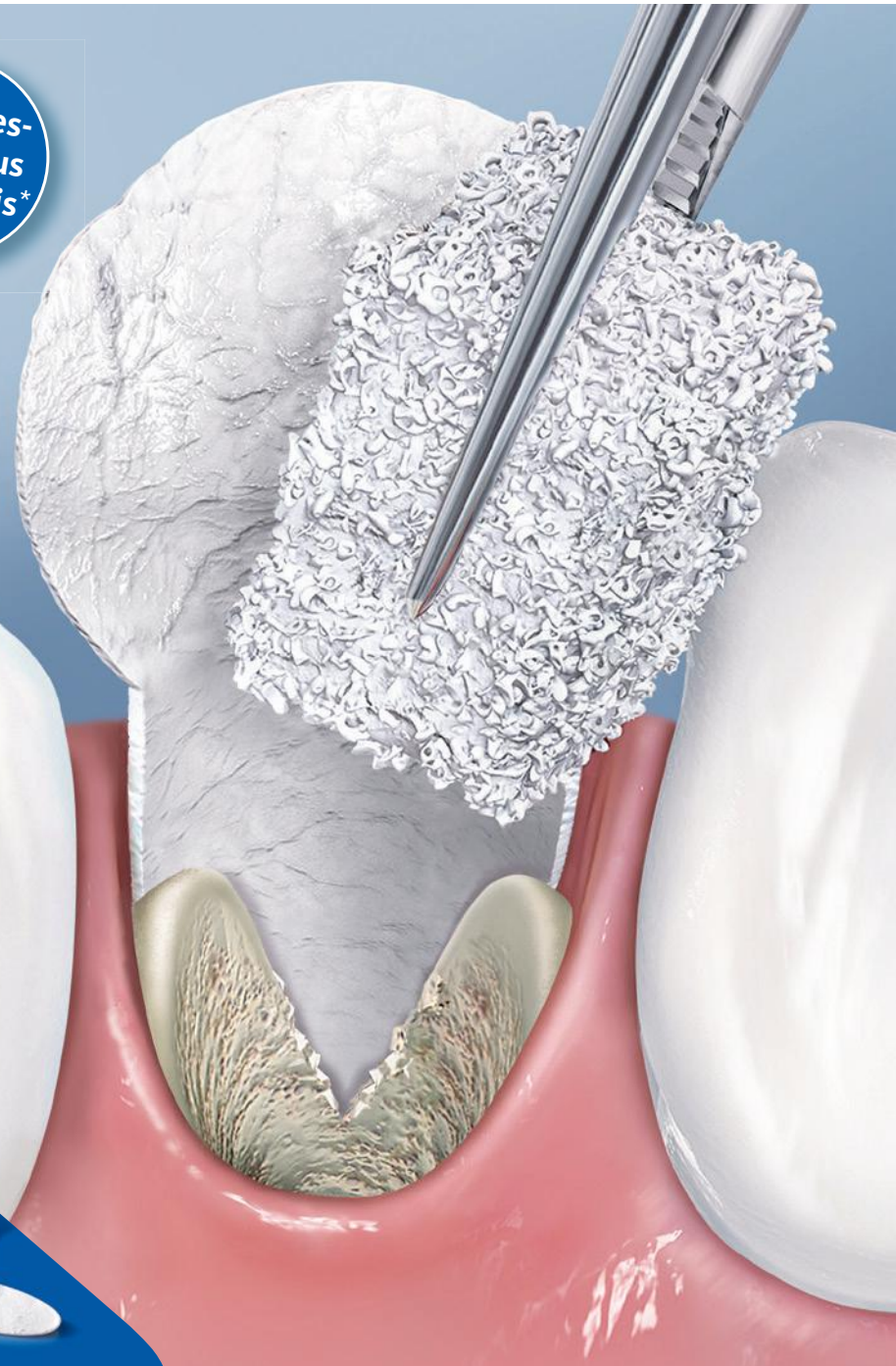
**(»Chirurgische Periimplantitis-Therapie in Kombination mit einer lokalen Gabe von Minozyklin: Eine randomisiert kontrollierte klinische Studie über einen Zeitraum von sechs Monaten.«)**

50 Patienten mit Periimplantitis erhielten zunächst eine chirurgische Therapie und wurden anschließend nach dem Zufallsprinzip der Behandlungsgruppe mit Minozyklin oder einem Placebo zugeteilt. Nach einem, drei und sechs Monaten post-OP erfolgten eine mechanische supragingivale Reinigung und die Gabe des Antibiotikums (Test) bzw. des Placebopräparates (Kontrolle). In beiden Gruppen war im Vergleich zum Ausgangsbefund eine signifikante Besserung klinischer und

# Alveolenmanagement mit Geistlich Biomaterialien



\* pip, Ausg. 5/2018 ISSN: 1869-6317



Bitte senden Sie mir folgende Informationen zu:

- Angebot Alveolenmanagement
- Therapiekonzepte für Extraktionsalveolen
- Produktkatalog Geistlich Biomaterials

röntgenologischer Parameter zu beobachten. In der Testgruppe konnte im Vergleich zur Kontrollgruppe eine signifikante Reduktion der Sondierungstiefe ermittelt werden. Auch die Parameter Gingivaindex und Blutungsindex unterschieden sich signifikant zwischen beiden Behandlungsgruppen. In der Testgruppe konnte ein Behandlungserfolg (definiert als eine mittlere Sondierungstiefe < 5,0 mm, keine Blutung/Pusentleerung bei Sondierung und kein weiterer Knochenverlust) von 66,7 % ermittelt werden. In der Kontrollgruppe war ein Behandlungserfolg nach den gleichen Kriterien nur in 36,3 % der Fälle zu beobachten. Bakterien des roten Komplexes nahmen in beiden Gruppen im Verlauf der sechsmonatigen Behandlungszeit kontinuierlich ab. In beiden Gruppen konnten nach sechs Monaten keine *Porphyromonas gingivalis* oder *Tannerella forsythia* mehr nachgewiesen werden.

de Tapia B, Valles C, Amaral T, Mor C, Herrera D, Sanz M, Nart J. **The adjunctive effect of a titanium brush in implant surface decontamination at peri-implantitis surgical regenerative interventions: a randomized controlled clinical trial.** *J Clin Periodontol.* 2019 Mar 2. [Epub ahead of print]

(»Der Zusatznutzen einer Titanbürste zur Dekontamination der Implantatoberfläche bei der chirurgischen Periimplantitis-Therapie: Eine randomisiert kontrollierte klinische Studie.«)

30 Patienten mit Periimplantitis erhielten nach dem Zufallsprinzip in der Kontrollgruppe entweder eine kombinierte mechanische/chemische Reinigung (Ultraschallscaler aus Kunststoff/H<sub>2</sub>O<sub>2</sub>) der Implantatoberfläche (n=15 Patienten) oder die gleiche Therapie in Kombination mit dem Einsatz einer Titanbürste zur Reinigung der Implantatoberfläche. Intraossäre periimplantäre Defekte wurden mit alloplastischem Knochenersatz aufgefüllt (Beta-Trikalziumphosphat und Hydroxylapatit) und mit einer Kollagenmembran abgedeckt. Zwölf Monate nach der Intervention betrug die mittlere Reduktion der Sondierungstiefen in der Testgruppe 4,87 mm und in der Kontrollgruppe 2,85 mm. Die mittlere residuale Sondierungstiefe lag in der Testgruppe signifikant niedriger und betrug dort 3,6 mm, während die mittlere residuale Sondierungstiefe in der Kontrollgruppe bei 4,92 mm lag.

Galofre M, Palao D, Vicario M, Nart J, Violant D.

**Clinical and microbiological evaluation of the effect of *Lactobacillus reuteri* in the treatment of mucositis and peri-implantitis: A triple-blind randomized clinical trial.**

*Periodontol Res.* 2018 Jun;53(3):378-390.

(»Klinische und mikrobiologische Untersuchung der Wirkung von *Laktobazillus Reuteri* zur Therapie der Mukositis und Periimplantitis: Eine dreifach verblindete randomisierte klinische Studie.«)

Die orale Einnahme von Probiotika scheint bei der Parodontitis-Behandlung wirksam zu sein. Eine eingeschränkte Evidenz liegt hinsichtlich der Wirksamkeit von Probiotika in der Therapie periimplantärer Erkrankungen vor. Um die Wirksamkeit von *Laktobazillus Reuteri* Prodentis als Adjuvans bei der nicht-chirurgischen mechanischen Therapie der Mukositis oder Periimplantitis zu untersuchen, wurde eine dreifach verblindete, prospektive, randomisierte klinische Studie mit 44 teilbezahnten Patienten mit Mukositis (n=22) oder Periimplantitis (n=22) durchgeführt. Es wurde nur jeweils ein Implantat in die Untersuchung einbezogen. Ausschlusskriterien waren ein periimplantärer Knochenverlust von  $\geq 5,0$  mm bzw. ein Knochenverlust  $\geq 50,0$  % der Implantatlänge. Nach einer nicht-chirurgischen mechani-

schon Reinigung des periimplantären Umfelds mit Titanküretten und Ultraschall wurden die Probanden nach dem Zufallsprinzip entweder der Verum- oder Plazebogruppe zugeteilt. In beiden Gruppen erhielten die Probanden über einen Zeitraum von 30 Tagen eine Tablette pro Tag. Plaque- und Blutungsindizes wurden an allen Zähnen und Implantaten erhoben. Im Implantatbereich erfolgten Messungen der Sondierungstiefen sowie ebenfalls eine Erhebung von Plaque- und Blutungsindizes zu Beginn der Therapie sowie nach 30 und nach 90 Tagen. An den Nachbeobachtungsterminen wurden zusätzlich mikrobiologische Messungen durchgeführt. Die zusätzliche Gabe des probiotischen Präparats führte sowohl bei Patienten mit Mukositis als auch in der Gruppe der Probanden mit Periimplantitis zu einer signifikanten Verbesserung der klinischen Parameter Blutung bei Sondierung und Sondierungstiefe. Das probiotische Präparat hatte nur einen Einfluss auf die Reduktion von *P. gingivalis* bei Probanden mit einer Mukositis.

Gershenfeld L, Kalos A, Whittle T, Yeung S.

**Randomized clinical trial of the effects of azithromycin use in the treatment of peri-implantitis.**

*Aust Dent J.* 2018 Apr 21. [Epub ahead of print]

(»Randomisierte klinische Studie zur Wirksamkeit von Azithromycin bei der Periimplantitis-Therapie.«)

Ziel des vorliegenden RCT war die Überprüfung der Annahme, dass die zusätzliche systemische Gabe von Azithromycin (AZT) bei dem mechanischen Debridement der Implantatoberfläche zu einem Zusatznutzen in Bezug auf die Reduktion der Entzündungszeichen bei Patienten mit Periimplantitis führt. Neun Patienten erhielten zu diesem Zweck eine einmalige Gabe des AZT-Präparates plus ein mechanisches Debridement (Testgruppe). Die acht Probanden der Kontrollgruppe erhielten neben dem mechanischen Debridement ein Plazebopräparat. Als primäre Outcomeparameter dienten während des sechsmonatigen Beobachtungszeitraums die Variablen Blutung bei Sondierung, Pusentleerung, Sondierungstiefe und Rezessionen. Sekundäre Outcomeparameter waren die Erfassung des Gingiva- und Plaqueindex sowie mikrobiologische Untersuchungen und die Messung des IL-1-beta-Status. In der Testgruppe konnten ein signifikanter Rückgang der Weichgewebsentzündung sowie eine signifikante Verbesserung der Weichgewebsheilung festgestellt werden.

Hallstrom H, Lindgren S, Widen C, Renvert S, Twetman S.

**Probiotic supplements and debridement of peri-implant mucositis: a randomized controlled trial.**

*Acta Odontol Scand.* 2016;74(1):60-6.

(»Die Ergänzung eines mechanischen Debridement mit einem Probiotikum: Eine randomisiert kontrollierte Studie.«)

Das Ziel der doppelt verblindeten, randomisierten Plazebokontrollierten Studie war die Untersuchung der Wirksamkeit eines probiotischen Präparats als zusätzliche Maßnahme zu einem mechanischen Debridement bei einer periimplantären Mukositis. 49 Patienten erhielten zu diesem Zweck nach der mechanischen Vorbehandlung nach dem Zufallsprinzip entweder das Verum- oder Plazebopräparat, das sie zweimal täglich über einen Zeitraum von drei Monaten einnehmen mussten. Verum enthielt zwei *Laktobazillus Reuteri*-Stämme. Klinische Untersuchungen fanden zu Beginn der Studie, nach einer, zwei, vier, zwölf und 26 Wochen statt und bestanden aus der Messung der Sondierungstiefen (PD), des Plaqueindex (PI) sowie der Blutung bei Sondierung (BOP). Zusätzlich wurden die mikrobiologischen Profile des



# EINFACH

**79€\***

je Planung /  
vollnavigierte  
Schablone

\*unabhängig von der  
Implantanzahl,  
zzgl. MwSt.



## 3D-IMPLANTATPLANUNG LEICHT GEMACHT

- Unabhängig** Planungsservice für alle Implantat-  
systeme ohne Softwarekosten
- Komfortabel** Onlinebestellung plus kompetente  
Beratung
- Zuverlässig** Planungsentwurf zum nächsten Werktag,  
Fertigung in Deutschland

Jetzt kostenlos registrieren:  
[guide.bego.com](http://guide.bego.com)

**BEGO IMPLANT SYSTEMS**  
BEGO Guide Hotline 0421-20 28-488

Miteinander zum Erfolg



Sulkusfluids untersucht. Nach vier und zwölf Wochen waren sowohl in der Test- als auch in der Kontrollgruppe Verbesserungen bei allen klinischen Parametern eingetreten. Eine signifikante Reduktion konnte in beiden Probandengruppen bei den Parametern PD und BOP gegenüber der Baseline beobachtet werden. Zwischen beiden Gruppen hingegen konnten keine signifikanten Unterschiede ermittelt werden. In Bezug auf die mikrobiologischen Profile waren im Vergleich zur Baseline keine signifikanten Unterschiede eingetreten. Auch zwischen den Probandengruppen waren keine signifikanten Unterschiede vorhanden.

**Schlussfolgerung:** Ein mechanisches Debridement und die Verbesserung der häuslichen Mundhygiene führten zu einer signifikanten Verbesserung der klinischen Parameter bei periimplantärer Mukositis. Die zusätzliche Verabreichung eines Probiotikums hatte keinen zusätzlichen Einfluss im Vergleich zum Plazebopräparat.

Hallstrom H, Persson GR, Lindgren S, Renvert S.

**Open flap debridement of peri-implantitis with or without adjunctive systemic antibiotics: A randomized clinical trial.**

J Clin Periodontol. 2017 Dec;44(12):1285-1293.

(»Offene Kürettage bei Periimplantitis mit und ohne eine zusätzliche systemische Antibiotikagabe: Eine randomisierte klinische Studie.«)

Ziel der Studie war die Überprüfung des Effekts einer Antibiotikagabe als zusätzlicher Maßnahme nach offener Kürettage im Rahmen einer Periimplantitis-Therapie auf klinische, röntgenologische und mikrobiologische Parameter über einen Zeitraum von zwölf Monaten. Dazu wurde nach chirurgischer Periimplantitis-Therapie in der Kontrollgruppe (n=19) als Antibiotikum Zithromax verabreicht, während die Probanden in der Kontrollgruppe (n=20) kein Antibiotikum erhielten. Nach zwölf Monaten war in beiden Probandengruppen eine Verbesserung der klinischen Parameter messbar. Signifikante Unterschiede in Bezug auf klinische, röntgenologische Parameter konnten nicht erhoben werden.

**Schlussfolgerung:** Die zusätzliche systemische Gabe eines Antibiotikums führte bei der chirurgischen Periimplantitis-Therapie zu keinem Zusatznutzen.

Hentenaar DFM, De Waal YCM, Strooker H, Meijer HJA, Van Winkelhoff AJ, Raghoobar GM.

**Implant decontamination with phosphoric acid during surgical peri-implantitis treatment: a RCT.**

Int J Implant Dent. 2017 Dec;3(1):33.

(»Dekontamination der Implantatoberfläche mit Phosphorsäure bei der chirurgischen Periimplantitis-Behandlung: Eine RCT.«)

Ziel der Studie war der Einfluss einer Phosphorsäureanwendung im Rahmen einer chirurgischen Periimplantitis-Therapie auf klinische und mikrobiologische Parameter. Bei 28 Patienten (n=53 Implantate) wurde nach dem Zufallsprinzip im Rahmen

einer resektiven chirurgischen Therapie (Entfernung des Granulationsgewebes, Rekonturierung des Knochens und Eliminierung der Knochendefekte) entweder eine Dekontamination der Implantatoberfläche mit einer 35 %-igen Phosphorsäure durchgeführt (Testgruppe) oder sterile Kochsalzlösung angewendet (Kontrollgruppe). Mikrobiologische Parameter wurden intraoperativ ermittelt, während klinische Parameter nach drei Monaten gemessen wurden. In beiden Behandlungsgruppen konnte eine signifikante Reduktion anaerober Bakterien gemessen werden. Zwischen beiden Gruppen waren dabei keine statistisch signifikanten Unterschiede zu ermitteln, allerdings waren in der Testgruppe signifikant weniger Implantate mit positivem mikrobiellem Kulturnachweis vorhanden. In der Testgruppe trat die Reduktion der Bakterienzahl zudem signifikant schneller ein. Drei Monate nach der Intervention waren bei 75,0 % der Testimplantate und 63,3 % der Kontrollimplantate keine Anzeichen für eine Periimplantitis zu beobachten. Signifikante klinische und mikrobiologische Unterschiede konnten nicht mehr ermittelt werden.

**Schlussfolgerung:** Der zusätzliche Einsatz einer 35 %-igen Phosphorsäure führt zu besseren Kurzzeitergebnisse aber nicht zu einem Zusatznutzen nach einer dreimonatigen Beobachtungsphase im Vergleich zur Verwendung einer sterilen Kochsalzlösung.

Isehmed C, Svenson B, Lundberg P, Holmlund A.

**Surgical treatment of peri-implantitis using enamel matrix derivative, an RCT: 3- and 5-year follow-up.**

J Clin Periodontol. 2018 Jun;45(6):744-753.

(»Chirurgische Therapie der Periimplantitis mittels Schmelzmatrix-Derivaten: Drei- und Fünfjahres-Follow up einer RCT.«)

Von 29 Patienten, die zu Beginn in die RCT eingeschlossen wurden, waren noch 25 Patienten für das Drei- und Fünfjahres-Follow up verfügbar. Die Patienten waren entweder nur chirurgisch behandelt worden (Kontrolle) oder hatten zusätzlich ein Schmelzmatrix-Derivat (EMD, Testgruppe) erhalten. Beim Dreijahres-Follow up hatten in der EMD-Gruppe 13 Implantate überlebt (100,0 %) und in der Kontrollgruppe zehn von zwölf Implantaten (83,0 %). Beim Fünfjahres-Follow up waren es elf von 13 Implantaten in der Testgruppe (85,0 %) und neun von zwölf in der Kontrollgruppe (75,0 %). Bei der uni- und multivariaten Analyse korrelierten Änderungen des Knochenlevels und die EMD-Therapie positiv mit dem Implantatüberleben.

**Schlussfolgerung:** Die adjunktive Gabe von EMD scheint bei der chirurgischen Periimplantitis-Therapie zu einer höheren Implantatüberlebensrate über einen Zeitraum von fünf Jahren zu führen. Studien mit einer größeren Probandenzahl werden jedoch benötigt, um die Validität der Studienergebnisse zu erhöhen.

Islar SC, Soysal F, Ceyhanli T, Bakirarar B, Unsal B.

**Regenerative surgical treatment of peri-implantitis using either a collagen membrane or concentrated growth factor: A 12-month randomized clinical trial.**

Alle bisher erschienenen Themen  
der Sektion kurz & schmerzlos finden Sie auf  
[www.frag-pip.de](http://www.frag-pip.de)  
auch zum direkten Download

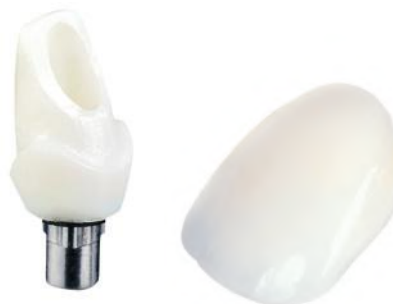**PREISBEISPIEL**

**KRONE AUF INDIV. ABUTMENT**

**338,-€\***

1x Digitek Hybridabutment (Zirkon/Titan),  
individuell gefräst und 1x e.max Krone

\*inkl. MwSt., Artikulation, Material, Modelle und Versand



**Mehr Ästhetik. Nutzen Sie die Vorteile des Komplettanbieters.**

**Der Mehrwert für Ihre Praxis:** Als Komplettanbieter für zahntechnische Lösungen beliefern wir seit über 30 Jahren renommierte Zahnarztpraxen in ganz Deutschland. *Ästhetischer Zahnersatz zum smarten Preis.*



**Clin Implant Dent Relat Res. 2018 Oct;20(5):703-712.**

**(»Regenerative chirurgische Periimplantitis-Therapie mit Kollagenmembranen oder einem Konzentrat aus Wachstumsfaktoren: Eine randomisierte klinische Studie über einen Zeitraum von zwölf Monaten.«)**

Mittels Kollagenmembranen oder Membranen aus Wachstumsfaktoren-Konzentraten und ihrer Kombination mit Knochenersatzmaterialien konnten periimplantäre Knochendefekte erfolgreich behandelt werden. Ziel der vorliegenden RCT war die klinische und röntgenologische Evaluation der Behandlungsergebnisse der Kombination einer chirurgischen Periimplantitis-Therapie mit Membranen aus Kollagen (CM) oder Wachstumsfaktor-Konzentraten (CGF) über einen Beobachtungszeitraum von zwölf Monaten. Dazu wurden 52 Patienten mit mindestens einer Periimplantitis-Läsion nach dem Zufallsprinzip einer der beiden Behandlungsgruppen zugeteilt. Nach erfolgter Therapie heilten die behandelten Implantate wieder geschlossen ein. Klinische Untersuchungen wurden zu Beginn der Therapie sowie nach sechs und zwölf Monaten durchgeführt. Eine röntgenologische Evaluation erfolgte zu Beginn der Therapie und nach zwölf Monaten. In beiden Behandlungsgruppen konnten sowohl nach sechs als auch nach zwölf Monaten signifikante Verbesserungen bei den klinischen Parametern Gingivaindex, Blutung bei Sondierung, Sondierungstiefe, klinisches Attachmentlevel und Rezession beobachtet werden. Zwischen beiden Gruppen waren nach sechs Monaten bei allen klinischen Parametern keine signifikanten Unterschiede erkennbar. Nach zwölf Monaten hingegen waren in der CM-Gruppe signifikant bessere Ergebnisse bei den Parametern Sondierungstiefe, klinisches Attachmentlevel, Rezession und der vertikalen Defekttiefe zu beobachten. Röntgenologisch waren keine Unterschiede zwischen beiden Gruppen zu ermitteln.

**Jepsen K, Jepsen S, Laine ML, Anssari Moin D, Pilloni A, Zeza B, Sanz M, Ortiz-Vigon A, Roos-Jansaker AM, Renvert S.**

**Reconstruction of Peri-implant Osseous Defects: A Multicenter Randomized Trial.**

**J Dent Res. 2016 Jan;95(1):58-66.**

**(»Rekonstruktion periimplantärer Knochendefekte: Eine randomisierte multizentrische Studie.«)**

Das Ziel der Studie war der Vergleich von Behandlungsergebnissen nach einer offenen Kürettage und Augmentation periimplantärer Knochendefekte mittels porösen Titangranulats (Test) gegenüber einer offenen Kürettage als alleiniger Maßnahme (Kontrolle). Dazu wurden 63 Patienten in mehreren internationalen Behandlungszentren mit mindestens einem zirkulär umlaufenden periimplantären Knochendefekt nach dem Zufallsprinzip mit einer der beiden Maßnahmen behandelt. Die Oberflächendeckung der Implantate fand mittels Titanbürstchen und Wasserstoffperoxid statt und alle Patienten erhielten eine perioperative systemische Antibiose. Neben der röntgenologischen Evaluation der Defektfüllung wurden durch verblindete Untersucher die klinischen Parameter Sondierungstiefe, Blutung bei Sondierung, Pusaustritt und Plaqueindex erhoben. Nach zwölf Monaten konnte in der Kontrollgruppe eine mittlere röntgenologische Defektfüllung von 1,1 mm mesial und 1,0 mm distal des Implantats beobachtet werden. In der Testgruppe war eine statistisch signifikant höhere mittlere Defektfüllung von jeweils 3,6 mm mesial und distal messbar. In der Testgruppe betrug die mittlere Reduktion der Sondierungstiefen 2,8 mm, während in der Kontrollgruppe eine mittlere Reduktion der Sondierungs-

tiefen von 2,6 mm beobachtet werden konnte. Der Blutungsindex konnte in der Testgruppe von 89,4 % auf 33,3 % und in der Kontrollgruppe von 85,8 % auf 40,4 % gesenkt werden. In Bezug auf die vollständige Ausheilung der Periimplantitis (definiert als eine Sondierungstiefe von  $\leq 4,0$  mm, keine Blutung bei Sondierung bei sechs Messungen je Implantat und kein weiterer Knochenverlust) konnten zwischen Test- und Kontrollgruppe mit 30,0 % gegenüber 23,0 % Ausheilungsquote keine signifikanten Unterschiede ermittelt werden. Obwohl in der Testgruppe eine bessere Defektfüllung beobachtet wurde, waren eine Unterscheidung des Ersatzmaterials vom natürlichen Knochen und somit eine Beurteilung der Knochenneubildung nicht möglich.

**Kashefimehr A, Pourabbas R, Faramarzi M, Zarandi A, Moradi A, Tenenbaum HC, Azarpazhooh A.**

**Effects of enamel matrix derivative on non-surgical management of peri-implant mucositis: a double-blind randomized clinical trial.**

**Clin Oral Investig. 2017 Sep;21(7):2379-2388.**

**(»Die Wirksamkeit eines Schmelzmatrixderivates auf das nicht-chirurgische Management einer periimplantären Mukositis: Eine doppelblinde randomisierte klinische Studie.«)**

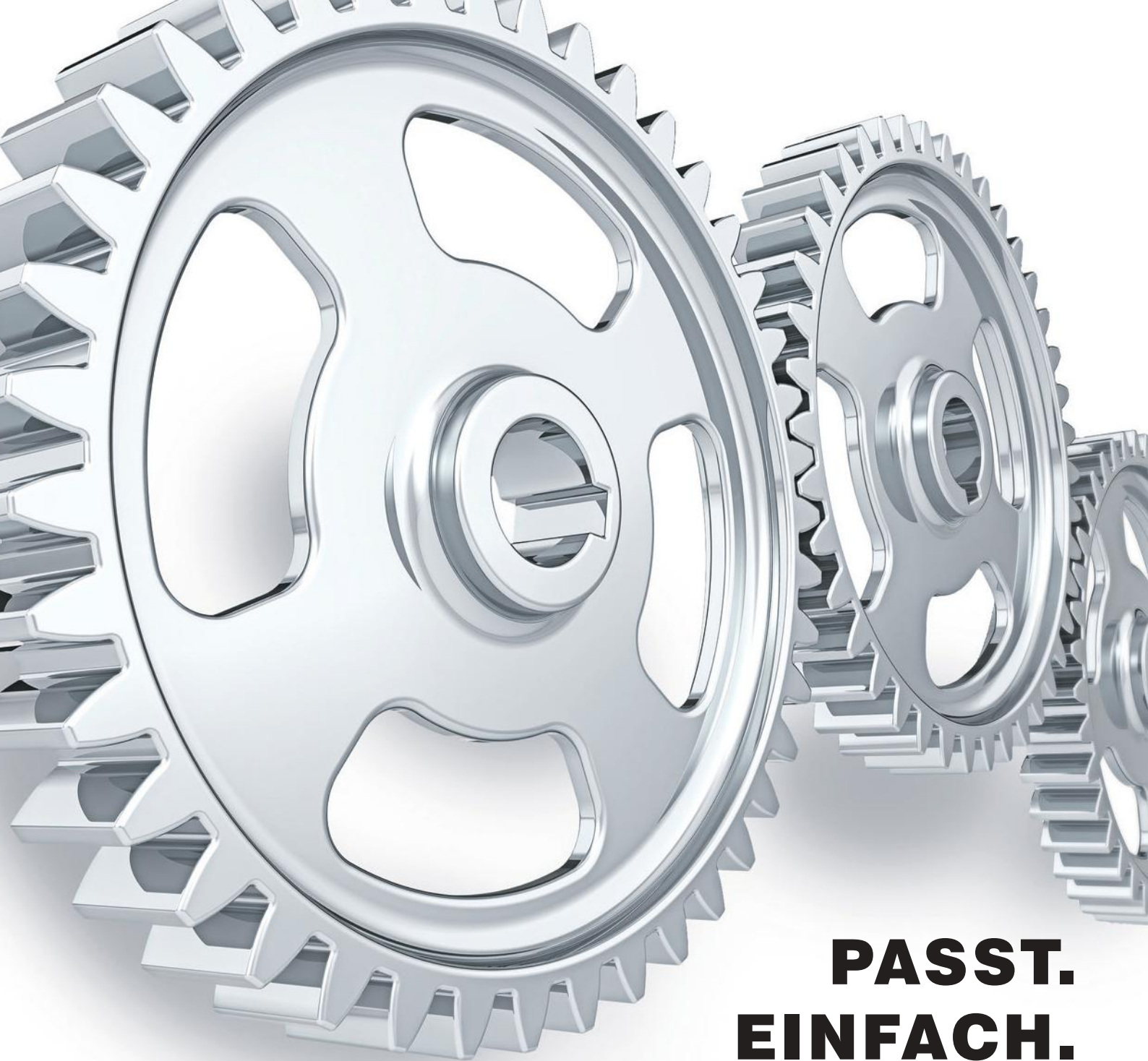Das Ziel der Studie war die Untersuchung des Einflusses einer zusätzlichen Anwendung eines Schmelzmatrixderivates zum mechanischen Debridement (Test) bei Patienten mit periimplantärer Mukositis im Vergleich zum mechanischen Debridement als alleiniger Maßnahme (Kontrolle) auf klinische Parameter und Zytokinlevel im periimplantären Sulkusfluid. Dazu wurden 46 Patienten nach dem Zufallsprinzip einer der beiden Behandlungsgruppen zugeteilt. Nach drei Monaten konnten in der Testgruppe signifikant bessere Ergebnisse beim Blutungsindex, der Sondierungstiefe sowie der IL-6- und IL-17-Level im Vergleich zur Kontrollgruppe gemessen werden.

**Lauritano D, Carinci F, Palmieri A, Cura F, Caruso S, Candotto V. Reuterinos((R)) as adjuvant for peri-implant treatment: A pilot study.**

**Int J Immunopathol Pharmacol. 2019 Jan-Dec; 33: 2058738419827745.**

**(»Reuterinos als Adjuvans bei der Periimplantitis-Therapie: Eine Pilotstudie.«)**

Reuterinos beinhalten Laktobazillus Reuteri. Ziel der vorliegenden Pilotstudie waren die Untersuchung des Einflusses der zusätzlichen Gabe von Reuterinos im Rahmen einer nicht-chirurgischen Mukositis-Therapie sowie die Evaluation der Anzahl der Laktobazillen im periimplantären Gewebe behandelter Patienten. Dazu wurden zehn teilbezahnte Patienten mit mindestens einem Implantat mit klinisch feststellbarer Mukositis in die Studie einbezogen. Nach der nicht-chirurgischen Therapie wurden die Probanden nach dem Zufallsprinzip zwei Gruppen zugeteilt und nahmen über einen Zeitraum von vier Wochen einmal täglich entweder das Laktosepräparat oder ein Placebo in Tablettenform ein. Auch wenn eine Reduktion der Anzahl Bakterien erzielt werden konnte, war durch die Einnahme des Laktosepräparates keine signifikante Beeinflussung des mikrobiologischen Profils durch die Kolonisierung der periimplantären Gewebe mit Laktobazillen erkennbar. Ein Erklärungsansatz für den fehlenden Effekt wird von den Autoren auf die geringe Anzahl der Studienteilnehmer und die kurze Beobachtungszeit zurückgeführt. Weitere Faktoren könnten die unterschiedlichen anatomischen Gegebenheiten des Interface zwischen Gingiva und Zahn bzw. Implantat gewesen sein.



# **PASST. EINFACH. PERFEKT.**

Jahrelanges Know-how für Dentalprodukte

Professionelle Dentalberatung

Attraktive Preise – breites Portfolio



**FULL SMILE**  
DENTAL PARTNER

Lupi SM, Granati M, Butera A, Collesano V, Rodriguez YBR. **Air-abrasive debridement with glycine powder versus manual debridement and chlorhexidine administration for the maintenance of peri-implant health status: a six-month randomized clinical trial.**

Int J Dent Hyg. 2017 Nov;15(4):287-294.

(»Der Einsatz eines Glyzin-Pulverstrahlgeräts vs. manuellem Debridement und Chlorhexidin-Anwendung im Rahmen der Implantat-Nachsorge: Eine randomisierte klinische Studie über einen Zeitraum von sechs Monaten.«)

Um den Einfluss einer Reinigung mit Glyzin und Pulverstrahlgerät (Test) gegenüber einer mechanischen Reinigung und Chlorhexidin-Touchierung (Kontrolle) zu evaluieren, wurden 46 teilbezahnte bzw. zahnlose Patienten, bei welchen insgesamt 88 Implantate eingesetzt worden waren, in die Studie einbezogen und nach dem Zufallsprinzip einer der beiden Behandlungsgruppen zugeteilt. Die Erfassung klinischer Parameter erfolgte vor sowie drei und sechs Monate nach der Behandlung. In der Testgruppe konnte nach drei Monaten eine signifikante Verbesserung des Blutungsindex ermittelt werden. Nach sechs Monaten waren ebenfalls in der Testgruppe signifikante Verbesserungen in Bezug auf den Blutungs- und Plaqueindex, die Sondierungstiefe sowie dem Blutungsscore erkennbar. Der Einsatz eines Pulverstrahlgeräts führte in der Testgruppe im Vergleich zur Kontrollgruppe zu einer signifikanten Verbesserung der Sondierungstiefe nach drei und sechs Monaten sowie des Plaqueindex nach sechs Monaten. Auf das klinische Attachmentlevel hatten beide Behandlungsansätze keinen Einfluss.

Menezes KM, Fernandes-Costa AN, Silva-Neto RD, Calderon PS, Gurgel BC.

**Efficacy of 0.12% Chlorhexidine Gluconate for Non-Surgical Treatment of Peri-Implant Mucositis**

J Periodontol. 2016 Nov;87(11):1305-1313.

(»Die Wirksamkeit von 0,12 % Chlorhexidindigluconat bei der nicht-chirurgischen Therapie der periimplantären Mukositis.«)

37 Patienten mit periimplantärer Mukositis erhielten eine parodontale Basistherapie, die nach dem Zufallsprinzip entweder mit der Gabe von 0,12 % Chlorhexidin (n=61 Implantate, Testgruppe) oder einem Placebo (n=58 Implantate, Kontrollgruppe) ergänzt wurde. In beiden Gruppen konnte eine signifikante Verbesserung des Visible Plaqueindex, des Gingiva Blutungsindex, der Sondierungstiefe und des Blutungsindex im Vergleich zur Baseline beobachtet werden. Zwischen beiden Gruppen waren zu keinem Messzeitpunkt (nach einem, drei und sechs Monaten) signifikante Unterschiede erkennbar.

Mongardini C, Pilloni A, Farina R, Di Tanna G, Zeza B.

**Adjunctive efficacy of probiotics in the treatment of experimental peri-implant mucositis with mechanical and photodynamic therapy: a randomized, cross-over clinical trial.**

J Clin Periodontol. 2017 Apr;44(4):410-417.

(»Die Wirksamkeit von Probiotika als Zusatz zu mechanischen/Photodynamischen Therapiemaßnahmen bei der Behandlung einer experimentellen periimplantären Mukositis: Eine randomisierte klinische Studie im Crossover-Design.«)

Um die Wirksamkeit eines Probiotikums als zusätzliche Maßnahme zur professionellen Plaqueentfernung und Photodynamischen Therapie zu untersuchen, wurden 20 Patienten mit einer experimentell herbeigeführten periimplantären Mukositis nach dem Zufallsprinzip einer der beiden Therapiegruppen zugeteilt.

Die Testgruppe erhielt nach der mechanischen und Photodynamischen Therapie zusätzlich ein probiotisches Präparat (Laktobacillus plantarum und Laktobacillus brevis), während die Kontrollgruppe zusätzlich lediglich ein Plazebopräparat verabreicht bekam. Klinische Parameter wurden vor sowie zwei und sechs Wochen nach der Behandlung erhoben. Die mediane Anzahl positiver Messstellen beim Blutungsindex lag in der Testgruppe unmittelbar vor Beginn der Therapie/nach sechs Wochen bei einem Score von vier bzw. zwei. In der Kontrollgruppe lag der Score vor Beginn der Therapie/nach sechs Wochen bei 3,5 bzw. zwei. **Schlussfolgerung:** Die Kombination einer Probiotikagabe mit einer mechanischen Plaqueentfernung plus Photodynamischer Therapie führte nicht zu einer Verringerung des Blutungsindex nach zwei und sechs Wochen und ergab keinen Zusatznutzen im Vergleich zu einer Plaqueentfernung und einer Photodynamischen Therapie als alleiniger Maßnahmen.

Peres Pimentel S, Vieira Ribeiro F, Correa Casarin R, Ribeiro Cirano F, Haguihara Luchesi V, Gallego Arias Pecorari V, Zaffalon Casati M.

**Triclosan-containing fluoride toothpaste on clinical parameters and osteo-inflammatory mediators when applied in a stent during experimental peri-implant mucositis in smokers.**

Clin Oral Implants Res. 2019 Feb;30(2):187-195.

(»Applikation einer Triclosan-haltigen Fluoridzahnpaste mittels einer Schiene zur Behandlung einer experimentellen periimplantären Mukositis bei Rauchern und ihr Einfluss auf klinische Parameter und Entzündungsmediatoren.«)

26 Raucher mit einem überkronten Einzelimplantat wurden in die doppelblinde randomisierte Studie im Crossover-Design einbezogen. Die Probanden wurden nach dem Zufallsprinzip entweder der Testgruppe (Fluoridzahnpaste mit Triclosan) oder der Kontrollgruppe (Fluoridzahnpaste) zugeteilt. Die Probanden wurden angewiesen, über einen Zeitraum von drei Wochen dreimal pro Tag für jeweils zwei Minuten eine Schiene zu tragen, die mit dem entsprechenden Präparat beschickt worden war. Während dieses Zeitraums durften die Probanden keine Mundhygiene durchführen. Messungen klinischer Parameter und Assays der Entzündungsmediatoren im Sulkusfluid erfolgten vor Beginn der Therapie sowie nach drei, sieben, 14 und 21 Tagen. In beiden Gruppen war während der Studienphase eine signifikante Zunahme des Plaqueindex zu beobachten. Der Plaqueindex unterschied sich zwischen den beiden Studiengruppen nach Abschluss der 21-tägigen Beobachtungsphase nicht. Auch in Bezug auf die proinflammatorischen Proteine IFN-gamma, IL10, IL-1beta, IL8, IL-17, IL-6, TNF-alpha, MMP-2, MMP-9, TGF-beta, OC, OPN, ICTP, OPG und RANKL waren keine Unterschiede zwischen den beiden Gruppen zu ermitteln. Allerdings war das Verhältnis der RANKL/OPG-Ratio bei Anwendern der Fluoridzahnpaste im Vergleich zum Kombipräparat signifikant erhöht.

Pulcini A, Bollain J, Sanz-Sanchez I, Figuero E, Alonso B, Sanz M, Herrera D.

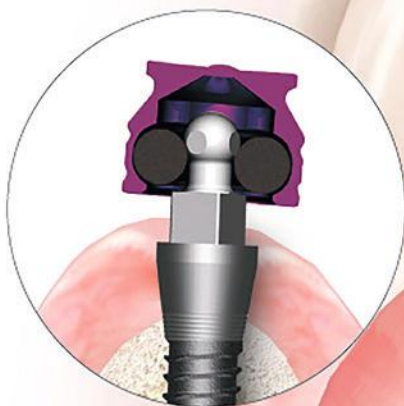**Clinical effects of the adjunctive use of a 0.03% chlorhexidine and 0.05% cetylpyridinium chloride mouth rinse in the management of peri-implant diseases: a randomized clinical trial.**

J Clin Periodontol. 2019 Feb 18. [Epub ahead of print]

(»Klinische Wirksamkeit des Einsatzes einer Mundspüllösung aus 0,03 % Chlorhexidin und 0,05 % Cetylpyridiniumchlorid zur Behandlung periimplantärer Erkrankungen: Eine randomisierte klinische Studie.«)



Jetzt  
anmelden!  
13 Punkte



### Patientenorientiert

Schneller Behandlungserfolg auch bei schwierigen Knochenverhältnissen.

### Minimalinvasiv

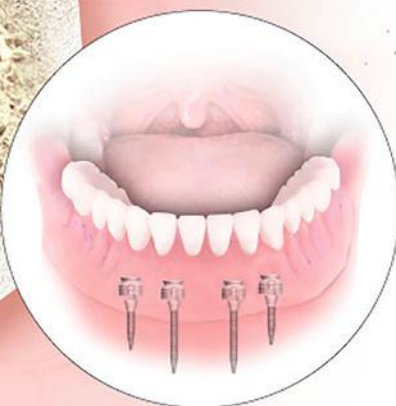Für multimorbide Patienten geeignet.  
Implantate ab Ø 1,8 mm.

### Klinisch bewährt

Hohe Überlebensrate durch zahlreiche klinische Studien belegt.

### Kostengünstig

Festsitzender Zahnersatz zu einem erschwinglichen Preis.  
Implantate bereits ab 73€.



# MINIMALINVASIV – MAXIMAL EFFEKTIV

Wir bieten Ihnen bundesweit Termine für Weiterbildungen und Live-Op's an! Fragen Sie nach dem Termin in Ihrer Region!

condent GmbH  
Owiefenfeldstraße 6  
30559 Hannover

Kontakt Deutschland:  
Hotline 0800 / 100 3 70 70  
Fax 0800 / 100 3 70 71

Kontakt Österreich:  
Hotline 0800 / 555 699  
Fax 0800 / 40 00 74

Kontakt Schweiz:  
Hotline 0800 / 88 44 77  
Fax 0800 / 88 55 11

Um die Wirksamkeit einer Mundspüllösung aus 0,03 % Chlorhexidin und 0,05 % Cetylpyridiniumchlorid (Test) im Vergleich zu einer Plazebospülung (Kontrolle) als zusätzliche Maßnahmen zur professionellen/häuslichen Prophylaxe bei periimplantärer Mukositis zu testen, wurden 54 Patienten einer der beiden Gruppen zugeteilt. Zu Beginn der Studie und nach sechs Monaten wurde bei allen Probanden eine professionelle Zahnreinigung durchgeführt. Über den Beobachtungszeitraum von zwölf Monaten wendeten die Probanden die Mundspüllösungen zusätzlich zu den regulären Mundhygienemaßnahmen zweimal täglich an. In der Testgruppe konnte nach einem Jahr eine um 24,49 % höhere Reduktion des Blutungsindex beobachtet werden. Bei 58,3 % der Testimplantate und 50,0 % der Kontrollimplantate konnten gesunde periimplantäre Gewebsverhältnisse ermittelt werden.

**Schlussfolgerung:** Mittels der Mundspüllösung aus 0,03 % Chlorhexidin und 0,05 % Cetylpyridiniumchlorid konnte ein gewisser Zusatznutzen bei der Therapie der periimplantären Mukositis erzielt werden. Eine komplette Heilung der periimplantären Mukositis war jedoch nicht bei allen Patienten möglich.

Rakasevic D, Lazic Z, Rakonjac B, Soldatovic I, Jankovic S, Magic M, Aleksic Z.

**Efficiency of photodynamic therapy in the treatment of peri-implantitis - A three-month randomized controlled clinical trial.**

Srp Arh Celok Lek. 2016 Sep-Oct;144(9-10):478-84.

(»Die Wirksamkeit der Photodynamischen Therapie bei der Periimplantitis-Behandlung – eine randomisiert kontrollierte klinische Studie über einen Zeitraum von drei Monaten.«)

Ziel der vorliegenden Untersuchung war die Untersuchung der Wirksamkeit einer zusätzlichen Anwendung der Photodynamischen Therapie (PDT) bei der chirurgischen Periimplantitis-Behandlung (Test) im Vergleich zur chirurgischen Therapie in Verbindung mit einer Natriumchlorid-Spülung und der Applikation von Chlorhexidingel (Kontrolle). Dazu wurden nach dem Zufallsprinzip 52 Implantate mit diagnostizierter Periimplantitis einer der beiden Behandlungsgruppen zugeteilt. Klinische Parameter wurden vor Beginn der Therapie und nach drei Monaten erhoben. Mikrobiologische Proben wurden vor Beginn der Behandlung, während des chirurgischen Eingriffs (vor und nach Dekontamination der Implantatoberfläche) sowie nach drei Monaten entnommen. Der Einsatz einer PDT führte zu einer signifikanten Abnahme der Blutung bei Sondierung im Vergleich zur Kontrollgruppe. In der Testgruppe konnten unmittelbar nach dem chirurgischen Eingriff sowie drei Monate später eine signifikante Dekontamination der Implantatoberflächen und eine vollständige Eliminierung anaerober Bakterien ermittelt werden.

Renvert S, Roos-Jansaker AM, Persson GR.

**Surgical treatment of peri-implantitis lesions with or without the use of a bone substitute-a randomized clinical trial.**

J Clin Periodontol. 2018 Oct;45(10):1266-1274.

(»Chirurgische Therapie von Periimplantitis-Läsionen mit und ohne Einsatz eines Knochenersatzmaterials: Eine randomisierte klinische Studie.«)

Um die Wirksamkeit des zusätzlichen Einsatzes eines Knochenersatzmaterials bei der chirurgischen Periimplantitis-Therapie (Test) im Vergleich einer alleinigen chirurgischen Intervention (Kontrolle) zu ermitteln, wurden 41 Probanden mit drei- bzw. vierwandigen periimplantären Defekten nach dem Zufallsprinzip einer der beiden Behandlungsgruppen zugeteilt. Nach einem

Jahr konnte nur in der Testgruppe eine röntgenologisch sichtbare periimplantäre Defektfüllung beobachtet werden. Keine Blutung bei Sondierung war bei sieben von 21 Probanden der Kontrollgruppe und bei zehn von 21 Probanden der Testgruppe zu beobachten, was einer signifikanten Reduktion der Blutungsneigung in der Testgruppe entsprach. Weder in Bezug auf Plaqueindizes noch bei den Rezessionen waren signifikante Gruppenunterschiede messbar. Ein erfolgreiches Behandlungsergebnis, definiert als eine mittlere Defektfüllung  $\geq 1,0$  mm, eine mittlere periimplantäre Sondierungstiefe  $\leq 5,0$  mm, keine Blutung bei Sondierung und kein Austritt von Pus, konnte bei einem von 20 Kontrollimplantaten und bei neun von 21 Testimplantaten ermittelt werden, was einem signifikant besseren Behandlungsergebnis in der Testgruppe entsprach. In der Testgruppe war eine absolute Risikoreduktion von 32,8 % feststellbar.

Ribeiro FV, Casati MZ, Casarin RC, Correa MG, Cirano FR, Negri BM, Pimentel SP.

**Impact of a triclosan-containing toothpaste during the progression of experimental peri-implant mucositis: Clinical parameters and local pattern of osteo-immunoinflammatory mediators in peri-implant fluid.**

J Periodontol. 2018 Feb;89(2):203-212.

(»Der Einfluss einer Triclosan-haltigen Zahnpasta bei fortschreitender experimenteller periimplantärer Mukositis: Klinische Parameter und lokale Entzündungsmediator-Muster im periimplantären Sulkusfluid.«)

In der vorliegenden randomisierten Studie wurde der Einfluss einer Triclosan-haltigen Fluoridzahnpasta (Test) auf Entzündungsmediatoren im periimplantären Sulkusfluid und auf klinische Parameter bei der Behandlung einer fortschreitenden Mukositis im Vergleich zu einer Plazebo-Zahnpasta mit Fluorid (Kontrolle) gemessen. Dazu wurden jeweils elf Patienten mit einem überkronten Einzelimplantat nach dem Zufallsprinzip einer der beiden Behandlungsgruppen zugeteilt. Im Vorfeld der Therapie durften die Probanden für drei Wochen keine Mundhygiene durchführen. Klinische Parameter und Entzündungsmediatoren wurden vor Therapiebeginn sowie nach drei, sieben, 14 und 21 Tagen untersucht. In beiden Gruppen konnte eine signifikante Zunahme der Plaqueakkumulation während der Beobachtungsphase ermittelt werden. In der Testgruppe konnte während des Beobachtungszeitraums eine Zunahme des Blutungsindex verhindert werden, während in der Kontrollgruppe eine signifikante Zunahme der Blutung bei Sondierung festgestellt werden konnte. Im Vergleich zur Testgruppe waren in der Kontrollgruppe niedrigere IL-10 Konzentrationen messbar. Nur in der Plazebogruppe waren am Ende der Beobachtungsphase signifikant erhöhte IL-10- und IL-1-beta-Konzentrationen im Vergleich zur Baseline zu messen. Die Osteoprotegerin-Level stiegen nur in der Testgruppe nach 14 und 21 Tagen signifikant an.

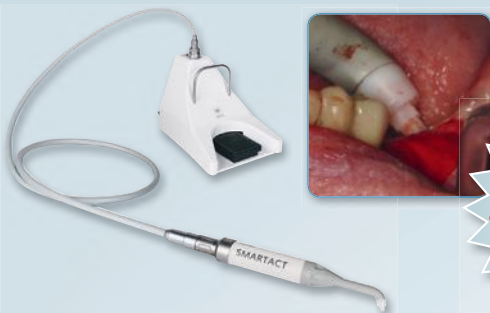**Schlussfolgerung:** Eine Zahnpasta mit Triclosan kann die klinische Entzündung kontrollieren und führt bei fortschreitender Mukositis zu einer günstigen Interaktion mit Entzündungsmediatoren im periimplantären Sulkusfluid.

Stewart B, Shibli JA, Araujo M, Figueiredo LC, Panagakos F, Matarazzo F, Mairink R, Onuma T, Faveri M, Retamal-Valdes B, Feres M.

**Effects of a toothpaste containing 0.3% triclosan in the maintenance phase of peri-implantitis treatment: 2-Year randomized clinical trial.**

# Mehrwert für die Implantologie

## Smartact Membranfixierer



~~1.995 €~~  
**1.7995 €**  
zzgl. gesetzl. MwSt.

Druckluftbetriebene Fixation von Membranen für geführte Knochenregeneration auch in herausfordernden Situationen.

## SAFESCRAPER TWIST Knochensammler



ab  
**87,50 €**  
zzgl. gesetzl. MwSt.

Gerade und gebogen

## BIO Plus Pythium Oligandrum

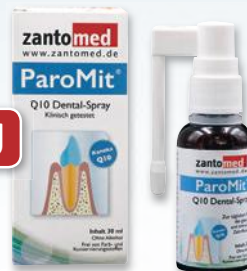

**NEU**

~~199 €~~  
**149 €**  
für 5 Patientenfälle  
zzgl. gesetzl. MwSt.

Biologischer Mikroorganismus reduziert chemiefrei Anaerobier im Biofilm.

## ParoMit® Dental-Spray, 30 ml



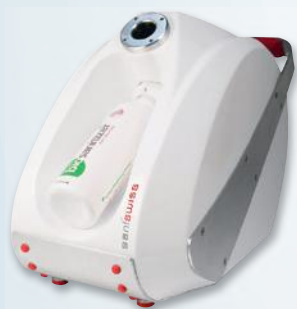**NEU**

**AKTION  
5+2**

**54,90 €**  
zzgl. gesetzl. MwSt.

Unterstützt die Heilungsfunktion im Weichgewebe. Ideal nach oralchirurgischen Eingriffen bei Blutungs- und Entzündungsrisiken.

## Saniswiss Automat



**3.950 €**  
zzgl. gesetzl. MwSt.

Automatisierte aerogene Oberflächen-Raumdesinfektion garantiert Aufbereitung von OPs in nur 30 Minuten.

## Saniswiss Sanitizer S Wipes, 100 St.



**18,50 €**  
zzgl. gesetzl. MwSt.

Umweltfreundliche sporizide Premium Mikrofasertücher für die Reinigung und Desinfektion von empfindlichen Oberflächen. Frei von Aldehyden, Phenolen oder Alkohol.

Angebot frei bleibend und nur solange der Vorrat reicht.  
Angebote gültig bis 31. Mai 2019. Es gelten die AGBs der Zantomed GmbH.



Bestellung unter  
Tel: 0203 - 60 7998 0 Fax: 0203 - 60 7998 70

**zantomed**  
www.zantomed.de



Clin Oral Implants Res. 2018 Oct;29(10):973-985.

**(»Der Einfluss einer Zahnpaste mit 0,3 % Triclosan im Rahmen der Erhaltungstherapie nach Periimplantitis-Behandlung: Eine randomisierte Zweijahresstudie.«)**

60 Tage nach einer chirurgischen Periimplantitis-Therapie wurden 102 Patienten in ein Nachsorgeprogramm aufgenommen und nach dem Zufallsprinzip zwei Untersuchungsgruppen zugeteilt. Probanden der Testgruppe putzten über einen Zeitraum von zwei Jahren zweimal am Tag die Zähne mit einer Triclosan-haltigen Zahnpaste (0,3 % Triclosan plus 2,0 % PVM/MA-Kopolymer) mit 1450 ppm Fluorid. Probanden der Kontrollgruppe putzten sich die Zähne nur mit einer fluoridhaltigen Zahnpaste. Klinische und mikrobiologische Untersuchungen erfolgten zu Beginn der Studie sowie nach drei, sechs, zwölf, 18 und 24 Monaten. Nachsorgebehandlungen wurden alle drei Monate durchgeführt. Im Verlauf der Studie wurde bei den Probanden der Kontrollgruppe ein statistisch signifikanter Verlust klinischen Attachments im Bereich der behandelten Implantate im Vergleich zur Testgruppe beobachtet. Implantate, die vorher nicht von einer Periimplantitis betroffen waren, zeigten während des gesamten Studienverlaufs in der Testgruppe eine signifikante Reduktion der Blutungsrate und der Sondierungstiefe.

**Schlussfolgerung:** Eine Triclosan-haltige Zahnpaste zeigt eine bessere Wirksamkeit auf die klinischen Resultate bei Implantaten mit und ohne Periimplantitis als eine Zahnpaste ohne Triclosan.

Tada H, Masaki C, Tsuka S, Mukaibo T, Kondo Y, Hosokawa R.

**The effects of Lactobacillus reuteri probiotics combined with azithromycin on peri-implantitis: A randomized placebo-controlled study.**

J Prosthodont Res. 2018 Jan;62(1):89-96.

**(»Der Einfluss von Laktobazillus Reuteri in Kombination mit Azithromycin bei der Periimplantitis-Behandlung: Eine randomisierte, Placebo-kontrollierte Studie.«)**

30 Patienten mit milder bis moderater Periimplantitis wurden zunächst für drei Tage mit Azithromycin antibiotisch vorbehandelt. Anschließend wurden die Probanden nach dem Zufallsprinzip zwei Gruppen zugeteilt und mussten über einen Zeitraum von sechs Monaten einmal täglich eine Tablette einnehmen. Patienten der Testgruppen nahmen ein Probiotikum ein, während Patienten der Kontrollgruppe ein Placebopräparat einnahmen. Klinische und mikrobiologische Untersuchungen wurden zu Beginn der Therapie sowie nach vier, zwölf und 24 Wochen durchgeführt. Nach Gabe von Azithromycin konnte eine signifikante Abnahme der Bakterienzahl festgestellt werden. Die Anzahl Bakterien nahm in beiden Behandlungsgruppen während der Beobachtungsphase jedoch wieder zu, ohne dass signifikante Unterschiede zwischen den Gruppen zu beobachten waren. In der Testgruppe war eine signifikante Abnahme der Sondierungstiefe nach vier und nach 24 Wochen feststellbar, während in der Kontrollgruppe keine signifikante Veränderung der Sondierungstiefe im Vergleich zum Ausgangsbefund festgestellt werden konnte. In der Testgruppe war eine signifikante Abnahme des modifizierten Blutungsindex festzustellen, während in der Kontrollgruppe keine Änderungen beobachtet werden konnten. Bei den Parametern Blutung bei Sondierung und modifiziertem Plaqueindex waren keine signifikanten Gruppenunterschiede feststellbar.

**Schlussfolgerung:** Probiotika tragen zu einer signifikanten Reduktion der Entzündung durch ihren Einfluss auf die Wirtsantwort bei und nicht über eine Veränderung des bakteriellen Profils im periimplantären Sulkus.

Wohlfahrt JC, Aass AM, Koldslund OC.

**Treatment of peri-implant mucositis with a chitosan brush-A pilot randomized clinical trial.**

Int J Dent Hyg. 2018 Dec 24. [Epub ahead of print]

**(»Behandlung der periimplantären Mukositis mit einer Chitosanbürste – eine randomisierte klinische Pilotstudie.«)**

Elf Patienten mit insgesamt 24 Implantaten mit diagnostizierter periimplantärer Mukositis wurden in die randomisierte Pilotstudie im Split Mouth-Design einbezogen. Nach dem Zufallsprinzip wurde die Oberfläche je eines Implantats mit periimplantärer Mukositis beim gleichen Patienten entweder mit einer Chitosanbürste (Test) oder mit Titanküretten (Kontrolle) gereinigt. Klinische Parameter wurden zu Beginn sowie nach zwei und vier Wochen und nach sechs Monaten erfasst. In beiden Gruppen waren nach sechs Monaten signifikante Verbesserungen des Blutungsindex im Vergleich zur Baseline feststellbar. Nach zwei und nach vier Wochen waren bei den Implantaten der Testgruppe jedoch bessere Blutungsindizes ermittelbar als in der Kontrollgruppe. Nach vier Wochen konnte in der Testgruppe auch eine signifikant größere Reduktion der Sondierungstiefen festgestellt werden. Alle Implantate zeigten während des Beobachtungszeitraums stabile periimplantäre Knochenverhältnisse.

**Schlussfolgerung:** In beiden Behandlungsgruppen konnte eine Reduktion der Anzeichen einer periimplantären Mukositis erreicht werden. Der Einsatz einer Chitosanbürste scheint eine sichere und wirkungsvolle Maßnahme zum Oberflächendebridement von Implantaten zu sein.

Ziebolz D, Klipp S, Schmalz G, Schmickler J, Rinke S, Kottmann T, Fresmann S, Einwag J.

**Comparison of different maintenance strategies within supportive implant therapy for prevention of peri-implant inflammation during the first year after implant restoration. A randomized, dental hygiene practice-based multicenter study.**

Am J Dent. 2017 Aug;30(4):190-196.

**(»Der Vergleich verschiedener Erhaltungsstrategien im Rahmen der Nachsorge zur Prävention periimplantärer Entzündungen während des ersten Jahres nach Implantatinsertion. Eine Prophylaxe-basierte, randomisierte multizentrische Studie.«)**

105 Probanden (167 Implantate), die an einer Erhaltungstherapie nach Implantatversorgung mit einem dreimonatigen Recall-Intervall teilnahmen, wurden nach dem Zufallsprinzip vier Behandlungsgruppen zugeteilt. In Gruppe A wurde die Plaque von der Implantatoberfläche mit Handinstrumenten, Ultraschallscalern und Prophylaxebürstchen entfernt. In Gruppe B erfolgte eine Reinigung mittels Glyzin-Pulverstrahlgerät und Prophylaxebürstchen. Bei Probanden der Gruppe C erfolgten die gleichen Reinigungsmaßnahmen wie in Gruppe A, die mit einer Applikation eines Chlorhexidinlacks (CHX) ergänzt wurden. In Gruppe D erfolgten die gleichen Reinigungsmaßnahmen wie in Gruppe C, die ebenfalls mit einer Applikation von CHX ergänzt wurden. In Bezug auf die Sondierungstiefen, Rezessionen und Blutungsindizes konnte nach zwölf Monaten in den Gruppen A, C und D kein signifikanter Unterschied zur Baseline ermittelt werden. Probanden der Gruppe B wiesen nach zwölf Monaten eine signifikante Reduktion der mittleren Sondierungstiefen auf. Die Lokalisation des Implantats und der Implantattyp sowie das Alter der Probanden hatten einen signifikanten Einfluss auf den Blutungsindex.

**Schlussfolgerung:** Alle Behandlungsstrategien führten zu einer wirksamen Prävention einer Periimplantitis. Die zusätzliche Gabe von CHX zeigte keinen Zusatznutzen.

# Kollagene & Nahtmaterial für die Dentalchirurgie

## PARASORB® Cone PARASORB® Cone Genta

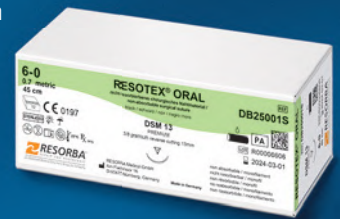Resorbierbare Kollagenkegel zur Versorgung von Extraktionsalveolen

- Sichere und schnelle Blutstillung
- Einfach in der Anwendung
- Optional mit antibiotischem Schutz für Risikopatienten (z. B. Diabetiker, Raucher, immunsupprimierte Patienten)



## RESOTEX® ORAL

- Polyamid
- nicht-resorbierbar
- sehr gute Knüpfefigenschaften
- überdurchschnittlich geschmeidig und weich
- hervorragender Gewebedurchzug
- keine Kapillarität
- geringe Gewebereaktion



## PARASORB RESODONT® PARASORB RESODONT® Forte Matrixflex™

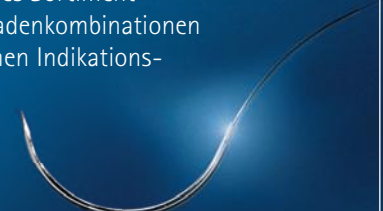
Resorbierbare Kollagenmembranen

- Besonders gut modellierbar
- Beidseitig verwendbar
- Schnelle Integration im umgebenden Gewebe
- Breites Indikationsfeld durch unterschiedliche Standzeiten



## RESORBA® bietet ein spezielles Nahtprogramm für die häufigsten oralchirurgischen Eingriffe in der täglichen Praxis.

Ein kleines, überschaubares Sortiment von selektierten Nadel-Fadenkombinationen deckt einen größtmöglichen Indikationsbereich ab.



## PARASORB® Fleece PARASORB® Fleece HD PARASORB® Fleece Genta HD

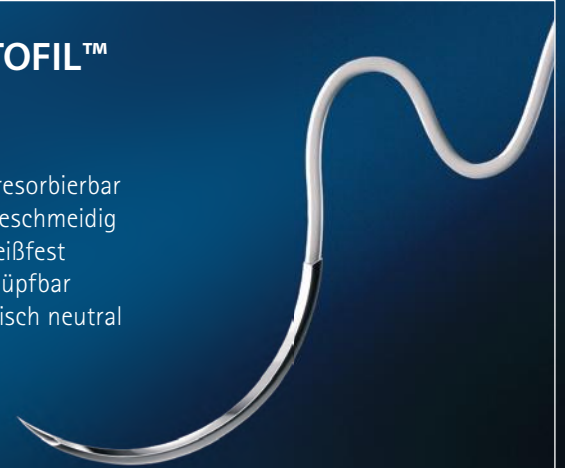
Resorbierbare Wundauflagen und -einlagen zur Defektfüllung

- Sichere und schnelle Blutstillung
- Breites Indikationsfeld durch unterschiedliche Kollagenkonzentrationen
- Optional mit antibiotischem Schutz für Risikopatienten (z. B. Diabetiker, Raucher, immunsupprimierte Patienten)



## DENTOFIL™

- PTFE
- nicht resorbierbar
- sehr geschmeidig
- sehr reißfest
- gut knüpfbar
- biologisch neutral



WEITERE INFOS: RESORBA Medical GmbH · Am Flachmoor 16, 90475 Nürnberg, Germany  
Tel. +49 9128 / 91 15 0 · Fax +49 9128 / 91 15 91 · [www.resorba.com](http://www.resorba.com)

Hersteller des Produktes Matrixflex™: Collagen Matrix, Inc. · 15 Thornton Road, Oakland, NJ 07436, USA  
Hersteller des Produktes DENTOFIL™: Osteogenics Biomedical, Inc. · 4620 71st Street, Bldg 78-79, Lubbock, TX 79424, USA

**RESORBA®**  
REPAIR AND REGENERATE   
an Advanced Medical Solutions Group plc company



## Systematische Reviews, Metaanalysen

Albaker AM, ArRejaie AS, Alrabiah M, Abduljabbar T.

### Effect of photodynamic and laser therapy in the treatment of peri-implant mucositis: A systematic review.

Photodiagnosis Photodyn Ther. 2018a Mar;21:147-152.

(»Der Einfluss der Photodynamischen Therapie und Laserbehandlung auf die Therapie der periimplantären Mukositis: Ein systematischer Review.«)

Um den Einfluss einer Photodynamischen Therapie (PDT) sowie einer Laserbehandlung auf das Management einer periimplantären Mukositis zu untersuchen, wurde eine elektronische Datenbankrecherche durchgeführt. Als Outcome-Parameter wurden Blutung bei Sondierung (BOP), Plaque Index (PI) und Sondierungstiefen (PD) verwendet. Von den fünf in die Analyse einbezogenen Studien wurde in drei Studien der Einfluss einer PDT und in zwei der von Lasern untersucht. In allen Studien konnte eine signifikante Verbesserung aller klinischen Parameter beobachtet werden. In einer Studie war eine signifikant stärkere Verbesserung der klinischen Parameter nach PDT im Vergleich zum manuellen Debridement zu beobachten. Im Vergleich zur Gabe von Probiotika konnten bei Durchführung einer PDT ähnlich gute Ergebnisse beobachtet werden. In einer Untersuchung trat eine signifikante Verbesserung der periimplantären Parameter bei alleiniger Anwendung einer PDT ein. Im Vergleich zu Scaling und Root planing waren in einer weiteren Studie bei Lasereinsatz signifikant bessere klinische Parameter erkennbar. Vergleichbar gute Ergebnisse waren bei Durchführung eines manuellen Debridements und Spülungen mit Chlorhexidin vs. Laserbehandlung zu beobachten.

**Schlussfolgerung:** Vorliegender Review ergab widersprüchliche Ergebnisse hinsichtlich der therapeutischen Wirksamkeit von PDT und Laser bei periimplantärer Mukositis. Diese sind bedingt durch die hohe Heterogenität der Studien, dem Mangel an Kontrollgruppen, unterschiedlichen Laserparametern sowie kurzen Nachbeobachtungszeiten.

Chambrone L, Wang HL, Romanos GE.

### Antimicrobial photodynamic therapy for the treatment of periodontitis and peri-implantitis: An American Academy of Periodontology best evidence review.

J Periodontol. 2018 Jul;89(7):783-803.

(»Antimikrobielle Therapie bei Parodontitis und Periimplantitis: Ein Review der American Academy of Periodontology zur bestmöglichen Evidenz.«)

Die Übersichtsarbeit hatte das Ziel, die klinischen und patientenspezifischen Effekte einer antimikrobiellen Photodynamischen Therapie (aPDT) als alleiniger Therapiemaßnahme oder als unterstützende Maßnahme bei nicht-chirurgischer und chirurgischer Behandlung einer Parodontitis oder Periimplantitis zu ermitteln. Dazu wurde eine systematische Literaturrecherche in den elektronischen Datenbanken Medline, Embase und Central durchgeführt. Von 729 Publikationen wurden 26 Studien in die Analyse einbezogen. Ergebnisse verschiedener Studien sowie von vier Metaanalysen zeigten eine potenziell signifikant bessere Wirksamkeit einer unterstützenden aPDT im Hinblick auf die Verbesserung des Attachmentlevels bei aggressiver Parodontitis im Vergleich zu einer nicht-chirurgischen Therapie sowie der

Sondierungstiefe, ebenfalls im Vergleich zu einer nicht-chirurgischen Intervention bei aggressiver und chronischer Parodontitis. Allerdings waren Unterschiede im Outcome der klinischen Parameter moderat ( $< 1,0$  mm) und der Level of certainty der verschiedenen Therapien wurde als niedrig bis moderat eingestuft. Die meisten Empfehlungen zum Einsatz einer aPDT entsprachen einer Expertenmeinung und lagen somit auf dem niedrigsten Evidenzlevel.

Daugela P, Cicciu M, Saulacic N.

### Surgical Regenerative Treatments for Peri-Implantitis: Meta-analysis of Recent Findings in a Systematic Literature Review.

J Oral Maxillofac Res. 2016 Sep 9;7(3):e15.

(»Chirurgisch-regenerative Verfahren bei Periimplantitis: Eine Metaanalyse neuerer Erkenntnisse eines systematischen Literaturreviews.«)

Das Ziel der vorliegenden systematischen Übersichtsarbeit war die umfassende Recherche zu chirurgisch-regenerativen Verfahren in der Periimplantitis-Therapie sowie die Bestimmung einer wirksamen und vorhersehbaren Behandlungsoption für ihr klinisches Management. Zu diesem Zweck wurde eine systematische Literatursuche in den Datenbanken Medline und Embase durchgeführt. Als Outcome-Parameter wurden die Sondierungstiefe und/oder Blutung bei Sondierung sowie der röntgenologisch sichtbare periimplantäre Verlust krestalen Knochens eingesetzt. Es wurden nur Studien in die Analyse einbezogen, die einen Follow up von zwölf Monaten oder länger aufweisen konnten. Die Metaanalyse ergab einen radiologisch messbaren, mittleren Knochenzugewinn von 2,78 mm und eine mittlere Reduktion der Blutungsrate bei Sondierung von 52,5 %. Beim Einsatz von Barrieremembranen konnte eine mittlere knöcherne Defektfüllung von 1,97 mm ermittelt werden, während die mittlere Defektauffüllung ohne Barrieremembranen bei 2,12 mm lag. Es konnte eine hohe Heterogenität zwischen den Studien hinsichtlich der Defektmorphologie, des chirurgischen Protokolls und der Auswahl des jeweiligen Biomaterials ermittelt werden.

**Schlussfolgerung:** In allen Studien konnte nach einer chirurgisch-regenerativen Periimplantitis-Therapie eine Verbesserung der klinischen Parameter ermittelt werden. Allerdings besteht derzeit noch Unklarheit, inwieweit regenerative den nicht-regenerativen chirurgischen Verfahren überlegen sind. Der Einsatz von Barrieremembranen und die gedeckte Einheilung scheinen im Zusammenhang mit dem regenerativen Vorgehen nicht zu einem Zusatznutzen zu führen.

de Almeida JM, Matheus HR, Rodrigues Gusman DJ, Faleiros PL, Januario de Araujo N, Noronha Novaes VC.

### Effectiveness of Mechanical Debridement Combined With Adjunctive Therapies for Nonsurgical Treatment of Periimplantitis: A Systematic Review.

Implant Dent. 2017 Feb;26(1):137-144.

(»Wirksamkeit eines mechanischen Debridements in Kombination mit einer unterstützenden nicht-chirurgischen Therapie einer Periimplantitis: Ein systematischer Review.«)

Um die Wirksamkeit einer nicht-chirurgischen Periimplantitis-Therapie in Kombination mit unterstützenden Verfahren zu ermitteln, wurde eine systematische Literaturrecherche in den Datenbanken Pubmed und Embase durchgeführt. In keiner der zehn von insgesamt 108 Studien wurde die Therapie mit einer Standard-Kontrollgruppe verglichen. Grundsätzlich führte die Kombination mechanischer Verfahren mit adjuvanten





# UNSER TEAM IST STETS FÜR SIE DA

Wer unterstützt Sie, wenn eine unerwartete **Herausforderung** auftaucht? Das ist eine Frage, auf die Sie eine **Antwort** benötigen, noch bevor sie gestellt wird.

Unsere **Kundenberatung** nimmt Ihre Anrufe von 8 bis 17.30 Uhr\* entgegen. Wir beantworten Ihre Fragen, liefern **Lösungen** und geben Einblicke. Auch wenn Sie kein Implantatsystem von Implant Direct verwenden.

Wir möchten, dass jede Behandlung ein **Erfolg** ist und dass jeder Patient mit einem **glücklichen Lachen** die Praxis verlässt. Zurück zur Frage, wer Sie in jeder Situation unterstützt: Das sind wir, Implant Direct. Egal, welcher Name auf Ihrem Implantatsystem steht!

\*Freitags: 8 bis 17 Uhr



Kontaktieren Sie unsere Kundenberatung: **00800 4030 4030** (Gratis-Infoline)

Therapiemaßnahmen zu einer Reduktion der Periimplantitis-Prävalenzraten. Allerdings waren in einigen Behandlungsgruppen auch unbefriedigende Behandlungsergebnisse in Bezug auf die Sondierungstiefen und Blutungsindizes zu beobachten. Der Vergleich eines alleinigen mechanischen Debridements mit anderen nicht-chirurgischen Verfahren (z. B. Er:YAG-Laser, Vector, Glyzinpulver) ergab jeweils in beiden Behandlungsgruppen eine Verschlechterung der periimplantären Indizes.

**Schlussfolgerung:** Für keines der Verfahren konnte die therapeutische Überlegenheit eines der nicht-chirurgischen Verfahren ermittelt werden.

**Fraga RS, Antunes LAA, Fontes K, Kuchler EC, Iorio N, Antunes LS. Is Antimicrobial Photodynamic Therapy Effective for Microbial Load Reduction in Peri-implantitis Treatment? A Systematic Review and Meta-Analysis.**

*Photochem Photobiol.* 2018 Jul;94(4):752-759.

**(»Wie wirksam trägt die antimikrobielle Photodynamische Therapie zur Reduktion der mikrobiellen Belastung bei Periimplantitis bei? Ein systematischer Review und eine Metaanalyse.«)**

Um die Wirksamkeit einer antimikrobiellen Photodynamischen Therapie (aPDT) auf die Veränderung der mikrobiellen Belastung bei Periimplantitis zu untersuchen, wurde eine systematische Literaturrecherche in den Datenbanken Cochrane Library, Web of Science, Scopus und Pubmed durchgeführt. Drei Studien wurden in die Metaanalyse einbezogen. Es konnten Assoziationen zwischen der Anwendung einer aPDT und der Reduktion der pathogen wirkenden Mikroorganismen *Aggregibacter actinomycetemcomitans*, *Porphyromonas gingivalis* und *Prevotella intermedia* ermittelt werden.

**Ghanem A, Pasumarthy S, Ranna V, Kellesarian SV, Abduljabbar T, Vohra F, Malmstrom H.**

**Is mechanical curettage with adjunct photodynamic therapy more effective in the treatment of peri-implantitis than mechanical curettage alone?**

*Photodiagnosis Photodyn Ther.* 2016 Sep;15:191-6.

**(»Ist die Kombination einer mechanischen Kürettage mit einer photodynamischen Therapie effektiver zur Behandlung einer Periimplantitis als eine alleinige Kürettage?«)**

Um die Wirksamkeit einer mechanischen Kürettage (MC) mit oder ohne den zusätzlichen Einsatz einer Photodynamischen Therapie (PDT) im Rahmen von Periimplantitis-Therapien zu ermitteln, wurde eine systematische Literaturrecherche durchgeführt. In allen der neun in die Analyse eingeschlossenen Studien wurde eine PTD mit unterschiedlichen Wellenlängen (660-830 nm) durchgeführt. Eine Studie ergab eine signifikante Abnahme der Blutungsindizes, entzündlicher Exsudate sowie des *Aggregibacter actinomycetemcomitans* bei zusätzlicher Anwendung einer PTD zu MC im Vergleich zu MC in Kombination mit 0,2 % Chlorhexidin. In vier Studien waren allerdings keine signifikanten Unterschiede zwischen MC mit PDT im Vergleich zu alleinigen MC zu ermitteln. In drei weiteren experimentellen Studien hingegen wurde von signifikant besseren Ergebnissen beim adjuvanten Einsatz einer PDT als einer alleinigen MC berichtet.

**Giannobile WV, Jung RE, Schwarz F.**

**Evidence-based knowledge on the aesthetics and maintenance of peri-implant soft tissues: Osteology Foundation Consensus Report Part 1-Effects of soft tissue augmentation procedures on the maintenance of peri-implant soft tissue health.**

*Clin Oral Implants Res.* 2018 Mar;29 Suppl 15:7-10.

**(»Evidenzbasiertes Wissen zur Ästhetik und zum Erhalt der periimplantären Weichgewebe: Teil 1 des Konsensusreports der Osteology Foundation zu augmentativen Verfahren für die Gesunderhaltung periimplantärer Weichgewebe.«)**

Die im Rahmen der Konsensuskonferenz durchgeführte systematische Übersicht und die Metaanalyse mit zehn Studien ergaben, dass eine Augmentation mit Weichgewebstransplantaten zu einer höheren Reduktion von Plaque- und Gingivaindizes im Vergleich zu nicht augmentierten Bereichen führt. Bei apikalen Repositionslappen mit einer zusätzlichen autologen Weichgewebsaugmentation wurde ein statistisch signifikanter, positiver Einfluss auf die Lage des marginalen Knochenrands im Vergleich zu sämtlichen Standardbehandlungsverfahren ermittelt. Eine Weichgewebsaugmentation (z. B. autogene Bindegewebstransplantate) zur Verdickung des Weichgewebes im Bereich von Implantaten im ästhetisch sichtbaren Bereich führte zwar zu signifikant geringeren Knochenverlusten über die Zeit, hatte aber keinen Einfluss auf die Parameter Blutung bei Sondierung, Sondierungstiefe oder Plaque-Scores im Vergleich zu nicht augmentierten Bereichen.

**Hasuike A, Ueno D, Nagashima H, Kubota T, Tsukune N, Watanabe N, Sato S.**

**Methodological quality and risk-of-bias assessments in systematic reviews of treatments for peri-implantitis.**

*J Periodontol Res.* 2019 Jan 22. [Epub ahead of print]

**(»Beurteilung der methodischen Qualität und des Verzerrungsrisikos systematischer Reviews zur Periimplantitis-Behandlung.«)**

Um die methodische Qualität und das Verzerrungsrisiko systematischer Übersichtsarbeiten zur Wirksamkeit von Periimplantitis-Therapien zu ermitteln, wurde eine systematische Literaturrecherche in den elektronischen Datenbanken Medline, Web of Science, Cochrane Database of Systematic Reviews und Embase durchgeführt. Die Qualitätsanalyse der insgesamt 23 in die Untersuchung eingeschlossenen systematischen Reviews erfolgte mit den beiden Qualitätsmessinstrumenten Assessing the Methodological Quality of Systematic Reviews (AMSTAR2) und Risk Of Bias In Systematic reviews (ROBIS). Von den 23 Reviews waren nur sechs mit der Analyse von RCT durchgeführt worden. Die Beurteilung mittels AMSTAR2 ergab drei Studien mit hoher und sechs mit niedriger methodischer Qualität. Bei allen übrigen Studien wurde eine bedenklich niedrige methodische Qualität festgestellt. Mittels ROBIS wurde lediglich bei einem systematischen Cochrane Review ein hohes Verzerrungsrisiko festgestellt, alle übrigen hatten ein niedriges methodisches Verzerrungsrisiko. Nur in wenigen systematischen Reviews wurden die Ergebnisse hinsichtlich eines potenziellen Verzerrungsrisikos und die Heterogenität sowie der Einfluss der jeweiligen Therapie diskutiert. **Schlussfolgerung:** Infolge des Mangels an RCT sind die Autoren systematischer Reviews darauf angewiesen, auf Studien geringerer Qualität zurückzugreifen, wie kontrollierte klinische Studien, Kohortenstudien oder tierexperimentelle Studien.

**Jepsen S, Berglundh T, Genco R, Aass AM, Demirel K, Derks J, Figuero E, Giovannoli JL, Goldstein M, Lambert F, Ortiz-Vigon A, Polyzois I, Salvi GE, Schwarz F, Serino G, Tomasi C, Zitzmann NU. Primary prevention of peri-implantitis: managing peri-implant mucositis**

*J Clin Periodontol.* 2015 Apr;42 Suppl 16:S152-7.

# UNSERE HIGHLIGHTS

## BioWin!

Das sichere Zirkon-Implantat

KEM in  
8 MINUTEN  
chair-side  
erzeugt!

Seit 2004  
klinische Erfolge  
mit 95,8%-iger  
Osseointegration!



## Champions® Smart Grinder

Partikuliertes und gereinigtes Zahnmaterial als autologes KEM! Ein MUSS für jede Praxis zur „Socket Preservation“.

## Champions® Titan-Implantate ein- und zweiteilig

Premium-Implantate  
(Titan Grad 4b) für alle  
Indikationen

## Champions® (R)Evolution

Shuttle = Gigivaformer  
Insertionstool  
Verschlusschraube  
Abformungstool  
Doppelkonus 9,5°



ab  
**69 €**  
+ Mwst.

# UNSERE TAGESKURSE



## Fortbildung MIMI®

Für alle Umsteiger auf die minimalinvasive Methodik der Implantation (MIMI®) und Implantologie-Einsteiger.

Freitag

## Fortbildung BioWin! Zirkon-Implantat, Smart Grinder, Socket Shield

„Zirkon ist nicht schwieriger, aber anders.“  
Lernen Sie alle Tipps und Tricks kennen.

Samstag

## ZFA Marketing-/Assistenzkurs

Machen Sie Ihre Praxis fit für die Zukunft!

Freitag/Samstag

**SIE ERHALTEN FORTBILDUNGSPUNKTE,  
DAS „CHAMPIONS® BBQ“ AM FREITAGABEND  
& EIN A3 ZERTIFIKAT!**

Melden Sie sich online zu einem der Termine der „Future Dental Academy“ im CHAMPIONS FUTURE CENTER in D-55237 Flonheim an:

Mai 17./18.

August 30./31.

September 13./14.

Oktober 25./26.

November 08./09.

Dezember 13./14.

fon +49 (0) 6734 91 40 80

**10**  
**FORT**  
**BILDUNGS**  
**PUNKTE**  
**PRO TAG**



### (»Mukositis-Management für die Periimplantitis-Primärprävention.«)

Die Prävention einer periimplantären Mukositis wird als wirksame präventive Maßnahme zur Verhinderung einer Periimplantitis betrachtet. Die Ziele der Arbeitsgruppe waren daher die Ermittlung der Prävalenz periimplantärer Erkrankungen und die Bewertung, wie ein Management der Mukositis erfolgen könnte. Anhand einer systematischen Recherche wurden Prävalenzraten für eine Mukositis von 43,0 % sowie für eine Periimplantitis von 22,0 % ermittelt. Blutung bei Sondierung wurde als hauptsächlicher klinischer Parameter eingestuft, um zwischen gesundem und erkranktem periimplantärem Gewebe zu unterscheiden. Eine fehlende regelmäßige supportive Therapie der Mukositis erhöht das Risiko der Entstehung einer Periimplantitis. Während eine Plaque-Akkumulation einen eindeutigen Risikofaktor darstellt, handelt es sich bei den Faktoren Rauchen und Zementüberschüsse im periimplantären Bereich um patientenspezifische bzw. lokale Risikofaktoren, die eine Entstehung der Mukositis beeinflussen. Eine wirksame präventive Maßnahme stellt die häusliche Mundhygiene mit normalen oder elektrischen Zahnbürsten dar. Mundhygieneinstruktionen und regelmäßige Zahnreinigungen führen zu weniger klinischen Entzündungszeichen, während Antiseptika, die lokale und systemische Antibiotikagabe sowie der Einsatz von Pulverstrahlgeräten im Zusammenhang mit den professionellen Präventionsmaßnahmen nicht zu einem Zusatznutzen führten.

**Khoshkam V, Suarez-Lopez Del Amo F, Monje A, Lin GH, Chan HL, Wang HL.**

**Long-term Radiographic and Clinical Outcomes of Regenerative Approach for Treating Peri-implantitis: A Systematic Review and Meta-analysis.**

*Int J Oral Maxillofac Implants.* 2016 Nov-Dec;31(6):1303-10.

(»Röntgenologische und klinische Langzeitergebnisse eines regenerativen Ansatzes zur Periimplantitis-Therapie: Ein systematischer Review und eine Metaanalyse.«)

Um die Langzeitergebnisse nach regenerativen Maßnahmen nach Periimplantitis-Therapie zu ermitteln, wurde eine elektronische Datenbankrecherche durchgeführt. Als Erfolgsparameter wurden die Variablen röntgenologisch sichtbarer Knochenzuwachs, Reduktion der Sondierungstiefe, Zugewinn an klinischem Attachmentlevel sowie Reduktion der Blutungsneigung bei Sondierung und Zugewinn an Schleimhauthöhe gewählt. Aus insgesamt 1.412 Treffern wurden fünf Fallserien und eine kontrollierte klinische Studie ausgewählt, da sie die Einschlusskriterien einer Therapie von mindestens zehn periimplantären Läsionen mit einem Mindest-Follow up von 26 Monaten erfüllten. Die Metaanalyse ergab einen mittleren radiologisch messbaren Knochenzugewinn von 2,41 mm und die mittlere Reduktion der Sondierungstiefe betrug 3,06 mm.

**Schlussfolgerung:** Die Ergebnisse müssen mit Vorsicht interpretiert werden, da in der Literatur einerseits wenige Ergebnisse aus Langzeituntersuchungen vorliegen, und da andererseits eine röntgenologische Unterscheidung zwischen Knochenaufbaumaterial und ortsständigem Knochen schwierig ist.

**Lin GH, Suarez Lopez Del Amo F, Wang HL.**

**Laser therapy for treatment of peri-implant mucositis and peri-implantitis: An American Academy of Periodontology best evidence review.**

*J Periodontol.* 2018 Jul;89(7):766-782.

### (»Laserbehandlung bei periimplantärer Mukositis und Periimplantitis: Ein Review der American Academy of Periodontology zur bestmöglichen Evidenz.«)

Um die Wirksamkeit von Lasertherapien auf die periimplantäre Mukositis und Periimplantitis zu ermitteln, wurde eine systematische Literaturrecherche zu Publikationen in englischer Sprache durchgeführt. Aus 22 in die Analyse einbezogenen Artikeln wurden anhand von elf Publikationen eine Metaanalyse durchgeführt. Die Wirksamkeit einer Lasermonotherapie konnte nicht ermittelt werden, da in den entsprechenden Studien Kontrollgruppen fehlten. Bei einem zusätzlichen Einsatz von Lasern bei nicht chirurgischen Verfahren konnten mittlere gewichtete Differenzen von 0,15 mm bei der Sondierungstiefe ( $p=0,5$ ), -0,10 mm beim klinischen Attachmentlevel ( $p=0,32$ ), 21,08 % beim Blutungsindex ( $p=0,02$ ), -0,07 beim Plaqueindex ( $p=0,002$ ), -0,22 mm beim marginalen Knochenlevel ( $p=0,04$ ) und -0,11 mm bei Rezessionen ( $p=0,34$ ) ermittelt werden. Ein zusätzlicher Lasereinsatz bei chirurgischen Verfahren führte zu mittleren gewichteten Differenzen von 0,45 mm bei der Sondierungstiefe ( $p=0,11$ ), 0,22 mm beim Attachmentlevel ( $p=0,56$ ), 7,26 % beim Blutungsindex ( $p=0,76$ ) und -0,09 beim Plaqueindex ( $p=0,84$ ).

**Schlussfolgerung:** Lasertherapie als zusätzliche Maßnahme zu konventionellen chirurgischen/nicht-chirurgischen Verfahren führt zu einem geringen Zusatznutzen bei der Reduktion der Sondierungstiefe, der Verbesserung des klinischen Attachmentlevels und der Plaqueindex-Reduktion im Rahmen einer Therapie periimplantärer Erkrankungen.

**Mahato N, Wu X, Wang L.**

**Management of peri-implantitis: a systematic review, 2010-2015.**

*Springerplus.* 2016 Feb 15;105.

(»Management der Periimplantitis: Ein systematischer Review.«)

Um die Wirksamkeit einer chirurgischen und nicht-chirurgischen Periimplantitis-Therapie zu untersuchen, wurde eine systematische Literaturrecherche in Pubmed durchgeführt. Einbezogen wurden RCT mit einem Mindest-Follow up von einem halben Jahr nach Therapie. Als nicht-chirurgische Verfahren wurde der Einsatz von Karbon- oder Titanküretten, Lasern und Antibiotika beschrieben. Chirurgische Verfahren waren die Implantoplastik, die offene Kürettage unter Bildung eines Mukoperiostlappens und die Entfernung des Granulationsgewebes, gefolgt von einer Oberflächendekontamination und Augmentation. Eine nicht-chirurgische Therapie mit und ohne adjunktive Maßnahmen beinhaltet nach Ansicht der Autoren lediglich die Entfernung des lokalen Reizes und führt nicht zu einer Regeneration des knöchernen Defekts. Die chirurgische Periimplantitis-Behandlung in Verbindung mit einer resektiven oder regenerativen Therapie führt hingegen zu einer knöchernen Regeneration und zu einer Reduktion der Sondierungstiefe.

**Monje A, Aranda L, Diaz KT, Alarcon MA, Bagramian RA, Wang HL, Catena A.**

**Impact of Maintenance Therapy for the Prevention of Peri-implant Diseases: A Systematic Review and Meta-analysis.**

*J Dent Res.* 2016 Apr;95(4):372-9.

(»Die Bedeutung der Erhaltungstherapie zur Prävention periimplantärer Erkrankungen: Ein systematischer Review und eine Metaanalyse.«)

Um den Einfluss einer periimplantären Erhaltungstherapie zu ermitteln, wurde eine systematische Literaturrecherche in den Datenbanken Medline, Embase sowie Cochrane Central Regis-

# IT'S MY CHOICE.



Das ist  
noch NIE  
dagewesen!



EIN IMPLANTAT – ZWEI AUFBAUTEN.

**conical** platform

Erleben Sie tioLogic® TWINFIT bei den Lounges 2019 live:  
Dresden, 24.05.19 | Düsseldorf, 28.06.19 |  
Nürnberg, 05.07.19

ter of Controlled Trials und Cochrane Oral Health Group Trials Register durchgeführt. Mukositis und Periimplantitis waren sowohl auf Implantat- als auch auf Patientenebene assoziiert mit einer parodontalen Vorerkrankung. Die Häufigkeit bzw. die Länge der zeitlichen Intervalle zwischen den Behandlungsterminen zur periimplantären Erhaltungstherapie hatte einen Einfluss auf die Mukositis auf Patienten- und Implantatebene, während sich der Einfluss bei der Periimplantitis lediglich auf Implantatebene zeigte. Ein Intervall von fünf bis sechs Monaten zwischen zwei Recall-Terminen ist auf Grundlage der gewonnenen Erkenntnisse zu empfehlen. Eine Erhaltungstherapie kann zu einer Erhöhung der Erfolgsrate und einer Reduktion biologischer Komplikationen führen. Allerdings sind biologische Komplikationen infolge patientenrelevanter sowie klinischer und implantatbezogener Faktoren trotz Erhaltungstherapie nicht auszuschließen.

**Natto ZS, Aladmawy M, Levi PA, Jr., Wang HL.**

**Comparison of the efficacy of different types of lasers for the treatment of peri-implantitis: a systematic review.**

*Int J Oral Maxillofac Implants.* 2015 Mar-Apr;30(2):338-45.

**(»Ein Wirksamkeitsvergleich verschiedener Lasertypen zur Periimplantitis-Therapie: Ein systematischer Review.«)**

Um die Wirksamkeit von Nd:YAG-, CO<sub>2</sub>-, Er,Cr:YSGG-, Er:YAG-Laser sowie Diodenlaser zu ermitteln, wurde eine Datenbankrecherche in Pubmed, Ovid, Medline, Cochrane und Google Scholar durchgeführt. Von 812 Studien erfüllten 13 die Einschlusskriterien. Für den Nd:AG-Laser lagen keine Humanstudien vor. Der CO<sub>2</sub>-Laser scheint sicher und effektiv zu einer verbesserten Knochenregeneration beizutragen. Der Diodenlaser (980 nm) scheint bakterizid wirksam zu sein, ohne dabei gleichzeitig die Implantatoberfläche zu verändern. Der Er,Cr:YSSG-Laser führte in einem Patientenfall zu einer knöchernen Regeneration im periimplantären Bereich, während Er:YAG-Laser auf einem niedrigen Energielevel stark wirksam gegen parodontalpathogene Keime ist. **Schlussfolgerung:** Auch wenn der Einsatz von Lasern zu vielversprechenden klinischen Resultaten führt, liegt aufgrund der eingeschränkten Studienlage derzeit keine ausreichende Evidenz zu dessen standardmäßigen Einsatz vor.

**Pranskunas M, Poskevicius L, Juodzbalys G, Kubilius R, Jimbo R.**

**Influence of Peri-Implant Soft Tissue Condition and Plaque Accumulation on Peri-Implantitis: a Systematic Review.**

*J Oral Maxillofac Res.* 2016 Sep 9;7(3):e2.

**(»Der Einfluss der Zustände des periimplantären Weichgewebes und der Plaqueakkumulation auf die Periimplantitis.«)**

Um den Einfluss des periimplantären Weichgewebeszustands und der Plaqueakkumulation im Implantatumfeld auf die Entstehung einer Periimplantitis zu ermitteln, wurde eine systematische Literaturrecherche in den Datenbanken Medline und Embase durchgeführt. In den acht in die Analyse einbezogenen Artikeln wurden die Variablen Gingivaindex, Plaqueindex, Sondierungstiefe, Blutungsindex/modifizierter Blutungsindex sowie Breite keratinisierter Mukosa (adäquat:  $\geq 2,0$  mm/inadäquat:  $< 2,0$  mm) verwendet. Die Ergebnisse der Untersuchungen zeigten, dass die Breite der keratinisierten Mukosa bei einer entsprechend guten Mundhygiene keinen Einfluss auf die Weichgewebsgesundheit hat. Allerdings kann eine suboptimale Mundhygiene aufgrund der schlechteren Zugänglichkeit von Bereichen mit einem geringen Anteil keratinisierter Mukosa zu mehr Plaqueanlagerung und größeren Schäden im Weichgewebereich führen.

**Ramanauskaite A, Daugela P, Faria de Almeida R, Saulacic N.**  
**Surgical Non-Regenerative Treatments for Peri-Implantitis: a Systematic Review.**

*J Oral Maxillofac Res.* 2016b Sep 9;7(3):e14.

**(»Chirurgische nicht-regenerative Behandlungsverfahren bei Periimplantitis: Ein systematischer Review.«)**

Ziele der vorliegenden Untersuchung waren 1) eine systematische Literaturübersicht zu nicht regenerativen chirurgischen Verfahren zur Periimplantitis-Therapie durchzuführen und 2) eine vorhersehbare Therapieoption zum klinischen Management der Periimplantitis zu bestimmen. Dazu erfolgte eine systematische Recherche in den Datenbanken Medline und Embase. Es wurden Studien gesucht, die als Parameter Sondierungstiefe und/oder Blutung bei Sondierung und/oder röntgenologische Veränderungen im Bereich des krestalen Knochens verwendeten. Insgesamt sechs Studien erfüllten die Einschlusskriterien. Blutungsparameter und Sondierungstiefen konnten mittels Implantoplastik und systemischer Antibiotikagabe signifikant reduziert werden. Eine lokale Antibiotikagabe und der Einsatz von Diodenlasern führten zu keiner Verbesserung der Parameter. Eine signifikante Verbesserung klinischer und röntgenologischer Parameter konnte nur bei Implantoplastik und nicht bei einer resektiven Therapie als alleiniger Maßnahme ermittelt werden.

**Ramanauskaite A, Daugela P, Juodzbalys G.**

**Treatment of peri-implantitis: Meta-analysis of findings in a systematic literature review and novel protocol proposal.**

*Quintessence Int.* 2016a;47(5):379-93.

**(»Behandlung der Periimplantitis: Metaanalyse der Erkenntnisse aus systematischen Reviews und aus einem neuartigen Behandlungsprotokoll.«)**

Um die Wirksamkeit chirurgischer und nicht-chirurgischer Behandlungsverfahren zur Verbesserung klinischer und röntgenologischer Parameter (Sondierungstiefe, Blutung bei Sondierung und röntgenologisch messbarer Knochenverlust) bei Periimplantitis zu ermitteln und um eine Behandlungsleitlinie zum Periimplantitis-Management zu entwickeln, wurde eine systematische Literaturrecherche in den Datenbanken Medline und Embase durchgeführt. 29 Artikel erfüllten die Einschlusskriterien. Die Metaanalyse ergab eine Verbesserung des Blutungsindex nach nicht-chirurgischen Verfahren. Eine signifikante Verbesserung der Sondierungstiefen konnte hingegen nicht ermittelt werden. Nach chirurgischen Interventionen wurde eine signifikante Verbesserung sowohl beim Blutungsindex als auch bei den Sondierungstiefen ermittelt. Regenerative Verfahren führten zu einem mittleren Knochengewinn von 1,66 mm. Anhand der Ergebnisse der Metaanalyse war erkennbar, dass nicht-chirurgische, resektive und regenerative Verfahren zu krestalen Knochengewinnen führen. Anhand der Erkenntnisse der Metaanalyse wurde ein sechsstufiges Behandlungsprotokoll entwickelt.

**Ramanauskaite A, Tervonen T.**

**The Efficacy of Supportive Peri-Implant Therapies in Preventing Peri-Implantitis and Implant Loss: a Systematic Review of the Literature.**

*J Oral Maxillofac Res.* 2016 Sep 9;7(3):e12.

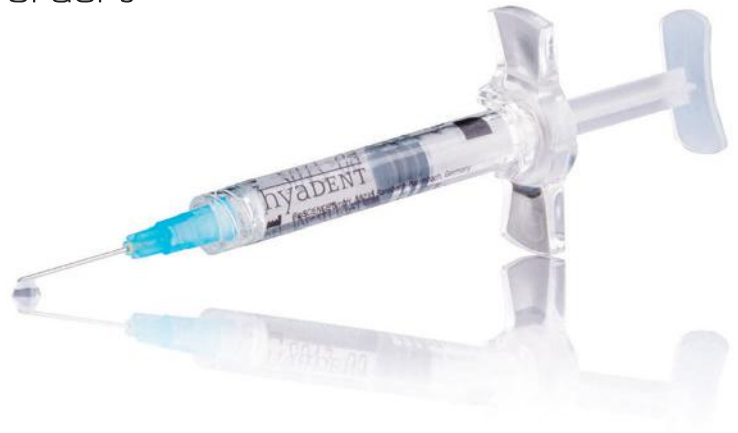**(»Der Einfluss der unterstützenden Periimplantitistherapie auf die Periimplantitis-Prävention und auf Implantatverluste: Ein systematischer Literaturreview.«)**



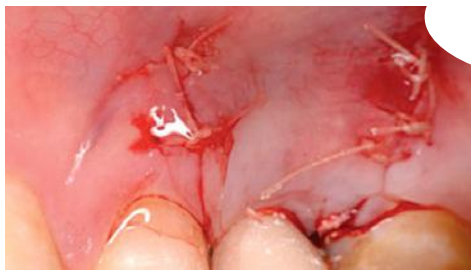# hyaDENT

Regeneration natürlich gefördert

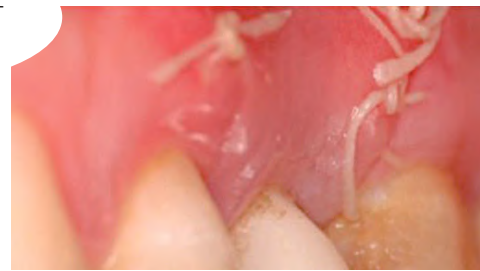Hyaluronsäure  
Booster zur  
Geweberegeneration



- Beschleunigte kontrollierte Wundheilung  
Verbessert Wund- und Gewebeheilung und reduziert Narbenbildung
- Unterstützung der Geweberegeneration  
Reguliert Gewebewiederaufbau und beschleunigt Neoangiogenese
- Bakteriostatische Wirkung  
Verhindert Eindringen und Wachstum von Krankheitserregern



Wundheilung  
mit hyaDENT  
nach 72 h



Klinische Bilder mit freundlicher Genehmigung von Prof. Pilloni, Italien.  
Individuelle Ergebnisse können abweichen.

## Erstbesteller-Angebot 5+1

### hyaDENT

Natürliche Hyaluronsäure, 1 ml, 49,58 €, zzgl. MwSt.

### hyaDENT BG

Kreuzvernetzte Hyaluronsäure, 2 x 1,2 ml, 147,90 €, zzgl. MwSt.

Inkl. kostenfreiem Versand. Gültig bis 31.12.2019.

QR-Code für weitere  
Informationen oder besuchen  
Sie uns unter [www.regedent.de](http://www.regedent.de)



Um den Einfluss einer unterstützenden Periimplantitis-Therapie auf klinische und röntgenologische Parameter sowie Implantatverluste zu ermitteln, wurde eine systematische Literaturrecherche in den Datenbanken Medline und Embase durchgeführt und mit einer Handsuche ergänzt. Es wurden nur Studien in die Analyse einbezogen, die 1) eine Behandlungs- und eine Kontrollgruppe aufwiesen, 2) das Protokoll der Unterstützungstherapie eindeutig beschrieben hatten und 3) deren Behandlungsergebnisse sich auf klinische und röntgenologische Parameter sowie Implantatverluste bezogen. Von 710 Artikeln erfüllten sieben Studien die beschriebenen Einschlusskriterien. Die Häufigkeit der Recall-Termine variierte zwischen den Studien. Eine fehlende Unterstützungstherapie bzw. die Nichteinhaltung der regelmäßigen Termine zur Unterstützungstherapie führten zu einer erhöhten Blutungsneigung, erhöhten Sondierungstiefen und marginalem Knochenverlust sowie einer höheren Implantatverlustrate.

**Rocuzzo M, Layton DM, Rocuzzo A, Heitz-Mayfield LJ.**

**Clinical outcomes of peri-implantitis treatment and supportive care: A systematic review.**

*Clin Oral Implants Res.* 2018 Oct;29 Suppl 16:331-350.

**(»Klinische Ergebnisse nach Periimplantitis-Behandlung und Unterstützungstherapie: Ein systematischer Review.«)**

Um die klinischen Ergebnisse nach Periimplantitis-Behandlung und nachfolgender Unterstützungstherapie über einen Mindestzeitraum von drei Jahren zu ermitteln, wurde ohne sprachliche Restriktionen eine systematische Literaturrecherche in zahlreichen elektronischen Datenbanken, in der grauen Literatur durchgeführt und mit einer Handsuche ergänzt. Von den insgesamt 5.761 Studien wurden 18 Studien für qualitative und 13 für quantitative Auswertungen in die Analyse einbezogen. Studiendesigns und Patientencharakteristiken unterschieden sich zwischen den einzelnen Studien. Obwohl die Datenanalyse durch eine eingeschränkte Berichtsqualität beeinträchtigt wurde, konnte bei mehr als 75,0 % der eingeschlossenen Studien ein niedriger Verzerrungsgrad ermittelt werden. Folgende Implantatüberlebensraten wurden beobachtet: 81,73-100,0 % nach drei Jahren (sieben Studien), 74,09-100,0 % nach vier Jahren (drei Studien), 76,03-100,0 % nach fünf Jahren (vier Studien) und 69,63-98,72 % nach sieben Jahren (zwei Studien).

**Schlussfolgerung:** Eine Periimplantitis-Behandlung, gefolgt von einer unterstützenden Therapie, führte zu mittel- und langfristig hohen Implantatüberlebensraten auf Patienten- und Implantatebene.

**Salvi GE, Ramseier CA.**

**Efficacy of patient-administered mechanical and/or chemical plaque control protocols in the management of peri-implant mucositis. A systematic review.**

*J Clin Periodontol.* 2015 Apr;42 Suppl 16:S187-201.

**(»Der Einfluss häuslicher Maßnahmen zur mechanischen und/oder chemischen Plaquekontrolle durch den Patienten auf das Management einer periimplantären Mukositis: Ein systematischer Review.«)**

Um den Einfluss häuslicher Maßnahmen zur mechanischen und/oder chemischen Plaquekontrolle durch den Patienten auf das Management einer periimplantären Mukositis zu ermitteln, wurde eine systematische Literaturrecherche zu randomisiert kontrollierten (RCT) und kontrollierten Studien (CCT) in drei

Datenbanken durchgeführt und mit einer Handsuche ergänzt. Elf RCT mit einer Laufzeit von drei bis 24 Monaten erfüllten die Einschlusskriterien. Die Definition für die periimplantäre Mukositis wurde in den Studien entweder unterschiedlich berichtet oder fehlte völlig. In keiner Studie konnte eine vollständige Heilung der Mukositis erzielt werden. In einer Studie wurde in 38,0 % der Fälle von einer kompletten Heilung berichtet. In vielen Studien wurden Surrogatparameter als Behandlungsendpunkte definiert und die Kontrollbehandlungen zeigten eine hohe Variabilität. Ein Einfluss elektrischer Zahnbürsten, Triclosan-haltiger Zahnpasta und die zusätzliche Anwendung von antiseptisch wirkenden Agenzien konnte nicht nachgewiesen werden.

**Schlussfolgerung:** Professionelle und durch den Patienten durchgeführte Maßnahmen zur mechanischen Plaquekontrolle könnten Standardmethoden zum Mukositis-Management werden. Die Therapie einer Mukositis ist die zentrale Voraussetzung für eine Periimplantitis-Prävention.

**Sanz-Sanchez I, Carrillo de Albornoz A, Figuero E, Schwarz F, Jung R, Sanz M, Thoma D.**

**Effects of lateral bone augmentation procedures on peri-implant health or disease: A systematic review and meta-analysis.**

*Clin Oral Implants Res.* 2018 Mar;29 Suppl 15:18-31.

**(»Der Einfluss lateraler Knochenaugmentationen auf die periimplantäre Gesundheit: Ein systematischer Review und eine Metaanalyse.«)**

Ziel der vorliegenden Übersichtsarbeit war die Untersuchung, inwieweit sich eine laterale Augmentation des Alveolarkamms und einer Implantatbehandlung im zweizeitigen bzw. einzeitigen Verfahren auf die periimplantäre Gesundheit auswirken kann. Nach einer systematischen Literaturrecherche konnten zwölf Studien identifiziert werden. Die Metaanalyse ergab, dass, unabhängig von der Art der Behandlungsintervention, die Änderungen der Blutungsindizes auf kurze und lange Sicht minimal waren. Auch zwischen den verschiedenen Behandlungsoptionen konnten keine signifikanten Unterschiede festgestellt werden. Zwischen den Behandlungsgruppen konnten ebenfalls keine signifikanten Unterschiede in Bezug auf die Sondierungstiefen und den marginalen Knochen ermittelt werden. Die Inzidenz der Periimplantitis wurde in drei Studien untersucht und variierte zwischen 16,0 % und 26,0 % nach einem Follow up von sechs bis acht Jahren.

**Schlussfolgerung:** Laterale Augmentationsmaßnahmen können zu einer Gesunderhaltung der periimplantären Gewebe beitragen.

**Schwarz F, Becker K, Renvert S.**

**Efficacy of air polishing for the non-surgical treatment of peri-implant diseases: a systematic review.**

*J Clin Periodontol.* 2015 Oct;42(10):951-9.

**(»Der Einfluss eines Air polishing auf die Effektivität einer nicht-chirurgischen Periimplantitis-Therapie: Ein systematischer Review.«)**

Um den Einfluss eines Air polishing mit Glyzinpulver auf die Behandlung der Periimplantitis im Vergleich zur Plaqueentfernung mit/ohne unterstützende Maßnahmen mittels Antiseptika bzw. Antibiotika zu ermitteln, wurde eine elektronische Literaturrecherche durchgeführt. In allen der fünf in die Analyse einbezogenen Studien konnte keine spürbare Verbesserung des Blutungsindex nach Air polishing im Vergleich zur mechanischen Plaqueentfernung bei einer Mukositis ermittelt werden.



**Neu!**  
Wurzelförmig mit  
verschraubbarer  
Innen-  
verbindung



# Stark. Ästhetisch. Metallfrei.

- ✓ Zweiteilig, reversibel verschraubbar
- ✓ 100% metallfrei
- ✓ Starke Verbindung mit VICARBO® Schraube

Eine Innovation aus der Schweiz, basierend auf 10 Jahren Erfahrung in der Entwicklung von Keramikimplantaten.  
[www.zeramex.com](http://www.zeramex.com)

## ZERAMEX®



aus Hartzirkon  
gefertigt



Swiss Made



ZERAMEX® Garantie  
lebenslang auf Implantate



ZERAMEX® Garantie  
10 Jahre auf Sekundärteile



Bei Periimplantitis konnte eine mittlere gewichtete Reduktion des Blutungsindex von -23,83 % nach Air polishing im Vergleich zur mechanischen Plaqueentfernung mit/ohne Zugabe lokal wirkender Antiseptika bzw. Er:YAG-Laserbehandlung beobachtet werden.

Schwarz F, Becker K, Sager M.

**Efficacy of professionally administered plaque removal with or without adjunctive measures for the treatment of peri-implant mucositis. A systematic review and meta-analysis.**

J Clin Periodontol. 2015 Apr;42 Suppl 16:S202-13.

(»Der Einfluss einer professionellen Plaqueentfernung mit und ohne zusätzliche unterstützende Maßnahmen zur Behandlung einer periimplantären Mukositis. Ein systematischer Review und eine Metaanalyse.«)

Zur Beantwortung der Fragestellung, ob eine professionelle Plaqueentfernung in Kombination mit unterstützenden Maßnahmen (lokale Antiseptika, systemische Gabe von Antibiotika oder Einsatz von Pulverstrahlgeräten) zu einer besseren Reduktion der Entzündungszeichen bei einer periimplantären Mukositis führt, gegenüber einer professionellen Plaqueentfernung als alleiniger Maßnahme, wurde eine systematische Literaturrecherche durchgeführt. Die Analyse ergab, dass zusätzliche Maßnahmen zur professionellen Plaqueentfernung keinen Zusatznutzen gegenüber einer alleinigen professionellen Plaqueentfernung in Bezug auf den Blutungsindex, den Gingivaindex und die Sondierungstiefen aufweist.

Schwarz F, Giannobile WV, Jung RE.

**Evidence-based knowledge on the aesthetics and maintenance of peri-implant soft tissues: Osteology Foundation Consensus Report Part 2-Effects of hard tissue augmentation procedures on the maintenance of peri-implant tissues.**

Clin Oral Implants Res. 2018 Mar;29 Suppl 15:11-13.

(»Evidenzbasiertes Wissen zur Ästhetik und zum Erhalt der periimplantären Weichgewebe: Teil 2 des Konsensusreports der Osteology Foundation zu augmentativen Verfahren für die Gesunderhaltung periimplantärer Weichgewebe.«)

Die im Rahmen der Konsensuskonferenz durchgeführte systematische Übersicht und die Metaanalyse mit acht Studien ergaben, dass während eines Follow up von ein bis zehn Jahren eine laterale Hartgewebsaugmentation zu stabilen periimplantären Verhältnissen mit geringen, nicht signifikanten Veränderungen der Blutung bei Sondierung, der Sondierungstiefe und des krestalen Knochens führt. In den Studien wurden verschiedene Falldefinitionen sowie klinische und röntgenologische Parameter zur Periimplantitis-Diagnostik verwendet.

Schwarz F, Schmucker A, Becker J.

**Efficacy of alternative or adjunctive measures to conventional treatment of peri-implant mucositis and peri-implantitis: a systematic review and meta-analysis.**

Int J Implant Dent. 2015 Dec;1(1):22.

(»Der Einfluss alternativer unterstützender Maßnahmen im Vergleich zu konventionellen Behandlungsmaßnahmen bei periimplantärer Mukositis und Periimplantitis: Ein systematischer Review und eine Metaanalyse.«)

Die systematische Literaturrecherche wurde durchgeführt, um zu beantworten, ob alternative bzw. zusätzliche Maßnahmen zur chirurgischen/nicht-chirurgischen Mukositis- und Periimplantitis-Therapie eine bessere Wirksamkeit haben als alleinige kon-

ventionelle nicht-chirurgische Maßnahmen (mechanische Plaqueentfernung bzw. Plaqueentfernung mittels Ultraschall) oder chirurgische Maßnahmen (z. B. offene Kürettage). Bei Mukositis führten zusätzliche Maßnahmen (Antiseptika/lokale und systemische Antibiotika) nicht zu einem therapeutischen Zusatznutzen bei der Reduktion der Blutungsindizes und Sondierungstiefen. Bei der nicht-chirurgischen Periimplantitis-Therapie führten alternative Maßnahmen wie das Air polishing mit Glyzinpulver bzw. der Einsatz eines Er:YAG-Lasers für die Plaqueentfernung bzw. die zusätzliche lokale Antibiotikagabe zu einer Abnahme der Blutung bei Sondierung. Bei der chirurgischen Periimplantitis-Therapie führten alternative Maßnahmen nicht zu einer Verbesserung der Blutung bei Sondierung und der Sondierungstiefen. Zusätzliche Maßnahmen bei offener Kürettage führten hingegen zu einer Verbesserung der Blutungsindizes und der Sondierungstiefen.

Sivaramakrishnan G, Sridharan K.

**Photodynamic therapy for the treatment of peri-implant diseases: A network meta-analysis of randomized controlled trials.**

Photodiagnosis Photodyn Ther. 2018 Mar;21:1-9.

(»Photodynamische Therapie zur Behandlung periimplantärer Erkrankungen: Eine Netzwerk-Metaanalyse randomisierter kontrollierter Studien.«)

Um die Wirksamkeit der PDT im Vergleich zu anderen Periimplantitis-Therapien zu untersuchen, wurde eine systematische elektronische Literaturrecherche durchgeführt. Bei Kombination der PDT mit einem mechanischen Debridement konnte im Vergleich zu anderen Interventionen ein signifikanter Zugewinn klinischen Attachmentlevels ermittelt werden. Keine signifikanten Unterschiede konnten bei den Parametern Blutung bei Sondierung, Sondierungstiefe und Plaquescore beobachtet werden.

**Schlussfolgerung:** Nach Ansicht der Autoren führt der Einsatz der PDT zu einer signifikanten Verbesserung der Befunde bei Periimplantitis.

Suarez-Lopez Del Amo F, Yu SH, Wang HL.

**Non-Surgical Therapy for Peri-Implant Diseases: a Systematic Review.**

J Oral Maxillofac Res. 2016 Sep 9;7(3):e13.

(»Nicht-chirurgische Periimplantitis-Therapie: Ein systematischer Review.«)

Um die Wirksamkeit nicht-chirurgischer Verfahren bei Mukositis und Periimplantitis zu ermitteln, wurde eine systematische Literaturrecherche in den Datenbanken Pubmed und Embase durchgeführt. Einbezogen wurden Studien mit mehr als zehn Implantaten und einem Mindest-Follow up von sechs Monaten. 14 Studien erfüllten die Einschlusskriterien. In den Studien wurden verschiedene Methoden zur Dekontamination der Implantatoberfläche, wie z. B. häusliche Mundhygienemaßnahmen sowie professionelle Reinigungsmaßnahmen mittels Laser, Photodynamischer Therapie, supra- und subgingivaler Kürettage und Pulverstrahlgeräten untersucht. Aufgrund der Heterogenität der Studiendesigns konnte keine Metaanalyse durchgeführt werden. Die nicht-chirurgische Therapie scheint bei der Mukositis wirksam zu sein, während sie bei der Periimplantitis eine geringe Wirksamkeit zeigt bzw. nicht zu vorhersehbaren Behandlungsergebnissen führt. Zu Limitationen führen unterschiedliche Definitionen der periimplantären Erkrankungen, unterschiedliche Behandlungsprotokolle und Unterschiede im Implantatdesign/der Implantatoberfläche sowie den unterschiedlichen Defektmorphologien.

# MEISINGER

# PERFECT SURGICAL SOLUTIONS



Trephine Ejection Kit

Art.-No. BTE00

595,- €



Aktion 31821

Cytoplast™ & Vitala®

Membranes & Sutures

5+1

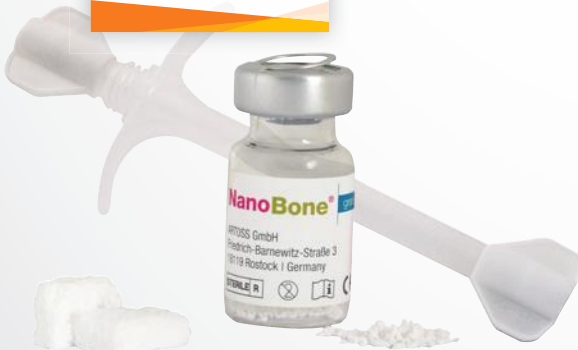

Aktion 31820

NanoBone®

QD, granulate & block

5+1



599,- €

Master-Pin-Control Basic

Art.-No. BMPBA



Thoma DS, Naenni N, Figuero E, Hammerle CHF, Schwarz F, Jung RE, Sanch-Sanchez I.

**Effects of soft tissue augmentation procedures on peri-implant health or disease: A systematic review and meta-analysis.**

Clin Oral Implants Res. 2018 Mar;29 Suppl 15:32-49.

**(»Der Einfluss augmentativer Maßnahmen im Weichgewebe auf die periimplantäre Gesundheit: Ein systematischer Review und eine Metaanalyse.«)**

Um den Einfluss einer Weichgewebsaugmentation auf die Gesunderhaltung der periimplantären Gewebe zu ermitteln, wurde eine systematische Literaturrecherche in der Datenbank Medline durchgeführt und mit einer Handrecherche ergänzt. Ziel war die Ermittlung von kontrollierten klinischen Studien, in welchen Implantatbehandlungen mit/ohne Weichgewebsaugmentation bzw. zwei verschiedene Arten von Weichgewebsaugmentationen durchgeführt und miteinander verglichen wurden. Weichgewebsaugmentationen führten – unabhängig vom Vorhandensein keratinisierter Gingiva – zu besseren Werten beim Gingivaindex. Bei apikalen Verschiebelappen in Verbindung mit autologen Weichgewebstransplantaten konnte im Vergleich zu einem apikalen Verschiebelappen als alleiniger Maßnahme, einem apikalen Verschiebelappen in Verbindung mit Kollagenmatrix sowie keiner Augmentation ein signifikant besserer Einfluss auf den Erhalt der krestalen Knochenhöhe ermittelt werden. Weichgewebsaugmentationen, die mit dem Ziel durchgeführt wurden, das Weichgewebsvolumen zu vergrößern, führten nicht zu einer Abnahme der Blutung bei Sondierung, aber zu geringeren krestalen Knochenverlusten.

Tomasi C, Regidor E, Ortiz-Vigon A, Derks J.

**Efficacy of reconstructive surgical therapy at peri-implantitis-related bone defects. A systematic review and meta-analysis.**

J Clin Periodontol. 2019 Jan 22. [Epub ahead of print]

**(Die Wirksamkeit rekonstruktiver chirurgischer Therapiemaßnahmen auf durch Periimplantitis bedingte Knochendefekte: Ein systematischer Review und eine Metaanalyse.«)**

Um die Wirksamkeit rekonstruktiver chirurgischer Therapiemaßnahmen bei Knochendefekten zu evaluieren, die infolge einer Periimplantitis entstanden waren, wurde eine systematische Literaturrecherche durchgeführt. In den insgesamt 16 einbezogenen Studien wurden die Ergebnisse rekonstruktiver Maßnahmen zwölf Monate nach der chirurgischen Intervention untersucht.

Die Metaanalyse ergab eine signifikante Verbesserung der krestalen Knochenlevel sowie der knöchernen Defektfüllung im Vergleich zu den Testgruppen ohne rekonstruktive Chirurgie. Keine Unterschiede wurden hingegen bei den klinischen Parametern Blutung bei Sondierung und Sondierungstiefe beobachtet. Veränderungen im klinischen Attachmentlevel bzw. dem Weichgewebslevel konnten nicht festgestellt werden. Die Gesamtbetrachtung aller Studienergebnisse ergab Verbesserungen im Bereich des marginalen Knochenlevels, des klinischen Attachmentlevels, bei Rezessionen und den Sondierungstiefen sowie den Blutungsindizes.

**Schlussfolgerung:** Infolge der geringen Anzahl kontrollierter Studien, der großen Heterogenität der Studiendesigns und der unterschiedlichen Endpunkte ist die aktuelle Evidenz zur Wirksamkeit der rekonstruktiven chirurgischen Therapie eingeschränkt.

Zangrando MS, Damante CA, Sant'Ana AC, Rubo de Rezende ML, Greggi SL, Chambrone L.

**Long-term evaluation of periodontal parameters and implant outcomes in periodontally compromised patients: a systematic review.**

J Periodontol. 2015 Feb;86(2):201-21.

**(»Langzeitergebnisse zu parodontalen Parametern und Ergebnissen nach Implantatbehandlung von Patienten mit Parodontitis: Ein systematischer Review.«)**

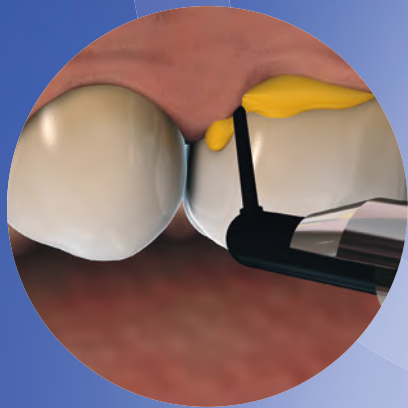
Das Ziel der systematischen Übersichtsarbeit war die Ermittlung von Langzeitergebnissen einer Implantattherapie bei Patienten mit einer Parodontalerkrankung nach erfolgter Parodontalbehandlung und laufender Erhaltungstherapie. Dazu wurde eine systematische Literaturrecherche in den Datenbanken Medline, Embase und Central durchgeführt. Die meisten der zehn in die Analyse einbezogenen Publikationen (77,8 %) waren von mittlerer/hocher Qualität. Die Ergebnisse zeigten hohe Implantatüberlebensraten von 92,1 %. Rauchen und Nichtteilnahme an Nachsorgemaßnahmen führte zu schlechteren Behandlungsergebnissen.

**Schlussfolgerung:** Eine Implantattherapie kann auch bei Patienten mit einer Parodontalerkrankung nach einer entsprechenden Therapie und Nachsorgemaßnahmen zu einer erfolgreichen Implantattherapie führen. Resttaschen, Rauchen und eine Nichtteilnahme an einer Erhaltungstherapie führten zu schlechten Behandlungsergebnissen. ■

## In der nächsten Ausgabe **pip** 4/2019: Implantation unter Antikoagulanzen

Wollen Sie mehr zu einer bestimmten Arbeit wissen?  
Nutzen Sie unseren Volltext-Service auf [www.frag-pip.de](http://www.frag-pip.de), senden Sie ein Fax an  
**08025-5583** oder eine E-Mail an [leser@pipverlag.de](mailto:leser@pipverlag.de).  
Wir recherchieren die Gesamtkosten bei den einzelnen  
Verlagen bzw. Textservices, Sie erhalten eine Gesamtkostenübersicht  
und können über uns bestellen.  
Für **pip**-Abonnenten sind Recherche, Handling und Versand der Texte kostenlos!





## Ligosan® Slow Release Der Taschen-Minimierer.

Das Lokalantibiotikum für die Parodontitis-Therapie von heute.

- » **Für Ihren Behandlungserfolg:** Ligosan Slow Release sorgt für eine signifikant bessere Reduktion der Taschentiefe als SRP allein.
- » **Für Ihre Sicherheit:** Dank des patentierten Gels dringt der bewährte Wirkstoff Doxycyclin selbst in tiefe, schwer erreichbare Parodontaltaschen vor.
- » **Für Ihren Komfort:** Das Gel ist einfach zu applizieren. Am Wirkort wird Doxycyclin kontinuierlich in ausreichend hoher lokaler Konzentration über mindestens 12 Tage freigesetzt.

**Jetzt kostenlos Beratungsunterlagen für das Patientengespräch anfordern auf [kulzer.de/ligosanunterlagen](http://kulzer.de/ligosanunterlagen).**

Mundgesundheit in besten Händen.



**KULZER**  
MITSUI CHEMICALS GROUP

© 2018 Kulzer GmbH. All Rights Reserved.

**Pharmazeutischer Unternehmer:** Kulzer GmbH, Leipziger Straße 2, 63450 Hanau • **Ligosan Slow Release, 14% (w/w)**, Gel zur periodontalen Anwendung in Zahnfleischtaschen (subgingival) **Wirkstoff:** Doxycyclin • **Zusammensetzung:** 1 Zylinderkartusche zur einmaligen Anwendung enthält 260 mg Ligosan Slow Release. **Wirkstoff:** 1 g Ligosan Slow Release enthält 140,0 mg Doxycyclin entsprechend 161,5 mg Doxycyclinhydrochlorid. **Sonstige Bestandteile:** Polyglykolsäure, Poly[poly(oxyethylen)-co-DL-milchsäure/glykolsäure] (hochviskos), Poly[poly(oxyethylen)-co-DL-milchsäure/glykolsäure] (niedrigviskos) • **Anwendungsgebiete:** Zur Behandlung der chronischen und aggressiven Parodontitis bei Erwachsenen mit einer Taschentiefe von  $\geq 5$  mm als Unterstützung der konventionellen nicht-chirurgischen Parodontitis-Therapie. • **Gegenanzeigen:** bei bekannter Überempfindlichkeit gegenüber Doxycyclin, anderen Tetracyclin-Antibiotika oder einem der sonstigen Bestandteile von Ligosan Slow Release; bei Patienten, die systemische Antibiotika vor oder während der Parodontaltherapie erhalten; während der Odontogenese (während der Frühkindheit und während der Kindheit bis zum Alter von 12 Jahren); während der Schwangerschaft; bei Patienten mit erhöhtem Risiko einer akuten Porphyrie; bei Patienten mit stark eingeschränkter Leberfunktion. • **Nebenwirkungen:** Nach Behandlung mit Ligosan Slow Release waren Häufigkeit und Ausprägung von Nebenwirkungen vergleichbar den Nebenwirkungen nach konventioneller Parodontitisbehandlung. *Gelegentlich auftretende Nebenwirkungen sind:* Schwellung der Gingiva (Parodontalabszess), „kaugummiartiger“ Geschmack bei Austritt von Gel aus der Zahnfleischtasche. Da die Anwendung von Ligosan Slow Release nachweislich nur zu sehr geringen Doxycyclin-Plasmakonzentrationen führt, ist das Auftreten systemischer Nebenwirkungen sehr unwahrscheinlich. **Allgemeine Erkrankungen und Beschwerden am Verabreichungsort:** Überempfindlichkeitsreaktionen, Urticaria, angioneurotisches Ödem, Anaphylaxie, anaphylaktische Purpura. Innerhalb der Gruppe der Tetracyclin-Antibiotika besteht eine komplette Kreuzallergie. Bei Verabreichung von Doxycyclin an Kinder während der Zahnentwicklung ist in seltenen Fällen eine irreversible Zahnverfärbung und Zahnschmelzschädigung beobachtet worden • **Verschreibungspflichtig** • **Stand der Information:** 07/2017

## Aus der Praxis für die Praxis

Tipps in **pip** kommen diesmal von Eduardo Anitua, Arndt Becker, Tobias Bensel, Christiane Elisabeth Gleissner, Frank Maier, Christian Öttl, Stefan Picha, Roland Rist, Thomas Staudt.

### Back to basics

Wegen des Ausdrucks „Piezochirurgie“ glauben viele, der Einsatz dieser besonders gewebeschonenden und patientenfreundlichen Technik bedürfe aufwendiger chirurgischer Eingriffe: Tatsächlich warten aber auch die ca. zwölf Millionen Extraktionen in Deutschland pro Jahr darauf, in den Genuss solcher atraumatischen Methoden zu gelangen. Ich empfehle auch meinen Überweisern inzwischen den Einsatz, nicht zuletzt, weil ich danach bessere Ausgangssituationen für meine Implantationen habe.

### Exit-Plan

Viele implantatgetragene Unterkieferversorgungen werden für Patienten in einem fortgeschrittenen Alter angefertigt. Man sollte daher frühzeitig und mit Blick auf die Gesamtsituation des Patienten beachten, gegebenenfalls zusätzliche Ein- und Ausgliederungshilfen in die Versorgung zu integrieren, um nicht nur dem Patienten, sondern auch späterem Pflegepersonal die Arbeit zu erleichtern.

### Kannitverstan

Oft erscheinen bei uns ausländische Patienten in Begleitung eines als Dolmetscher fungierenden Familienmitglieds in der Praxis. Man sollte sich über deren tatsächliche Sprachkenntnisse aber ein genaues Bild machen. Stellt sich später heraus, dass die Informationen zur geplanten Behandlung gar nicht richtig verstanden wurden, gilt die Aufklärung als fehlerhaft.

### Lasst Blumen sprechen!


Patienten äußern immer wieder die Erwartung, dass eine Mundspülung die Zwischenraumreinigung ersetzen würde. Wir kontern das mit dem folgenden Vergleich: „Wenn Sie einen Blumenstrauß nach einer Woche aus der Vase nehmen, dann ist in der Vase ein schmieriger Bakterienfilm. Den bekommen Sie mit Ausspülen nicht weg, egal mit welchem Reinigungsmittel, sondern nur mechanisch mit einer Bürste. Was für die glatte Glasvase gilt, gilt erst recht für Ihre Zahnzwischenräume: Der Bakterienbelag lässt sich dort nur mechanisch entfernen – durch Zahnseide oder Zwischenraumbürstchen.“

### Flutschig

Bei Nervalateralisationen betrete ich den freiliegenden Nerv stetig mit PRGF – Plättchenreichem Plasma – damit halte ich ihn elastisch und bewahre ihn vor Schädigungen.



Haben Sie auch einen praktischen Kniff oder eine pfiffige Lösung, die ein Tipp in **pip** werden sollte? Mailen Sie uns an [leser@pipverlag.de](mailto:leser@pipverlag.de). Unter allen Einsendungen – auch direkt online – verlosen wir jeden Monat drei extra dünne, hochleistungsfähige Yoobao-Powerbanks mit Mikro-, Lightning- und Dual-USB-Port.



## Provisorisches Genuschel

Auch beim Eingliedern provisorischer Versorgungungen sollte man sich bei der Sprechprobe Zeit lassen. Manchmal funktioniert die ästhetische Einprobe trotz eines zu geringen Sprechabstands tadellos – nach ca. zehn Minuten Reden wird der Patient aber müder und bekommt auf einmal doch phonetische Probleme. Ein erfahrener Zahntechniker sollte in jedem Fall dabei sein.

## Zahnfleischlose Ernährung

Was die Henne und was das Ei war, ist unerheblich: Fakt ist, dass viele PA-Patienten hinsichtlich ihres immunologischen Zustands mangelernährt sind. Wir arbeiten inzwischen mit einer Ernährungsberaterin zusammen, die ganz gezielt die relevanten Werte für etwa Vitamin C, Folsäure und Kalzium erhebt und dem Patienten einen daraufhin optimierten Ernährungsplan zusammenstellt, und wir beobachten in der langfristigen PA-Behandlung deutliche Verbesserungen.

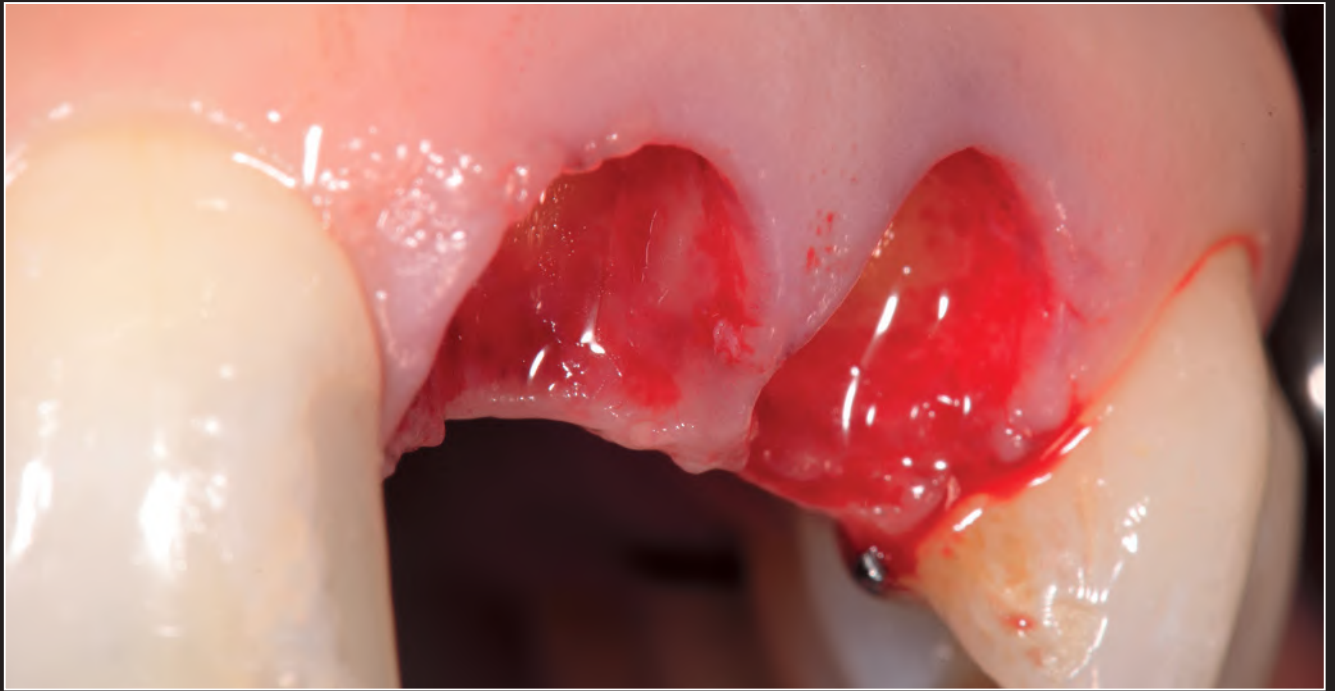## Behördendenschungel

Nachdem einige Kostenträger offenbar regelrechte Kontrollzentren eingerichtet haben, um Eingliederungsdaten mit Genehmigungsdaten zu vergleichen – natürlich um bei Abweichungen eine Kostenübernahme begründet verweigern zu können – sollte man penibel auf die korrekte Abfolge achten. Falls dem Patienten die Zeit zu lang wird, bleibt als Ausweg die Vereinbarung der privaten Kostenübernahme – meist haben es die Patienten dann sofort weniger eilig.

## Personal Training

Vor einiger Zeit las ich, dass inzwischen fast die Hälfte der Neueinstellungen in Praxen oder Unternehmen über Stellenportale im Internet generiert werden. Wir haben daraufhin unsere Website überarbeitet und bieten in einer eigenen Rubrik unsere freien Stellen nun auch online an, verlinken das auch über Soziale Medien und bieten die Möglichkeit, sich auch direkt online bei uns zu bewerben.





## Rot-Weiß-Ästhetik mit minimaltraumatischer Implantatbett-Gestaltung

Peter Randelzhofer

**Eine harmonische gesunde Rot-Weiß-Ästhetik des ästhetisch wichtigen Oberkieferfrontzahnbereiches erfordert gerade nach Zahntrauma und -verlust eines einzelnen mittleren Schneidezahnes eine gute Planung und den geübten Umgang mit regenerativen Techniken und Materialien.**

Werden Zähne extrahiert, entstehen im Zuge des Knochenumbaus resorptive Prozesse, die sich stark auf die gingivale Kontur, die ideale Ausformung des anterioren und posterioren Zahnfleischrandes, die Papillen der Frontzähne und im Oberkiefer auch auf die Dicke der bukkalen Knochenlamelle auswirken. Beim mittleren Schneidezahn ist eine implantatprothetische Rehabilitation besonders aufwendig, wenn der Zahn auf der gegenüberliegenden Seite (hier Zahn 11) noch vorhanden ist. Unterschiede zwischen dem natürlichen Zahn und der implantatgetragenen Krone fallen sofort ins Auge, daher fällt dem Team Oralchirurg/Zahntechniker bei Umsetzung einer idealen Rot-Weiß-Ästhetik eine verantwortungsvolle Aufgabe zu.

Im vorliegenden Fall besuchte uns eine Patientin mit Beschwerden an ihren Zähnen 21 und 22. Große Füllungsrestaurationen aus Kunststoff haben in der Vergangenheit zu einer Infektion der Pulpa geführt, die im ersten Schritt alio loco mittels Wurzelfüllung und nach Rezidiv mittels Wurzelspitzenresektion behandelt worden waren (Abb. 1-3). Da die Zähne einen hohen Lockerungsgrad aufwiesen und druckdolent waren, wurden sie vom Hauszahnarzt untersucht. Im Zuge dessen wurde festgestellt, dass diese nicht mehr erhaltungswürdig waren. Die Patientin stellte sich daher bei uns mit dem Wunsch nach Implantaten zur Beratung vor.

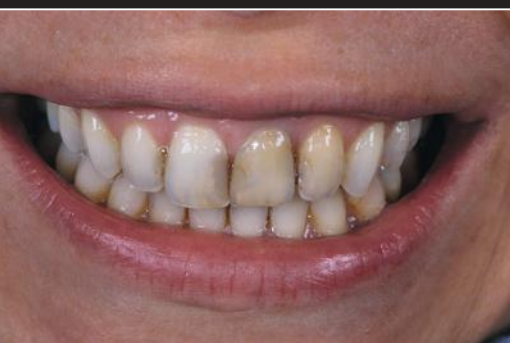

Abb. 1: Ein gestörtes ästhetisches Erscheinungsbild.

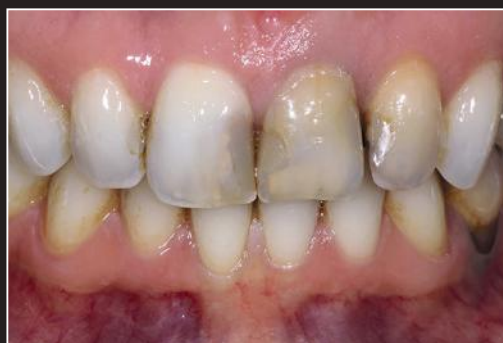

Abb. 2: Der Zahn 21 ist im Zuge der Wurzelfüllung und WSR stark verfärbt.

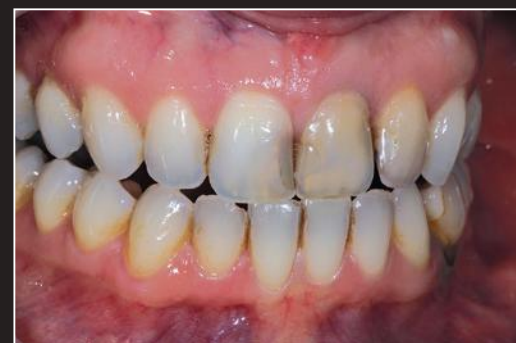

Abb. 3: Multiple Füllungsrestaurationen stören den harmonischen Verlauf zusätzlich.

## Anamnese

Da die 45-jährige Patientin allgemeinmedizinisch gesund war, keine Medikamente nahm, Nichtraucherin war und eine gute Mundhygiene hatte, stand einer Implantation aus allgemeinmedizinischen Gründen nichts im Wege.

Im Zuge der Diagnostik erfolgte die Analyse des Zustands der Zähne, des Knochens und der Weichgewebe. Die Zähne 11 und 12 hatten ebenso wie die Zähne 21 und 22 Kompositfüllungen. Anhand des Röntgenbildes war erkennbar, dass die Zähne 21 und 22 wurzelgefüllt und wurzelspitzenreseziert worden waren. Sie waren stark gelockert und mussten entfernt werden.

## Planung

Es wurde mit der Patientin besprochen, nach der Entfernung der Zähne direkt zu implantieren, jedoch nur an Position des mittleren Schneidezahns. Von einer Implantation regio 22 wurde aufgrund der zu erwartenden Resorption des Weichgewebes und insbesondere der Papille abgesehen. Die Gingiva sollte jedoch mit einem der Krone an 11 angehängenen Pontic in regio 22 harmonisch ausgeformt werden.

## Minimaltraumatische Prävention

Um die Resorption des Weichgewebes und des Knochens möglichst gering zu halten, wurde die Technik nach Dr. Stefan Neumeyer (2009) angewandt. Dabei wird aus den beiden Zähnen je eine Wurzelsegmentscheibe von ca. einem Millimeter Länge herausgefräst, gesäubert und möglichst unter Erhalt des restlichen Faserapparates oder Ligamentes koronal quasi als Deckel der Alveole replantiert. Da die Zähne bereits wurzelgefüllt waren, war das Kanallumen sauber und geschlossen. Die Replantation des Wurzelsegmentes erhält die alveoläre Struktur und reduziert die zu erwartende Resorption ohne den Einsatz zusätzlicher Dentalmaterialien oder -wirkstoffe.

## Aufklärung

Die Erörterung der Risiken, der Vor- und Nachteile sowie der damit verbundenen finanziellen Aufwendungen sind bei der Patientenaufklärung von großer Bedeutung. Röntgenbilder und möglicherweise digitale Planungen standen in Form eines DVTs zur Verfügung. So wurde die Patientin auch über andere Versorgungsmöglichkeiten wie die konventionelle Brückenversorgung aufgeklärt.

## Chirurgisches Vorgehen

Zunächst wurden die Zähne 21 und 22 extrahiert (Abb. 4, 5). Nach dem Säubern der Alveole (Abb. 6) frästen wir die Wurzelsegmentscheiben vorsichtig aus den extrahierten Zähnen, prüften diese auf ihre Dichtigkeit und säuberten sie vorsichtig. Anschließend wurden die Alveolen regio 21 und 22 mit flüssigem PRF aus dem Eigenblut der Patientin aufgefüllt (Abb. 7, 8). Das photofunktionalisierte hydrophile (Ushio) Implantat (Abb. 19, Megagen AnyRidge, 11,5 mm Länge, 5,5 mm Durchmesser) wurde in die leere Alveole des extrahierten Zahnes 21 implantiert und eine Verschlusschraube aufgesetzt. Die Einheilung

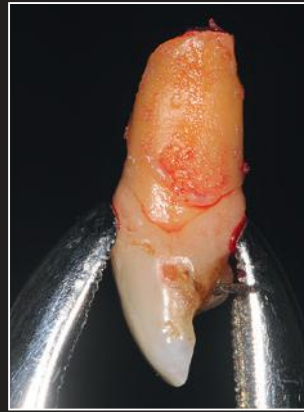


Abb. 4: Extraktion des gelockerten nicht erhaltungswürdigen Zahnes 21 ...

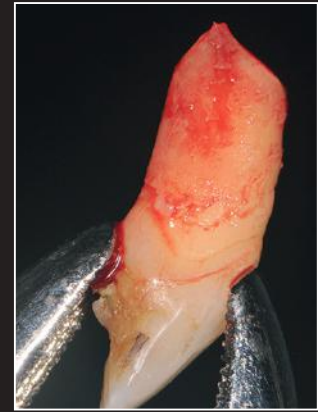

Abb. 5: ... und des Zahnes 22.

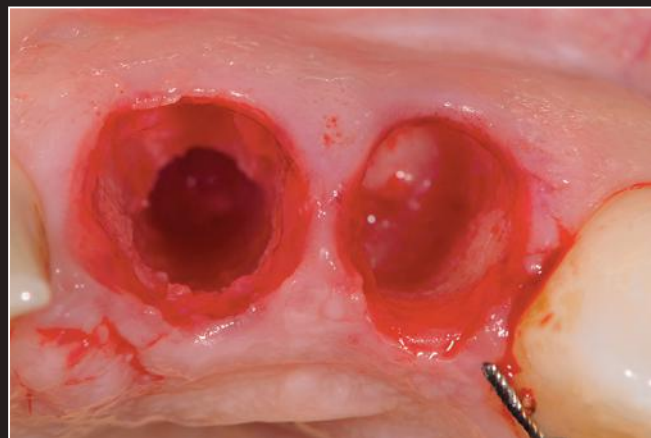

Abb. 6: Kürettieren der Alveolen.

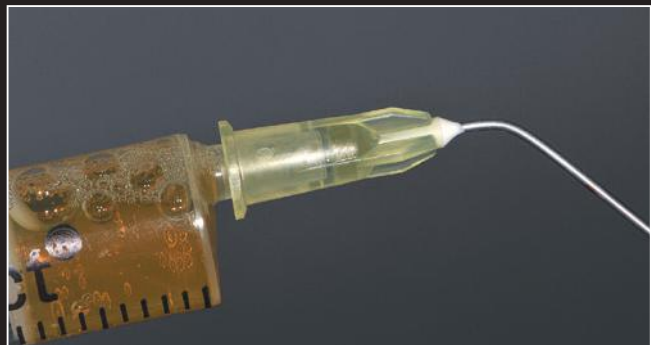

Abb. 7: Auffüllen der Alveolen ...

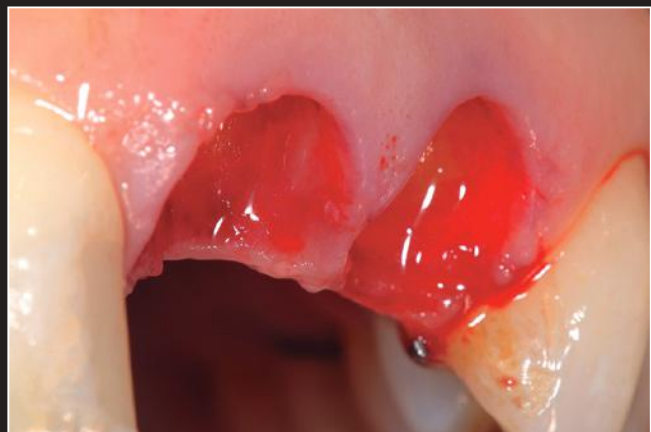

Abb. 8: ... mit PRF-Flüssigkeit.



war geschlossen, daher erfolgte zum Abschluss die schrittweise Replantation beider Wurzelscheibendeckel (Abb. 9-16) und das Einsetzen der außer Kontakt geschliffenen provisorischen Brücke (Abb. 17). Im Kontrollröntgenbild zeigte sich ein optimal in den umliegenden anatomischen Strukturen positioniertes Implantat (Abb. 18, 20).

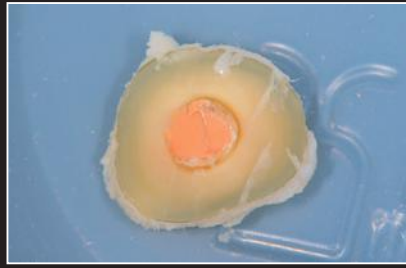


Abb. 9: Präparieren einer Wurzelsegment-scheibe ...

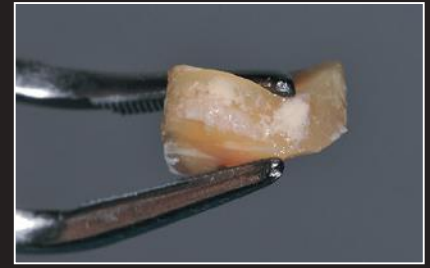

Abb. 10: ... als Alveolenverschlussdeckel.

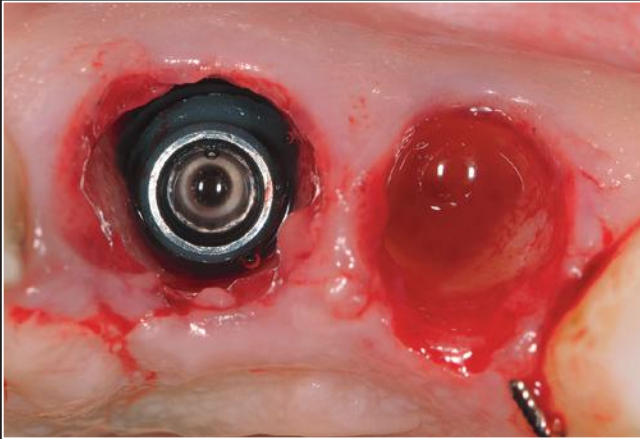


Abb. 11: Implantatinsertion regio 21.

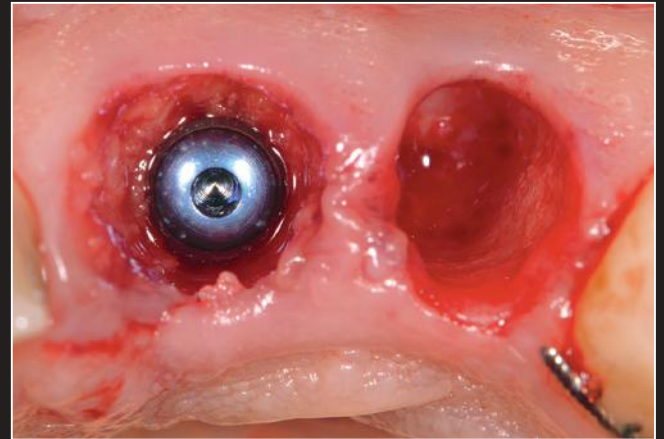

Abb. 12: Aufsetzen der Verschlusschraube.

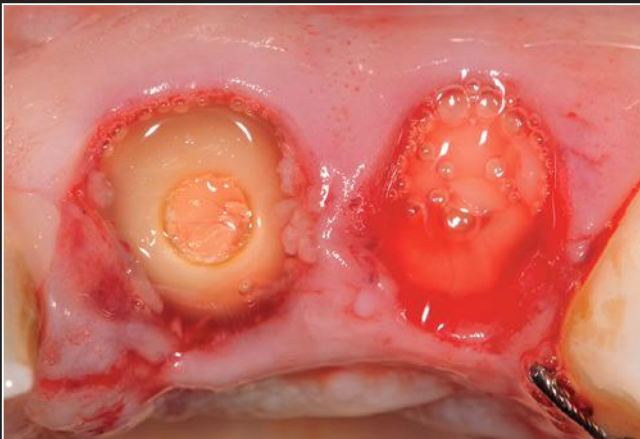


Abb. 13

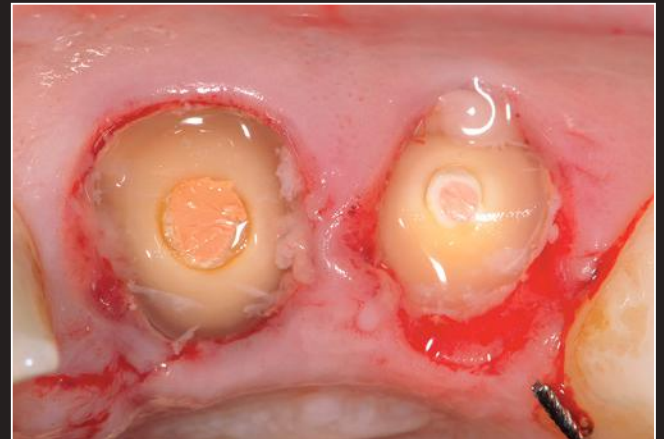


Abb. 14

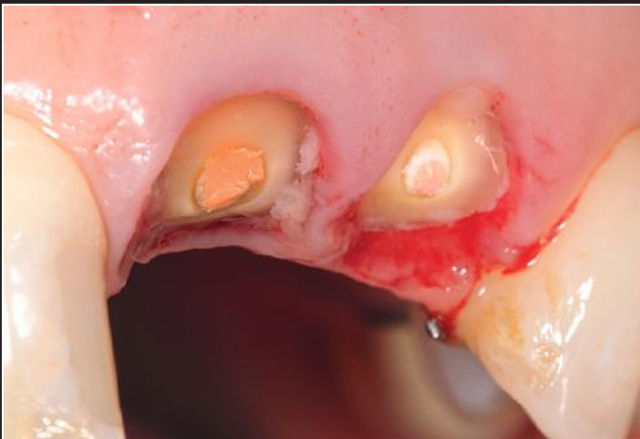

Abb. 15

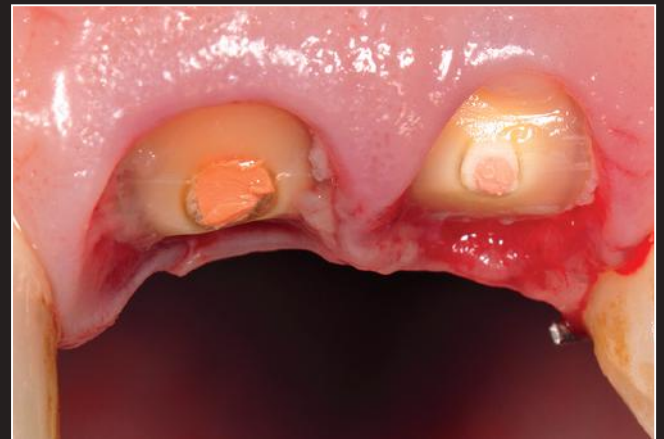

Abb. 16

Abb. 13-16: Step-by-Step-Vorgehen bei der Replantation beider Wurzelscheibendeckel.





JEDER IST EINZIGARTIG.



**AnyRidge®**

PASST AUF JEDEN FALL.

WIR HABEN DIE NATUR VERSTANDEN.



[www.imegagen.de](http://www.imegagen.de) | 06221 4551140

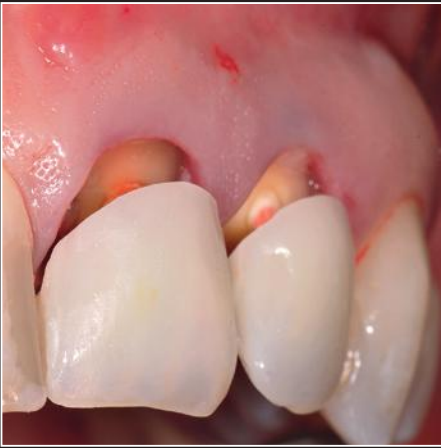

Abb. 17: Einsetzen der provisorischen Brücke.

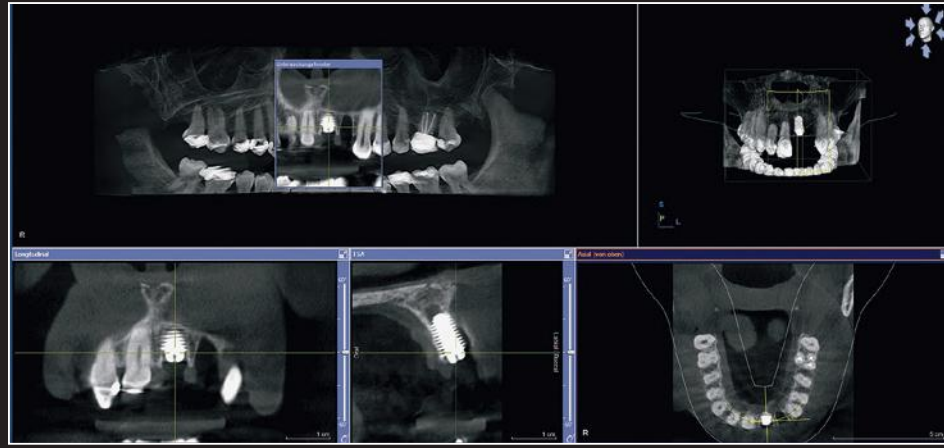

Abb. 18: Postoperatives Röntgenbild, Übersicht.



Abb. 19: Photofunktionalisiertes AnyRidge-Implantat (Megagen).

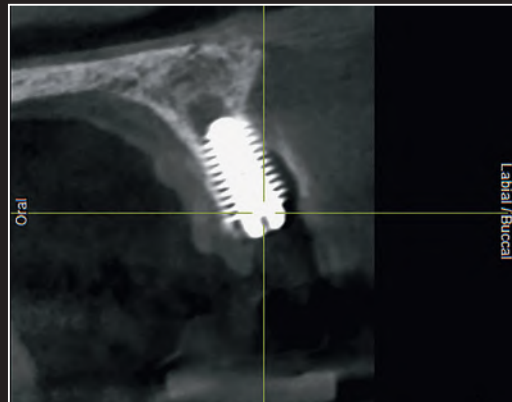


Abb. 20: Postoperatives Röntgenbild, Detailansicht Bohrstellen und Position des Implantats im OK.

## Freilegung

Bei der Freilegung stellte sich heraus, dass das Weichgewebe an der Wurzelscheibe regio 22 leicht resorbiert und dünn war sowie para lag. Die gingivale Kontur könnte am Ende möglicherweise nicht harmonisch aussehen. Im Zuge dessen wurde auf das Wurzelscheibensegment ein kleiner medizinischer Magnet geklebt. Der magnetische Gegenpol wurde im leicht ausgeschliffenen Provisorium platziert. Mithilfe dieser Technik und ein wenig Geduld bewegte sich das am Wurzelsegment anhaftende Weichgewebe nach koronal und wurde zwei Wochen lang extrudiert (Abb. 21, 22).

Im nächsten Schritt wurde die nun optimale girlandenförmige weichgewebige Situation abgeformt und das zahntechnische Labor zur Herstellung der definitiven Versorgung beauftragt (Abb. 23, 24).

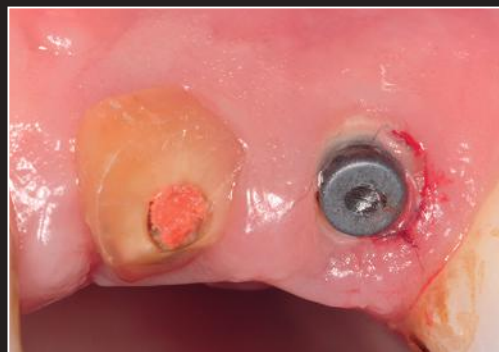

Abb. 21

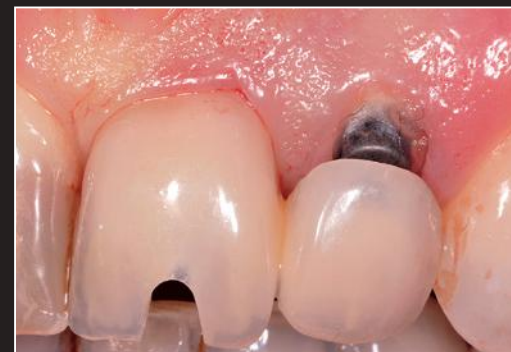

Abb. 22

Abb. 21, 22: Der Magnet bewegte das dem Wurzelsegment anhaftende Weichgewebe nach koronal.

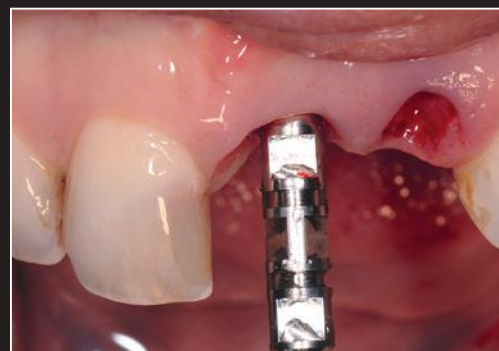

Abb. 23

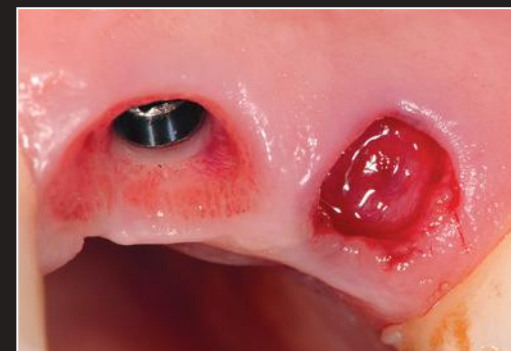

Abb. 24

Abb. 23, 24: Bei der Abformung zeigte sich ein optimal ausgeformtes Emergenzprofil.

## Zahntechnik

Das Gipsmodell wurde zunächst an den fehlenden Zähnen für die Aufnahme eines ausreichenden Emergenzprofils radieret (Abb. 25-27). Anschließend wurden schrittweise unter Zuhilfenahme des Provisoriums zunächst das Abutment aus Zirkonoxid gefräst, klinisch einprobiert (Abb. 28) und darauf eine implantatgetragene Keramikkrone regio 21 mit einem Brückenglied 22 inklusive Pontic hergestellt (Abb. 29-31). Da die harmonische gleichförmige Gestaltung der beiden mittleren Schneidezähne entscheidend für den ästhetischen Eindruck war, wurde für den ohnehin großflächig gefüllten Zahn 11 ein Veneer aus Keramik angefertigt (Abb. 32). Die Kompositfüllung am Zahn 22 wurde erneuert.

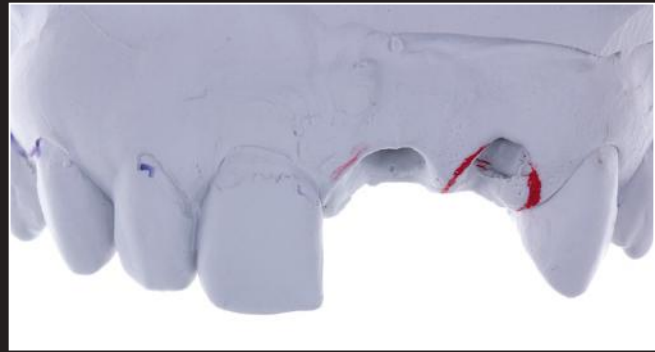

Abb. 25



Abb. 26

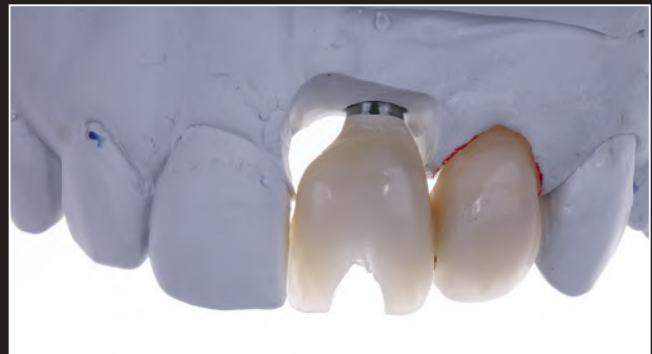

Abb. 27

Abb. 25-27: Radierungen am Gipsmodell und Herstellung des Abutments.

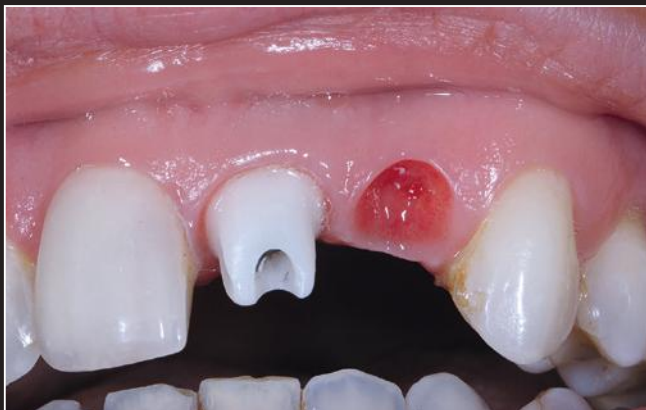

Abb. 28

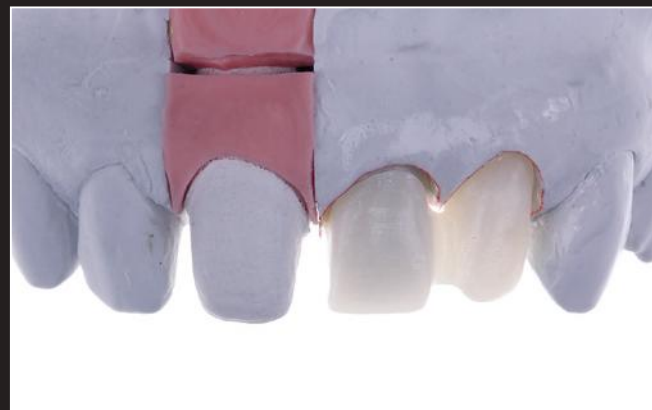

Abb. 29

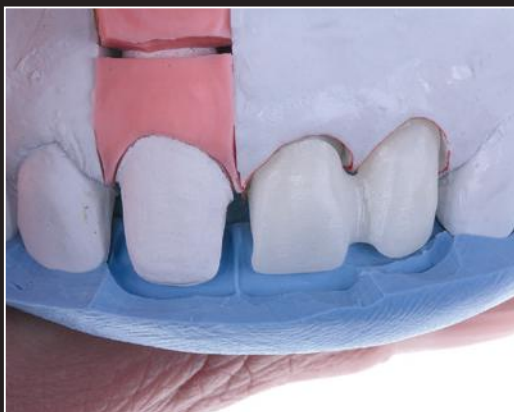

Abb. 30

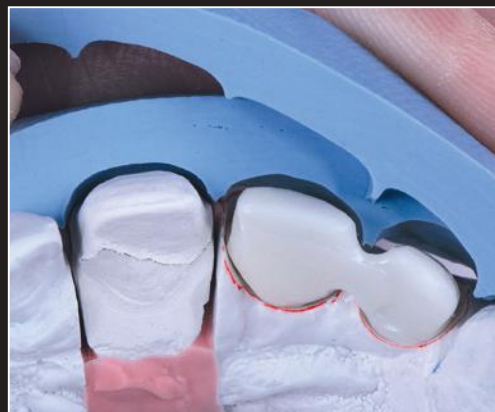

Abb. 31

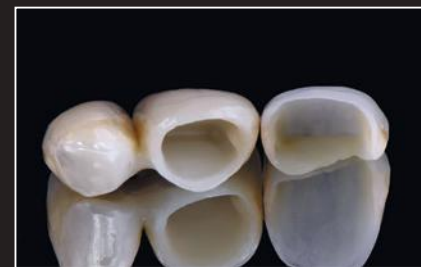

Abb. 32

Abb. 29-32: Anfertigung der Keramikbrücke mit Pontic regio 22 sowie einem Veneer für den Zahn 11.



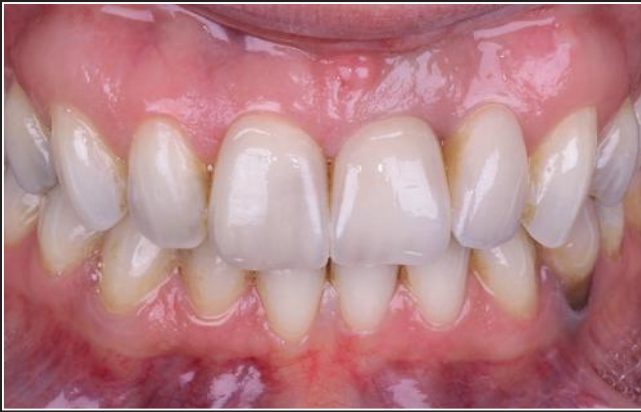

Abb. 33: Strahlende Ergebnisse ...

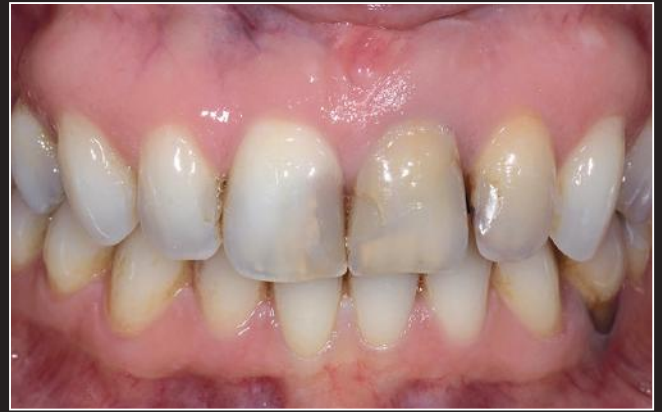

Abb. 34: ... im Vergleich zur Ausgangssituation.

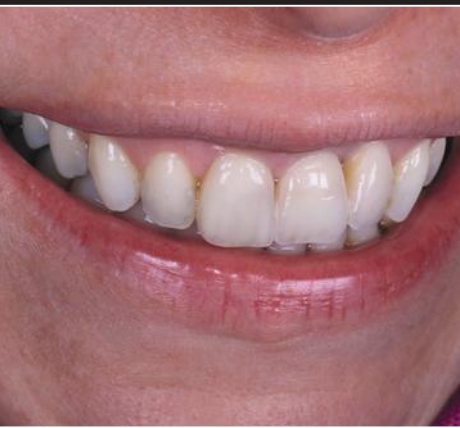

Abb. 35

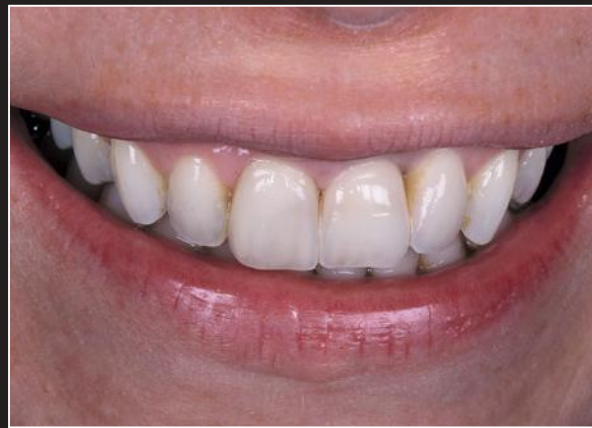

Abb. 36

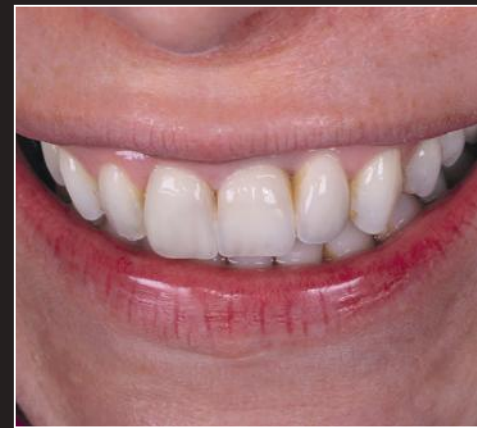

Abb. 37

## Einsetzen der endgültigen prothetischen Versorgung

Nach dem Einsetzen der prothetischen Versorgung strahlte die Patientin ohne Aufforderung (Abb. 33), besonders in Anbetracht der vorherigen Situation (Abb. 34) war sie von allen Seiten zufrieden und glücklich (Abb. 35-38). ■



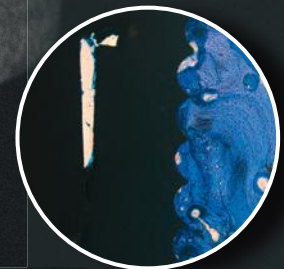
Abb. 38

Abb. 35-38: Ein perfektes Ergebnis.



Chirurgie und Prothetik: Dr. Peter Randelzhofer, [www.icc-m.de](http://www.icc-m.de)  
Zahntechnik: Uwe Gehring, [www.madeby-ug.com](http://www.madeby-ug.com)

# STARKER BEGLEITER im implantologischen Alltag



CAD/CAM Lösungen:  
Digitale Zahntechnik  
mit höchster Präzision



Das intuitive, selbsterklärende  
OT-F<sup>2</sup> Bohrprotokoll in der Praxis  
(OP-Video)

## OT-F<sup>2</sup> SCHRAUBIMPLANTAT

- **SELBSTSCHNEIDENDES MAKROGEWINDE**  
für sichere Insertion und definierte Primärstabilität
- **KRESTALES MIKROGEWINDE**  
für ideale Kräfteverteilung, gesteigertes Knochenwachstum und mehr Vitalität
- **NANOPLAST® PLUS-OBERFLÄCHE**  
(HA-gestrahlt und doppelt säurebehandelt) sorgt für eine optimale Osteokonduktivität
- **EINFACHES & ZEITEFFIZIENTES BOHRKONZEPT**  
durch längenkongruente Bohrer mit wahlweise anzuwendenden Bohrstopps





## Konsequenzen von Hygienemängeln

**Patienten haben sich bisher schwergetan, erfolgreich nachzuweisen, dass ihre Infektionen durch ein ambulantes oder stationäres Behandlungsgeschehen ausgelöst wurden. In den letzten Jahren gibt es aber eine merkliche Veränderung in der Rechtsprechung. Diese betrifft zwar bisher nur den stationären Bereich, aber es ist abzusehen, dass sie auch für den ambulanten Bereich angewendet werden wird, wenn die entsprechenden Fälle kommen, womit nun nach der hier vor allem zu besprechenden Entscheidung des Bundesgerichtshofs (BGH) vom 19.02.2019 zu rechnen ist.**

Der BGH hatte in einer frühen Entscheidung vom 10.11.1970 – VI ZR 83/69 – angenommen, dass eine Klinik, in der erhebliche Hygienemängel herrschen, die Beweislast dafür trage, dass ein Patient bei korrekter Aufklärung über diese Hygienemängel sich dennoch in dieser Klinik hätte behandeln lassen.

Das LG Gießen nahm in einem Urteil vom 30.09.2004 – 3 O 99/03 – eine Beweislastumkehr an, weil sich auf einer Kinderintensivstation innerhalb von 2 ½ Jahren 28 Kinder mit *Klebsiella oxytoca* infiziert hatten. Das musste man aber als Kläger erst einmal herausbekommen.

Grundsätzlich aber erforderte die Beweislastumkehr, dass der Patient nachweisen konnte, dass er einer Infektionsgefahr ausgesetzt wurde, die das Maß des Unvermeidlichen erheblich überschritten hat (z.B. OLG Koblenz, 28.09.1990 – 2 U 198/89 –).

Der BGH hat nun in zwei Entscheidungen vom 16.08.2016 – VI ZR 634/15 – und vom 19.02.2019 – VI ZR 505/17 – die Möglichkeiten für Patienten, den Kausalzusammenhang zwischen Hygienedefizit und eingetretener Infektion nachzuweisen, deutlich erleichtert.

Er verlangt in der Entscheidung vom 16.08.2016 erstmals, dass das Krankenhaus darlegen muss, dass die vom Sachverständigen (kein Arzthaftungsprozess ohne Sachverständigen) als Voraussetzung für ein behandlungsfehlerfreies Vorgehen aufgeführten Hygienebestimmungen auch eingehalten wurden. Voraussetzung ist nur, dass der klagende Patient konkrete Anhaltspunkte für einen Hygienevorstoß vorgetragen hat. In dem Fall von 2016 hatte der Patient „insbesondere darauf hingewiesen, dass er als frisch operierter Patient neben einem Patienten gelegt worden war, der unter einer offenen, mit einem Keim infizierten Wunde im Kniebereich litt und sein ‚offenes Knie‘ allen Anwesenden zeigte“. Das reichte dem BGH aus, um das Krankenhaus in die Pflicht zu nehmen, die Einhaltung der Hygienevorgaben darzulegen und zu beweisen (Rz. 14).

In der Entscheidung vom 19.02.2019 betont der BGH, dass an den Vortrag des Patienten hinsichtlich des Hygienemangels nur maßvolle Anforderungen zu stellen sind und der Patient sich deshalb auf Vortrag beschränken darf, der die Vermutung eines fehlerhaften Verhaltens der Behandlungsseite aufgrund der Folgen für den Patienten gestattet. Insbesondere sei der Patient nicht verpflichtet, mögliche Entstehungsursachen einer Infektion zu ermitteln und vorzutragen (Rz. 15).

Die „Darlegungslast der Behandlungsseite“ (es ist nicht von Krankenhaus die Rede, sondern von Behandlungsseite) werde im Arzthaftungsprozess ausgelöst, wenn die primäre Darlegung

des Konfliktstoffs durch den Patienten den erforderlich maßvollen Anforderungen genüge und die Vermutung eines fehlerhaften Verhaltens der Behandlungsseite gestattet, während es dieser möglichst und zumutbar ist, den Sachverhalt näher aufzuklären. Letzteres werde bei der Behauptung eines Hygieneverstößes regelmäßig der Fall sein, entzögen sich doch sowohl die Existenz möglicher Infektionsquellen etwa in Gestalt weiterer Patienten oder verunreinigter Instrumente als auch die Maßnahmen, welche die Behandlungsseite im Allgemeinen und – bei Vorliegen konkreter Gefahrenquellen – im Besonderen zur Einhaltung der Hygienebestimmungen und zur Infektionsprävention unternommen hat, in aller Regel der Kenntnis des Patienten, während die Behandlungsseite ohne weiteres über die entsprechenden Informationen verfüge (Rz. 18).

Um diese als sekundär bezeichnete Darlegungslast auszulösen muss der Patient, was der BGH nunmehr betont, keine konkreten Anhaltspunkte für einen Hygienevorstoß vortragen oder gar beweisen (Rz. 19). Wörtlich führt der BGH dann aus:

„Nach diesen Grundsätzen reichte der Vortrag der Klägerin im Streitfall schon deshalb aus, eine sekundäre Darlegungslast der Beklagten auszulösen, weil die Klägerin ... geltend gemacht hat, sie habe sich die bakterielle Infektion aufgrund unterdurchschnittlicher hygienischer Zustände in ihrem Krankenzimmer zugezogen. Nach diesem Vortrag hätte es der Beklagten obliegen, konkret zu den von ihr ergriffenen Maßnahmen zur Sicherstellung der Hygiene und zum Infektionsschutz im Krankenzimmer der Klägerin vorzutragen, etwa durch Vorlage von Desinfektions- und Reinigungsplänen sowie der einschlägigen Hausanordnungen und Bestimmungen des Hygieneplanes“ (Rz. 20).

Damit sind die Anforderungen an die Rüge von Hygienemängeln deutlich herabgesetzt worden. Man tut auch als (Zahn)Arztpraxis gut daran, sich darauf einzustellen, die Hygienepläne immer mal wieder zu aktualisieren und dafür zu sorgen, dass auch der Nachweis gelingt, dass sie eingehalten werden. ■

### Prof. Dr. Thomas Ratajczak

Rechtsanwalt, Fachanwalt für Medizinrecht, Fachanwalt für Sozialrecht, Justiziar des BDIZ EDI

Kanzlei Ratajczak & Partner Rechtsanwälte mbB  
Berlin · Essen · Freiburg i. Br. · Köln · Meißen · München · Sindelfingen

Posener Str. 1, 71065 Sindelfingen

Tel.: 07031-9505-18 (Sybill Ratajczak) · Fax: 07031-9505-99

■ ratajczak@rped.de

■ Facebook: ProfRatajczak

■ www.rped.de



**Warum bis zum nächsten  
Ausfall warten?**

**Warum Ihr Praxisteam mit  
Verwaltung überladen?**

**Warum Zahlungsverzug  
riskieren?**

**0711 96000-255 | [www.dzr.de/sicherheit](http://www.dzr.de/sicherheit)**

**Vertrauen und Sicherheit vom Marktführer  
in der zahnärztlichen Privatliquidation.**

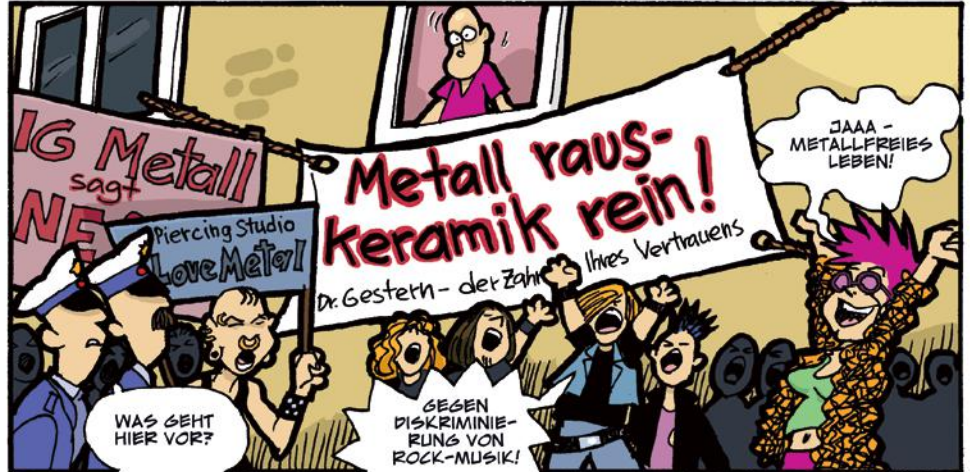**DZR** Deutsche  
Zahnärztliche  
Rechenzentren

DER COMIC VON  
MEDICAL INSTINCT:

# Neulich in der Praxis

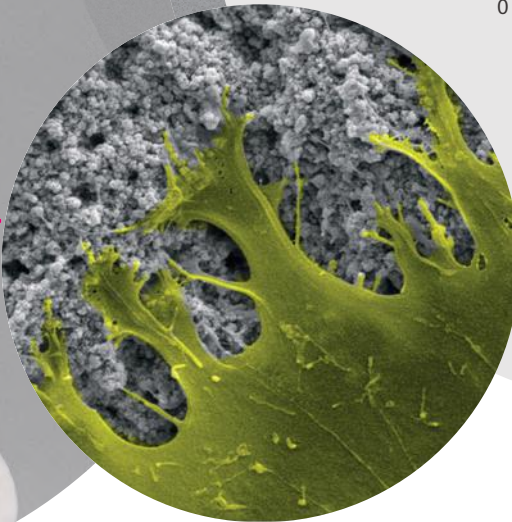


VON DR. HEUTE  
UND  
DR. GESTERN

## EIGENWERBUNG





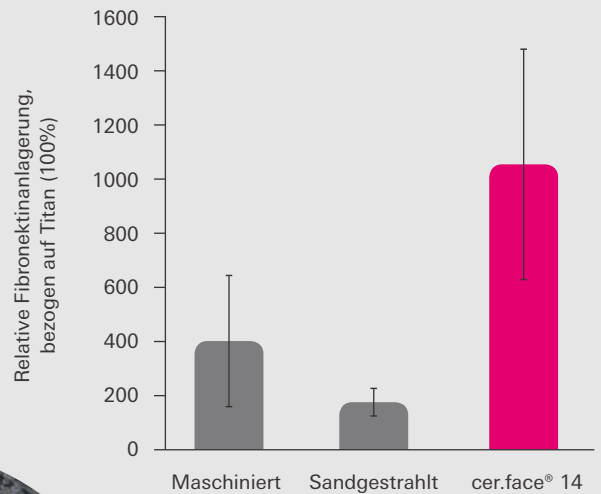
# Einfach. Sicher. **Keramik.**



4 µm

Bildquelle: Prof. Dr. Barbara Nebe, Rostock

## ceramic.implant Zellausbreitung



Bergemann C et al. Microstructured dental zirconia surfaces modulate osteogenic marker genes in human primary osteoblasts. *J Mater Sci Mater Med.* 2015 Jan;26(1):5350.

### Implantatoberfläche in Bestform!

Auf der makro- & mikrostrukturierten Implantatoberfläche cer.face® 14 verankern sich die Knochenzellen fest mit ihren Zellausläufern – für die sehr gute Primärstabilität und sichere, schnelle Osseointegration von ceramic.implant.



### Ein Implantat, viele Vorteile:

Weitere Informationen über ceramic.implant finden Sie online unter [www.vitaclinical.com](http://www.vitaclinical.com)



## Kurz ist nicht gleich kurz

**Auch bei chirurgisch versierten Zahnärzten nimmt die Bereitschaft zu, insbesondere bei betagteren oder durch systemische Erkrankungen vorbelasteten Patienten aufwendige chirurgische und augmentative Eingriffe zugunsten durchmesserreduzierter oder kurzer Implantate zu vermeiden. Die Studienlage ist, wie auch das „kurz & schmerzlos“ in pip 02/2016 und der im selben Jahr veröffentlichte Praxisleitfaden des BDIZ EDI e.V. ergab, bei Beachtung bestimmter Indikationen und prothetischer Protokolle sehr erfolgversprechend. In der Praxis herrschen aber ungebrochen einige Verunsicherungen. pip sprach dazu mit Eckhard Maedel, Deutschland-Manager Bicon.**

**pip:** Sie müssen als Bicon-Manager ja eh das Hohelied auf die Kurzen singen – aber gleichzeitig sind Sie mit Ihrer persönlichen über 25-jährigen Markterfahrung sicher differenziert genug – wo ist denn noch der Haken bei den Kurzen bzw. wieso verwerfen wir dann nicht gleich alles über 5-6 mm?

**Maedel:** Sie treffen genau den Punkt: Nach über 25 Jahren im Markt und sehr vielen gewachsenen, sehr schönen und vertrauensvollen Beziehungen werde ich keine davon riskieren, indem ich Dinge behaupte, die nicht zu halten sind. Letztlich geht es um den Patienten, und damit tragen wir die direkte Mitverantwortung für den Ruf und den Seelenfrieden des Zahnarztes, der unsere Implantate einsetzt. Insofern muss ich auch direkt differenzieren, denn ich spreche natürlich hier nicht über ‚Kurze Implantate‘ im Allgemeinen, sondern sehr spezifisch über den Bicon-Typ. Im Gegensatz zu anderen Kurzimplantaten wurde dieser schon 1968 nicht als Schrauben-, sondern als Plateautyp eingeführt. Es besteht aus einem Zylinder, um den in verschiedenen Abständen zur Implantatschulter konzentrische Plateaus angeordnet sind. Das Einbringen erfolgt durch Einklopfen, dieser Typ wird im Bohrloch also regelrecht verklemmt. Als noch viel wesentlicher sehe ich aber die bei allen Implantaten kritische Verbindung zwischen Implantatkörper und prothetischem Pfosten. Hier zeigte sich in Studien von u. a. Bozkaya et al., dass das Bicon-Kurzimplantat im direkten Vergleich das stressärmste war und zudem beste Werte hinsichtlich einer Mikroleakage, also einem Bakterienaustritt an der Verbindungsstelle von Implantat und Prothetikpfosten, aufweist.

**pip:** Worauf führen Sie diese Performance im Wesentlichen zurück?

**Maedel:** Sicherlich ist der Morsekegel eine in dieser Hinsicht sehr vorteilhafte Verbindung, das zeigen ja auch Studien an ähnlich gestalteten Systemen wie dem Ankylos. Beim Bicon werden daneben die Prothetikteile nicht mit dem Implantat verschraubt, sondern mittels Klopfen kalt verschweißt, also umso dichter versiegelt.

**pip:** Wie findet denn der Patient dieses ganze Gekloppe im Mund?

**Maedel:** Sie haben Recht, vielleicht sollten wir das Ganze lieber ‚Druckpressung‘ nennen, um die Assoziation des Hämmerns zu vermeiden. Aber tatsächlich wird ja nicht minutenlang herumgeklopft – ich möchte behaupten, dass minutenlanges Bohren zur Aufbereitung für den Patienten unangenehmer sein dürfte.

**pip:** Und wo ist nun noch der Haken beim Einsatz kurzer Implantate?

**Maedel:** Ich wäre ungebrochen vorsichtig, kurze Implantate sofort zu belasten. Zwar haben auch hier Studien ergeben, dass die Implantatdimension nicht signifikanter Einflussfaktor zu sein scheint, und wir reden selbst da von Überlebensraten von ca. 90 %, die aber natürlich gegenüber den 96 % bei verzögertem Vorgehen doch signifikant abfallen. Daneben hat sich eine Insertionstiefe von 2 mm subkortikal als vorteilhaft gegenüber dem Einbringen auf Knochen-Niveau erwiesen – hier kommt dann umso mehr die Bakteriendichtigkeit des Bicon zum Tragen und der doppelte Plattformswitch.

**pip:** Und das Kronen-Implantatverhältnis? Rein physikalisch will mir nicht einleuchten, dass ein langer Hebel keinen Schaden anrichtet?

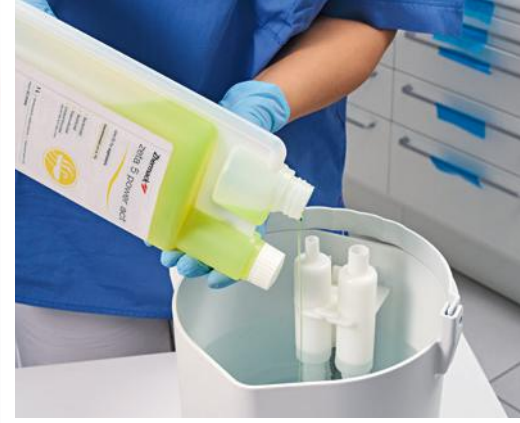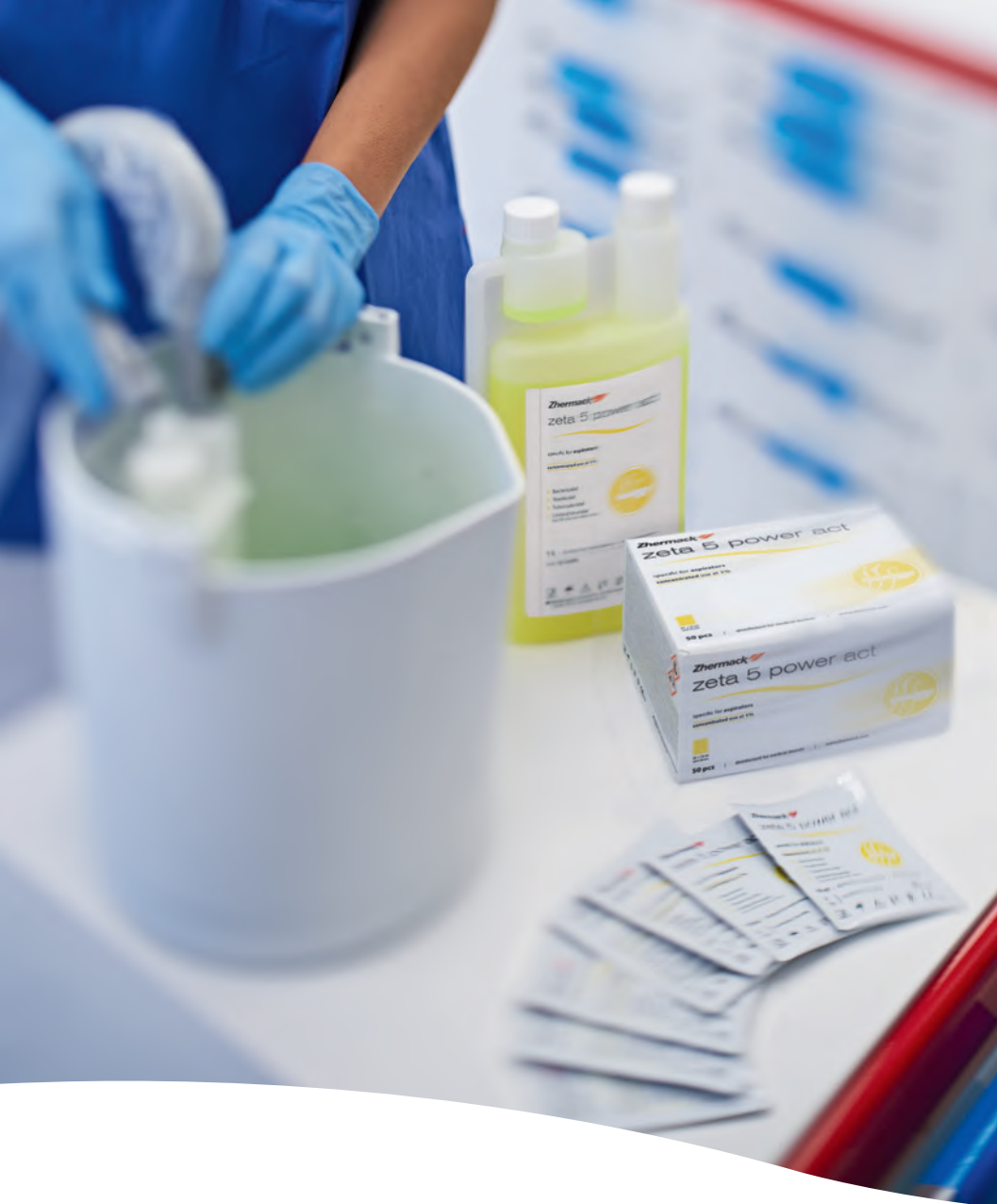**Maedel:** Nun ja, die Regel wurde ja damals von Carl Misch aufgestellt, da die Abutmentschrauben die Kraftverhältnisse nicht aushielten. Die Abutments bei Bicon haben keine Mikrobewegung und keine Halteschrauben, somit toleriert das System die höhere Kronen-Implantatratio. Ein weiterer Vorteil ist, wie eben schon

erwähnt, dass wir keine kristallinen Spannungsspitzen haben, da die Implantatschulter unterhalb des Kieferkamms liegt. Auch hier ist die Studienlage inzwischen eindeutig, wobei ich erneut nur für die Bicon-Implantate sprechen kann, bei denen eine Untersuchung von Schulte et al. von 889 Implantaten in 294 Patienten selbst bei einem C/IR – Kronen-Implantatverhältnis von 1.3 zu eins bzw. in der Untersuchung von 0.5 zu eins bis zu drei zu eins in einem Untersuchungszeitraum bis zu 7,4 Jahren keine nachteiligen Einflüsse nachgewiesen werden konnten. Um eine weitere Studie von Urdaneta zum Thema zu bemühen, in dieser Publikation zeigte sich weder ein erhöhtes Verlustrisiko noch erhöhter Knochenabbau, lediglich prothetische Komplikationen nahmen zu, die aber alle im reversiblen Bereich liegen. Häufig sind Komplikationen iatrogen.

**pip:** Herzliches Danke für dieses Gespräch, Herr Maedel. ■



Eckhard Maedel.



# zeta 5 power act

**Die 3 in 1 Lösung, die Absauganlagen desinfiziert, reinigt und desodoriert.**

**Wirksam:** bietet dem Anwender und dem Patienten durch sein breites Wirkungsspektrum hohen Schutz

**Praktisch:** neben der abendlichen Standarddesinfektion kann es zusätzlich zwischen zwei Patienten für eine 15-minütige Schnelldesinfektion verwendet werden - ausgenommen tuberkulozide Wirkung

**Sicher:** durch die schaumfreie Formel ohne angreifende Wirkung auf Materialien funktioniert die Absauganlage einwandfrei. Aldehyd- und phenolfrei.

**Zeta 5 Power Act, für alle Anwendungen, die Sie brauchen**

[www.zhermack.com](http://www.zhermack.com)



**Zhermack**   
Dental

## Ein Jahr NIWOP

**Auf großes Interesse war das an der EuroPerio9 in Amsterdam im vergangenen Sommer erstmals von Dr. Karl-Ludwig Ackermann und Prof. Dr. Anton Sculean vorgestellte NIWOP gestoßen. „No Implantology without Periodontology“: Bei steigender Prävalenz von Parodontalerkrankungen und stetig zunehmendem Alter der implantologisch zu versorgenden Patienten liegt die Notwendigkeit einer systematischen Herangehensweise auf der Hand. Bei solider Anamnese und Diagnostik, entsprechenden Behandlungsprotokollen und vor allem einer dem individuellen Fall angepassten Nachsorge besteht auch bei parodontal vorgeschädigten Patienten eine hohe Erfolgsaussicht. pip sprach mit Dr. Martina Banze, Director Scientific Marketing und Bernhard Eder, Produkt Portfolio Management für Prophylaxe & Parodontologie vom W&H Headquarter, Standort Bürmoos.**

**pip:** Wieso stößt W&H als Medizinproduktehersteller ein so grundlegendes Programm an – haben Sie den Gutmenschen in sich entdeckt?

**Dr. Banze:** Die Bedürfnisse unserer Kunden und Partner stehen bei uns selbstverständlich im Mittelpunkt. W&H setzt dabei auf modular aufgebaute, auf den Patienten abgestimmte Produktlösungen, die für Behandler und Patient gleichermaßen Vorteile darstellen. Unsere Kontakte aus Wissenschaft und Praxis sind dabei unsere Sparringspartner.



Dr. Martina Banze.

**Eder:** Auf der IDS hatten wir den Fokus ganz bewusst im Bereich Prophylaxe und Prävention gesetzt. Über unseren steten Austausch mit Anwendern in Wissenschaft und Forschung können wir schnell die Bedürfnisse von heute erspüren, insbesondere auch die der Dental Hygienists, ZMP und ZMF. Diese nehmen insbesondere in der individuellen Nachsorge eine zentrale Rolle ein. Implantologie und Parodontologie sind in vielen Köpfen eh untrennbar verbunden, in vielen Ländern sind es traditionell die Parodontologen, die implantatchirurgisch tätig sind. Diese ganzheitliche Sicht auf Implantologie und Parodontologie greifen wir mit NIWOP auf.

**pip:** Wie sieht der NIWOP-Workflow im Einzelnen aus?

**Dr. Banze:** Das Konzept basiert auf evidenzbasierten und unabhängigen Studien, ist also die Quintessenz einer Vielzahl fundierter Veröffentlichungen, Metaanalysen und Reviews. Man ist sich inzwischen einig, dass jedem Eingriff eine präimplantologische Sanierung vorausgehen sollte, gefolgt von, je nach Risiko-Einstufung, entsprechend engmaschigen Recalls und Überwachung der häuslichen Hygiene und Ergänzung durch professionelle Hygiene-

maßnahmen. Der Blick auf den Patienten in seiner Gesamtheit und nicht nur auf seine orale Gesundheit spielt hier auch mit hinein.

**Eder:** Uns ist es ein Anliegen, unseren Anwendern einfache und praktikable Lösungen an die Hand zu geben, die aber einen hohen Mehrwert für ihre Patienten und damit auch die Praxis generieren. Wir bieten als Hersteller die für den gesamten NIWOP-Workflow erforderlichen Geräte und Instrumente bis hin zur ISQ-Implantatstabilitätsmessung. Über unsere ioDent-Onlineplattform kann eine effiziente Behandlungsplanung und Konfiguration abhängig vom gewählten Implantatsystem erfolgen, alles jeweils inklusive eines automatisierten Dokumentationsprozesses zu Drehmomentverlauf, Gewindeschneidkurve, Bohrprotokoll oder Implantatstabilitätswerten. Letztere haben sich übrigens mit inzwischen über 1.000 Publikationen als klinisch sehr relevant erwiesen. In der Nachsorge kommt dann unser Proxeo-System zum Einsatz: Mit dem Proxeo Ultra Piezo-Scaler ist sogar eine Behandlung von Herzschrittmacherpatienten möglich.



Bernhard Eder.

Der Proxeo Aura Pulverwasserstrahler erlaubt die supra- und subgingivale Behandlung mit nur einem Gerät und das kabellose Proxeo Twist sorgt nicht nur für glatte Zähne beim Patienten, sondern für deutlich mehr Komfort und Bewegungsfreiheit beim Behandler.

**pip:** Wie ist die Resonanz auf NIWOP sowohl in Wissenschaftskreisen als auch in der Klinik?

**Dr. Banze:** Überwiegend positiv – wir bekommen eigentlich kaum Gegen-

wind. Eher kamen Aussagen, dass die von uns nochmals aufgegriffenen Arbeitsschritte altbekannte Werte kräftig wiederaufleben lassen. Dass Dr. Ackermann und Prof. Dr. Sculean das Thema sofort unterstützt haben, zeigt wiederum den ungebrochen hohen Stellenwert.

**Eder:** Meinungsbilder fragten manchmal: ‚Warum müssen wir darüber überhaupt noch sprechen? Das ist doch hinreichend wissenschaftlich belegt.‘ Der Behandler muss dem Patienten aber eine zusätzliche unerwartete Behandlung und die damit entstehenden Kosten erklären. Das stellt eine gewisse Hürde dar. Wir als W&H sehen uns in der Pflicht, die Praxen bei der Vermittlung des Wertes dieser Vor- und Nachsorge intensiv zu unterstützen. Dabei greifen wir die Bedeutung der Vorbehandlung und einer kontinuierlichen individuellen Nachsorge und Motivation des Patienten unter dem Aspekt der individuell angepassten Arbeitsschritte neu auf.

**pip:** Herzliches Danke für dieses Gespräch. ■



#whdentalwerk



iodent.wh.com

W&H Deutschland GmbH

t 08682 8967-0

office.de@wh.com, wh.com



## ioDent<sup>®</sup>

Die smarte W&H-Lösung  
zur optimalen Planung  
Ihrer Operation.



### Get connected to the future.

Das Internet der Dinge »IoT« ist nun auch in der Dentalpraxis Realität geworden. Mit Implantmed Plus steht Ihnen ein Chirurgiegerät mit dem einzigartigen »ioDent<sup>®</sup>-System« zur Verfügung. Dank der smarten W&H-Lösung kann die Sicherheit in der Praxis erhöht werden und Ressourcen lassen sich vorausschauend und somit effizient einsetzen.



## Mehr glückliche Patienten

**Das Piezotome Cube von Acteon mit patentierter Newtron-Technologie bietet dem Anwender bei sehr einfacher Anwendung gleich eine Vielzahl klinischer Vorteile: Es schont das Weichgewebe, minimiert Knochenverluste und gestaltet den operativen Eingriff trotz beeindruckender Leistung weniger invasiv, für den Patienten schmerzfreier und mit konsequent geringeren Nebenwirkungen. Entsprechend wird auch der Heilungsverlauf deutlich verbessert, und es wurde eine Verdichtung des Knochens beobachtet. In Zeiten zunehmender Forderung nach atraumatischen Extraktionen rückt aber auch das spezielle Extraction Kit des Piezotome Cube in den Vordergrund. pip sprach mit Dr. Alexa van Schöll, die das Gerät seit über zwei Jahren in der Praxis in Essen einsetzt.**

**pip:** Ein Piezo in einer Allgemeinpraxis – ist das nicht ein bisschen überpowert?

**Dr. van Schöll:** Nein, keineswegs. Ich bin zwar selbst auch implantologisch tätig, sehe aber bei meinen Kollegen in unserer Gemeinschaftspraxis immer öfter, dass sie sich nicht an gewisse Situationen ‚trauen‘ und dann an MKGler/Oralchirurgen überweisen. Immer häufiger wünschen sich gerade die ängstlichen Patienten ein Behandlungskonzept aus einer Hand und möchten nicht zu einem anderen Behandler gehen. Zum einen habe ich eine Verantwortung meinen Patienten gegenüber, sie bestens zu beraten und zu behandeln, andererseits ist es immer schade, den Patienten zu überweisen. Zahnentfernungen mittels Piezochirurgie sind atraumatisch, schnell und minimalinvasiv. Keine geschwollenen schmerzenden Wangen, Blutungen oder postoperativen Entzündungen, die am Ende noch eine Antibiotikagabe nach sich ziehen. Das Hart- und Weichgewebe wird erhalten, und somit ist die beste Ausgangssituation für eine anschließende Implantation geschaffen.

**pip:** Auf was bezieht sich jene Verantwortung für eine Weiterbehandlung?

**Dr. van Schöll:** Da ich selbst implantiere, weiß ich, dass der Wunsch der Patienten nach einer sofortigen Implantation immer mehr zunimmt und somit auch der Druck in den Praxen, eine solche zu ermöglichen. Die Behandlung mittels Piezotome Cube ist für den Patienten nicht nur schneller und angenehmer, sondern das umliegende Gewebe wird optimal erhalten und geschützt. Bei einer klassischen Osteotomie mit Entlastungsschnitten und rotierenden Instrumenten zerstört man die empfindliche und für den weiteren Verlauf erfolgsentscheidende bukkale Lamelle. Natürlich ist es wichtig, im interdisziplinären Austausch mit den Kollegen zu bleiben, aber man sollte auch als nicht-implantolo-

gisch tätiger Zahnarzt ein Auge für das ‚Backward Planning‘ und die präimplantologische Diagnostik entwickeln.

**pip:** Wie stellt sich die Behandlung mit dem Extraction Kit konkret dar?

**Dr. van Schöll:** Das Sortiment des Piezogerätes wird durch sechs spezielle Spitzen-Ansätze erweitert, sodass auch schwierige Extraktionen von mehrwurzeligen oder wurzelkanalbehandelten Zähnen oder aber auch retinierten Weisheitszähnen unter Schonung des umliegenden Gewebes möglich sind. Es ist vorteilhaft, diese Fälle nicht an den MKGler überweisen zu müssen, das bindet die Patienten und schafft Vertrauen. Die Handhabung ist relativ simpel: die Spitzenansätze werden entlang der Wurzel bis zur Spitze vorgeschoben und dann wieder zurückgezogen. Handelt es sich um geneigte Zähne oder besonders bauchige bukkale oder linguale Bereiche des Zahns,

werden die Spitzen ganz einfach getauscht und es wird eine mit abgewinkelter Schneidekante verwendet. Manuell am Gerät wird die Knochenstärke D1-D4 des Patienten sowie die Spülmenge gewählt. Die selektive Schnittführung schont das Weichgewebe und löst den Zahn ganz sanft aus dem Alveolarfach.

**pip:** Welche Resonanz erleben Sie bei Ihren Patienten?

**Dr. van Schöll:** Niemand freut sich auf den Termin, wenn ihm ein Zahn entfernt werden muss oder ein anderer größerer Eingriff wie ein externer Sinuslift ansteht. Viele kennen es aus eigener Erfahrung oder aus dem Umfeld: schmerzhaftes Heraushebeln von Zahnstücken, die lauten Geräusche der Knochenfräsens, und die Schmerzen. Dank der deutlich verbesserten Injektionsnadeln sind schon Anästhesien mittlerweile aber

nicht mehr so furchteinflößend. Mittels der Piezochirurgie kann man sogar eine notwendige Zahnentfernung trauma- und angstfrei gestalten. Ich erlebe in meiner Praxis durchweg sehr erleichterte und zufriedene Patienten. Häufig werde ich nach einer zweiminütigen Extraktion überrascht gefragt: ‚War's das etwa schon?‘. Patienten müssen keine Antibiotika einnehmen und werden nicht krankgeschrieben. Sie sind direkt wieder einsatzfähig, gehen am selbigen Tag sogar zu Abendveranstaltungen, da sie sich wohl fühlen und keine geschwollene bläulich verfärbte Wange oder Schmerzen haben. Diese zufriedenen und überzeugten Patienten vertrauen mir, kommen gerne wieder und erzählen auch meist sehr begeistert ihrem Umfeld von der Behandlung. Diese positiven Berichte generieren dann natürlich auch neue Patienten!

**pip:** Herzlichen Dank für dieses Gespräch. ■



Dr. Alexa van Schöll.

# I AM POWERFULLY RESPONSIVE

**ACTEON**

MINIMALLY  
INVASIVE  
SOLUTIONS



**PIEZOTOME**  
CUBE

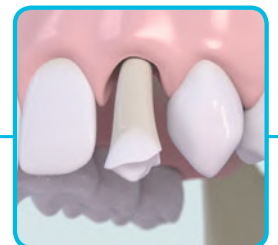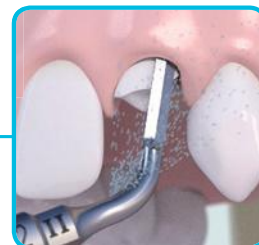## für maximalen Knochenerhalt und sofortige Implantation

### Extrahieren Sie ohne Stress und Trauma:

- Erhaltung der Integrität des Alveolarknochens
- Schonend für Weichgewebe
- Perfekte Voraussetzung für Sofortimplantation
- Verringerter Kraftaufwand

### Bewiesene klinische Vorteile:

- 50 % weniger Schmerz und Schwellung<sup>1</sup>
- 98 % weniger Schmerzmittel notwendig<sup>2</sup>



(1) Cicciù M, Bramanti E, Signorino F, Cicciù A, Sortino F. Experimental study on strength evaluation applied for teeth extraction: An in vivo study. (Experimentelle Studie zum Kraftaufwand für die Zahnextraktion: eine In-Vivo-Studie.) Open Dental J. 2013;7:20-26. Online veröffentlicht am 8. März 2013

(2) Troedhan A, Kurrek A, Wainwright M. Ultrasonic Piezotome surgery: it is a benefit for our patients and does it extend surgery time? A retrospective comparative study on the removal of 100 impacted mandibular 3<sup>rd</sup> molars. (Chirurgie mit dem Ultraschall-Piezotom - Nützt sie den Patienten und verlängert sie die Dauer des Eingriffs? Eine retrospektive Vergleichsstudie zur Entfernung von 100 mandibulären Weisheitszähnen.) Open Journal of Stomatology. 2011;1:179-184

Medizinisches Gerät der Klasse IIa - CE 0459 - Nur für den professionellen Einsatz. Erstelldatum: 05/2018

ACTEON® Germany GmbH | Klaus-Bungert-Strasse 5 | 40468 Düsseldorf  
Tel.: +49 (0) 211 / 16 98 00-0 | Fax: +49 211 / 16 98 00-48  
info.de@acteongroup.com | www.acteongroup.com

**ACTEON**



# Wir verbessern die Lebensqualität von Zahnarzt und Patient

**Mit der bevorstehenden Einführung der Medizinprodukte-Verordnung verschärfen sich die Diskussionen um die Bedeutung und den Wert wissenschaftlich und klinisch geprüfter und langzeitdokumentierter Produkte. Anlässlich des Symposiums der OSTEOLGY Foundation in Barcelona sprach pip dazu mit Dr. Björn Delin, Vice President Clinical & Scientific Affairs von Dentsply Sirona Implants.**

**pip:** Werden Sie wegen der Einführung der neuen Medizinprodukte-Verordnung ab 2020 schon nervös?

**Dr. Delin:** Wenn das so wäre, müsste ich zugeben, dass ein Fehler in unserem System vorliegt. Tatsächlich verstehen wir die neue Medizinprodukte-Verordnung als Vorteil, weil sie uns in die Lage versetzt, die sehr aufwendige und damit natürlich auch kostspielige Entwicklung, Erprobung und Langzeitdokumentation unserer Produkte in jenes Licht zu rücken, wo sie auch hingehören. Viele Unternehmen bringen lediglich Kopien bestehender Systeme auf den Markt. Wir zeichnen uns dadurch aus, dass wir echte Neuheiten anstoßen und entwickeln. Wir betreiben einen immensen Aufwand, um die klinische Performance unserer Kunden zu verbessern, mit der einerseits ihre eigene, aber auch die Lebensqualität ihrer Patienten gesteigert wird. Wenn dieser Aufwand deutlicher in den Vordergrund tritt, kann uns das nur recht sein.

**pip:** Welche Art Studien führen Sie heutzutage durch?

**Dr. Delin:** Wir verfolgen zwei unterschiedliche Studienmodelle: Zum einen die unternehmensorientierten Studien, bei denen wir ganz gezielt die Performance eines bestimmten Produkts oder eines spezifischen Produktdetails erforschen. Zum anderen die IIS – Investigator Initiated Studies: Hier kommt der Impuls aus den Kreisen der wissenschaftlichen Forschung oder der Klinik. Derartige Studien unterstützen wir zu 49 %, sie werden jedoch völlig unabhängig durchgeführt. Ob eine solche Studie für uns von konkretem Nutzen sein wird, lässt sich also nicht vorhersagen. Damit wir als Unternehmen die Mittel für derartige Projekte zur Verfügung stellen können, kommt es natürlich gleichermaßen auf unsere Größe und unsere Philosophie an, die konsequent in der Wissenschaft verankert ist.

Aus der Literatur und aus klinischen Studien kann man viele Erkenntnisse gewinnen, um Innovationen zu ermöglichen. Ganz konkret: Wir wussten aus vielen Studien, dass zementierte und verschraubte Verbindungen gleichermaßen mit Nachteilen verbunden sind – bei den verschraubten Verbindungen liegen sie eher im Bereich der Mechanik, bei den zementierten Verbindungen mehr in der Biologie. Aus dieser Erkenntnis haben wir zusammen mit Dr. Marco Degidi eine entscheidende Weiterentwicklung vollzogen. Unsere Lösung mit Acuris ist eigentlich so

naheliegender, dass man sich fast fragt, wieso nicht schon früher jemand auf diese Idee gekommen ist. Acuris ist ein neuartiges, konometrisches Konzept für das Ankylos-System, Astra Tech und Xive, bei dem Friktion anstelle von Zement oder Schrauben für die prothetische Verbindung zum Einsatz kommt. Mit Acuris brauchen Sie nur noch wenige Sekunden statt Minuten für die finale Kronenversorgung, und das mit größerer Präzision, weniger Komplikationen – und einem geringeren Erhaltungsaufwand. Rechnen Sie das auf die Anzahl der Einzelzahnversorgungen in einer hauptsächlich implantologisch tätigen Praxis hoch, finden Sie hier einen klaren Mehrwert für die Lebensqualität von Behandler und Patient.

**pip:** Hier am Osteology Symposium haben Sie auch Azento vorgestellt, wer profitiert von dieser neuen Lösung?

**Dr. Delin:** Azento haben wir auf der Grundlage unseres gut dokumentierten Implantatsystems entwickelt. Es handelt sich dabei um eine digitale Workflow-Lösung zur Einzelzahnversorgung. Unsere Ausgangsüberlegung war, dass der chirurgisch tätige Zahnarzt in Zukunft weder die Zeit noch das Interesse an einer aufwendigen Planung haben wird. Es ging also darum, einen standardisierten Ablauf für einen Prozess zu schaffen, der für eine einzelne Praxis sehr zeitintensiv zu organisieren wäre. Azento erleichtert nun den gesamten Prozess, angefangen bei der Implantatplanung über die Bestellung der Komponenten bis hin zu deren Eingliederung. Alles, was der Behandler tun muss, ist Scanaufnahmen des Patienten anzufertigen und die Bestellung hochzuladen. Bereits kurze Zeit nachdem die Scans über das Fallmanagement-Portal von Azento eingereicht wurden, erhält er einen individuell



Dr. Björn Delin.

erstellten und bis ins Detail auf den Patienten abgestimmten digitalen Behandlungsplan. Den muss er nur noch freigeben. Fünf Arbeitstage nach Freigabe des Behandlungsplans erfolgt dann der Versand aller für die Implantatbehandlung erforderlichen Komponenten und Instrumente einschließlich der Bohrschablone, des jeweiligen Implantats – Astra Tech Implant System oder Xive – und der individuell für den Patienten erstellten Gingivaformer. Außerdem lassen sich ‚Core File‘-Daten für das Dentallabor unkompliziert über das Fallmanagement-Portal von Azento hochladen, damit Restaurationen erstellt werden können, ohne die Fälle vorher scannen zu müssen. Ganz wesentlich ist, dass dieser Prozess auch die nahtlose und effiziente Zusammenarbeit mit qualifizierten Laboren umfasst. Dieser digitale Workflow trägt maßgeblich dazu bei, die Effizienz und die Möglichkeit zur Herstellung qualitativ hochwertiger Versorgungen für jeden Behandler zu verbessern. Und das ist sowohl für den Zahnarzt als auch den Patienten ein hoher Mehrwert in der Lebensqualität.

**pip:** Vielen Dank für Ihre Zeit, Herr Dr. Delin. ■

# Dürfen wir vorstellen?



## Die neue Orthophos Familie.

Egal, ob Sie digitaler Einsteiger oder Spezialist sind – mit einem Mitglied der Orthophos Familie treffen Sie immer die richtige Wahl beim extraoralen Röntgen. **Orthophos SL** – Das High-End-Modell mit höchster Bildqualität für Praxen mit dem Gespür für neueste Technologien und für alle, die mehr wollen. **Orthophos S** – Der zuverlässige Allrounder mit umfassendem Leistungsspektrum in 2D und 3D, optimiert für die täglichen Aufgaben in der Praxis. Oder **Orthophos E** – das solide Einstiegsgerät für preisbewusste Praxen und einen sicheren Schritt in die Welt des digitalen 2D-Röntgen.

Mehr Infos oder Live-Demo anfordern unter:

[dentsplysirona.com/orthophosfamilie](https://dentsplysirona.com/orthophosfamilie)

THE DENTAL  
SOLUTIONS  
COMPANY™

 Dentsply  
Sirona

## Eine Legende geht weiter

**Nicht ohne Aha-Effekt präsentierte Logon an der IDS mit einem eigenständigen Messeauftritt das neue Logon-Implantat, das von Dr. Axel Kirsch aus Filderstadt entwickelt wurde. Wieso hat sich einer der bestimmenden Köpfe hinter einem der erfolgreichsten Implantatsysteme unserer Zeit nicht auf ein Weingut in die Provence zurückgezogen? Für Wegbegleiter des unruhigen und stets findigen Geistes kaum eine Überraschung – pip wollte es dennoch wissen und sprach mit Dr. Axel Kirsch und ZTM Gerhard Neuendorff.**

**pip:** Wem müssen Sie denn noch etwas beweisen, Herr Dr. Kirsch?

**Dr. Kirsch:** Schauen Sie: Die besten Initiativen kommen erfahrungsgemäß doch von Leuten, die sich und anderen eben nichts mehr beweisen müssen. Nach so vielen Jahren in der Praxis und so vielen Erfahrungen und kontinuierlicher Dokumentation un-



*Der nächste Paradigmenwechsel: Dr. Axel Kirsch präsentiert sein neues Logon.*

serer Ergebnisse sehe ich es dagegen nachgerade als ethische Verpflichtung, mein und unser Wissen und die daraus resultierenden Entwicklungen weiterzugeben.

**pip:** Die Frage muss erlaubt sein: Braucht es wirklich noch ein neues Implantat, während sich aktuell einige schon wieder aus den stetig enger werdenden Märkten verabschieden?

**Dr. Kirsch:** Direkt zwei Fehler in einem Satz – erstens ist es nicht neu und zweitens ist es kein „Implantat“. Das Konzept unseres Systems besteht seit 30 Jahren und wurde stetig weiterentwickelt und mit entscheidenden Details ergänzt, um mit den Praxis-Herausforderungen von heute auf gleicher Höhe zu sein. Wir bieten damit also kein Implantat, sondern ein umfassendes perio-implantatprothetisches Konzept für die dentale Rehabilitation.

**pip:** Worin – bitte wirklich genau – bestehen die entscheidenden Details?

**Dr. Kirsch:** Wir unterscheiden uns allein in vier Punkten von bisher erhältlichen Systemen: Erstens sind die mikrostrukturierten Oberflächen der Implantate zu 100 % frei von Strahlmittel-Rückständen, da wir keine Sandstrahlung einsetzen. Damit kann es zu keinerlei Abrieb durch anhaftende Partikel kommen. Das Gewinde ist im Vergleich zu sandgestrahlten Implantaten zudem extrem scharf, was zu einer hohen Primärstabilität führt und das Eindrehen des Implantates selbst in dichtem Knochen erleichtert. Die Oberfläche ist mit Kontaktwinkeln von null Grad extrem benetzbar, also ultra-hydrophil, während viele andere auf dem Markt befindlichen Implantate gemäß unserer Laboranalyse weitgehend hydrophobe Oberflächen aufweisen. Bei Logon erfolgt die Langzeitkonservierung der Benetzbarkeit über eine patentrechtlich geschützte, also wirklich neue und einzigartige trockene Mikro-Salzschiicht. Damit gibt es nach dem Öffnen der Verpackung für den Implantologen keinerlei Zeitdruck-Spanne, innerhalb derer das Implantat gesetzt werden muss, um seine hydrophile Aktivität zu behalten. Zusätzlich zur Mikrostruktur weist das Implantat daneben eine ausgeprägte Nanostruktur auf, die die osteogenetische Differenzierung mesenchymaler Stammzellen unterstützt. Nano-strukturierte Oberflächen stimulieren zudem die BMP-2-Sekretion von Makrophagen und führen damit zu einer beschleunigten Knochenneubildung.

**Neuendorff:** Auf dem Markt zurzeit erhältliche Systeme nutzen für die mechanische Krafteinleitung und Indexierung dieselben geometrischen Strukturen. Dabei kommt es beim Eindrehen des Implantats bisweilen zu einer Beschädigung an der Verbindung der für die Indexierung wichtigen Bereiche, damit zu einer Verschlechterung der Präzision und letztlich zu Nachteilen für den Patienten. Bei unserem System sind diese beiden Geometrien vollständig entkoppelt, was zu einer deutlich höheren Übertragungssicherheit beiträgt. Daneben ist eine Abformung konventionell oder digital problemlos möglich. Ein zusätzlicher Vorteil liegt darin, dass bei einer Abformung mit offenem Löffel



*Die Evolution bestehender Technologien + Anwendung neuester Erkenntnisse aus der Wissenschaft + 40 Jahre Praxiserfahrung = Logon*

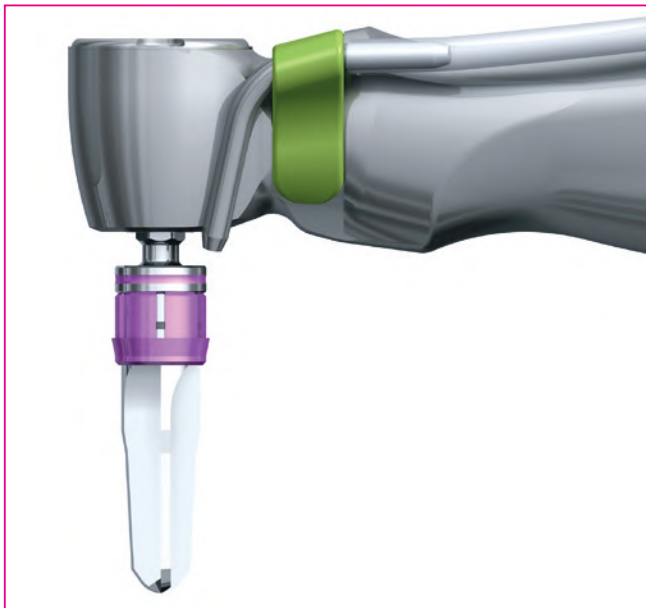

die Implantat-Aufbauverbindung bei der Entnahme vollständig entkoppelt wird und somit keine Winkelbegrenzung der Implantatdivergenzen besteht. Das System ist sehr universell von der Einzelzahnversorgung bis hin zur Full-Arch-Versorgung und natürlich auch auf den digitalen Workflow konzipiert. Sie decken damit also mit nur einem einzigen System die Anforderungen unterschiedlichster Rehabilitationskonzepte ab – und das Ganze zu einem sehr wettbewerbsfähigen Preis von nur 189 Euro für das gesamte Set.



Die optimierte Implantat-Abutment-Verbindung führt zu deutlich minimiertem Rotationspiel und höherer Festigkeit.

**Dr. Kirsch:** Weitere feine und in der Summe entscheidende Details für viele in den Praxen von heute noch mühe bereitende Situationen sind auch ein innovatives OP-Set mit einem neuartigen, extrem kurzen Bohrprotokoll. Ein speziell mit W&H entwi-



Die deutlich kleinere Bauhöhe des mit W&H speziell entwickelten Winkelstücks erleichtert die Handhabung bei der Aufbereitung.

ckeltes Winkelstück weist einen in allen Dimensionen reduzierten Winkelkopf auf – bei eingeschränkter Mundöffnung klinisch ein enormer Vorteil. Sie sehen, ein ganzes Feuerwerk sehr vieler neuer, in der Behandlung erfolgsentscheidender und wesentlicher Details. Wie so oft ist es letztlich dann die Kombination all dieser einzigartigen Details zu einem im Sinne des Wortes universellen System für die dentale Implantologie von heute und der Zukunft.

**pip:** Herzliches Danke, Herr Dr. Kirsch und Herr Neuendorff, für dieses Gespräch. ■

Weitere Hinweise unter: [www.gologon.de](http://www.gologon.de)



Dr. Axel Kirsch

- 1968 Promotion zum Dr. med. dent.
- 1969 Approbation als Zahnarzt
- 1970-1974 Wissenschaftlicher Assistent und Oberarzt an der Abteilung für Kiefer- und Gesichtschirurgie der Universität Freiburg
- Seit 1971 Experimentelle und klinische wissenschaftliche Tätigkeit auf dem Gebiet der Oromaxillofazialen Implantologie

- 1974 Niederlassung in eigener Praxis in Filderstadt
- 1995 Entwicklung des Camlog-Implantat-Systems
- 1988-1992 Associate Professor an der Abteilung für Oral and Maxillofacial Surgery Loma Linda University California, USA
- 1989-1997 Associate Professor an der Abteilung für Oral and Maxillofacial Surgery Tufts University, Boston, Massachusetts, USA
- 1996-2000 Clinical Professor at School of Dental Medicine University of Pittsburgh, Pennsylvania, USA
- Seit 1995 Visiting Professor an der Abteilung für Oral and Maxillofacial Surgery UCLA, Los Angeles, USA
- Seit 1996 Associate Professor an der Abteilung für Crown & Bridge Prosthodontics, The Nippon Dental University at Niigata, Japan
- Seit 2002 Adjunct Professor At Center of Implantology Boston University, Goldman School of Dental Medicine Boston, Massachusetts, USA
- Seit 2006 Associate Professor an der University of Belgrade, Faculty of Stomatology
- November 2003 Isaiah Lew Memorial Research Award
- 2003 American Academy of Implant Dentistry Research Foundation (AAID)
- Oktober 2008 Lifetime Achievement Award, Academy of Oral Implantology, India

**Arbeitsgebiete:**

Oralchirurgie, Parodontologie, implantatprothetische Stomatologie, maxillofaziale Epithetik, implantologische Grundlagenforschung.

**Mitgliedschaften:**

- Vorstandsmitglied in Arbeitsgemeinschaft für Kieferchirurgie
- Vorstandsmitglied in DGI Landesverband Baden-Württemberg
- AO (Academy of Osseointegration) (USA)
- AOI (Academy of Oral Implantology, India) (Emgld.)
- BDIZ (Bundesverband der niedergelassenen implantologisch tätigen Zahnärzte)
- BDO (Bundesverband Deutscher Oralchirurgen)
- DGI (Deutsche Gesellschaft für Implantologie im Zahn-, Mund- und Kieferbereich)
- DGOI (Deutsche Gesellschaft für orale Implantologie)(Emgld.)
- DGP (Deutsche Gesellschaft für Parodontologie)
- DGZMK (Deutsche Gesellschaft für Zahn-, Mund- und Kieferheilkunde)
- EAO (European Associates for Osseointegration)
- FDI (Bundesverband Deutscher Zahnärzte)
- FDVZ (Freier Verband Deutscher Zahnärzte)
- GAK (Gnathologischer Arbeitskreis)
- ICOI (International Congress of Oral Implantologists) (Emgld.)
- Pierre Fauchard Academy, Las Vegas, USA

## Eine Bremse für die „Leise Krankheit“

*In der dentalen Implantologie stellt sich oft das Dilemma, dass Patienten ihre Zähne meist nicht durch kariöse, sondern parodontale Vorgeschichten verlieren, gleichwohl zur Vermeidung periimplantärer Entzündungen nicht in ein parodontal kompromittiertes Lager inseriert werden sollte. pip traf sich bei Kulzer Dental in Hanau zum Expertengespräch zur adjuvanten Therapie der aggressiven und auch chronischen Parodontitis mit Dr. Andrea Leyer, Global Scientific Affairs Manager, Prof. Dr. Markus Balkenhol, Global Head of Scientific & Clinical Affairs und dem Global Senior Product Manager und Biochemiker Dr. Matthias Hartmann.*

**pip:** Wie stellt sich die PA epidemiologisch aktuell dar?

**Dr. Leyer:** Die Ergebnisse der DMS V, der letzten Deutschen Mundgesundheitsstudie des Instituts der Deutschen Zahnärzte, haben gegenüber der vorherigen DMS IV eine deutliche Abnahme der Parodontitisprävalenz in Deutschland gezeigt. Sowohl bei den jüngeren Erwachsenen – 35- bis 44-Jährigen – als auch bei den jüngeren Senioren zwischen 65 und 74 Jahren ist der Anteil der parodontal Gesunden stark angestiegen, der Anteil der moderaten Parodontalerkrankungen leicht gesunken und auch die Anzahl der schweren Parodontalerkrankungen um die Hälfte zurückgegangen. Bei den erstmalig erfassten älteren Senioren, also den 75- bis 100-Jährigen, lag die Prävalenz für moderate und schwere Parodontitis bei jeweils ca. 45 %, der Anteil der älteren Senioren ohne oder mit milder Parodontitis allerdings bei nur 10 %.

**Prof. Balkenhol:** Trotz dieses insgesamt sehr erfreulichen und positiven Trends ist zu berücksichtigen, dass immer noch ca. 50 % und damit jeder Zweite der jüngeren Erwachsenen von einer moderaten bis schweren parodontalen Erkrankung betroffen ist. Bei den jüngeren Senioren sind sogar fast 65 % und bei den älteren Senioren sogar 90 % betroffen. Im Hinblick auf die demografische Entwicklung der Bevölkerung kann man also leicht nachvollziehbar davon ausgehen, dass die Verschiebung der parodontalen Krankheitslast hin zu den älteren Senioren in Zukunft zu einem steigenden Behandlungsbedarf führen wird.

**pip:** Neben der Schädigung des Zahnhalteapparates, welche systemischen Auswirkungen einer unbehandelten PA gelten inzwischen als belegt?

**Dr. Hartmann:** Nach aktuellen wissenschaftlichen Erkenntnissen gibt es eine ganze Reihe von systemischen Auswirkungen einer Parodontalerkrankung. Von der lokalen parodontalen Infektion ausgehend können Mikroorganismen über die fein verästelten Gefäße des parodontalen Ligaments fortlaufend in den Blutkreislauf gelangen. Diese Bakteriämie ist natürlich umso stärker, je schwerer die Parodontitis ausgeprägt ist. Zum einen können die parodontalen Mikroorganismen und ihre Stoffwechselprodukte bei den im Blut befindlichen Leukozyten die

Freisetzung von Entzündungsmediatoren auslösen. Zum anderen gelangen über subepitheliale Blutgefäße zusätzlich weitere Entzündungsmediatoren direkt aus dem entzündeten Parodontalgewebe in die Blutbahn und verteilen sich im gesamten Organismus.

**Dr. Leyer:** Dass dies nicht folgenlos für den allgemeinen Gesundheitszustand des Patienten bleibt, ist selbsterklärend. Entsprechend existiert aktuell eine Vielzahl von wissenschaftlichen Publikationen, die Wechselwirkungen zwischen Parodontitis und systemischen Erkrankungen nachgewiesen haben. So gilt es z. B. mittlerweile als belegt, dass sich die beiden häufig verbreiteten chronischen Erkrankungen Parodontitis und Diabetes mellitus bidirektional beeinflussen können. Evidenzbasierte Untersuchungen haben auch gezeigt, dass Parodontitis bei Diabetikern in der Regel stärker ausgeprägt ist, wobei das Risiko für Parodontitis bei Diabetes mellitus unter anderem



Prof. Dr. Markus Balkenhol.



Dr. Andrea Leyer.

stark von der glykämischen Einstellung abhängt. Ein schlecht eingestellter Diabetes ist mit negativen parodontalen Krankheitsverläufen assoziiert und erhöht das Risiko für schwere Parodontitis. Die parodontalen Verhältnisse gut eingestellter Diabetiker dagegen werden als vergleichbar mit denen von Gesunden angesehen, sodass vergleichbare Therapieergebnisse erzielt werden können [1,2]. Umgekehrt beeinträchtigt schwere Parodontitis die Einstellung des Blutzuckerspiegels bei Diabetikern und begünstigt Komplikationen des Diabetes. Zudem gibt es zunehmend Evidenz dafür, dass Parodontitis auch bereits die Entwicklung eines Diabetes begünstigen könnte [2,3].

**Prof. Balkenhol:** Bezüglich kardiovaskulärer Erkrankungen liegt Evidenz vor, dass das Vorliegen einer Parodontalerkrankung ein Risikofaktor für die Entwicklung atherosklerotischer, kardiovaskulärer Erkrankungen ist [4,5]. Erkrankungen mit zumindest schwacher Evidenz für einen Zusammenhang mit einer Parodontitis sind daneben die chronische obstruktive Lungenerkrankung,

Pneumonie, chronische Nierenerkrankung, rheumatoide Arthritis, kognitive Einschränkung, Fettsucht, metabolisches Syndrom und Krebs. Es besteht allerdings keine ausreichende Evidenz, um von einem echten kausalen Zusammenhang zu sprechen [6].

**pip:** *Wie kommt nun die lange Wirkungsdauer Ihres Therapeutikums Ligosan zustande?*

**Prof. Balkenhol:** Für die lange Wirkungsdauer von Ligosan ist ein spezielles Trägergel verantwortlich, das sowohl für den Verbleib am Wirkort als auch für das Freisetzungsverhalten eine entscheidende Rolle spielt. So fordert auch eine gemeinsame Stellungnahme der Deutschen Gesellschaft für Parodontologie und der Deutschen Gesellschaft für Zahn-, Mund- und Kieferheilkunde [7] ganz klar: „Zur lokalen intraoralen Applikation sollten nur für diesen Zweck ausgewiesene Antibiotika eingesetzt werden. Um eine therapeutische Antibiotikakonzentration am Wirkort über den geforderten Applikationszeitraum zu gewährleisten, muss das Antibiotikum mit einer entsprechenden Trägersubstanz, die eine kontrollierte und stabile Abgabe des Antibiotikums

erlaubt, appliziert werden [14,15]. Die lokale Applikation ohne eine Trägersubstanz, die eine kontrollierte Antibiotika-Abgabe sicherstellt, erlaubt keine standardisierte Freisetzung des Antibiotikums und kann die Entwicklung von Resistenzen begünstigen [13].“ Mit seiner speziellen Hydrogel-Matrix erfüllt Ligosan als 14 %-iges Doxycyclin-Gel genau diese Anforderungen.

**Dr. Hartmann:** Es handelt sich dabei um ein

Polyester-Copolymer, dessen Komponenten das Hydrogelverhalten, d. h. die Viskosität, das Freisetzungsprofil von Doxycyclin und die Geschwindigkeit der Biodegradation bestimmen. In zunächst niedrigviskoser Konsistenz wird das Gel in die Parodontaltasche eingebracht und verbleibt durch die Erhöhung seiner Viskosität in wässriger Umgebung und einen leichten Volumenanstieg zuverlässig am Wirkort. Über einen multiphasischen Freisetzungsprozess wird der Wirkstoff nach einmaliger Applikation aus der biologisch abbaubaren Hydrogel-Matrix kontinuierlich und in ausreichend hoher Menge für die Dauer von mehr als einer Woche freigesetzt [8]. Je tiefer die Tasche, desto größer und beeindruckender ist dabei der Heilungserfolg.

**pip:** *Warum ist Doxycyclin als Wirkstoff in der PA-Therapie besonders geeignet?*

**Prof. Balkenhol:** Zunächst einmal gilt – nach wie vor – das mechanische Debridement durch Scaling und Rootplaning als Goldstandard in der Parodontitistherapie. Die Grenzen des rein

mechanischen und nicht-chirurgischen Therapieansatzes liegen hauptsächlich darin begründet, dass tiefe Taschen und Furkationsbereiche schwer zu erreichen sind und bestimmte pathogene Keime, wie z. B. *Aggregatibacter actinomycetemcomitans* und *Porphyromonas gingivalis*, die in der Lage sind, ins umgebende Gewebe einzuwandern, nur unzureichend entfernt werden können. Um die klinischen Ergebnisse zu verbessern, bietet sich daher bei therapieresistenten Taschen  $> 5$  mm eine unterstützende Gabe lokaler Antibiotika an. Zahlreiche Studien und systematische Übersichtsarbeiten bestätigen die klinische Wirksamkeit adjunktiver lokaler Agenzien in der Parodontitistherapie. Durch die zusätzliche Gabe eines lokalen Antimikrobiotikums kann gegenüber der rein mechanischen Therapie eine deutliche Verbesserung der Therapieergebnisse erreicht werden. Die erzielten Ergebnisse können allerdings sehr heterogen ausfallen, da sie unter anderem stark vom eingesetzten Therapeutikum abhängen. In einer systematischen Meta-Analyse zur Effektivität lokaler Antimikrobiotika in der unterstützenden Therapie der chronischen Parodontitis wurde insbesondere dem adjunktiven Einsatz lokaler Antibiotika wie den heute nicht mehr erhältlichen Tetracyclinfasern sowie Doxycyclin-Gel und Minocyclinpräparaten ein signifikanter zusätzlicher Vorteil hinsichtlich der Reduktion der Taschentiefe gegenüber der rein mechanischen Therapie zugeschrieben [9].

**Dr. Hartmann:** Bei Doxycyclin handelt es sich um einen bewährten Wirkstoff, der – inzwischen äußerst wichtig – zudem kein Reserveantibiotikum darstellt. Vor allem aber ist Doxycyclin gegen alle relevanten parodontalpathogenen Keime wirksam. Bereits nach einmaliger unterstützender Anwendung bei Patienten mit Parodontalerkrankungen bewirkt Doxycyclin eine nachweislich stärkere Keimzahlreduktion der soeben genannten Pathogene in der subgingivalen Plaque als nach Scaling und Rootplaning alleine [10] sowie eine signifikant höhere Taschentiefenreduktion und einen höheren Attachment-Level-Gewinn [11]. Zudem können auch die ins Hartgewebe eingewanderten Keime erreicht werden. So weist z. B. topisch appliziertes Doxycyclin eine hohe Substantivität auf und kann im Wurzelzement und -dentin parodontal erkrankter Zähne ein Reservoir bilden, das nachfolgend antibakterielle Wirkstoffkonzentrationen freisetzt [12]. Außerdem verfügt Doxycyclin über einen doppelten Wirkmechanismus, der sich in der parodontalen Therapie als vorteilhaft erweist: Neben dem antibakteriellen Effekt zeigt sich auch eine anti-inflammatorische Wirkung durch Inhibition der Kollagenase und damit eine positive Auswirkung auf eine potenzielle Knochenresorption.

**Dr. Leyer:** Festzuhalten ist daneben, dass die lokale Applikation einen klaren Vorteil gegenüber einer systemischen Antibiose bietet – durch die lokale Gabe wird eine hohe lokale Wirkstoffkonzentration am Wirkort bei gleichzeitig geringer systemischer Belastung erreicht.

**pip:** *Herzliches Danke, Frau Dr. Leyer, Herr Prof. Balkenhol und Herr Dr. Hartmann.* ■



Scan mich – Literatur oder  
Tel.: 08025/5785  
E-Mail: [leser@pipverlag.de](mailto:leser@pipverlag.de)

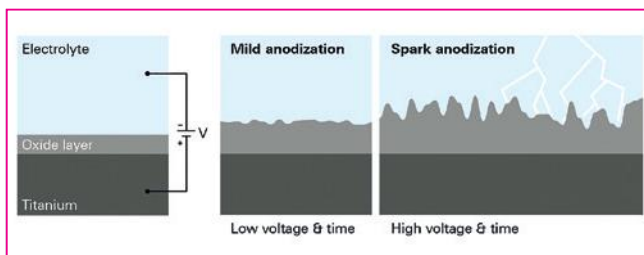


# Wie rau ist rau?

Implantat- und Abutmentoberflächen spielen eine Schlüsselrolle für den kurz- und langfristigen Behandlungserfolg. Sie stellen die Schnittstelle zwischen lebendem Gewebe und unbelebter Materie dar – da, wo Biologie und Chemie aufeinandertreffen. Um eine Weichgewebsanlagerung zu ermöglichen, muss eine Oberfläche die Biologie des Menschen berücksichtigen. Nur so wird gewährleistet, dass der darunterliegende Knochen geschützt und die für die Implantologie erforderliche Osseointegration erzielt wird.

## Warum sollte die Oberfläche verändert werden?

Jeder Implantathersteller, der die Wahrscheinlichkeit der Osseointegration maximieren möchte, sollte auf die Rauheit, chemische Zusammensetzung und Topografie der Oberfläche achten [1]. Zusammengenommen können diese Oberflächeneigenschaften zu einer kurzen Heilungsphase, einer schnellen Osseointegration sowie einer langfristigen Implantatüberlebensrate [2,3] beitragen. Nobel Biocare steuert dies über die Anodisierung der Oberfläche. Dadurch wird die Dicke der Titanoxidschicht erhöht, die Topografie sowie Chemie der Oberfläche geändert und die benötigte Gewebeintegration der Oberfläche sichergestellt. In der Literatur wird das Thema Rauheit meist umfassend behandelt. Doch wichtige Oberflächeneigenschaften gehen weit über eine Rauheit hinaus – auf makroskopischer, mikroskopischer und nanoskopischer Ebene.



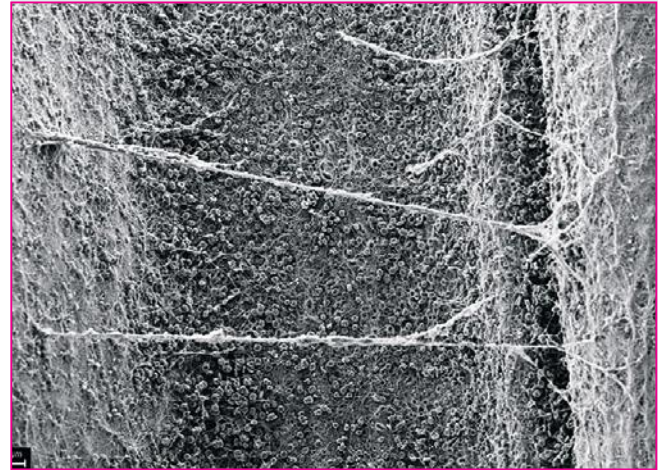
Für die Anodisierung wird Titan in eine Elektrolytflüssigkeit getaucht. Die Dauer und das Spannungsniveau bestimmen die Topografie der Oxidschicht.

## Makroskopische Ebene

Das Design des Implantatgewindes ist entscheidend für die Aufrechterhaltung einer hohen Primärstabilität. Studien haben gezeigt, dass ein optimales Implantatgewindedesign eine hohe Stabilität und einen festeren Sitz des Gewindes ohne unnötige Knochenbelastung gewährleistet [4]. Der wurzelförmige Implantatkörper von NobelActive sorgt beispielsweise für eine stete Verdichtung des Knochens und die apikalen Bohrschneiden ermöglichen eine kleinere Osteotomie.

## Mikroskopische Ebene

Wichtig für den Erfolg eines Implantats ist es, seine Oberfläche durch eine Erhöhung der Porosität zu vergrößern [5]. Dies kann die Osseokonduktivität verbessern, zu einer schnellen Anlagerung des sich neu bildenden Knochens führen und eine starke Verbindung zwischen Implantat und Knochen fördern. So hat eine aktuelle systematische Studie ergeben, dass Implantate mit einer anodisierten Oberfläche verglichen mit anderen Oberflächenarten wie sandgestrahlte oder maschinerte Oberflächen nach mehr als zehn Jahren Belastung [5] die besten Überlebensraten aufweisen.



Die anodisierte Oberfläche von Nobel Biocare ist osseokonduktiv; und neuer Knochen bildet sich schnell und unmittelbar auf und entlang der Implantatoberfläche.

## Nanoskopische Ebene

Der Nanostruktur einer Oberfläche (Struktur mittlerer Größe zwischen molekularen und mikroskopischen Strukturen) kommt bei der Oberflächenänderung eine immer wichtigere Bedeutung zu. Nach heutiger Meinung beeinflusst die Nanotopografie die Zell-Implantat-Interaktion auf Zell- und Proteinebene [8].

## Knochen- und Weichgewebsanlagerung

Die Osseointegration bildet die zentrale Grundlage der Implantatbehandlung. Die Weichgewebsanlagerung an das Abutment stellt die Barriere für den darunterliegenden Knochen dar und verhindert so das Eindringen von Bakterien und eine damit einhergehende Gewebeentzündung. Darüber hinaus soll die Glätte der Abutmentoberfläche die Plaqueretention minimieren und die mechanische Reinigung erleichtern [9,10,11]. Im Wesentlichen bildet die Weichgewebsanlagerung die Basis für eine langfristige Weichgewebsgesundheit und dauerhafte Implantatstabilität [12].

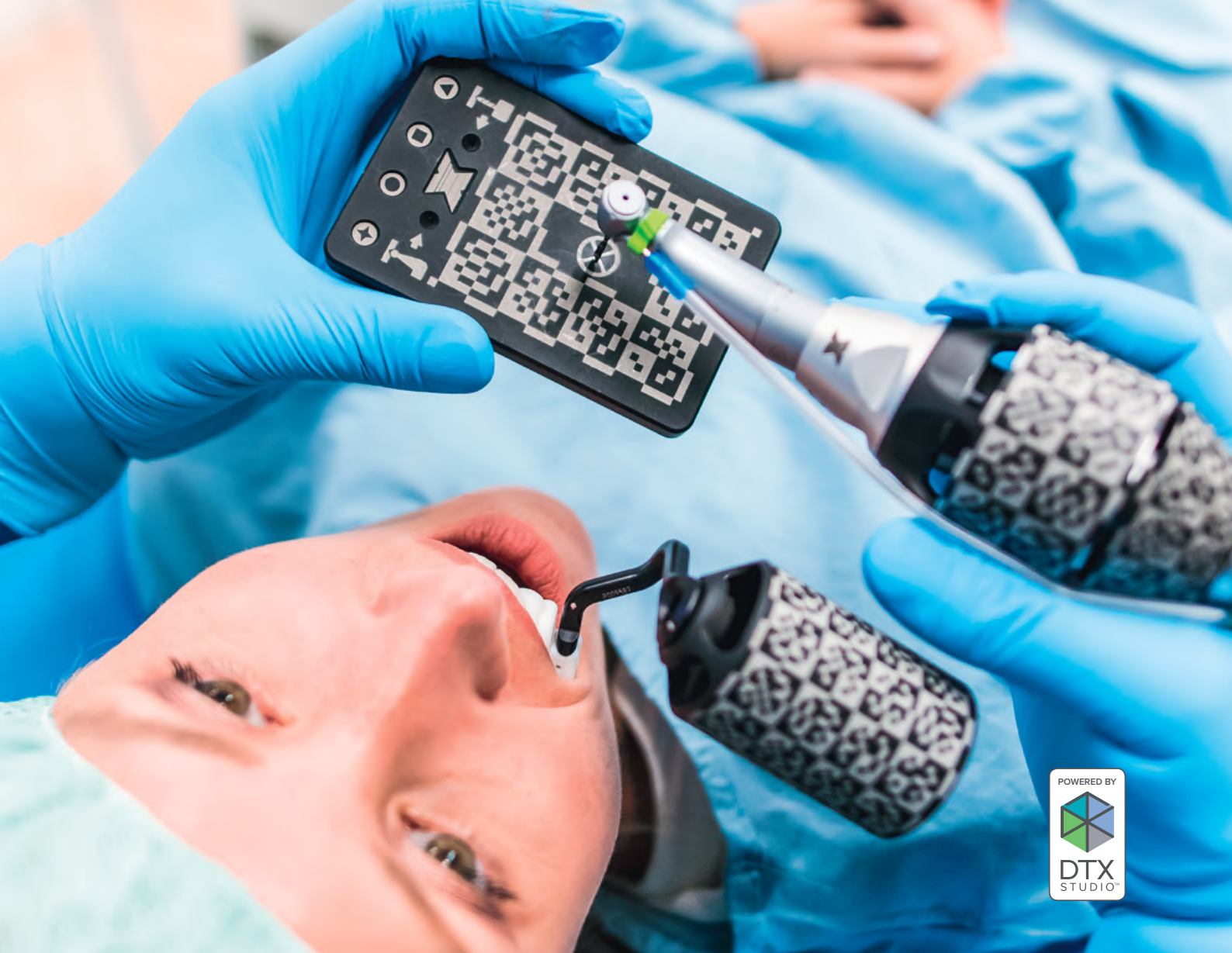## Fazit

Zusammengefasst lässt sich sagen, dass raue und glatte Oberflächen aufeinander abgestimmt sein müssen, um eine erfolgreiche Gewebeintegration und einen langfristigen Erfolg der Implantatversorgung zu erzielen.

Chris Kendall



Zum ausführlichen Beitrag inklusive Quellenangaben auf [www.frag-pip.de](http://www.frag-pip.de).



# 3-D-geführter Eingriff am selben Tag

- Führen Sie Freihandeingriffe mit einer 3-D-Führung für Ihren Bohrer und Implantate mit X-Guide in Echtzeit durch.
- Passen Sie Ihren Implantatplan jederzeit während des Eingriffs an.
- Ermöglichen Sie mit DTX Studio Suite mehr Diagnosen und Behandlungen am selben Tag.

GMT 60343 DE 1901 © Nobel Biocare Services AG, 2018. Alle Rechte vorbehalten. Vertriebspartner: Nobel Biocare. X-Guide ist entweder eine eingetragene Marke oder Marke der X-Nav Technologies, LLC in den USA und/oder anderen Ländern. Nobel Biocare, das Nobel Biocare Logo und alle sonstigen Marken sind, sofern nicht anderweitig angegeben oder aus dem Kontext ersichtlich, Marken der Nobel Biocare Gruppe. Weitere Informationen finden Sie unter [www.nobelbiocare.com/trademarks](http://www.nobelbiocare.com/trademarks). Die Produktabbildungen sind nicht notwendigerweise maßstabsgetreu. Haftungsausschluss: Einige Produkte sind unter Umständen nicht in allen Märkten für den Verkauf zugelassen. Bitte wenden Sie sich an Ihre Nobel Biocare Vertriebsniederlassung, um aktuelle Informationen zur Produktpalette und Verfügbarkeit zu erhalten. Nur zur Verschreibung. Achtung: Nach dem nordamerikanischen Bundesgesetz darf dieses Produkt nur durch einen zugelassenen Zahnarzt oder auf seine Verschreibung hin verkauft werden. Für die vollständigen Informationen zur Verschreibung, einschließlich Indikationen, Gegenanzeigen, Warnungen und Vorsichtsmaßnahmen ziehen Sie die Gebrauchsanweisung zu Rate.

 Nobel  
Biocare™

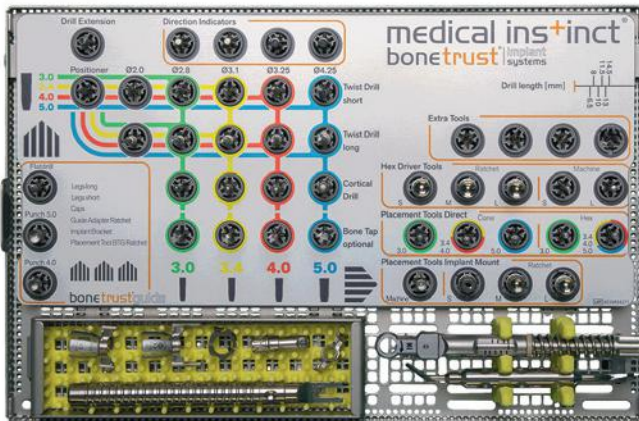


# Ein Tray für alle Anforderungen

Die Erfüllung neuester Hygienerichtlinien sowie die Anforderungen an die Kosten- und Zeiteffizienz stellen heute enorme Anforderungen an eine moderne Implantologiepraxis. Medical Instinct bietet seinen Systemanwendern deshalb bereits seit der letzten Implant Expo ein ganz besonderes OP-Tray.

## Spezielle Halterungen sorgen für Ordnung

Ein Tray für alles – das Medical Instinct Wash-Tray nimmt das gesamte Instrumentarium der BoneTrust-Implantatsysteme auf, inklusive des benötigten Equipments für die geführte Implantologie mit dem BoneTrust guide-Konzept. Das übersichtliche Edelstahltray wurde in Zusammenarbeit mit der Firma Aesculap speziell für die BoneTrust-Implantatsysteme sowie die Aufbereitung in Thermodesinfektionsgeräten entwickelt und erfüllt die aktuellsten Validierungsvorgaben der RKI-Hygienerichtlinien. Entsprechend konstruierte Halterungen ermöglichen den Verbleib der Instrumente während der gesamten maschinellen Aufbereitung und halten alle Einzelteile




Das Tray mit der übersichtlichen Trayschablone sorgt für die sichere Orientierung während des chirurgischen Eingriffs.

fest an ihrem Platz. Ein Herausfallen – selbst bei umgekipptem Tray – ist somit vollkommen ausgeschlossen.

## Vorreinigung im Ultraschallbad ausreichend


Bisher mussten Bohrer und Instrumente bei den meisten Systemen noch einzeln sowie manuell gereinigt und danach zeitaufwendig in das Tray zurücksortiert werden. Dies ist beim neuen Wash-Tray von Medical Instinct überflüssig. Die benutzten Instrumente können nach dem chirurgischen Einsatz im Wash-Tray verbleiben. Lediglich mehrteilige Werkzeuge, wie zum Beispiel die Chirurgie-Ratsche, müssen vor der Reinigung demontiert und im entsprechenden Siebkorb fixiert werden. Die gesamte Einheit kann direkt im Anschluss an die Vorreinigung im Ultraschallbad in den Thermodesinfektor zur Aufbereitung gegeben werden. Danach wird das gereinigte Tray einzeln in Folienbeuteln oder in allen dentalen Standard-Sterilisationscontainern sterilisiert und ist fertig für den nächsten Einsatz.



Das geöffnete Tray ohne Schablone: Entsprechend konstruierte Halterungen ermöglichen den Verbleib der Instrumente während der gesamten maschinellen Aufbereitung und halten alle Einzelteile fest an ihrem Platz.

## Schnell, sicher, sparsam

Die Zeit- und Kostenersparnis ist enorm. Die besonders übersichtliche Trayschablone sorgt dabei für die sichere Orientierung während des chirurgischen Eingriffs und die einfache Bestückung im Zuge der Aufbereitung. Das Wash-Tray wurde speziell für den Einsatz in implantologischen Großpraxen und Kliniken entwickelt, um unter anderem auch den Anforderungen in einer Zentralsterilisation oder bei externen Aufbereitungsfirmen gerecht zu werden.



Die gesamte Einheit kann direkt nach der Vorreinigung im Ultraschallbad in den Thermodesinfektor zur Aufbereitung gegeben werden – aufwendiges Einsortieren der Instrumente entfällt komplett.

Weitere Informationen unter [www.medical-instinct.de](http://www.medical-instinct.de)





HERNE

KALTENKIRCHEN

HAMBURG

OLSBERG

POTSDAM

WARENDORF



HANNOVER



MORINGEN




ESSEN



DATTELN



LANDSHUT



STUTTGART



BRAUNSCHWEIG



SPEICHER



WALLENHORST



NEUSS



BOCHUM



ERGOLDBACH



GÖTTINGEN



KASSEL



## NAVIGIERTE IMPLANTOLOGIE 2.0



- + BILATERALE WINKELSTÜCKFÜHRUNG
- + HÖHERE PRÄZISION
- + KÜRZERE BOHRER
- + MEHR VERTIKALE HÖHE
- + STERILISIERBARE BOHRERSCHABLONEN

bonetrust®guide

# IMPLANTOLOGIE MIT KÖPFCHEN.

WWW.MEDICAL-INSTINCT.COM

## medical ins+inct®

... WE ARE IMPLANTOLOGY!

# Einfach. Schnell. Original.

Zimmer Biomet und sein Tochterunternehmen Zfx geben die Einführung von GenTek auf dem europäischen Markt bekannt. Dabei handelt es sich um eine neue restaurative, digitale Produktlinie für die dentalen Implantatsysteme von Zimmer Biomet. GenTek-Produkte und -Workflows bieten Zahnärzten, Dentallaboren und Fräszentren restaurative Lösungen, die optimal auf die Bedürfnisse der Patienten zugeschnitten sind und die Integrität klinisch bewährter Designs von Implantatverbindungen bewahren.

Die Zfx GenTek Intraoralen Scanbodys und GenTek Desktop-Scanbodys ermöglichen eine hochpräzise Digitalisierung der Implantatpositionen im Mund des Patienten oder auf dem Labormodell. Die Original-Titan-Verbindungsbasis stellt die Passform mit der Implantatverbindung sicher und bietet somit optimale Scan-Ergebnisse.

## PEEK unterstützt Scangenaugigkeit

Die Genauigkeit beim Scannen wird durch das bei den Scanbodys verwendete PEEK-Material unterstützt, das eine vorteilhafte Oberfläche für optische Scanner bietet und ohne die Anwendung eines Sprays gescannt werden kann. GenTek Digitale Scan-Analoga verfügen über einen patentierten Rotationsschutz und sind die ersten 3-in-1-Analoga ihrer Art. Sie dienen als digitale Analoga in 3D-Druck-Modellen, als Scanbodys sowie als herkömmliche Analoga, die bei Gipsmodellen verwendet werden. Für die Herstellung von Hybrid-Abutments und Hybrid-Abutment-Kronen bietet Zimmer Biomet Dental Zfx GenTek Ti-Basen an, die mit den bewährten Technologien Friction-Fit und SureSeal sowie mit der Gold-Tite-Schraube ausgestattet sind. Die Original-Ti-Basen erfüllen die geometrischen Anforderungen von Sirona Cerec-Blöcken für den Chairside-Workflow und die inLab CAD/CAM-Lösungen. Sie bieten eine hohe restaurative Flexibilität, da sie mit verschiedenen Materialien wie zum Beispiel Oxidkeramik, Glaskeramik und PMMA kombiniert werden können.

wünschte Original-Abutment anzubieten. Die Verwendung prothetischer Originalkomponenten ist entscheidend für die Wahrung der physischen Integrität implantatgetragener Restaurationen. Die Gewährleistung einer präzisen Passung und einer hohen Dichtigkeit in der Verbindung der Komponenten kann biologische und technische Komplikationen wie Gewebeentzündung, Versagen der Schraubverbindung und Schraubenlockerung minimieren. Auf diese Weise kann die Original-Verbindung zu einer langfristigen Stabilität der prothetischen Versorgung beitragen.

## Großes Portfolio sichert guten Workflow

Das GenTek-Portfolio umfasst Scanbodys, Ti-Basen, vorgefräste Abutment-Rohlinge und Zubehör als Bestandteile eines offenen digitalen Workflows. Die Lösungen wurden in enger Zusammenarbeit mit Zimmer Biomet entwickelt, sodass eine hohe



GenTek-Produkte und -Workflows bieten Zahnärzten, Dentallaboren und Fräszentren restaurative Lösungen, die optimal auf die Bedürfnisse der Patienten zugeschnitten sind.

## Rohlinge mit Original-Verbindungen

Einteilige individuelle Titan-Abutments können im Dentallabor mithilfe von vorgefrästen Zfx GenTek Abutment-Rohlingen hergestellt werden. Die Rohlinge sind mit Originalverbindungen vorgefertigt, um eine akkurate Passung und eine besondere Leistungsfähigkeit der Implantatverbindung sicherzustellen. Die Rohlinge sind mit der Zfx Inhouse 5x und allen weiteren Fräsmaschinen kompatibel, die für Medentika PreFace Abutment-Halter verwendet werden können. Dadurch sind viele Labore nun in der Lage, das ge-

Genauigkeit bei den Designs der Implantatverbindungen sichergestellt ist. „Digitale Technologien und Workflows mit offener Architektur werden auf dem europäischen Markt zunehmend genutzt. Zimmer Biomet Dental möchte ein wertvoller Partner für seine Kunden sein und hat daher in Zusammenarbeit mit Zfx Original-Komponenten für Restaurationen als Bestandteil eines offenen, digitalen Workflows eingeführt“, erklärt Daniele Landi, Vice President, EMEA. ■

Weitere Informationen unter:  
[www.zfx-dental.com](http://www.zfx-dental.com)

# Tapered Screw-Vent<sup>®</sup> Implantatsystem



Mit mehr als 10 Jahren Erfahrung und einer hohen kumulativen Überlebensrate<sup>1</sup> bietet das offene Design des Tapered Screw-Vent Systems Funktionen für moderne implantologische Behandlungen:

- Das konische Design für die sofortige Insertion bei ausreichender Knochensubstanz<sup>1,2</sup>
- Die Sofortbelastung ist indiziert, wenn eine gute primäre Stabilität vorliegt<sup>1,2</sup>
- Die MTX<sup>®</sup> Oberflächentopographie erzielt einen hohen Knochen-Implantat-Kontakt und bietet osteokonduktive Eigenschaften<sup>3</sup>
- Zimmers selbst entwickelte die Platform Plus<sup>™</sup> Technologie, dies ist eine unternehmenseigene Friction-Fit-Abutment-Verbindung, die krestale Knochen nachweislich vor konzentrierten okklusalen Kräften schützt.

<sup>1</sup>Ormianer Z, Palti A. The use of tapered implants in the maxillae of periodontally susceptible patients: 10-Year Outcomes. Int J Oral Maxillofac Implants 2012; 27: 442-448.

<sup>2</sup>El Chaar E, Bettach R. Immediate placement and provisionalization of implant-supported, single-tooth restorations: a retrospective study. Int J Periodontics Restorative Dent 2011; 31(4).

<sup>3</sup>Todisco M, Trisi P. Histomorphometric evaluation of six dental implant surfaces after early loading in augmented human sinuses. J. Oral Implantol 2006; 32 (4): 153-166

Für weitere Informationen steht Ihnen Ihr örtlicher Gebietsverkaufsleiter gerne zur Verfügung.

**[www.zimmerbiometdental.com](http://www.zimmerbiometdental.com)**

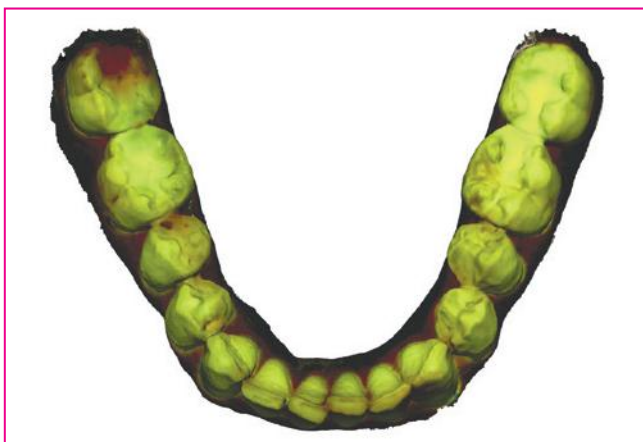

## Neues Produktportfolio für Jedermann

Ganz gleich, ob mit dem Umstieg in die digitale Zahnheilkunde erst begonnen und ein System nur zum Scannen gebraucht wird oder bereits vollständig digital gearbeitet und zukunftsweisende Technologien in den Arbeitsalltag integriert werden sollen – mit Trios können immer mehr Dienstleistungen und dadurch die bestmögliche Patientenversorgung angeboten werden.

### Keine Chance für Oberflächen- und Approximalkaries

3Shape bringt mit dem Trios 4 einen neuen Intraoralscanner auf den Markt, der mögliche Oberflächen- und Approximalkaries erkennt. Dies wird durch die integrierte Fluoreszenztechnologie möglich, die vorhandene Karies sichtbar macht. Somit unterstützt der Trios 4 Zahnärzte bei der Früherkennung von Oberflächenkaries, ohne dass eine zusätzliche Scanvorrichtung erforderlich ist. Im Laufe des Jahres wird zudem ein speziell konzipierter intelligenter Scanneraufsatz mit Transillumina-



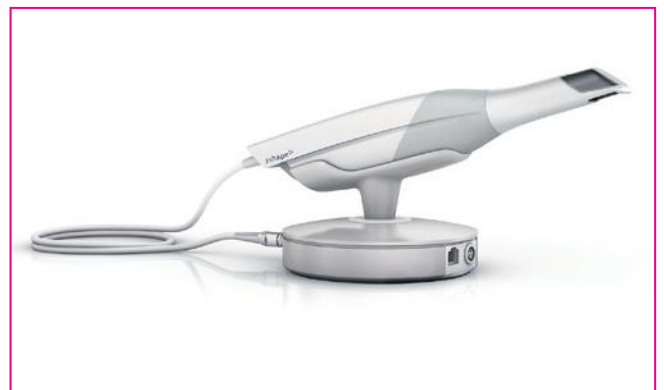Die integrierte Fluoreszenztechnologie des Trios 4 macht vorhandene Karies sichtbar ...

tionstechnologie erhältlich sein. Der intelligente Aufsatz ermöglicht die Detektion von visuell nicht erkennbarer Approximalkaries ohne schädliche Strahlenbelastung und ist der erste erhältliche Aufsatz innerhalb der neuen 3Shape „Smart-Tip“-Plattform. Im Bereich der Prothetik und Kieferorthopädie hat

sich der 3Shape Trios mit seiner ausgereiften Scantechnologie bereits fest etabliert. „Durch die Entwicklung einer digitalen Hilfe sowohl für Oberflächen- als auch für Approximalkaries ist der Trios 4 innerhalb der diagnostischen Scanhilfen bestens positioniert“, findet der New Yorker Prothetiker Dr. Jonathan L. Ferencz.

### Scanner erleichtert erste digitale Schritte

Zusätzlich bietet 3Shape mit dem neuen Trios 3 Basic einen Scanner mit einem einfachen „Scan-and-send“-Workflow an und stellt dadurch für den Zahnarzt eine gute Lösung für die ersten Schritte in die digitale Zahnmedizin dar. Mit Trios 3 Basic können fertigungsbereite Scans an eine große Auswahl an Behandlungsanbietern und an mehr als 20.000 Labore zur Fertigung gesandt werden. Damit ist es möglich, qualitativ hochwertige digitale Abformungen in naturgetreuen Farben zu erstellen und die Zahnfarbe genau zu bestimmen, um die Behandlung zu eva-



Der Trios 3 Basic.

luieren und den Dialog mit dem Patienten zu verbessern. Die neue AI-Scantechnologie blendet beim Scannen überflüssiges Weichgewebe aus und vereinfacht dadurch den Scanvorgang.

### Weltweite Vernetzung mit Kollegen

Informationen austauschen und voneinander lernen mit der 3Shape Community. So ist es möglich, sich weltweit mit Kollegen zu vernetzen, die ebenfalls digitale Systeme von 3Shape verwenden, Zugang zu Schulungsmaterialien zu erhalten, seine besten Designs zu präsentieren und zu lernen, wie das Trios-System bestmöglich eingesetzt werden kann. ■



... und unterstützt Zahnärzte bei der Früherkennung von Oberflächenkaries und anderen Zahnerkrankungen.

Melden Sie sich noch heute unter [community.3shape.com](https://community.3shape.com) an.

# 3Shape TRIOS 4

Mehr als BEHANDLUNG



Vorbeugende **Maßnahmen**  
**dank Optionen zur Diagnostik der**  
**Oberflächen- und Approximalkaries**  
und Monitoring-Tools

Eingebaute Oberflächenkariesdetektions-  
Scantechnologie

Wenden Sie sich an Ihren Händler bezüglich weiterer Informationen  
zur Verfügbarkeit von 3Shape Produkten in Ihrer Region

3shape 

# Für zuverlässige Wasserhygiene

**Trotz regelmäßiger Desinfektion der Wasser führenden Systeme kämpfen viele Zahnarztpraxen mit mangelhafter Wasserhygiene. So weisen beispielsweise Wasserproben immer wieder mikrobielle Kontaminationen nach und Biofilme sorgen für ungeplante Reparaturen und teure Ausfallzeiten. Eine ganzheitliche Lösung liefert Blue Safety mit dem Safewater\* Hygiene-Technologie-Konzept.**

Keime und Bakterien setzen sich häufig als sogenannter aquatischer Biofilm an den Innenwänden der Wasser führenden Systeme von Behandlungseinheiten in Zahnarztpraxen und Kliniken fest. Die Stühle bieten dem Biofilm – bedingt durch materielle und bautechnische Gegebenheiten – einen idealen Nährboden, um zu wachsen. Schnell entstehen mikrobiologische Kontaminationen des Wassers mit Legionellen, Pseudomonas aeruginosa oder anderen Bakterien.

## Herkömmliche Desinfektionsmethoden helfen nur kurzfristig

Einschlägige Desinfektionsmaßnahmen auf Basis von Wasserstoffperoxid (H<sub>2</sub>O<sub>2</sub>) sind allerdings oft nicht wirksam genug, um den Biofilm dauerhaft zu entfernen. Der Grund: H<sub>2</sub>O<sub>2</sub> greift nur die oberen Bakterien-Schichten an. Diverse Studien zeigen, dass die gemessenen Werte schon kurze Zeit nach der Desinfektion die vom Robert Koch-Institut vorgeschriebenen Grenzwerte für Trinkwasser wieder weit übersteigen. Obendrein greift das korrosive H<sub>2</sub>O<sub>2</sub> die Bauteile der Einheiten an, die für eine solch aggressive Behandlung nicht ausgelegt sind. Ungeplante Reparaturkosten an den Einheiten und teure Ausfallzeiten sind die Folge.



*Safewater sorgt für hygienisch einwandfreies Wasser und schützt gleichzeitig die Behandlungseinheiten.*

## Die dauerhafte Lösung für rechtssichere Wasserhygiene

Blue Safety hat mit dem Safewater Hygiene-Technologie-Konzept eine dauerhafte und ganzheitliche Lösung entwickelt. Die zentrale Wasseraufbereitungsanlage stellt in einem elektrochemischen Prozess hypochlorige Säure her, die in geringer Dosis direkt der Wasserleitung beigeimpft wird. Das Ergebnis ist hygienisch einwandfreies Wasser an allen Austrittsstellen der Dentaleinheiten – bestehender Biofilm wird abgetragen und eine Neubildung dauerhaft verhindert. Zudem entlasten die Wasserexperten den Praxisinhaber im Alltag mit einem Rundum-Sorglos-Paket. Nach

einer individuellen Beratung und technischen Bestandsaufnahme installieren unternehmenseigene Servicetechniker Safewater. Ein maßgeschneiderter Spülplan sowie regelmäßige Wartungen sichern zuverlässig die Wirksamkeit, jährlich akkreditierte Probenahmen garantieren dem Betreiber Rechtssicherheit.



*Auf Messen und jederzeit in der Praxis: Dieter Seemann, Leiter Verkauf und Mitglied der Geschäftsführung, und die Wasserexperten beraten umfassend zu sämtlichen (Wasser-)Hygienefragen.*

## Bundesweit zufriedene Anwender bestätigen Wirksamkeit

Mehr als 4.500 Behandlungseinheiten befreite Blue Safety seit Unternehmensgründung vor knapp zehn Jahren von Wasserhygieneproblemen: Eine Betroffene war die Zahnärztin und Hygienebeauftragte der privat Zahnärztlichen Klinik ‚Zahnärzte im Rheinauhafen‘ aus Köln, Dr. Susie Weber. Sie kämpfte nur ein Jahr nach Eröffnung gegen Pseudomonas aeruginosa in ihren Behandlungseinheiten. Weder Industrie noch Handel halfen. Erst Blue Safety brachte die ganzheitliche, dauerhafte Lösung. „Innerhalb kurzer Zeit hatten wir bessere Werte, nur ein halbes Jahr nach Installation waren wir keimfrei“, erzählt Frau Dr. Weber.

Auch Zahnarzt Christopher Tuxford aus Linkenheim-Hochstetten ist glücklicher Langzeitanwender von Safewater. 2013 litt er ständig an Atemwegsinfektionen, fühlte sich unwohl und seine Mitarbeiterinnen waren permanent krank. Er wurde skeptisch und informierte sich über die Ursache: Aerosole. Blue Safety installierte mit Erfolg: „Heute haben meine Mitarbeiterinnen und ich deutlich weniger Krankheitsausfälle als zuvor. Ich habe meinem Team und mir etwas Gutes getan und bin rundum zufrieden“, sagt Tuxford heute. ■

*\*Biozidprodukte vorsichtig verwenden. Vor Gebrauch stets Etikett und Produktinformation lesen.*

Weitere Informationen unter 00800 88552288 oder [www.bluesafety.com](http://www.bluesafety.com)



# OMNIA

## Das PTFE-Nahtmaterial von Omnia ist für alle chirurgischen Eingriffe bestens geeignet

Das PTFE-Nahtmaterial von Omnia ist für alle chirurgischen Eingriffe bestens geeignet.

Das PTFE-Nahtmaterial ist der Goldstandard unter den Nahtmaterialien - gute Knüpfbarkeit und Zugfähigkeit im Gewebe, Biokompatibilität und geringe Plaque-Retention stellen die besten Grundvoraussetzungen für die Wahl des PTFE-Nahtmaterials dar. Das PTFE besitzt 2 wichtige Grundeigenschaften: die Fähigkeit die Klappen gut geschlossen zu halten und die Fähigkeit Plaque-Ansammlungen zu minimieren sind ein zusätzliches Plus nach der Operation, um so jede mögliche Komplikationen zu begrenzen, die auftreten können, wie die Öffnung der Klappen mit der Trennung der weichen Gewebe oder die Infektion auf der Nahtlinie. Omnia PTFE sind ideal für alle Eingriffe wie plastische Parodontalchirurgie und regenerative Chirurgie, Gewebe Konservierung und Knochen regenerative Chirurgie.

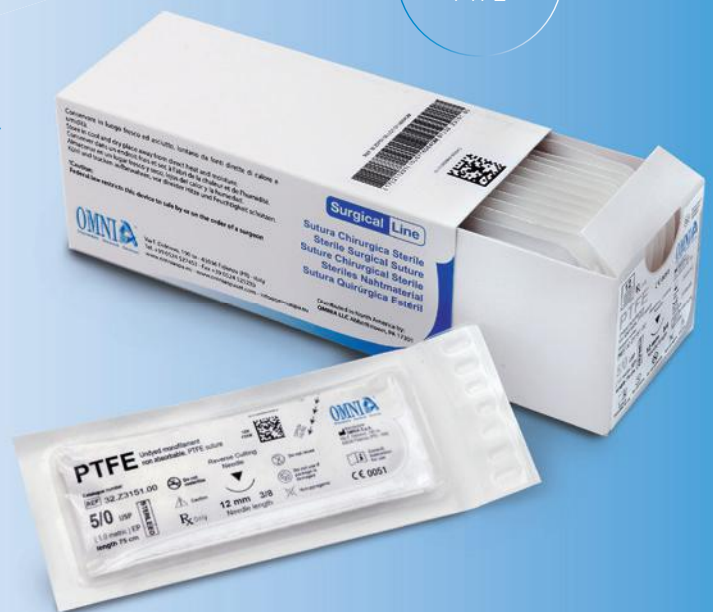### Verwendung

Das PTFE-Nahtmaterial ist indiziert für alle typischen Weichgewebs-Approximationen, Ligationen, Dental-Chirurgie sowie für Herzkranzgefäße und für die Dura Mater (Hirnhaut). Kontraindiziert ist das PTFE-Nahtmaterial in der Ophthalmochirurgie, Mikrochirurgie sowie beim peripheren Nervengewebe.

### Eigenschaften:

- Widerstandsfähig
- Optimales Gleiten zwischen dem Gewebe –
- Ausgezeichnete Bioverträglichkeit -
- Biologisch inert - Entzündung entlang der Wundränder ist begrenzt
- Monofilament
- Komfortabel und weich, um den Patienten nicht zu stören

BLISTER  
PTFE



Dental Division Europe  
OMNIA Srl

Via F. Delnevo, 190 - 43036 Fidenza (PR) Italy  
Tel. +39 0524 527453 - Fax +39 0524 525230  
MSTW IT 01711860344 - R.E.A. PR 173685  
Gesellschaftsvermögen € 200.000,00

 **CANTEL**



NEW YORK

## Oral Reconstruction Global Symposium: 20/20 Vision

**Die Oral Reconstruction Foundation freut sich, das nächste Oral Reconstruction Global Symposium anzukündigen. Dank eines Aufgebots erstklassiger Referenten aus allen zahnmedizinischen Disziplinen wird das Symposium mit dem Motto „20/20 Vision“ ein breites Spektrum an aktuellen Themen in der Implantologie und der Geweberegeneration abdecken. Das Symposium findet vom 30. April bis 2. Mai 2020 im berühmten New Yorker Marriott Marquis Hotel statt.**

Ein gemeinsames europäisch-amerikanisches Komitee bestehend aus bekannten Experten wie Dr. Edward P. Allen, Prof. Dr. Fernando Guerra, Dr. Craig Misch, Dr. Myron Nevins, Prof. Dr. mult. Robert Sader und Prof. Dr. Irena Sailer verantwortet das wissenschaftliche Programm des Oral Reconstruction Global Symposium 2020.

### Breakout-Sessions und praktische Übungen

Geplant ist eine Vielzahl von Breakout-Sessions und praktischen Übungen zu Themen wie dem digitalen Workflow, der sofortigen Full-Arch-Behandlung, L-PRF-Anwendungen, Hart- und Weichgewebetransplantation, Sofortimplantation

und -versorgung, der Prävention und Behandlung von periimplantären Erkrankungen, Praxismanagement und vielem mehr. Das Symposium wird Vorträge über die Socket und Ridge Preservation, die Geweberegeneration, den digitalen Workflow, das Erzielen langzeitstabiler Ergebnisse und Expertengespräche zum Komplikationsmanagement umfassen. Es bietet eine hervorragende Gelegenheit, sich über die neuesten Behandlungsmöglichkeiten auf dem Laufenden zu halten, und Zeit mit Kollegen am quirligen Times Square zu genießen. Um ein lernkonstruktives Umfeld zu garantieren, wird die Teilnehmeranzahl begrenzt und eine frühzeitige Anmeldung empfohlen.

### Erkunde die Stadt, die niemals schläft

Keine andere Stadt der Welt ist wie New York City – und kein anderes Hotel wie das New York Marriott Marquis. Direkt im Herzen des Times Square gelegen, an der West 46th Street und dem Broadway, verzaubert das Marriott Marquis den Besucher mit der Magie Manhattans. Überall liegt Energie in der Luft – sowohl innerhalb als auch außerhalb des Hotels. In dem hoch aufragenden Hotel befinden sich einige der größten Hotelzimmer und Suiten New York Citys sowie mehrere Restaurants, darunter das einzige Drehrestaurant der Stadt, das The View Restaurant & Lounge. Die erfahrenen Mitarbeiter des Hotels helfen den Hotelgästen jederzeit gerne dabei, sich in dieser riesigen und wandlungsreichen Stadt zurechtzufinden. Ganz gleich, ob es sich um einen Familienurlaub, ein Broadway-Wochenende oder um eine Konferenz in der Stadt handelt – das New York Marriott Marquis ist definitiv das richtige Hotel für den Aufenthalt in New York City. ■



Das Oral Reconstruction Global Symposium findet vom 30. April bis 2. Mai 2020 im beeindruckenden New York statt.

Weitere Informationen unter:  
[www.orfoundation.org/globalsymposium](http://www.orfoundation.org/globalsymposium)

# FÜR SOUVERÄN IN ALLEN KNOCHENQUALITÄTEN: PROGRESSIVE-LINE KNOCHEN- JOBS.



## SPEZIALIST FÜR WEICHEN KNOCHEN:

- Apikal konischer Bereich für hohe Primärstabilität ohne Umwege
- Gewinde bis zum Apex – ideal für Sofortimplantationen
- Sägezahngewinde mit verbreiterter Flankenhöhe
- Flexibles Bohrprotokoll, um jede Situation zu meistern

**ERLEBEN SIE DEN PROGRESSIVE-EFFEKT.  
NEUGIERIG? TELEFON 07044 9445-479**

a perfect fit™

camlog





## ZÜRS AM ARLBERG

Das 14. Wintersymposium der DGOI war komplett ausgebucht und fand in einem der schönsten Skigebiete der Alpen statt.

# Komplikationen beherrschen

**Das 14. Wintersymposium der DGOI vom 27. bis 31. März 2019 war für die über 110 Teilnehmer ein perfektes Gesamtpaket: Mit dem Leitthema „Komplikationen meiden, Komplikationen meistern“ hatte die Fachgesellschaft ein praxisnahes Thema gewählt, namhafte Referenten mit hervorragenden Vorträgen eingeladen und ein Traumwetter für Ski-Fahrer bestellt.**

„Das Reflektieren von Komplikationen ist immens wichtig. Nur wenn wir auch das Komplikationsmanagement beherrschen, können wir die sichere Behandlung unserer Patienten gewährleisten“, erläuterte Prof. Dr. Daniel Grubeanu, Präsident der DGOI, die Wahl des Leitthemas. Zwar können Komplikationen dank des evidenzbasierten Wissens sowie standardisierter Workflows weitestgehend minimiert werden, doch treten sie in einem Fall auf, dann gilt: „Beherrsche die Komplikationen“, so appellierte Prof. Dr. Ralf Smeets, Fortbildungsreferent der DGOI. Das eigene Tun müsse immer wieder kontrolliert und reflektiert werden – und genau das taten Teilnehmer und Referenten.

Prof. Dr. Michael Stimmelmayer, Cham, verfolgt ein synoptisches Behandlungskonzept, um Komplikationen zu vermeiden. Um den kompromittierten Patienten, speziell die schwangere Patientin – ging es Prof. Smeets. Er riet – auf der Grundlage aktuellster Studienergebnisse – zum Verzicht von Paracetamol während der Schwangerschaft. Prof. Dr. Fred Bergmann, Viernheim, beleuchtete die Sinusbodenelevation umfassend: Für die Versorgung kleinerer Perforationen der Sinusmembran eignet

sich die Abdeckung mit einer Kollagenmembran. Über die Vermeidung von Komplikationen bei umfassenden augmentativen Eingriffen sprach Prof. Dr. mult. Robert Sader, Frankfurt am Main, der für ein Follow up der Implantate im Knochenaugmentat nach sieben bis acht Jahren sensibilisierte. Erst dann könne die knöcherne Durchbauung und Knochenstabilität richtig beurteilt werden. Prof. Grubeanu beleuchtete das Thema Okklusion. Wichtig ist eine Neueinstellung der horizontalen und vertikalen Kieferrelation. An den Nachmittagen vertieften die Teilnehmer die Themen des Mainpodiums in den gut besuchten Workshops.

## Fazit

Jeder Patient ist individuell im Sinne einer personalisierten Implantologie zu verstehen. Die prothetisch orientierte Implantatplanung im Backward Planning ist Standard. In der modernen Implantologie unterstützen den Behandler dabei zwar digitale Technologien, jedoch sind eine fundierte evidenzbasierte Wissensbasis und analoge chirurgische Fähigkeiten unersetzlich. Bei der Implantatplanung und -umsetzung sind biologische Komponenten zu berücksichtigen. Es gilt, so minimalinvasiv wie möglich mit der Natur zu arbeiten. Dass auch Fehler ehrlich reflektiert und freundschaftlich diskutiert wurden, kam bei den Teilnehmern sehr gut an und entsprach ganz dem DGOI-Spirit im Sinne eines kollegialen offenen Austausches.

Eva-Maria Hübner



Prof. Dr. Daniel Grubeanu, Präsident der DGOI begrüßte die über 110 Teilnehmer zum Thema „Komplikationen meiden, Komplikationen meistern“.

**Save the date!**  
**25. und 26. Oktober 2019**  
**ImpAct Masterleague**  
**Seeheim-Jugenheim bei Frankfurt a. M.**  
**25.-29. März 2020**  
**ImpAct Zürs Austria**  
**Zürs am Arlberg**

# BIOBLOCK®

Biologische Adaptation  
Biomechanisches Design



Die Struktur agiert wie eine einzige Komponente und ist dabei flexibel und robust.

Die Oberflächen von Implantat und Distanzhülse (Multi-Im® oder UNIT®) sind speziell auf die unterschiedlichen Gewebe angepasst, mit denen sie interagieren.

**DIE BESTE  
ENTSCHEIDUNG  
FÜR ERFOLGREICHE  
IMPLANTATIONEN UND  
ZUR PRÄVENTION EINER  
PERIIMPLANTITIS**



B.T.I. Biotechnology Institute Deutschland GmbH  
Tel.: +49 7231 428060  
info@bti-implant.de  
www.bti-biotechnologyinstitute.de

**WIR SIND bti**

Wir sind Innovation

## Live-OP Seminare

[ 10. – 11. Juni ] [ 30. Sept. – 01. Okt. ] [ 14. – 15. Okt. ]

Der biologische Ansatz in der Implantologie

REGISTRIERUNG: Tel: 07231 / 42806-0 · info@bti-implant.de







BARCELONA

## Internationales Osteology Symposium – die nächste reGENERATION

*Ein neuer Veranstaltungsort, ein neues Konzept, eine neue, deutlich weiblich und mit vielen jungen Gesichtern verstärkte Riege von Referenten – und es dankten Ende April in Barcelona am Internationalen Osteology-Symposium über 2.800 begeisterte Teilnehmer aus 65 Ländern.*

Der Titel des Symposiums „the next reGENERATION“ stand sinnbildlich für die Inhalte: Die nächste Generation regenerativer Therapien und die neuesten Techniken und Technologien treffen auf die nächste Generation der chirurgisch, regenerativ und implantologisch tätigen Zahnärzte – nicht nur das Publikum zeigt sich deutlich verjüngt, auch auf dem Podium präsentieren sich unter 100 internationalen renommierten Referenten viele der jungen Expertinnen und Experten von morgen im Bereich der Geweberegeneration. Innovative Formate, individuelle Sessions und interaktive Konzepte luden zu aktiver Beteiligung ein statt zum passiven Hören. 13 schon im weiten Vorfeld ausverkaufte Workshops hochrangiger internationaler Spezialisten sorgten bei 340



*Die NEXT reGENERATION zeigt sich deutlich weiblicher.*

### Wissenschaft in Praxis übertragen

Kongenial ergänzten sich die beiden Kongress-Chairmen Prof. Dr. Christoph Hämmerle und Dr. Mauricio Araújo – übersprudelndes brasilianisches Temperament und abgeklärter feiner Schweizer Humor zusammen mit dem jeweiligen umfangreichen Wissenshintergrund schafften zusammen mit dem Education Committee der Osteology Foundation ein Programm, in dem wirklich jeder sich wiederfinden konnte. Wissenschaft und Praxis zu verbinden war und ist die Kernaussage der Foundation, und so bildete die Wissenschaft einen guten Anteil des Programmes: Neben der Posterpräsentationen, deren sechs bestbewertete Autoren in den Bereichen klinische und Grundlagenforschung ihre Ergebnisse auch auf dem Podium vorstellen konnten, wurden die Ergebnisse einer Konsensuskonferenz mit der EFP-European Federation of Periodontology zur Knochenregeneration präsentiert und diskutiert.

### Geballtes Wissen, kostenlos und überall zugänglich

Begeistert aufgenommen wurde die neue App der „THE BOX“, der schon am letzten Symposium in Monaco erstmals




*Eine beeindruckende Teilnehmerzahl.*

Teilnehmern für direkten praktischen Lernerfolg und eine viel besuchte, 288 Poster umfassende Ausstellung und die ersten öffentlichen Falldiskussionen für intensiven und lebendigen Austausch.



vorgestellten weltweiten und nun auch über das Smartphone direkt ansteuerbaren Free-Access-Plattform. Dr. Christian Schmitt aus Bensheim, Mitglied des Expert Councils und Projektleiter, erklärte: „Schon am Kongress konnten Teilnehmer darüber Fragen an die Referenten formulieren, Abstracts nachlesen, durch die Posterausstellung browsen und natürlich das Programm und die parallel stattfindenden Sessions verfolgen, und sich natürlich mit anderen Teilnehmern vernetzen und austauschen.“ Ganz neu war ein Augmented-Reality(AR)-Interface, mittels dessen zusätzlicher Content zu spezifischen Inhalten hochgeladen werden konnte – so sprang mancher Referent regelrecht aus dem Smartphone und gab weitere Erläuterungen zu einer bestimmten Technik oder Technologie. Eine neuartige Fortbildungsinitiative stellte Vorstandsmitglied Dr. Pamela K. McClain aus Colorado vor: Alle sechs Monate wird ein neues „Oral Regeneration Topic“ gewählt und über ein Webinar eines internationalen Meinungsbildners vorgestellt, ergänzt durch ein Interview mit dem Autoren einer Schlüssel-Publikation



Prof. Christoph Hämmerle und Dr. Mauricio Araújo ergänzten sich perfekt als Chairmen.

und einem Scientific Radar, unter dem die wichtigsten wissenschaftlichen Veröffentlichungen zum Thema zusammengefasst werden. Dieser geballte Wissenstransfer ist völlig kostenlos und weitgehend unabhängig von Zeit und Ort in der "BOX" zu verfolgen. „Die Art, wie wir eine Pizza bestellen oder ein Taxi ordern, oder wie wir mit unserer Bank kommunizieren, hat sich völlig verändert – nur konsequent muss sich auch verändern, wie wir wissenschaftliche Inhalte kommunizieren“, stellt Dr. Araújo fest. Direkt durch die Box wurden auch die 178 Fälle für die ausgelobte und erstmals an einem Osteology Symposium durchgeführte Fall-Session eingereicht. Eine Jury wählte daraus nach den Kriterien Behandlungsergebnis, Kreativität und Originalität der Behandlungsplanung und den biologischen Grundlagen hinter den angewandten Techniken die Gewinner aus, die ihre Arbeiten dann am Kongress vor einem internationalen Publikum präsentieren und diskutieren durften.

### Internationale Expansion

Prof. Dr. Mariano Sanz aus Madrid übergab am Kongress an den neuen Präsidenten Dr. William W. Giannobile aus Ann Arbor, USA. Als Fazit seiner Präsidentschaft formulierte Prof.



Auch für die vielen Aussteller war das Symposium ein Erfolg.

Sanz, dass die Foundation analog zu den wissenschaftlichen Fortschritten und Diversifizierungen im Bereich der Geweberegeneration ihr Spektrum deutlich erweitert habe. Die Kursangebote der Forschungsakademie wurden auf die Regionen Südamerika und Asien ausgeweitet. Multiple Formen der Zusammenarbeit wurden mit weltweiten Gesellschaften und Institutionen wie der brasilianischen SOBRAPE, der spanischen SEPA, der koreanischen KAOMI, der deutschen DGI und der argentinischen SAP geschlossen. Daneben bediene man sich inzwischen zunehmend innovativer digitaler Kommunikationswege wie auch der „BOX“, um weltweit jeden Interessenten im Bereich der oralen Regeneration zu erreichen. 32 Forschungsprojekte in 14 Ländern wurden gefördert, aus denen beachtliche 58 wissenschaftliche Veröffentlichungen hervorgingen. 13 Stipendiaten aus zwölf Ländern konnten ihr Wissen in einem der internationalen Forschungszentren der Foundation vertiefen. Dr. Giannobile, der das Amt im Juni übernehmen wird, sieht seine vornehmlichen Aufgaben in einer internationalen Ausweitung der Präsenz, vor allem in den Ländern Asiens, Südamerikas, Afrikas und des Mittleren Ostens.

### Verlockender als die Sonne

„Wir haben die Sonne geschlagen!“, jauchzte Dr. Araújo angesichts eines auch am Samstagnachmittag trotz direkter Strandnähe und strahlendem Sonnenschein noch voll besetzten Auditoriums. Das „Battle“ der beiden Chairmen mit den Präsentatoren der Fallstudien hatte mit einem spannenden letzten Höhepunkt und etlichem Amüsement aber auch zum Bleiben eingeladen. Trotz aller Neuerungen unverändert: Das Internationale Osteology Symposium war wieder einmal der „place to be“ für Oral- und MKG-Chirurgen, Parodontologen und Allgemeinzahnärzte, die fundierte wissenschaftliche Erkenntnisse in ihre Praxis übertragen und Anschluss an vielversprechende zukünftige Konzepte und Technologien in der Geweberegeneration behalten möchten. ■

Fotostrecke auf [www.frag-pip.de](http://www.frag-pip.de)

**pip empfiehlt:**  
**THE BOX als App**  
**für alle gängigen Plattformen**

# pip Editorial Advisory Board



**Prof. Dr. Marcus Abboud**  
Bonn und Lexington,  
Kentucky, USA  
Associate Dean for Digital  
Dentistry



**Dr. Michael Claar**  
Kassel  
Implantologie,  
Oralchirurgie



**Dr. Wolf-Ullrich Mehmke**  
Chemnitz  
Implantologie,  
Lasierzahnheilkunde



**Univ.-Prof. Dr. Dr. Ralf Smeets**  
Hamburg  
MKG-Chirurgie, Implantolo-  
gie, Hart- und Weich-  
gewebsmanagement,  
Biomaterialien



**Univ.-Prof. Dr. Dr. Bilal Al-Nawas**  
Mainz  
MKG-Chirurgie, Knochen-  
und Weichgewebsmanage-  
ment, EBM, Hygiene und  
Infektiologie



**Dr. Annette Felderhoff-  
Fischer**  
München  
Oralchirurgie,  
Digitale Implantologie



**Dr. Pantelis Petrakakis**  
Düsseldorf  
Fachzahnarzt für ÖGW,  
Fachjournalist,  
Epidemiologie, Statistik,  
Dental Public Health



**Dr. Önder Solakoglu**  
Hamburg  
MCD, M.Sc. Implantologie,  
Parodontologie



**Dr. Dr. Eduardo Anitua**  
Vitoria (Alava)/Spanien  
Regenerative Medizin,  
Implantologie, Prothetik



**Dr. Bernhard Giesenhausen**  
Kassel  
Implantologie,  
Augmentation



**Dr. Volker Rabald**  
Mengkofen  
Hart- und Weich-  
gewebschirurgie,  
Implantologie



**Dr. Thomas Staudt**  
Frankfurt/Main  
Implantologie,  
Lasierzahnheilkunde



**ZA Tobias Bauer**  
Singen  
Allgemeinzahnarzt,  
Parodontologie,  
Fachjournalist



**Dr. Sven Görrissen M.Sc.**  
Kaltenkirchen  
Implantologie,  
Knochenregeneration,  
Implantatprothetik,  
Vorstandsmitglied DGOI



**Dr. Peter Randelzhofer**  
München  
Implantologie,  
Prothetik



**Dr. Marius Steigmann**  
Neckargemünd  
Adjunct Clinical Associate  
Professor University of  
Michigan



**Dr. Georg Bayer**  
Landsberg  
Implantologie,  
Knochenregeneration,  
Prothetik,  
Past Präsident DGOI



**ZT Uli Hauschild**  
San Remo  
Computergesteuerte  
Implantologie, Digitale  
Zahnmedizin, Komplexe  
Behandlungsplanung,  
Implantatprothetik, Ästhetik



**Prof. Dr. Thomas Ratajczak**  
Sindelfingen, Ulm  
Medizinrecht,  
Sozialrecht



**Dr. Dr. Alexander Steiner**  
Berlin  
Implantologie, Epithetik



**Dr. Angela Bergmann**  
Düsseldorf  
Fachzahnärztin für ÖGW,  
Fachjournalistin,  
Infektionshygiene



**Prof. Dr. Joachim S.  
Hermann**  
Stuttgart  
Implantologie,  
Parodontologie,  
Ästhetische Zahnmedizin



**Dr. Stefan Ries**  
Wertheim  
Implantologie



**Priv.-Doz. Dr. Dr.  
Philipp Streckbein**  
Limburg und Gießen  
Mund-, Kiefer und Gesichts-  
chirurgie, Implantologie,  
Knochenmanagement



**Prof. Dr. Fred Bergmann,**  
Vierneim  
Oralchirurgie,  
Implantologie, PA  
Past Präsident DGOI,  
ICOI



**Dr. Oliver Hugo**  
Schweinfurt  
Implantat Chirurgie,  
Implantatprothetik  
M.Sc. Parodontologie,  
M.Sc. Implantattherapie



**Prof. Dr. Georgios Romanos**  
Stony Brook, New York, USA  
Professor School of Dental  
Medicine Dept. of Perio-  
dontology



**Dr. Georg Taffet**  
Rielasingen-Worlingen  
M.Sc. Implantologie und  
Orale Chirurgie



**Dr. Sven Marcus Beschnidt**  
Baden-Baden  
Implantologie,  
Spezialist für Prothetik



**Dr. Mario Kirste**  
Frankfurt/Oder  
Implantologie,  
Bone-Management



**Prof. Dr. Dr.  
Daniel Rothamel**  
Mönchengladbach  
Implantologie, Augmen-  
tationen, Biomaterialien,  
MKG-Chirurgie



**Dipl. ZT Olaf van Iperen**  
Wachtberg  
Implantologie, Ästhetik



**Dr. Peter Bongard**  
Moers  
Behandlungsplanung  
(funktionell/ästhetisch),  
Implantologie, Parodonto-  
logie



**Dr. Christian Köneke**  
Bremen  
CMD-Therapie,  
Implantologie,  
Parodontologie



**Priv.-Doz. Dr. Dr. Markus  
Schlee**  
Forchheim  
Implantologie,  
Parodontologie



**Dr. Bastian Wessing**  
Aachen  
Implantologie, Implantat-  
prothetik, Hart- und Weich-  
gewebsmanagement, GBR,  
Sofortimplantationen



**Dr. Claudio Cacaci**  
München  
Implantologie,  
Implantatprothetik



**Dr. Henriette Lerner**  
Baden-Baden  
Implantologie,  
Parodontologie  
und Ästhetische  
Zahnheilkunde



**Dr. Doris Seiz**  
Kelsterbach  
Implantologie, Oral-  
chirurgie



**Dr. Dr. Bijan Zahedi**  
Ratingen  
Implantologie

Haben Sie eine Anregung oder Frage? Wünschen Sie ein spezielles Thema in pip, oder möchten Sie mit einem Mitglied des pip EA – Editorial Advisory Boards Kontakt aufnehmen? Schreiben Sie einfach an: [ea@pipverlag.de](mailto:ea@pipverlag.de)

## pip impressum

**Verlegerin:**  
Marianne Steinbeck  
[ms@pipverlag.de](mailto:ms@pipverlag.de)  
**Chefn vom Dienst:**  
Dr. med. dent. Angela  
Bergmann  
[ab@pipverlag.de](mailto:ab@pipverlag.de)  
**Redaktion:**  
Marianne Steinbeck  
(V.i.S.d.P.)  
Dr. med. dent. Peter  
Randelzhofer  
[pr@pipverlag.de](mailto:pr@pipverlag.de)  
Dr. med. dent. Thomas  
Staudt  
[ts@pipverlag.de](mailto:ts@pipverlag.de)

**Chefredakteur**  
Wissenschaft International:  
Dr. med. dent. Pantelis  
Petrakakis  
[pp@pipverlag.de](mailto:pp@pipverlag.de)  
**Redaktionsleitung:**  
Kerstin Jung  
[kj@pipverlag.de](mailto:kj@pipverlag.de)  
**Abo-/Leserservice:**  
[leser@pipverlag.de](mailto:leser@pipverlag.de)  
**Recherche & Archiv:**  
Christa Partenhauser  
[cp@pipverlag.de](mailto:cp@pipverlag.de)  
**Webdesign und Online-  
Support:**  
Mike Kieschnick  
[mk@pipverlag.de](mailto:mk@pipverlag.de)

**Anzeigen & PR:**  
Gisela Feldmann  
[gf@pipverlag.de](mailto:gf@pipverlag.de)

**Grafik & Layout:**  
Jan Szcapanik  
[js@pipverlag.de](mailto:js@pipverlag.de)

**Druck und Vertrieb:**  
Gotteswinter und Aumaier GmbH  
Joseph-Dollinger-Bogen 22,  
80807 München  
[www.gotteswinter.de](http://www.gotteswinter.de)

**Verlag:**  
pipVerlag  
Badstr. 5 · 83714 Miesbach  
Tel.: 08025-5785  
Fax: 08025-5583  
[www.frag-pip.de](http://www.frag-pip.de)

Andere als mit redaktionseigenen Signaturen gezeichnete Beiträge und als redaktionsfremd gekennzeichnete Sonderteile unterliegen nicht der Verantwortlichkeit der Redaktion. Alle Rechte, auch das der Nutzung in elektronischen Datenbanken, sind dem Verlag vorbehalten. Für unverlangt eingesandte Materialien wird keine Haftung übernommen. Bei Einsendung von Manuskripten und sonstigen Materialien gilt das Einverständnis zur vollen oder auszugsweisen Veröffentlichung, auch in elektronischen Medien, als gegeben.

**Frequenz:**  
6 x jährlich (Februar, April, Mai, August, September, November) Einzelpreis € 14,00 Jahresabonnement in Verbindung mit weiteren Online- und Veranstaltungsnutzen: € 68,00 inkl. Versand in Deutschland/zzgl. Versand ins Ausland.

10. Jahrgang 2019  
Es gilt die Anzeigenpreisliste Nr. 10, gültig ab 08.08.2018  
Druckauflage: .....15.020 Expl.  
Verbreit. Auflage:.....15.000 Expl.

IVW-geprüft I. Quartal 2019  
IVW-geprüfte Auflage – klare Basis und  
Sicherheit für Werbekunden

**Diese Ausgabe enthält Beilagen von:**  
Carestream Health Deutschland GmbH, Dental  
Balance GmbH, DGOI e.V., Implantis My Trade GmbH,  
Mectron Deutschland Vertriebs GmbH, Nobel  
Biocare Services AG, pipVerlag, Straumann Group

**Termine: pip Ausgabe August 2019**  
Redaktionelle Beiträge:.....19.06.2019  
Anzeigenbuchungen:.....2019 ausgebaut  
Beilagen:.....2019 ausgebaut  
[www.frag-pip.de](http://www.frag-pip.de):.....2019 ausgebaut





WILLKOMMEN IN  
WILLKOMMEN IN  
WILLKOMMEN IN  
DER ÄRA DER  
ÄRA DER  
MUCOINTEGRATION  
MUCOINTEGRATION™

Zellen und Oberfläche – hier stimmt die Chemie!

Xeal und TiUltra: zwei neue bahnbrechende Oberflächen, in deren Entwicklung unser jahrzehntelang erworbenes Wissen zum Thema Anodisierung geflossen ist. Wir haben die Oberflächenchemie und Topografie vom Abutment bis zur Implantatspitze neu konzipiert, um auf jedem Niveau eine optimale Gewebeintegration zu erreichen. Damit starten wir nun in die Ära der Mucointegration™.



Die neue Xeal Oberfläche ist jetzt für die On1™ Basis und das Multi-unit Abutment verfügbar. TiUltra wird mit unseren meistverkauften NobelActive® und NobelParallel™ CC Implantaten angeboten.

[nobelbiocare.com/surface](https://nobelbiocare.com/surface)



