

ISSN: 1869-6317

Magazin für die
implantologische Praxis
11. Jahrgang 2020

Heft 4 | August 2020
14 € • www.pipverlag.de

4
2020

pip
Praktische Implantologie
und Implantatprothetik

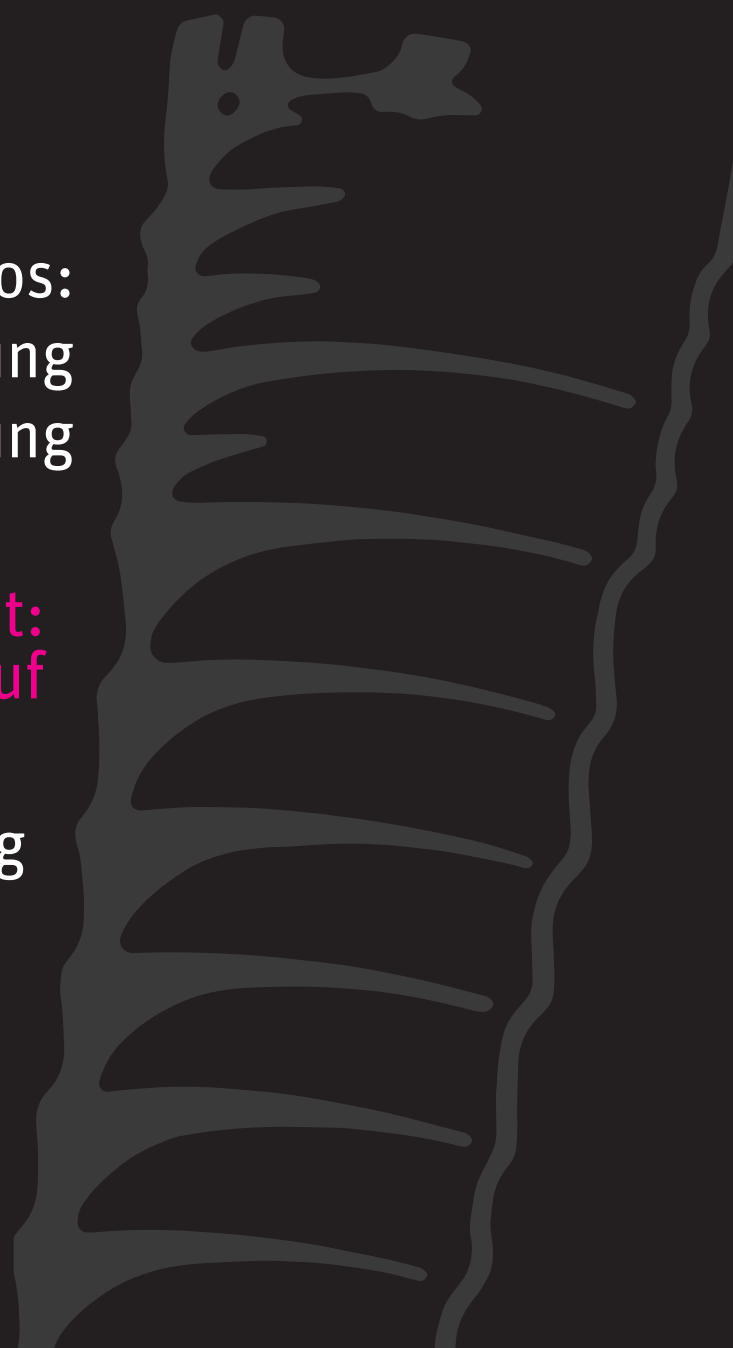


kurz & schmerzlos:
Sofortbelastung
und -versorgung

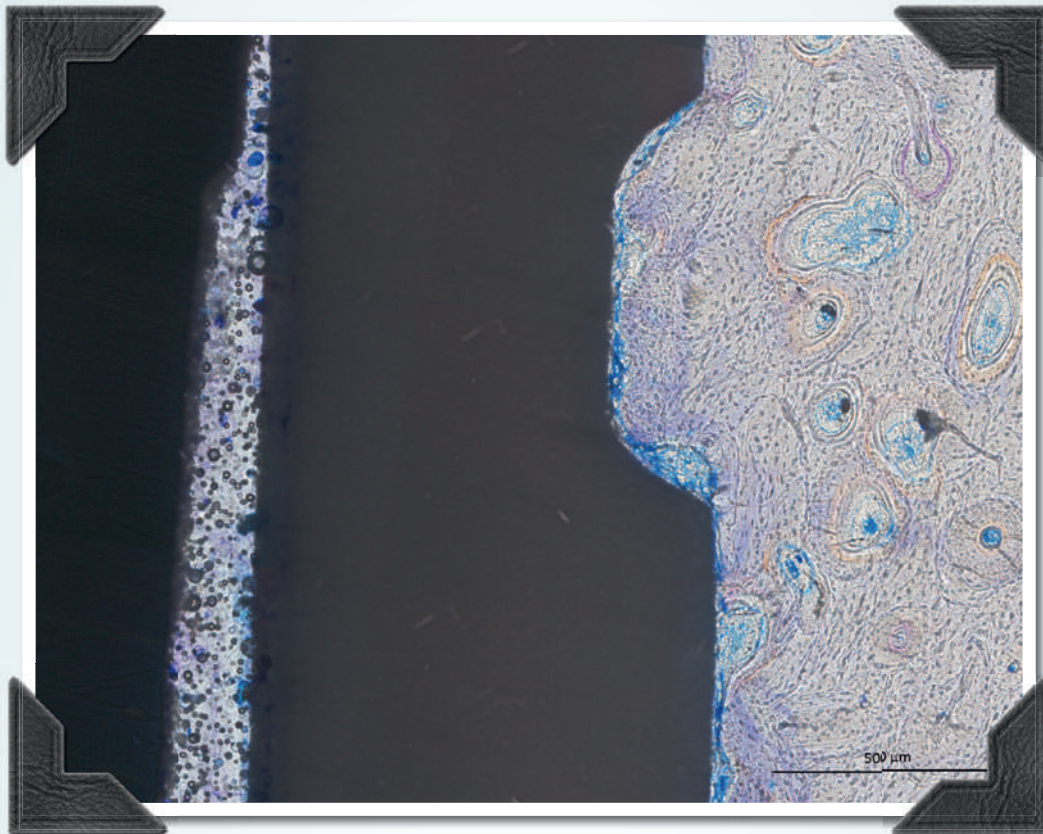
pip hat recht:
Praxisverkauf

Einzelzahnversorgung

Kompromittierte
Situationen



ERST 8 WOCHEN ZUSAMMEN UND SCHON UNZERTRENNLICH



*DAS HAT SO NOCH KEINER GESEHEN:
UNSER TIZIO HYBRID IMPLANTAT NACH NUR 8 WOCHEN IM MINIPIG*



JETZT ZEIGT SICH DAS
OPTIMALE EINWACHSVERHALTEN DER
NEUEN TIZIO HYBRID IMPLANTATE. DIE PATENTIERTE
TECHNOLOGIE, ALLE MÖGLICHKEITEN UND WIE SIE
SCHON HEUTE DAVON PROFITIEREN KÖNNEN UNTER:
WWW.TIZIOIMPLANTS.COM



TIZIO HYBRID IMPLANTS

Die Wurzel der Zukunft

Quellenangaben:

Große Abbildung: Universitätsmedizin Rostock, Klinik für Mund-, Kiefer- und Plastische Gesichtschirurgie

Kleine Abbildung: TIZIO Hybrid Implants

Liebe Leserin,
lieber Leser,



wundern Sie sich auch bisweilen über die Nachrichten? Zu Beginn wird eine drohende Weltwirtschaftskrise mit Massenarbeitslosigkeit heraufbeschworen und zum Ende beklagt, dass eBikes und hochwertige Wohnmobile auf Wochen hin ausverkauft und an den begehrtesten Urlaubsorten alle Hotels ausgebucht sind. Irgendwie kann ich mich aus dem Geschichtsunterricht nicht erinnern, dass das größte Problem zu Weimarer Zeiten darin bestand, nicht nach Sylt fahren zu können.

Auch wenn Covid-19 weltwirtschaftlich massive Spuren hinterlassen wird, ändert es nichts daran, dass mit den Babyboomern in den nächsten beiden Dekaden eine Patientengruppe in Ihre Praxen drängen wird, die jahrzehntelang ungestört Gelegenheit hatte, von einer prosperierenden Wirtschaftslage zu profitieren, die daneben zu einer strammen Erbgeneration zählt und die vor allem hinsichtlich ihrer Gesundheit, Funktion und Ästhetik sehr klare Vorstellungen und hohe Ansprüche hat.


Einzig dürfen wir noch daran arbeiten zu erreichen, was der ästhetischen Chirurgie bereits gelungen ist: Durch eine gute Öffentlichkeitsarbeit und die enge Patientenbindung Ihr Tun als etwas gesundheitlich und persönlich Nützliches darzustellen, das mit einer Erholungsreise oder anderen attraktiven Gütern mithalten kann. Der medizinischen Seriosität Ihrer Arbeit tut das keinerlei Abbruch.

Viel Zuversicht und viele gute Impulse mit Ihrer neuen **pip!**

Ihre

Marianne Steinbeck

Wir freuen uns auf Sie auf www.frag-pip.de! Registrieren und als Teil der **pip**-Community vom Expertenpool für all Ihre Fragen profitieren.



NovoMatrix™ Rekonstruktive Gewebematrix – das Material der nächsten Generation

NovoMatrix™ ist eine aus porcinem Gewebe hergestellte azelluläre dermale Matrix. Die proprietäre Gewebeverarbeitung von LifeCell™ ermöglicht eine optimale Zellrepopulation und Revaskularisation für eine ästhetische Weichgeweberegeneration.

Indikationen

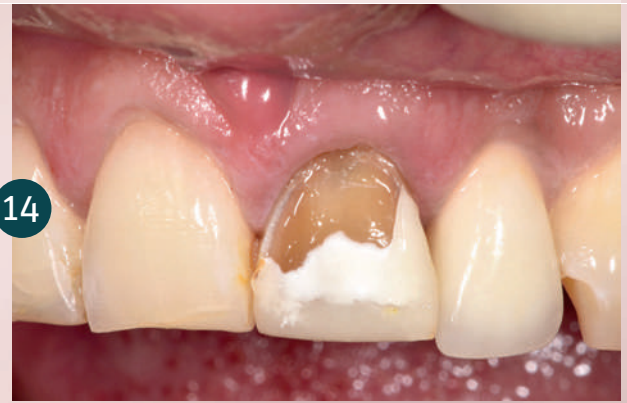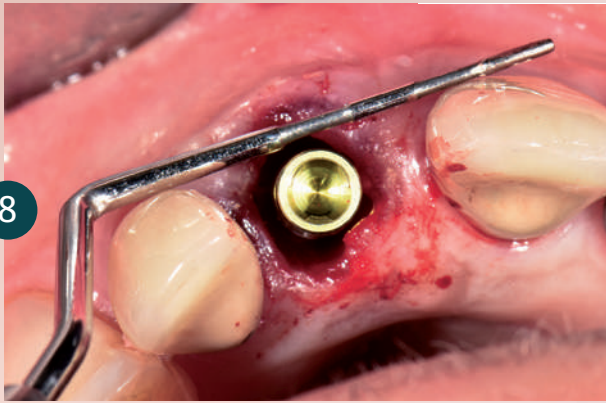
- Vermehrung von befestigtem Gewebe um Zähne und Implantate
- Rekonstruktion des Kieferkammes für die prothetische Versorgung
- Gesteuerte Geweberegeneration bei Rezessionsdefekten zur Wurzeldeckung

Produktmerkmale

- Konsistente Dicke (1 mm)
- Vorhydriert
- Kontrollierte Herkunft

www.camlog.de/novomatrix

Vor der Anwendung bitte die Gebrauchsanweisung beachten.
NovoMatrix™ ist eine Marke von LifeCell™ Corporation, einer Tochtergesellschaft von Allergan.
©BioHorizons. Alle Rechte vorbehalten. Nicht alle Produkte sind in allen Ländern erhältlich.



03 so viel vorweg

05 pip auf einen blick

08 pip fallstudie

O. D. Polat: Sofortimplantation und Sofortversorgung im ästhetischen Bereich

14 pip fallstudie

A. Sethi, T. Kaus, P. Sochor: Ästhetische Rehabilitation nach Kieferfraktur und Frontzahntrauma

22 pip fallstudie

F. Petschelt, A. Petschelt, J. Petschelt: Eine implantatprothetische Einzelzahnversorgung

28 pip fallstudie

A. Lohmann: Vollkeramische Implantate

34 pip fallstudie

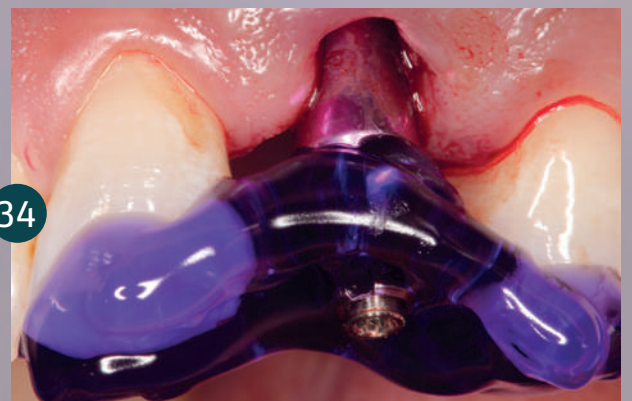
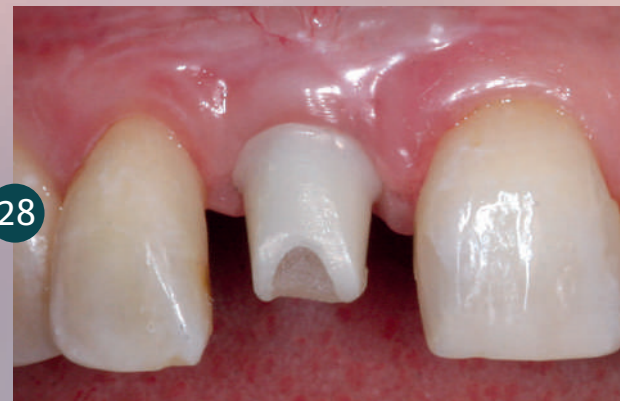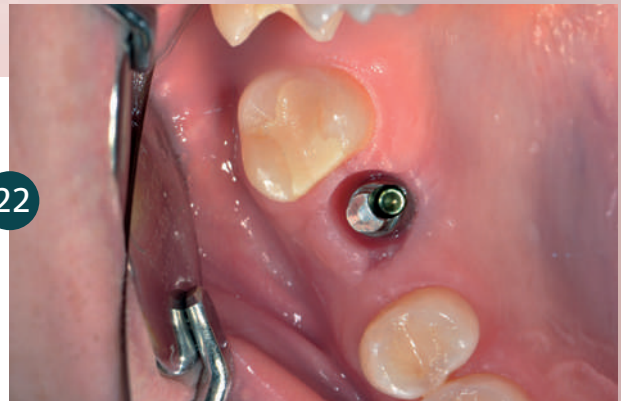T. Stumpf, F. Rathe, M. Schlee: Sofortimplantation und -belastung in extrem kompromittierter Ausgangssituation

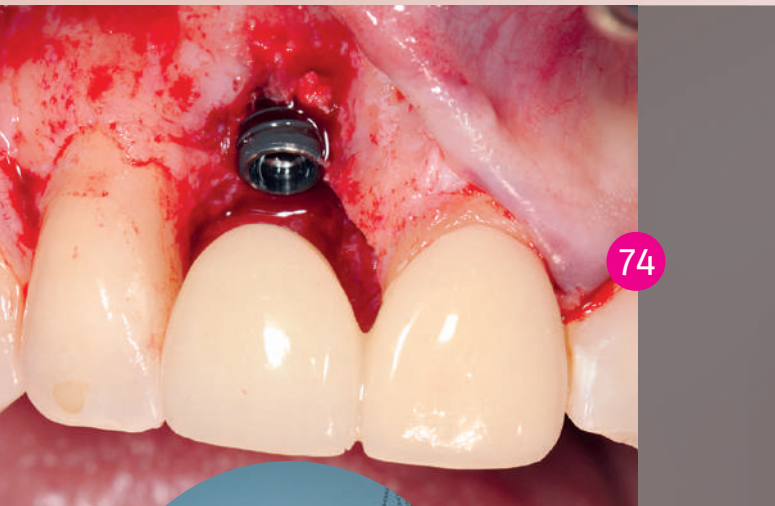42 kurz & schmerzlos

Sofortbelastung und -versorgung

72 tipp in pip

Aus der Praxis für die Praxis





74



82



84



85



99

74 pip fotostory

P. Randelzhofer: Die Zeltstangenfunktion eines Gingivaformers

82 pip hat recht

T. Ratajczak – Praxisverkauf an Finanzinvestoren

84 pip comic

Neulich in der Praxis Drs. Gestern und Heute

pip fragt

- 85 - D. Siebers: Zahnarztberuf im Mittelpunkt
- 86 - A. Lohmann: Eine echte Alternative?
- 88 - U. Gradenegger: Gute Geräte, guter Service
- 90 - S. Voss: Eigene Tradition und Geschichte – krisensicher und zukunftsfähig
- 92 - K.-H. Demmler, B. Gaddum: Qualität made in Germany ist kein Luxus
- 93 - T. Vercellotti: Minimalinvasive Implantologie 2.0
- 94 - A. de Roy, M. Mak: Digitale Dynamik bei Dentsply Sirona
- 95 - K. A. Grötz: Über den aseptischen OP hinaus denken!
- 96 - D. Jahn, Ch. Röer, O. Klein: Präzision und Innovation für digitale Implantat-Prothetik
- 97 - B. Frerich: Großes Potential für zahnfarbene Implantatkörper
- 98 - A. Mönninghoff, J. Papenbrock: Nie war Hygiene so wertvoll wie heute

pip produktreprt

99 - 5 Jahre Full Smile im Dienste der Zahnmedizin

pip experten

100 - Editorial Advisory Board

pip impressum

100 - Wir stehen hinter pip



Ankylos®

Das Geheimnis hinter exzellenter Frontzahnästhetik

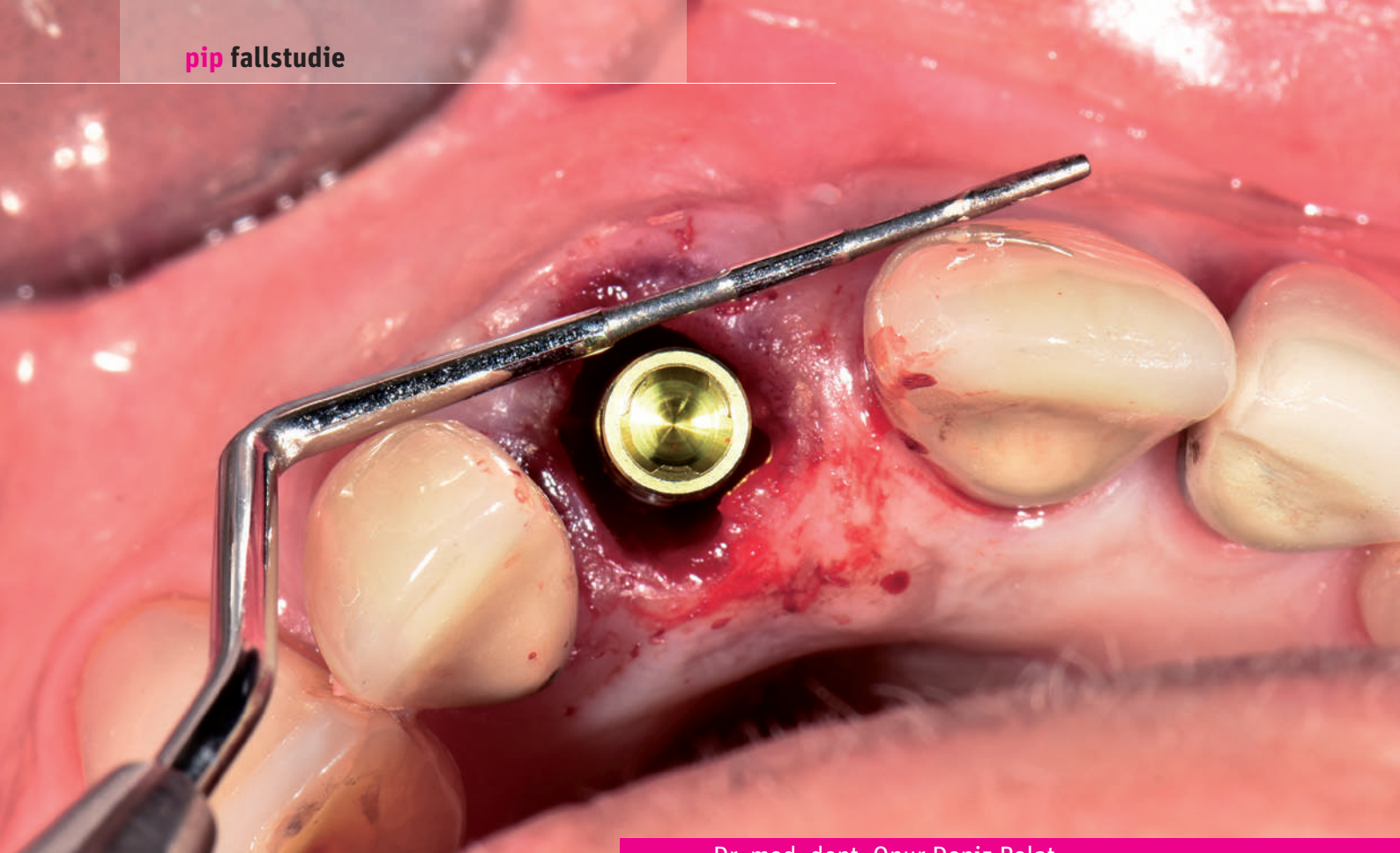
Wenn Sie fehlende Frontzähne ersetzen, muss die Ästhetik einfach exzellent sein. Hierfür wird Ihre Expertise und Ankylos benötigt – ein Implantatsystem, dessen TissueCare-Konzept die subkrestale Platzierung ermöglicht. Zusammen mit der mikrorauen Oberfläche unterstützt es die Knochenbildung auf den Implantatschultern, wodurch das Weichgewebe erhalten bleibt. Schließlich fördert das horizontale Offset der Implantatschultern die Stabilität von Hart- und Weichgewebe.

All dies erzeugt optimale Bedingungen für den langfristigen Erhalt von Hart- und Weichgewebe. Zusätzliche Augmentationen sind kaum notwendig. Und die erzielte Ästhetik ist einfach beeindruckend.

Exzellenz ohne Ausnahme.
Ankylos von Dentsply Sirona.

dentsplysirona.com/implants





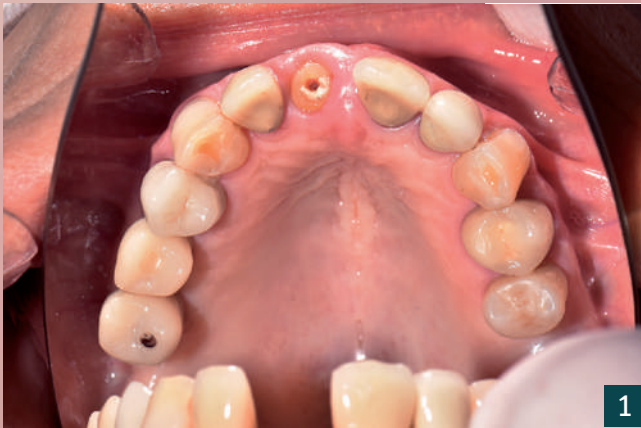Dr. med. dent. Onur Deniz Polat

Sofortimplantation und Sofortversorgung im ästhetischen Bereich

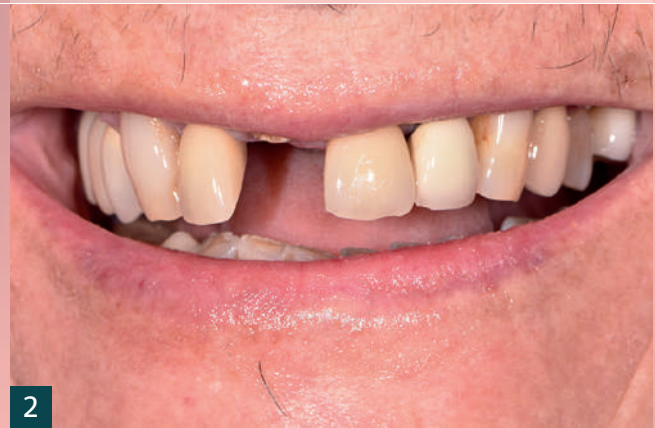

- 2006-2011 Zahnmedizinstudium in Dresden – Bester Abschluss des Jahrgangs 2011
- 2012-2015 Assistenzzeit Prof. Dr. Yildirim in Düren
- Januar 2015 Promotion
- Seit 2015 Leitender Zahnarzt, Edel + Weiss Zahnärzte, Zürich
- Master of Science Implantologie und Parodontologie (DGI)
- Master of Science Zahnärztliche Prothetik (DGPro)

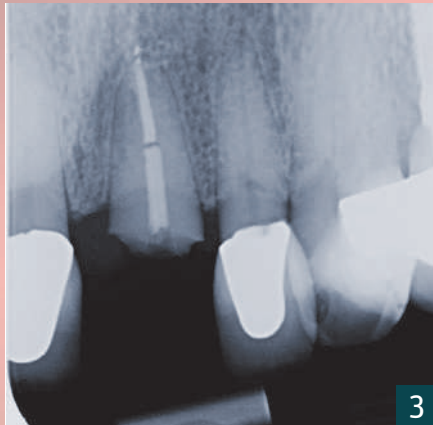■ o.d.polat@t-online.de
■ www.edel-weiss-zahnaerzte.ch



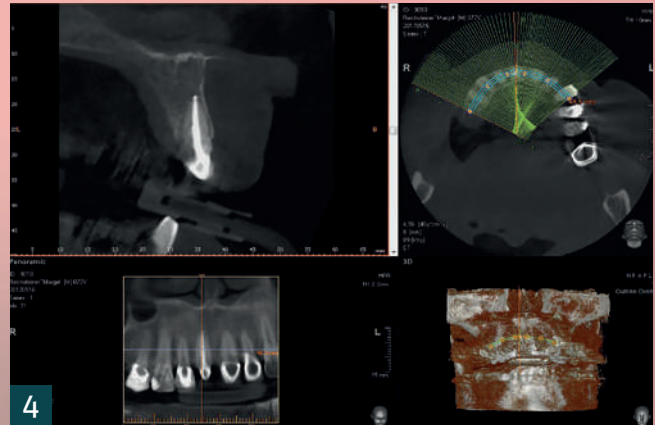
1



2



3



4

Die implantologische Versorgung von Patienten im Oberkieferfrontzahnbereich ist eine herausfordernde Therapie für den Kliniker. Während in den Anfängen der Implantologie funktionelle Aspekte im Vordergrund standen, rückt der ästhetische Gesichtspunkt mehr in den Fokus. Neben ästhetischen Ansprüchen sind für eine hohe Patientenzufriedenheit weitere Faktoren von Bedeutung. Die Patientenzufriedenheit kann mit einer kurzen Behandlungsdauer und einer geringen Morbidität des Eingriffes erhöht werden.

Die Sofortimplantation mit Sofortversorgung kann bei korrekter Umsetzung die Kriterien für eine hohe Patientenzufriedenheit erfüllen. Sie ist daher insbesondere in der anterioren Maxilla ein wichtiges implantologisches Behandlungsprotokoll. Diese Vorgehensweise erlaubt eine Schonung der vorhandenen Strukturen, eine vergleichsweise geringe Invasivität, verkürzt die Behandlungsdauer und führt zu einem ästhetisch befriedigenden Ergebnis [7,2].

Hierfür sind gewisse anatomische Voraussetzungen notwendig, da die Indikationsstellung für eine Sofortimplantation mit Sofortversorgung streng zu stellen ist. Neben anatomischen Voraussetzungen muss der Behandler Erfahrung und Know-how für eine derartige Behandlung mitbringen [8].

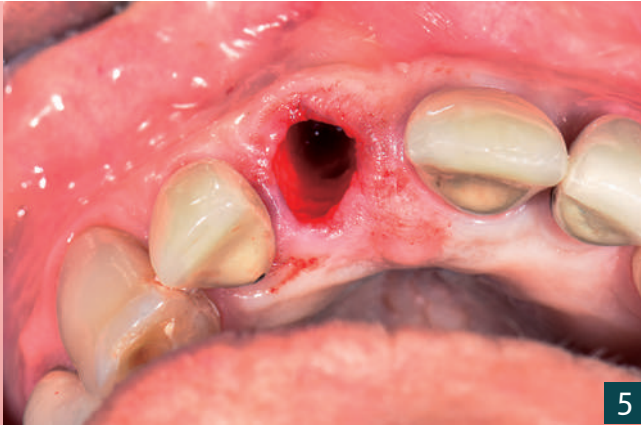Zu den wichtigsten Voraussetzungen gehört eine intakte bukkale Lamelle. Diese muss insbesondere bei der Extraktion des Zahns erhalten werden [6]. Weiterhin sollte ein ausreichendes Knochenangebot von mindestens 3mm apikal der Wurzel des zu extrahierenden Zahns vorhanden sein. Das Weichgewebe in der Implantatregion muss entzündungsfrei sein und sollte ein Band von 2 mm Keratinisierung aufweisen. Liegen diese Voraussetzungen vor, liegt es am Behandler eine korrekte dreidimensionale Positionierung des Implantates vorzunehmen, um eine erfolgreiche Behandlung zu erreichen [5].

1 Ausgangssituation okklusal.

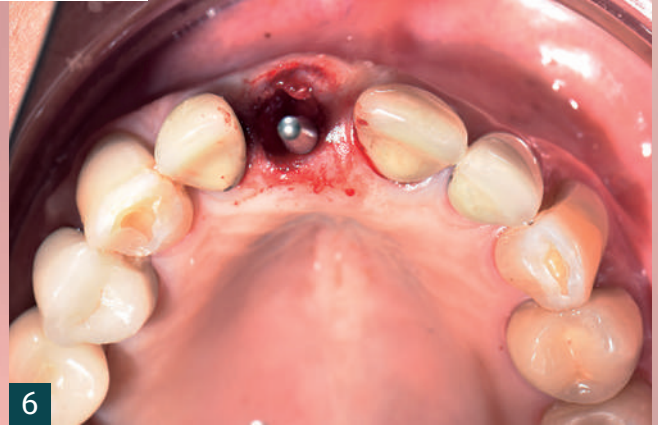2 Ausgangssituation Lippenbild.

3 Ausgangssituation Intraorales Röntgenbild Zahn 11.

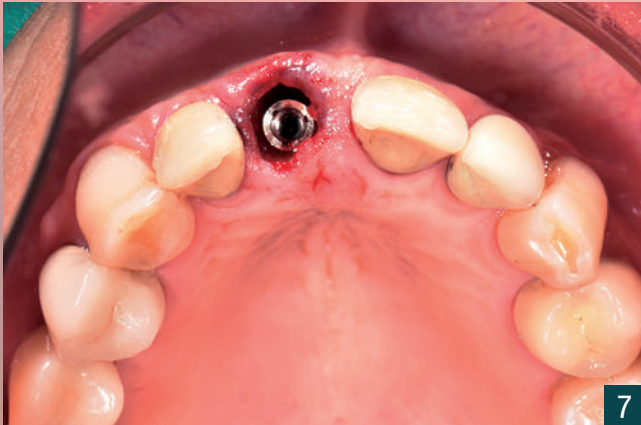
4 DVT- Aufnahme präoperativ.



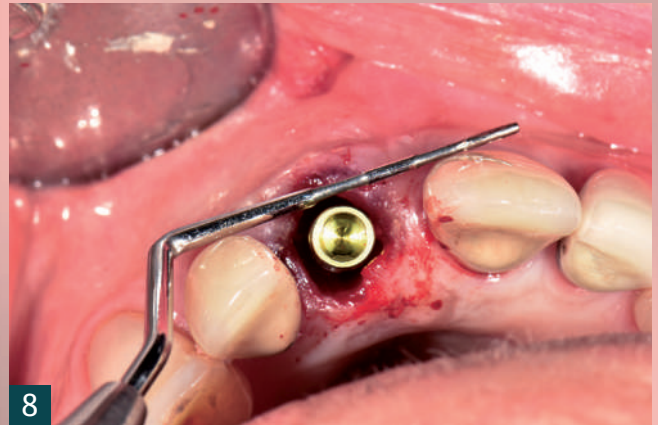
5



6



7



8

Im vorliegenden Fall wird eine Sofortimplantation mit Sofortversorgung dargestellt. Hierbei ist insbesondere ein sorgfältiges und schonendes Vorgehen von Bedeutung. Ein fehlerhaftes Vorgehen, insbesondere im ästhetischen Bereich, kann zu desaströsen Ergebnissen führen. Daher ist es unerlässlich ein sinnhaftes chirurgisches Protokoll zu verfolgen.

Patientenfall

Eine 73-jährige Patientin ohne Allgemeinerkrankungen und Medikation erschien nach einer horizontalen (Abb. 3), paragingivalen Fraktur des Zahns 11 in der Praxis (Abb. 1,2). Die Patientin wurde nach klinischer und radiografischer Untersuchung über die fehlende Erhaltungswürdigkeit des Zahnes 11 aufgeklärt. Weiterhin wurden konventionell prothetische und implantat-prothetische Behandlungsmethoden dargelegt.

Die Patientin entschied sich aufgrund der strukturerhaltenden Funktion des Implantates für eine implantologisch-prothetische Versorgung und äußerte den Wunsch einer möglichst festsitzenden provisorischen Lösung [5]. Hierzu wurde eine DVT-Aufnahme (Abb. 4) in Vorbereitung zur Sofortimplantation durchgeführt. Aufgrund der guten knöchernen Verhältnisse wurde eine Sofortimplantation mit Sofortversorgung angestrebt und dies mit der Patientin kommuniziert.

Extraktion – Sofortimplantation – Sofortversorgung

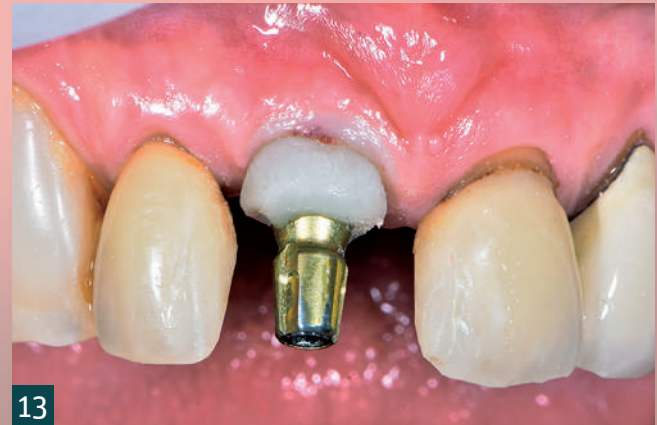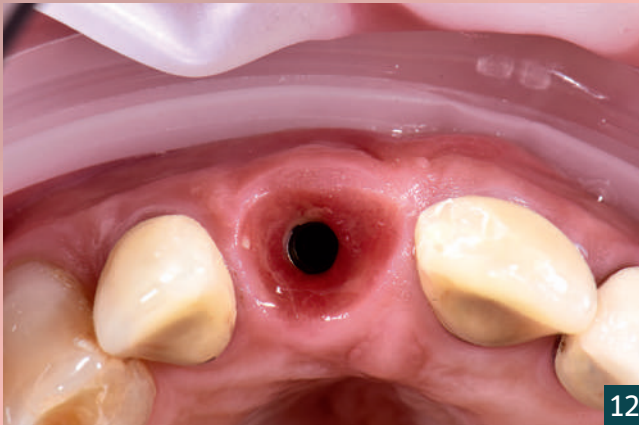
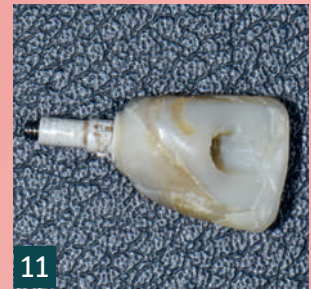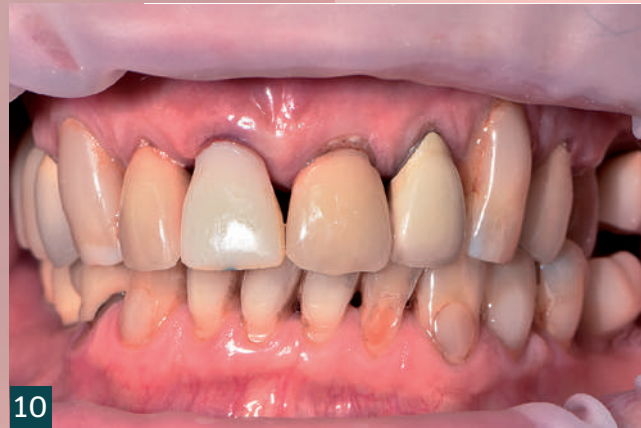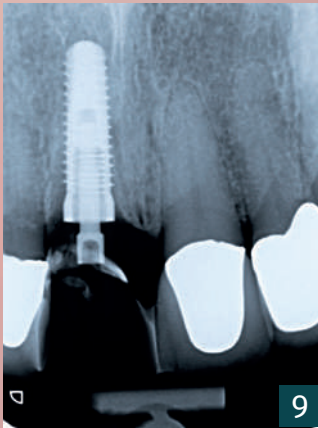Nach lokaler Infiltrationsanästhesie wurde mit Mikroskalpell, Periotom und ausschließlich mit in mesiodistal gerichteten Luxationsbewegungen der Zahn 11 entfernt. Anschließend ist die Intaktheit der bukkalen Knochenlamelle mit einer Sonde zu prüfen. Die Bohrung in die intakte Alveole erfolgt ohne Aufklappung des Zahnfleisches. Dadurch wird die Unterbrechung der Ernährung des bukkalen Knochens durch Ablösen des Periostes verhindert. Dies führt ansonsten je nach Länge der Deperiostierung zu einem Knochenverlust [9]. Die Pilotbohrung erfolgt in die palatinale Wand der Alveole und darf unter keinen Umständen dem alten Wurzelverlauf folgen (Abb. 5). Anschließend erfolgte im vorliegenden Fall die Insertion eines 3,8 mm x 13 mm langen Camlog Screw-Line Implantates (Camlog Biotechnologies) mit einer Primärstabilität von 35 Ncm (Abb. 6). Bei diesem Implantat handelt es sich um ein parallelwandiges Implantat. Dies erhöhte den Knochen-Implantat-Kontakt. Alternativ werden heutzutage Implantate mit einer zylindro-konischen Geometrie für die Sofortimplantationen empfohlen (z.B. Camlog Progressive, Nobel Active, Straumann BXL). Diese erreichen durch die selbstschneidende Implantatsspitze eine noch höhere Primärstabilität und sind zu empfehlen.

5 Intraoperativ: Pilotbohrung in die palatinale Wand.

6 Intraoperativ: Richtungsindikator.

7 Intraoperativ: Insetiertes Implantat regio 11.

8 Intraoperative Prüfung der vestibulo-oralen Positionierung.



Da die knöcherne Alveole und der Querschnitt des Implantates nicht kongruent sind, entsteht nach der Insertion des Implantates ein bukkaler Spalt zwischen dem Implantat und der bukkalen Knochenlamelle (Abb. 7). Der bukkale Spalt zwischen Implantat und Knochenlamelle betrug im vorliegenden Fall 1,5 mm. Da dieser Spalt nicht größer als die Jumping-Distance von Osteoblasten ist, wurde der Spalt so belassen, ohne ihn aufzufüllen. Die Thematik der Jumping-Distance weist kontroverse Literatur auf, wobei der Großteil der Literatur die Grenze für ein Auffüllen des bukkalen Spaltes bei 1,5mm sieht [3,1]. Größere Spaltbreiten (> 1,5 mm) können mit einem Gemisch aus autogenem und xenogenem Material aufgefüllt werden. Zur Schonung des bukkalen Knochens vor resorptiven Vorgängen kann zusätzlich ein Bindegewebsstransplantat verwendet werden [11]. Dies wurde im vorliegenden Fall aufgrund der Ablehnung der Patientin nicht durchgeführt.

Bei der Insertion des Implantates ist auf eine dreidimensional korrekte Positionierung entsprechend den Buser-Regeln zu achten [5]. Die Positionierung muss in mesio-distaler Richtung ausreichenden Abstand (1,5-2 mm) von den Nachbarzähnen gewährleisten. Unterschreiten dieses Abstandes kann sonst zu einer fehlenden Papille führen [10]. In der vestibulo-oralen Richtung darf das Implantat die bukkale Verbindungslinie der Nachbarzähne nicht überschreiten. Wird diese Regel

missachtet ist das Risiko für labiale Rezessionen stark erhöht (Abb. 8). In vertikaler Dimension soll die Implantatschulter 1 mm tiefer als die Schmelz-Zementgrenze der Nachbarzähne und gleichzeitig 1-2 mm subkrestal liegen (Abb. 9). Wird die Implantatschulter nicht tief genug inseriert, kann es zu sichtbaren metallischen Anteilen des Implantates kommen.

Nach Einbringen des Implantates wird ein provisorisches Peek-Abutment auf das Implantat geschraubt und konturiert. Darauf wird ein chairside gefertigtes Kunststoffprovisorium gesetzt. Das Provisorium ist im vorliegenden Fall ohne statische und dynamische Okklusionskontakte angepasst worden.

Nach zweimonatiger Einheilphase wurde die prothetische Behandlungsphase begonnen. Das Provisorium wurde herausgeschraubt und eine Abformung mit einem individualisierten Abformpfosten durchgeführt (Abb. 11, 12). Die Individualisierung erfolgt mit einem fließfähigen Komposit und überträgt dabei das Emergenzprofil der Weichgewebe ins zahntechnische Labor (Abb. 13). Die Suprastruktur wurde als vestibulär verblendete, direkt verschraubte Zirkonoxidkrone hergestellt. Dies verhindert eine zweiteilige Krone, bei der zementiert werden muss. Diese Vorgehensweise setzt allerdings eine Implantatachse voraus, die zu einem palatinalen Erliegen des Schraubenkanals führt.

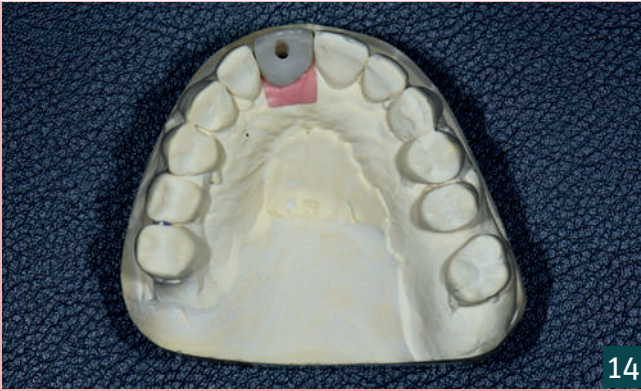9 Postoperatives Röntgenbild der Implantatinsertion.

10 Sofortversorgung postoperativ.

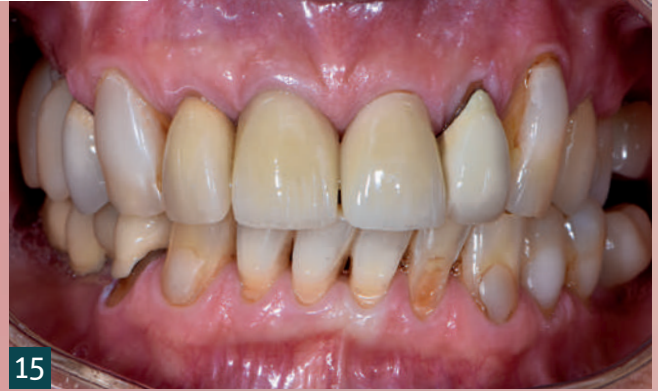11 Einteiliges Provisorium vor Abformung.

12 Ausgeformtes Emergenzprofil.

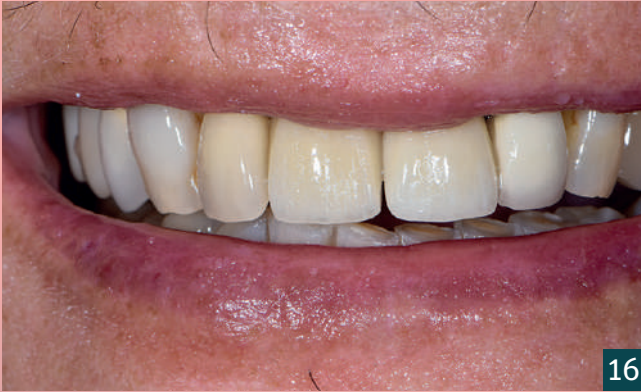13 Abformung mit individualisiertem Abformpfosten.



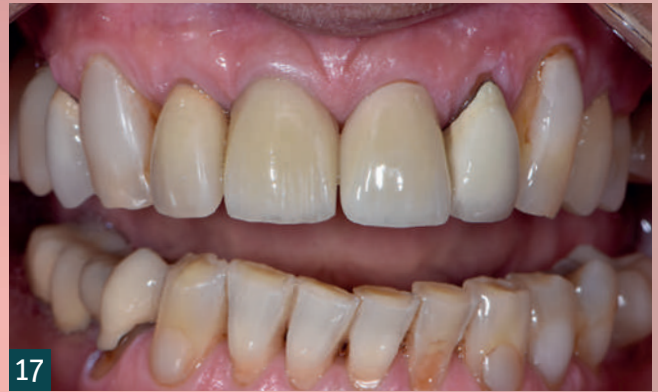14



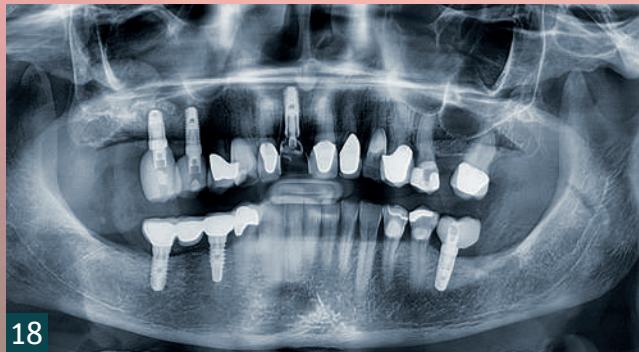
15



16



17



18

Die Patientin lehnte die prothetische Neuversorgung der übrigen Kronen ab. Lediglich der Neuversorgung des Zahns 21 stimmte sie zu. Dieser wurde entsprechend ebenfalls neu überkront (Abb. 14-18).

Fazit

Sofortimplantationen mit Sofortversorgungen können den

Patienten einen sehr angenehmen Behandlungsablauf mit weniger Eingriffen sichern. Hierfür sind allerdings entsprechende Voraussetzungen in der Anatomie und der Patientenselektion notwendig. Die Indikation ist für eine erfolgreiche Behandlung streng zu stellen. Entsprechend ist dieses Protokoll nicht immer zu verfolgen und muss stets mit einer gut überlegten Risiko-Nutzen-Abwägung betrachtet werden. ●

Scan mich!

LITERATUR
zu dieser Publikation



DZR Blaue Ecke

Abrechnungstipps zu dieser
Publikation



14 Direkt verschraubbare Krone auf Modell.

15 Klinisches Endergebnis.

16 Endergebnis im Lippenbild.

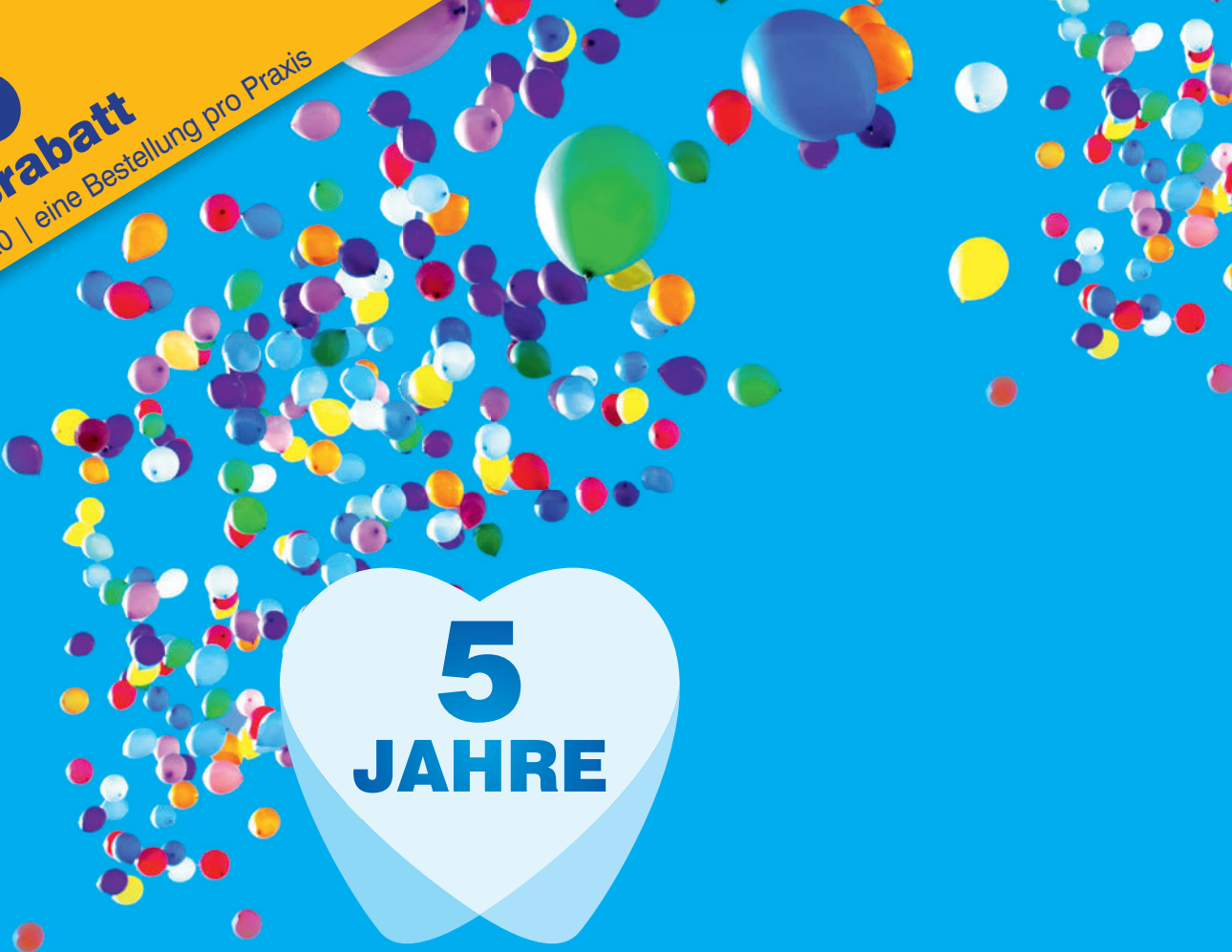17 Einjahres-Recall.

18 Postprothetisches OPG.

5%

Jubiläumsrabatt

Gültig bis 30.09.2020 | eine Bestellung pro Praxis



**5
JAHRE**

FULL SMILE

DENTAL PARTNER

20 JAHRE KNOW-HOW

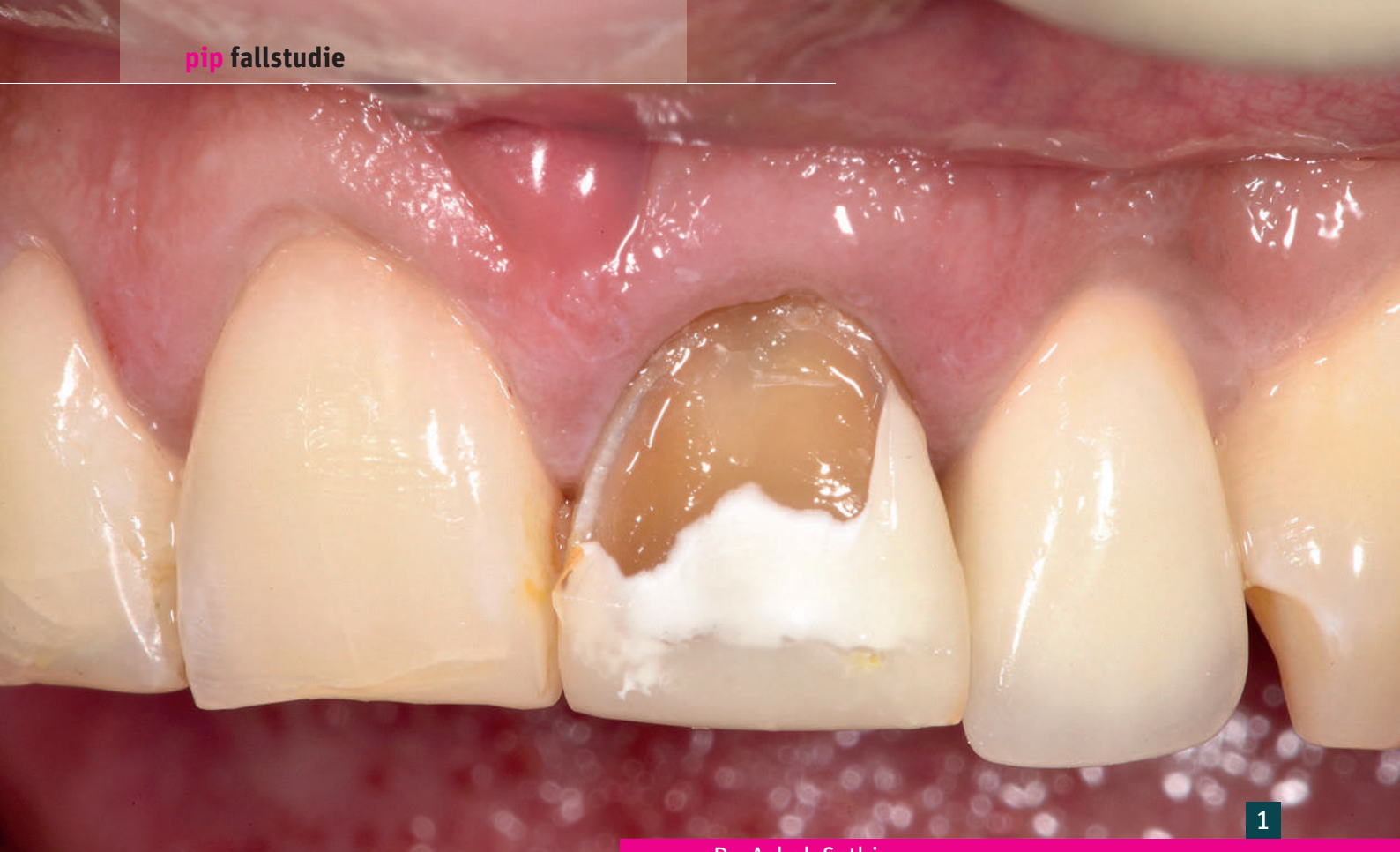**IMPLANTATE | INSTRUMENTE | BIOMATERIAL
PROFESSIONELLE BERATUNG | ERSTKLASSIGER SERVICE!**



C-TECH
CENTURY IMPLANT TECHNOLOGIES

BiOTECK®
The Science of bone tissue

deve
med. PARTNER
FOR DENTAL
INSTRUMENTS



1

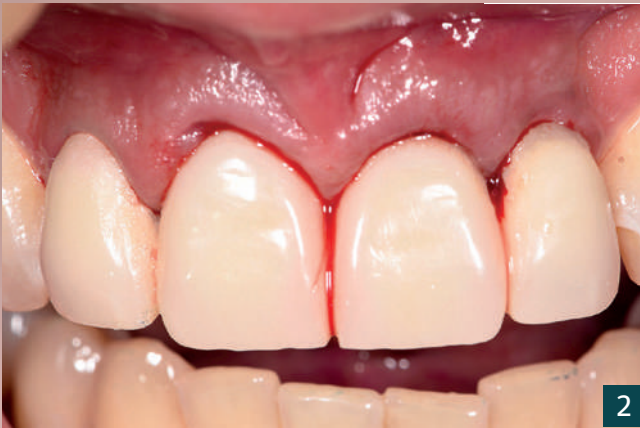Dr. Ashok Sethi



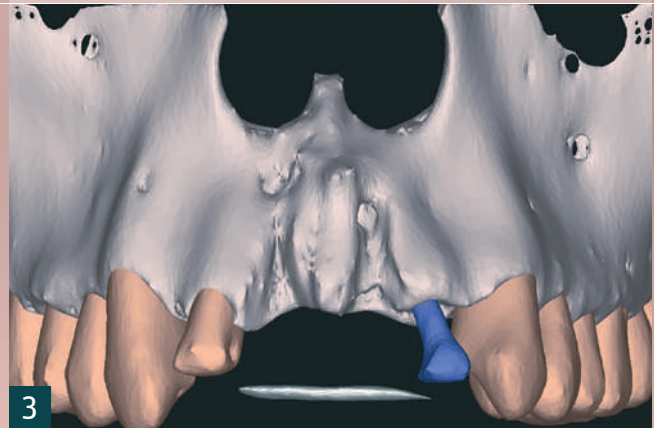
Ästhetische Rehabilitation nach Kieferfraktur und Frontzahntrauma

- BDS, DGDP(UK), MGDSRCS(Eng), DUI(Lille), FFGDP(UK)
- Specialist in Oral Surgery
- Specialist in Prosthodontics
- Seit 1979 Erfahrener und erfolgreicher Spezialist und Pionier der oralen Chirurgie u. Implantologie
- Begründer des Diploms „Implant Dentistry, Royal College of Surgeons of England“
- Referent am Royal College of Surgeons of England für Implantologie und Chirurgie
- Direktor der PID-Academy für die postgraduierten Ausbildung in praktischer Implantologie
- Gründungsmitglied und Past-Präsident der ADI
- Ehrenmitglied der ADI
- Autor des Buches „Practical Implant Dentistry“ zusammen mit Thomas Kaus
- Autor des Buches „Practical Implant Dentistry – the Science and Art“

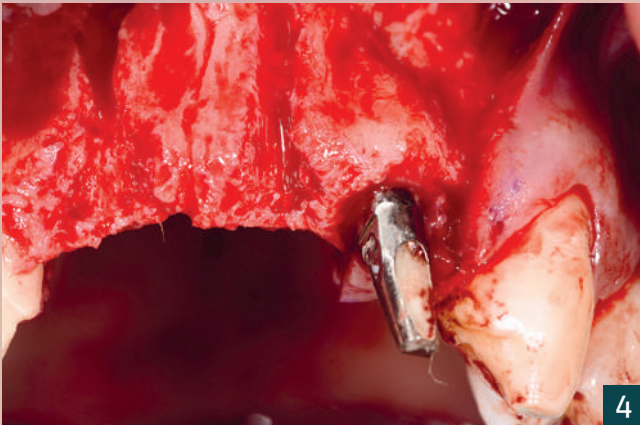
■ ashok@asethi.co.uk
 ■ www.ashoksethi.co.uk



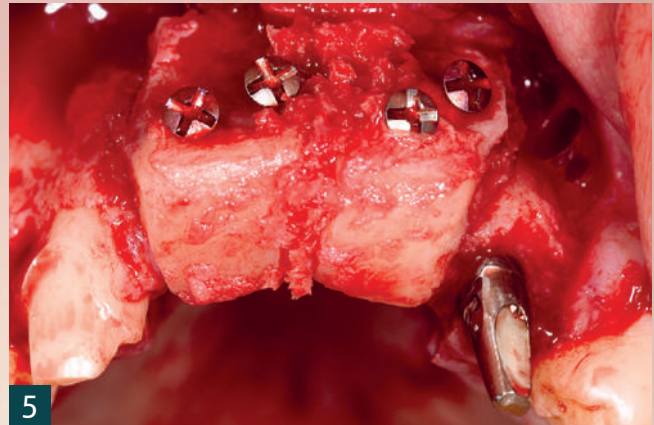
2



3



4



5

Der vorliegende Fallbericht handelt von einem jungen Patienten, der infolge eines Verkehrsunfalles Frakturen am linken Kondylus und in der Mitte der Mandibula erlitten hatte. Die Frontzähne waren ebenfalls beschädigt. Die Kieferfrakturen hatten Auswirkungen auf die Symmetrie und Harmonie des Gesichts und der Lachlinie. Diese Auswirkungen wurden im Verlauf der Behandlung, die zahnerhaltende Maßnahmen in Kombination mit einer implantatprothetischen Versorgung umfasste, korrigiert.

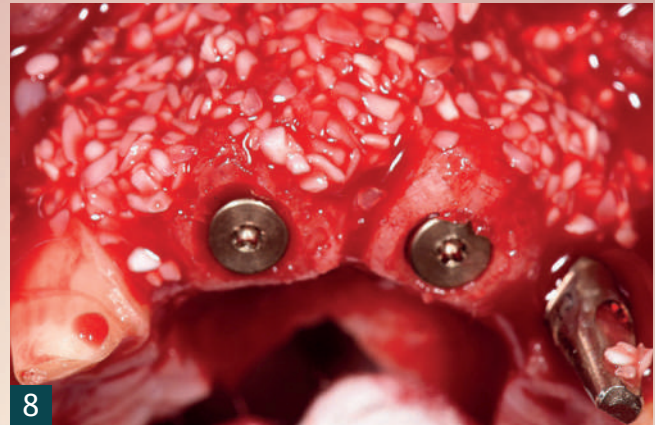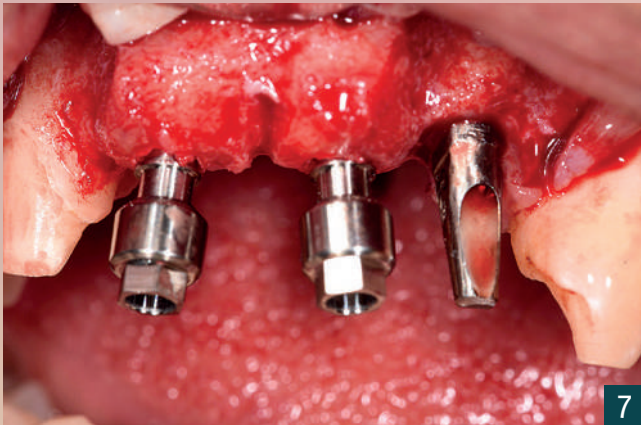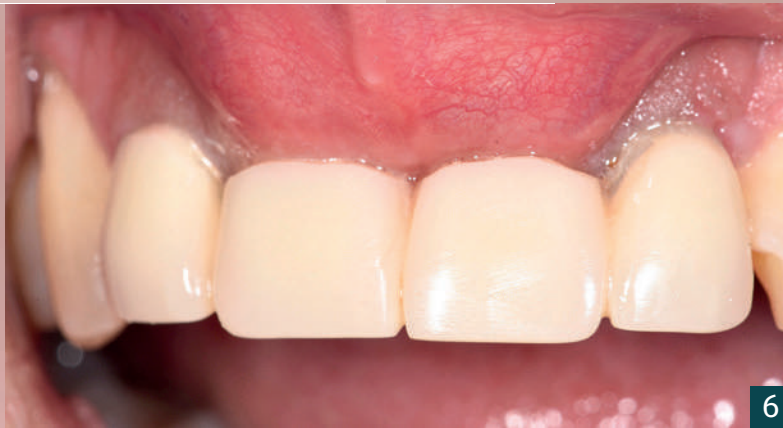Erstvorstellung

Eine ausführliche Diagnostik und Prüfung der Erhaltungswürdigkeit der betroffenen Zähne in unserer Praxis ergab, dass die Zähne 21 und 11 erhaltungswürdig waren. Zunächst wurden die zwei Oberkieferfrontzähne 11 und 21 endodontisch aufbereitet und mit Kompositfüllungen versorgt. Zahn 22 war frakturbedingt nicht erhaltungswürdig und wurde durch ein Sofortimplantat ersetzt.

Acht Jahre später erschien der Patient wieder in der Praxis. Anlass war eine herausgefallene Kompositfüllung. Bei der zahnärztlichen Untersuchung stellte sich heraus, dass die Frontzähne externe Resorptionserscheinungen der Zahnwurzeln und periapikale Veränderungen aufwiesen. Die Resorptionserscheinungen führten zu einer Ankylosierung der Zähne. Nach Befundung, Diagnostik und Aufklärung des Patienten wurde entschieden, die nicht erhaltungswürdigen Zähne 11 und 21 mit implantatgetragenen Einzelzahnkronen zu ersetzen (Myplant 2-System, Hager & Meisinger). Dies setzte jedoch eine präimplantologische Rekonstruktion des Kieferkammes voraus.

- 1 Die Frontzähne weisen acht Jahre nach dem Unfall externe Resorptionserscheinungen und periapikale Veränderungen auf.
- 2 Nach Extraktion wird eine metallarmierte provisorische Kunststoffbrücke eingesetzt.
- 3 Eine 3D-Rekonstruktion einer DVT drei Monate nach Extraktion zeigt das Ausmaß des Knochendefektes.

- 4 Gutes Knochenvolumen rund um das Implantat regio 22, welches einige Jahre zuvor inseriert worden war.
- 5 Das Transplantat wurde überkonturiert, wodurch Umbauprozesse während der Einheilphase ausgeglichen werden können.



Diagnose und Behandlungsplan

Es wurde entschieden, die nicht erhaltungswürdigen mittleren Schneidezähne (Abb. 1) zum Zeitpunkt der Extraktion mit einer metallarmierten Kunststoffbrücke zu ersetzen (Abb. 2). Als Pfeilerzähne wurden der überkronungsbedürftige seitliche Schneidezahn 12 und das nach dem Unfall gesetzte Implantat regio 22 herangezogen.

Nach drei Monaten Heilungsphase des Weichgewebes zeigte die 3D-Rekonstruktion eines digitalen Volumentomografs (DVT) einen ausgedehnten Knochendefekt (Abb. 3). Es wurde entschieden, diesen Defekt mit einem autogenen Onlay-Knochen-Transplantat zu korrigieren. Die intraorale Befunderhebung zeigte, dass eine intraorale Entnahmestelle des Knochen-Transplantates aufgrund der erforderlichen Größe des Transplantates nicht infrage kam. Als Entnahmestelle des Transplantates wurde daher der Beckenkamm ausgewählt [1,2].

Erste chirurgische Phase: Augmentation

Nach Abnahme der provisorischen Brückenversorgung wurde der Kieferkamm mithilfe einer palatinalen Schnittführung und vertikalen Entlastungsinzisionen distal der seitlichen Schneidezähne freigelegt (Abb. 4) [3,4].

Das Beckenkammtransplantat wurde dann entsprechend der erforderlichen Dimensionen von einem Orthopäden entnommen. Das Transplantat wurde an den Knochendefekt angepasst und eine mögliche Remodellierung während der Einheilphase durch eine Überkonturierung des Transplantates kompensiert. Die Fixierung des Transplantates erfolgte durch Knochenschrauben und Anwendung des Zugschraubenprinzips, was zu einer hohen Stabilität des Transplantates führte (Abb. 5). Danach verschlossen wir das Operationsgebiet mittels spannungsfreier Nähte. Die notwendige Überkonturierung des Knochen-Transplantates führte zu einer Reduzierung der Kronenlänge der provisorischen Zwischenglieder (Abb. 6) [5]. Wir entschieden uns für eine Einheilphase von drei Monaten, um das Risiko von Resorptionen nach einer deutlich längeren Einheilphase ohne funktionelle Belastung auszuschließen.

Zweite chirurgische Phase: Implantatinsertion und Abformung

Ein zweites DVT wurde angefertigt und zwei Myplant 2-Implantate mittels Software in idealer Position geplant.

Die Implantate wurden zwei bis drei Millimeter subkrestal inseriert (Abb. 7). Eine subkrestale Insertion ist möglich, da die

6 Die Zwischenglieder der provisorischen Brücke wurden wegen des überkonturierten Knochen-Transplantats nach kaudal eingekürzt.

7 Nach drei Monaten Einheilzeit wurden zwei Myplant 2-Implantate 3 mm subkrestal inseriert.

8 Gingivaformer wurden als Deckschrauben inseriert, um den Zugang zur Freilegung zu gewährleisten.

myplant two

EINE STARKE VERBINDUNG

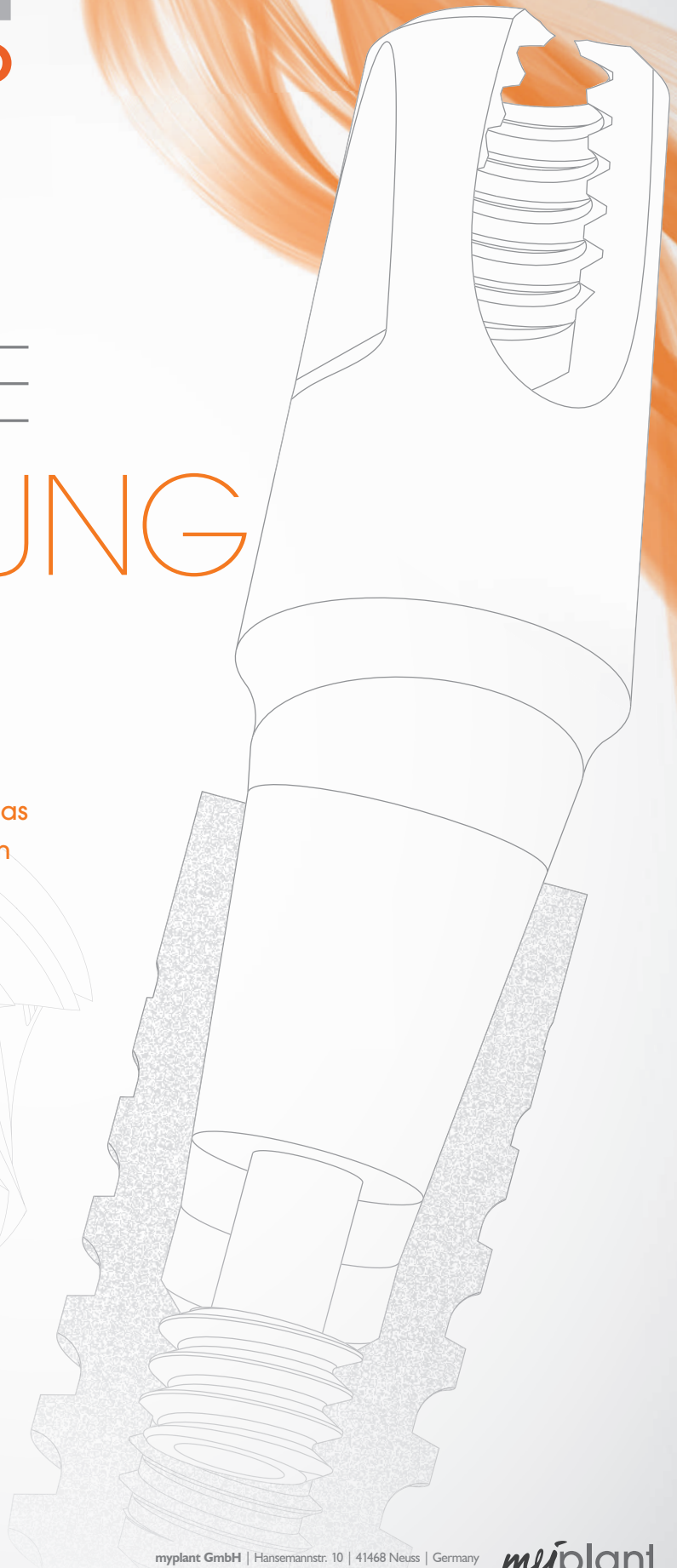myplant two ist die überzeugende Antwort auf das zentrale Patienten- und Anwenderbedürfnis nach anhaltender Hart- und Weichgewebestabilität.

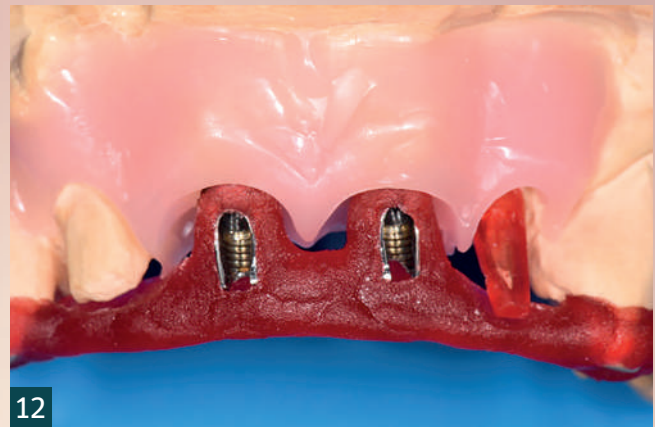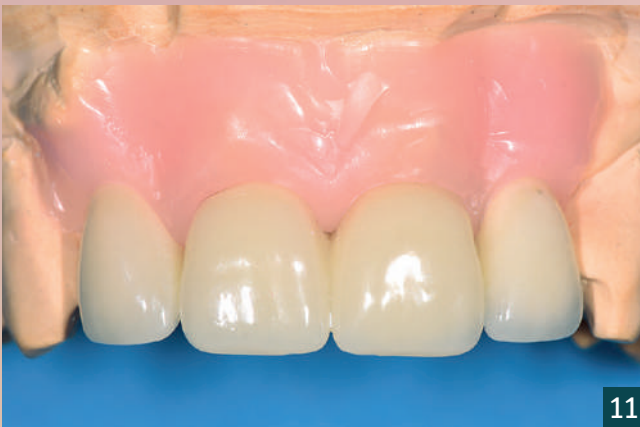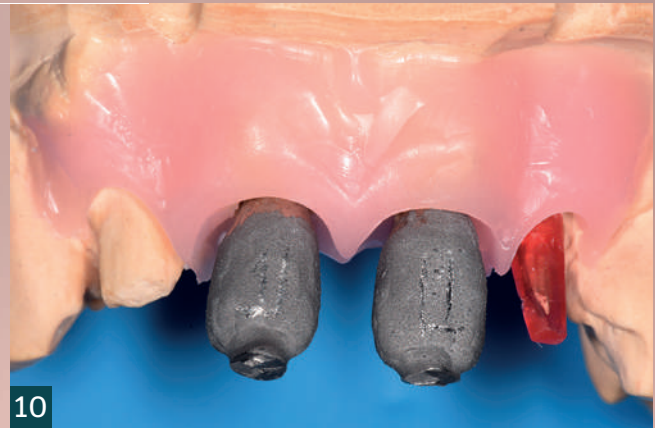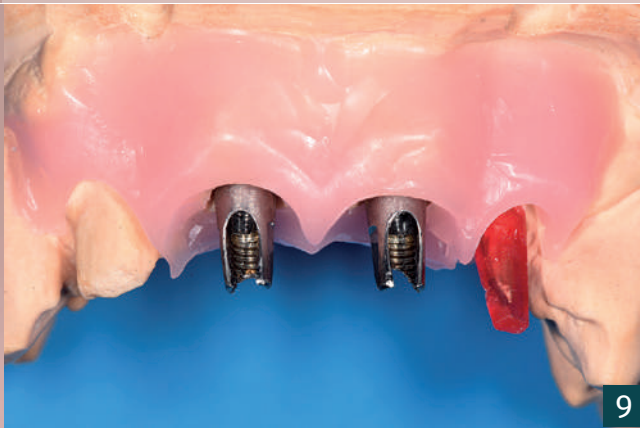
- Tief innenliegende, belastungsstabile und selbsthemmende Konusverbindung
- Bakteriendichte und mikrobewegungsfreie Implantat-Abutment-Verbindung unterstützt das subkrestale Setzen des Implantats
- Brillante langfristige Ästhetik durch stabile und gesunde Weichgewebsmanschette dank tiefem Platform-Shifting

Made in Germany.
Made by MEISINGER.

myplant GmbH | Hansemannstr. 10 | 41468 Neuss | Germany
Phone: +49 2131 1259-465 | Fax: +49 2131 2012-222 | E-Mail: info@myplant-dental.com | Internet: www.myplant-dental.com

myplant
GmbH





Implantat-Abutment-Verbindung durch eine spaltfreie konische Innenverbindung erfolgt. Die sich daraus ergebende Elimination der Mikrospalte führt zu einer mikrobiellen Abdichtung des Implantatinnenraums und dementsprechend zu einem reduzierten Periimplantitisrisiko [6,7].

Vor dem Wundverschluss wurden die Implantate mit einem additionsvernetzten mittelfließenden Silikon abgeformt. Die Übertragung der Implantatposition an das zahntechnische Labor zum Zeitpunkt der Implantatinsertion erlaubt die Anfertigung verschiedener Komponenten im Vorfeld der Implantatfreilegung [8]. Dadurch ist es möglich, die definitiven Abutments zum Zeitpunkt der Implantatfreilegung zu inserieren, wodurch eine hemidesmosomale Anheftung des Weichgewebes am Abutment ermöglicht wird. Diese Weichgewebsbarriere trägt zur periimplantären Gesundheit bei.

Anschließend wurden 3 mm hohe Gingivaformer im Sinne einer Verschlusschraube in die Implantate inseriert, um bei Freilegung einen Zugang zu den subkrestal positionierten Implantaten unter dem Knochenaufbau zu gewährleisten. Zur Verbesserung der Stabilität der Weichgewebe (Abb. 8) wurde im labialen Bereich nicht resorbierendes Hydroxylapatit-Granulat (OsteoGraf D, Dentsply Sirona) verwendet. Nach dem Wundverschluss wurde die provisorische Brücke wieder eingesetzt.

Zahntechnische Aspekte im Zusammenhang mit der Abformung

Der Zahntechnikermeister Peter Sochor verband die Implantat-Laboranaloge mit den Einbringpfosten (Myplant 2-Einbringeinheit), die als Abformpfosten zum Zeitpunkt der Implantatinsertion verwendet wurden. Anschließend repositionierte er die Einbringpfosten mit den Laboranalogen in die Abformung und fertigte ein Arbeitsmodell aus Gips an.

Anhand der Vorgaben für die anatomischen Parameter der beiden Inzisiven wählte er Abutments aus, die zur geplanten prothetischen Ausdehnung der Kronen passen würden.

Da die Abformung zum Zeitpunkt der Implantatinsertion genommen wurde, lieferte das angefertigte Modell keine Informationen über die Ausdehnung und Position der Weichgewebe bei der Freilegung der Implantate.

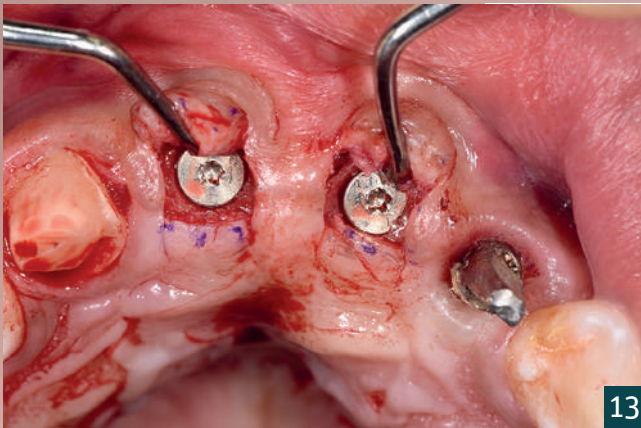
Anhand der Position der Weichgewebe vom Situationsmodell bei Anfertigung der provisorischen Brücke schätzte er diese und übertrug sie in Wachs auf das Arbeitsmodell. Ein ideales Emergenzprofil wurde aufgewachst (Abb. 9). Drei Komponenten wurden vor der Implantatfreilegung hergestellt. Als erstes wurde das Metallgerüst passend zu den Abutments (Abb. 10) gefertigt.

9 Der Techniker wählt das passende Abutment aus und modifiziert es, sodass es in die Zahnkrone passen wird.

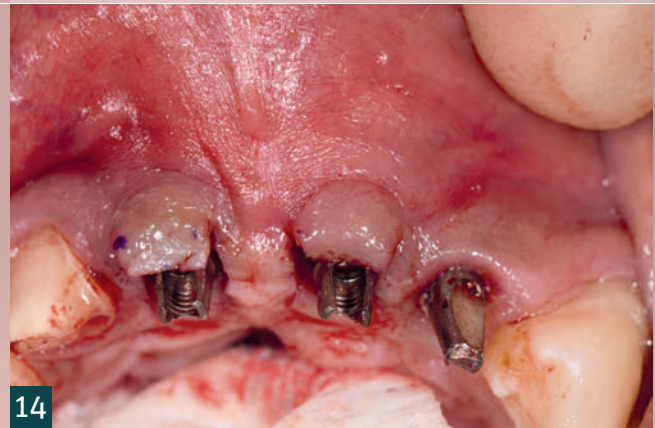10 Das Metallgerüst für die Kronen kann mit hoher Passgenauigkeit für das ausgewählte Abutment angefertigt werden.

11 Das Kunststoffprovisorium kann ebenfalls bereits jetzt angefertigt werden.

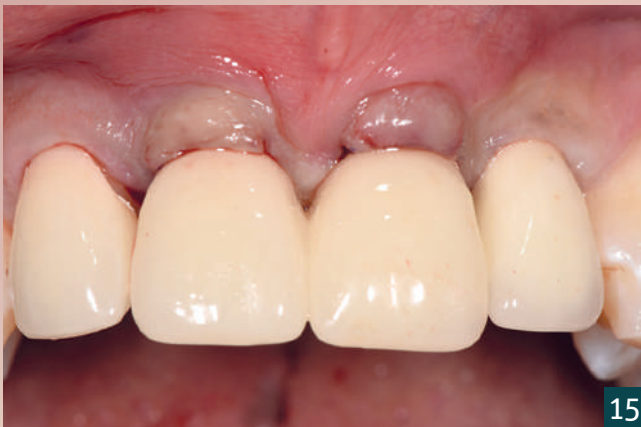12 Mit einem Indexschlüssel aus Pattern Resin (GC) wird die Abutmentposition genau in den Mund übertragen.



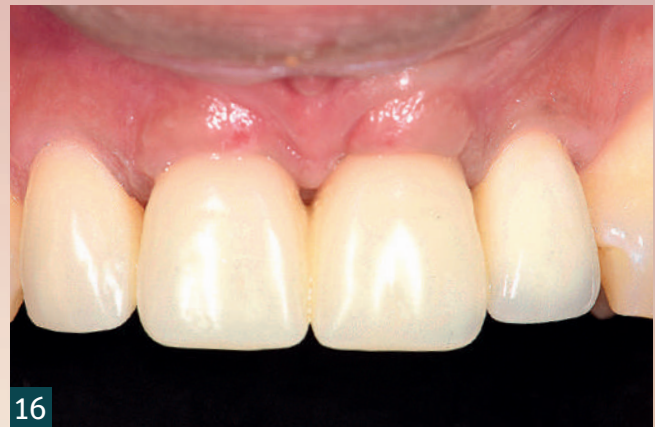13



14



15



16

Als zweites stellte der Zahntechniker anhand der vorhandenen Daten vom Situationsmodell ein Übergangsprovisorium aus Kunststoff (Abb. 11) her.

Als weitere Komponente wurde ein Transferschlüssel aus Pattern Resin hergestellt, der die korrekte Positionierung der Abutments bei der Freilegung der Implantate garantiert (Abb. 12). Die Abformung während der Implantatinserterion ermöglichte daher, dass die angeführten Laborarbeiten bereits vor der Freilegung der Implantate, während der Einheilphase, durchgeführt werden konnten.

Freilegung der Implantate und Insertion der Abutments

Unter Zuhilfenahme der Abutments auf dem Arbeitsmodell konnten die Implantatpositionen auf dem Kieferkamm leicht nachvollzogen werden. Mit einer H-Schnittführung wurden sie freigelegt (Abb. 13) und das umliegende Weichgewebe mobilisiert (Abb. 14). Nach Ausschrauben der Gingivaformer wurden die Abutments direkt mit Hilfe des Pattern Resin-Transferschlüssels positioniert und mit den Implantaten verbunden. Das erforderliche Drehmoment für die Abutmentschrauben beträgt bei dieser konischen Implantat-Abutment-Verbindung lediglich 15 Ncm.

Anschließend wurden die aus Kunststoff angefertigten Übergangsprovisorien auf den Abutments einprobiert (Abb. 15). Während dieser Phase können geringfügige Modifikationen der Übergangsprovisorien vorgenommen werden, um sicherzustellen, dass nach dem Ausheilen ein harmonisches und ansprechendes Emergenzprofil vorliegt.

Die Übergangsprovisorien wurden abschließend mit einem weichbleibenden temporären Zement eingesetzt. Man kann davon ausgehen, dass sich das labial gelegene, überschüssige Weichgewebe im Laufe der Zeit – vor Einsetzen der definitiven Restauration – auf natürliche Weise reorganisieren wird.

Herstellen der definitiven Restauration

Ein Minimum von einem Monat war für das Ausheilen der Weichgewebe erforderlich, bevor eine Abformung für die Anfertigung der definitiven Versorgung in Form von vier Einzelkronen vorgenommen werden konnte (Abb. 17).


Vor der Abformung wurden Retraktionsfäden um das Implantat regio 22 und den benachbarten seitlichen Schneidezahn gelegt. Die konventionelle Abformung unter Zuhilfenahme der Retraktionsfäden des Implantat-Abutments regio

13 Mittels H-Inzisionen werden die Implantate freigelegt.

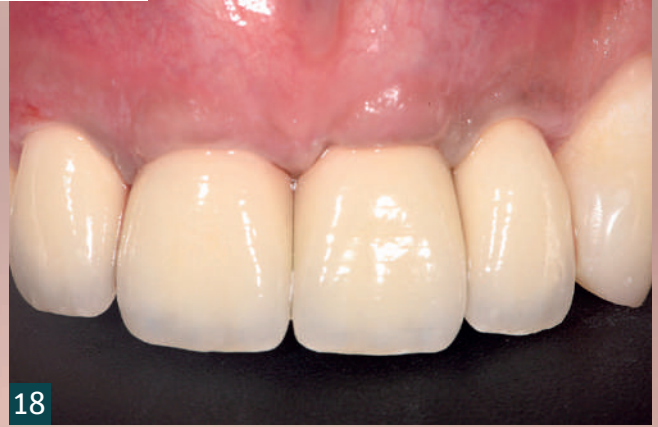14 Abutments in situ, das labiale überschüssige Gewebe wurde mobilisiert und in kleinen Rollappen fixiert.

15 Die provisorische Übergangsversorgung wird eingesetzt. Das überschüssige Weichgewebe wird sich reorganisieren.

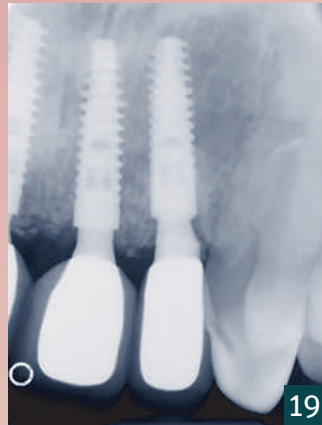16 Das Weichgewebe hat sich bereits nach einer Woche remodeliert.



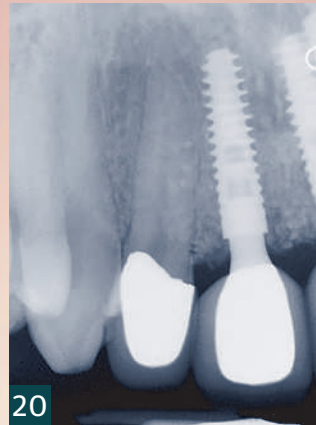
17



18



19



20

22 und des seitlichen Schneidezahns regio 12 wurde mit einer Überabformung der Metallgerüste für die Einzelzahnkronen auf den Implantaten regio 11 und 21 kombiniert. Dies erlaubt eine Übertragung der Weichgewebkontur der Frontzahnimplantate regio 11 und 21. Nach einer letzten Einprobe wurden vier Einzelkronen eingesetzt (Abb. 18).

Postoperative Kontrolle und Verlauf

Im Sinne der Dokumentation und Verlaufskontrolle fertigten wir gegen Ende der aktiven Behandlungsphase postoperative Fotos (Weichgewebe) und Röntgenbilder (Hartgewebe) an

(Abb. 19, 20) [9]. Es wird angenommen, dass das Weichgewebe sich an die optimal ausgeformte und im Design der Kronen verankerte Formgestaltung noch besser anpassen wird. Die beschriebene Versorgung mit dem verwendeten hochwertigen Implantatsystem mit einer konischen Implantat-Abutment-Verbindung sowie der funktionellen Belastung der Implantate im Knochen ermöglicht dem Patienten eine sichere und langfristig stabile Versorgungssituation. Zusätzlich wurden die Asymmetrien des Gesichts anhand der Augmentation deutlich verbessert, welches dem Patienten zu einem harmonischeren Erscheinungsbild verhalf. ●

Coautoren: Dr. med. dent. Thomas Kaus, thkaus@pid-academy.org
und Zahntechniker Peter Sochor, psochor@me.com

Scan mich!

LITERATUR
zu dieser Publikation



DZR Blaue Ecke

Abrechnungstipps zu dieser
Publikation

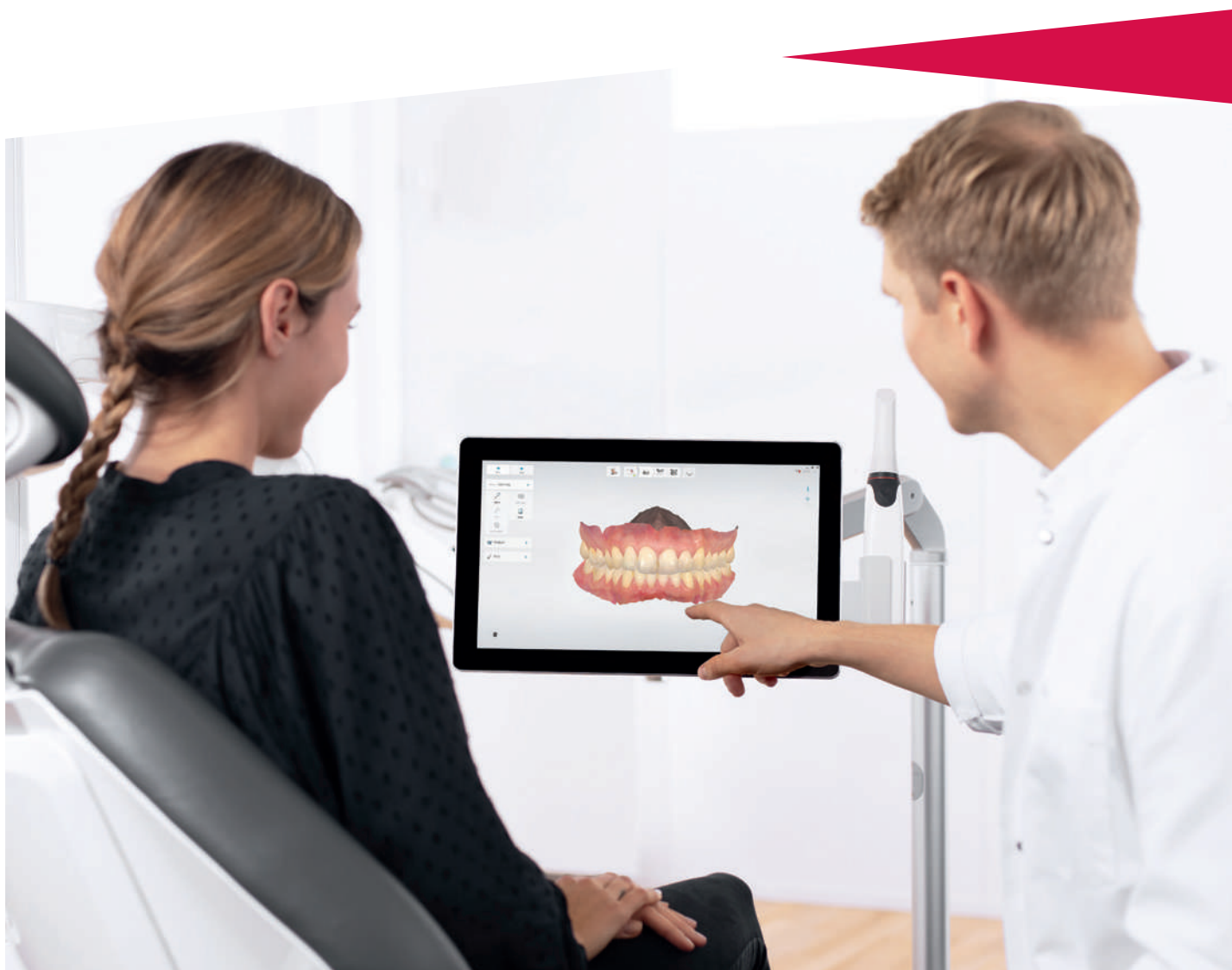

- 17** Abformung des Implantatabutments regio 22, des Zahnes 12, mit gleichzeitiger Überabformung der Metallgerüste.
- 18** Einsetzen der definitiven Restauration: Harmonische Konturierung der Versorgung für eine optimale Weichgewebsausformung.

- 19** Im postoperativen Röntgenbild ist der Knochen rund um die Implantate gut zu erkennen.
- 20** Die funktionelle Belastung und mikrosplattfreie Implantat-Abutment-Verbindung stabilisieren den Knochen.

Go Beyond TREATMENT

mit 3Shape TRIOS® 4 und TRIOS MOVE®+



Erreichen Sie eine digitale Exzellenz mit dem bislang leistungsstärksten 3Shape-Scanner und einem Setup, mit dem Sie Ihre Patienten visuell begeistern und die Behandlungsakzeptanz erhöhen können wie nie zuvor!

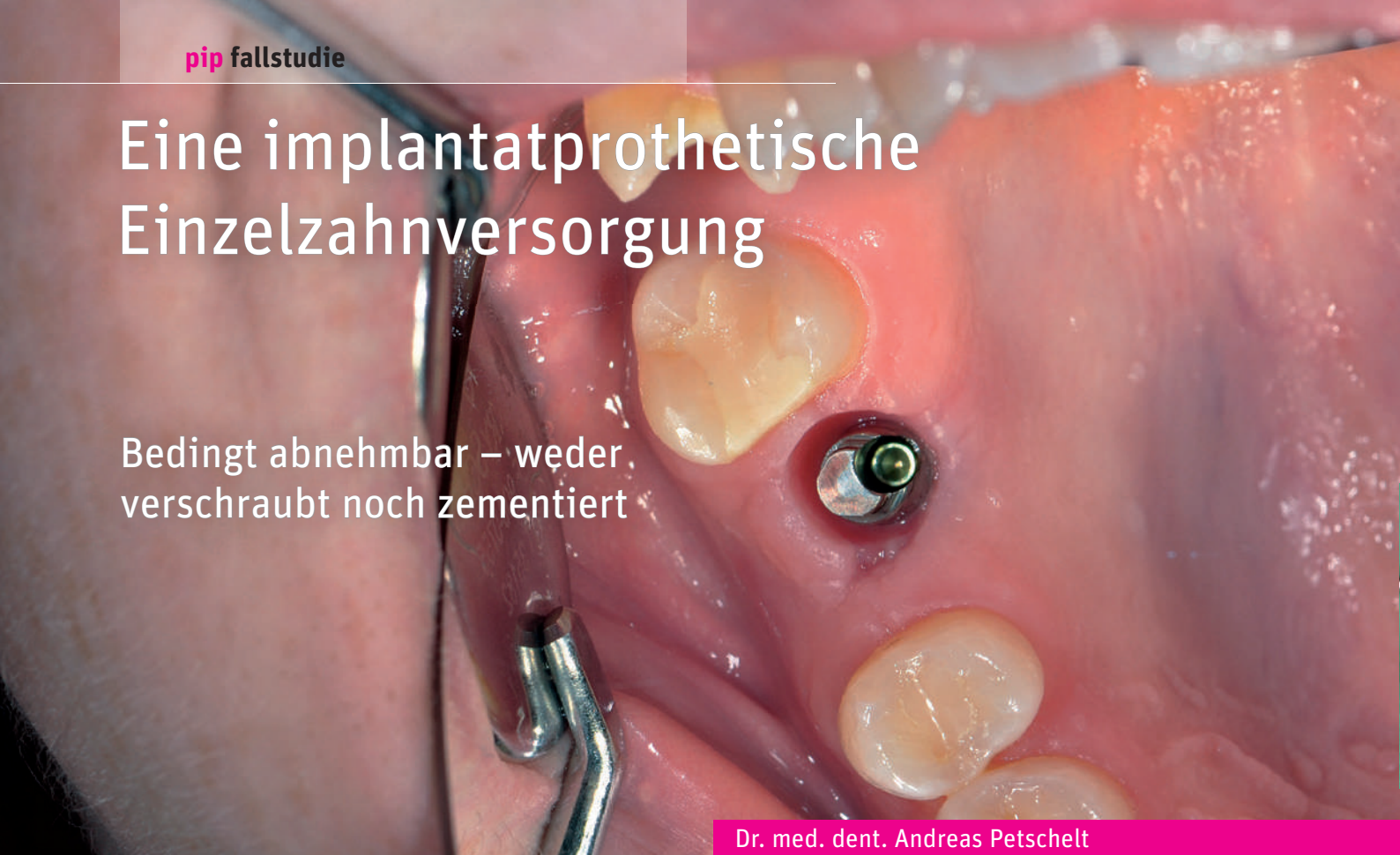
Wenden Sie sich bitte an Ihren lokalen Händler, um die Verfügbarkeit von 3Shape-Produkten in Ihrer Region zu prüfen.

© 3Shape A/S, 2020. Der Name und das Logo von 3Shape und/oder andere hier sind Marken von 3Shape A/S, die in der EU und in anderen Ländern eingetragen sind. Alle Rechte vorbehalten.

3shape 

Eine implantatprothetische Einzelzahnversorgung

Bedingt abnehmbar – weder verschraubt noch zementiert



Dr. med. dent. Friedemann Petschelt



- 1980 Staatsexamen mit Promotion, Erlangen
- 1980-1987 Assistenzzeit in versch. Zahnarzt- und MKG-Praxen
- 1987 Gründung Zahnarztpraxis Dr. Petschelt
- 1993 Ermächtigung zur Weiterbildung im Fach Zahnärztliche Chirurgie
- 1997 Gründung der Gemeinschaftspraxis
- 1999 Jahresbestenpreis der DGI
- 2013 Abschluss der Masterausbildung (Mastership) an der UCLA (LA, USA), Postgrad. Studienaufenthalt
- Zahlr. Veröffentlichungen, Vorträge
- Gutachtertätigkeit
- Pastpräsident DGI Bayern
- Gastprofessur Universität Padua

■ praxis@petschelt.de
■ www.petschelt.de

Dr. med. dent. Andreas Petschelt



- 2015 Staatsexamen Zahnmedizin
- 2015-2017 Assistenzarzt
- Seit Mai 2017 Angestellter Zahnarzt bei Dr. Petschelt und Kollegen
- 2019 Tätigkeitsschwerpunkt Implantologie und Implantatprothetik DGI

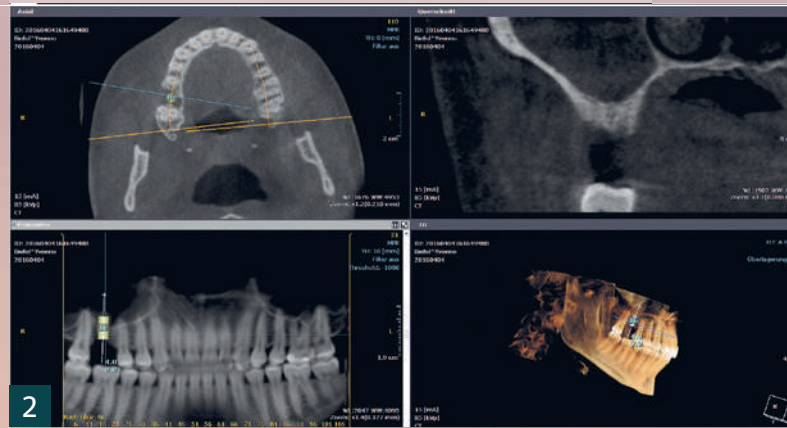
Dr. med. dent. Johannes Petschelt



- 2018 Staatsexamen Zahnmedizin
- Seit Okt. 2018 Angestellter Zahnarzt bei Dr. Petschelt und Kollegen



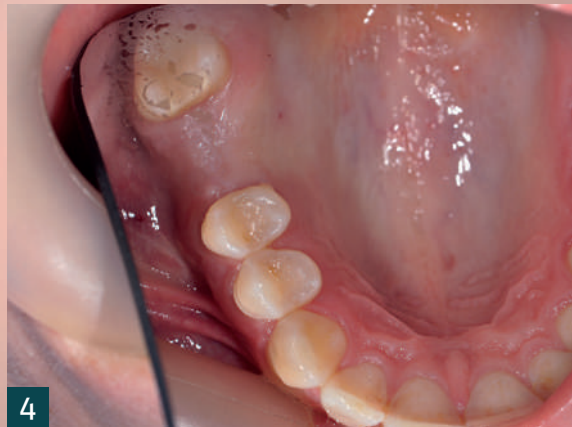1



2



3



4



5

Zementieren oder Verschrauben? Implantatgetragene Einzelzahnversorgungen stellen einen Behandler vor verfahrensbedingt technische sowie biologische Herausforderungen wie das Vermeiden von Periimplantitiden durch nicht entfernte Zementreste, die Risiken von Schraubenlockerungen bei verschraubten Konstruktionen oder eine latente Instabilität der Krone durch den Verlauf des Schraubkanals [1,2]. Eine nur durch Friktion festsitzende Krone hingegen bietet die Chance, solche systembedingten Risiken weitestgehend vermeiden zu können.

Die dentale Implantologie wird von Patienten vielfach als kostenintensiv, zeitaufwendig und risikobehaftet eingeschätzt. Daher ist es für den Entscheidungsprozess von Patienten, die sich nach erstmaligem Verlust eines Zahnes über mögliche Einzelzahnversorgungen informieren, vorrangig, eine medizinisch verständliche, zeitlich überschaubare, wirtschaftlich attraktive und nicht zuletzt langzeitstabile implantatprothetische Lösung angeboten zu bekommen. Das konometrische Konzept der Retention durch Friktion mit Acuris (Dentsply Sirona) bietet dem Behandler diese Eigenschaften. Das Instrumentarium besteht aus Laboranalog, Abformkappe, provisorischer Kappe mit Einbringinstrument, finaler Kappe, Laborkappe, Einheilkappe und dem Befestigungsinstrument mit austauschbarer Spitze (Abb. 1). Zudem stehen dem Behandler durch die Reversibilität der Aufbauten auch bei weiterem Zahnverlust in der Nachbarregion jegliche Versorgungsoptionen offen, da sowohl Krone samt Kappe vom Abutment sicher abgezogen wie auch der systemspezifische Acuris-Aufbau gegen ein alternatives Abutment getauscht werden kann.

Erreicht wird die Friktion über einen industriell präzisionsgefertigten konometrischen Aufbau (Konuswinkel von 5,9 Grad) als „Patrize“ sowie einer exakt passenden und indexierten Kap-

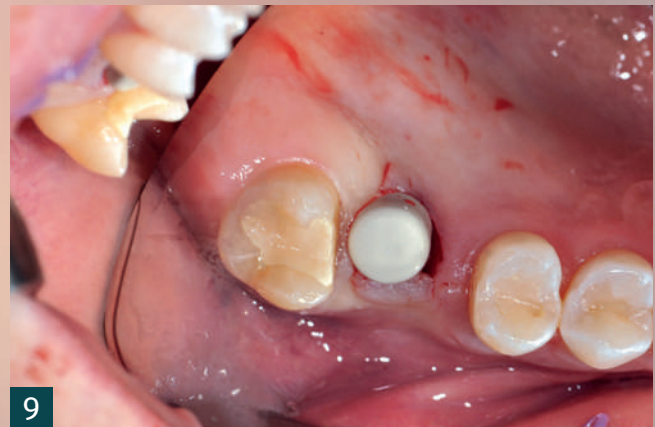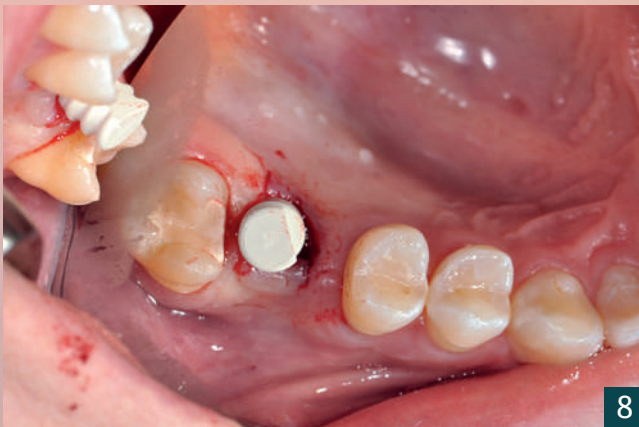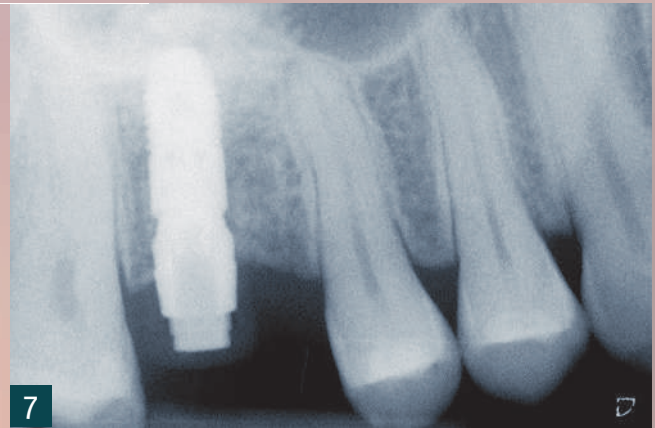
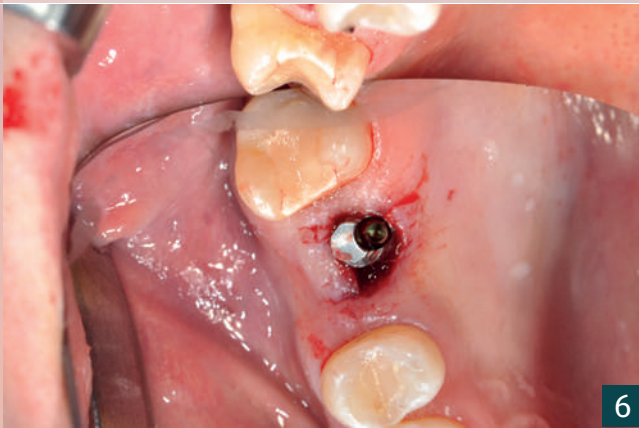
1 Die Acuris-Komponenten.

2 Präoperative Implantatplanung.

3 Astra Tech Implant System EV 4,2 S.

4 Komplikationsfrei abgeheilte periimplantäre Mukosa vor der Freilegung.

5 Konometrischer Acuris-Aufbau für 2 mm Gingivahöhe mit 15-Grad-Angulation.



pe für die Krone als „Matrize“. Mit einem eigens entwickelten Befestigungsinstrument wird sie „mit einem Klick“ auf dem Aufbau stabil fixiert, nachdem die definitive Krone zuvor extraoral auf die Kappe zementiert wurde. Mit diesem Vorgehen wird ein erheblicher Zeitgewinn für Patient und Behandler realisiert, zumal auch ein Wechseln von Aufbaukomponenten oder Gingivaformern entfällt.

Bei der wie im vorgestellten Fall üblichen Vorgehensweise fallen mit dem Acuris-Konzept nach der Implantation nur noch zwei Behandlungstermine an:

1. Freilegung des Implantats mit Abformung und temporärer Versorgung
2. Eingliederung der finalen Krone

Der Fall

Zahn 16 der 28-jährigen Patientin war nicht mehr erhaltungswürdig und musste extrahiert werden. Nach eingehender Darlegung der verschiedenen Therapieoptionen entschied sich die Patientin für eine festsitzende Versorgung ihrer Schalltlücke. Unmittelbar nach Extraktion wurde ein Astra Tech Implant System EV 4,2 S mit 9 mm Länge (Dentsply Sirona) gemäß Protokoll knochenbündig inseriert. Positionierung und Ausrichtung des Implantats erfolgten

anhand einer DVT-Planung. Augmentative Maßnahmen waren nicht notwendig. Das Implantat heilte gedeckt ein und wurde sechs Monate später nach vollständiger und komplikationsfreier Ausheilung mit einer minimalen Inzision eröffnet. Ein konometrischer Acuris-Aufbau mit 15-Grad-Angulation wurde eingesetzt und mittels Ratsche bei einem Drehmoment von 25 Ncm definitiv in der Endposition festgezogen (Abb. 2-7).

Zur Abformung für das Meistermodell wurde die indexierte Abformkappe auf den Aufbau gesteckt und zur Stabilisierung über die Nachbarzähne fixiert. So konnte die Position des Abutments exakt übertragen werden. Bis zur Fertigstellung der Krone wurde der Aufbau mit einer Einheilkappe geschützt. Die Fertigung der verblendeten NEM-Krone auf der Laborkappe sowie das extraorale Verkleben der Krone mit der finalen Acuris-Kappe erfolgte im Praxislabor (Abb. 8-11).

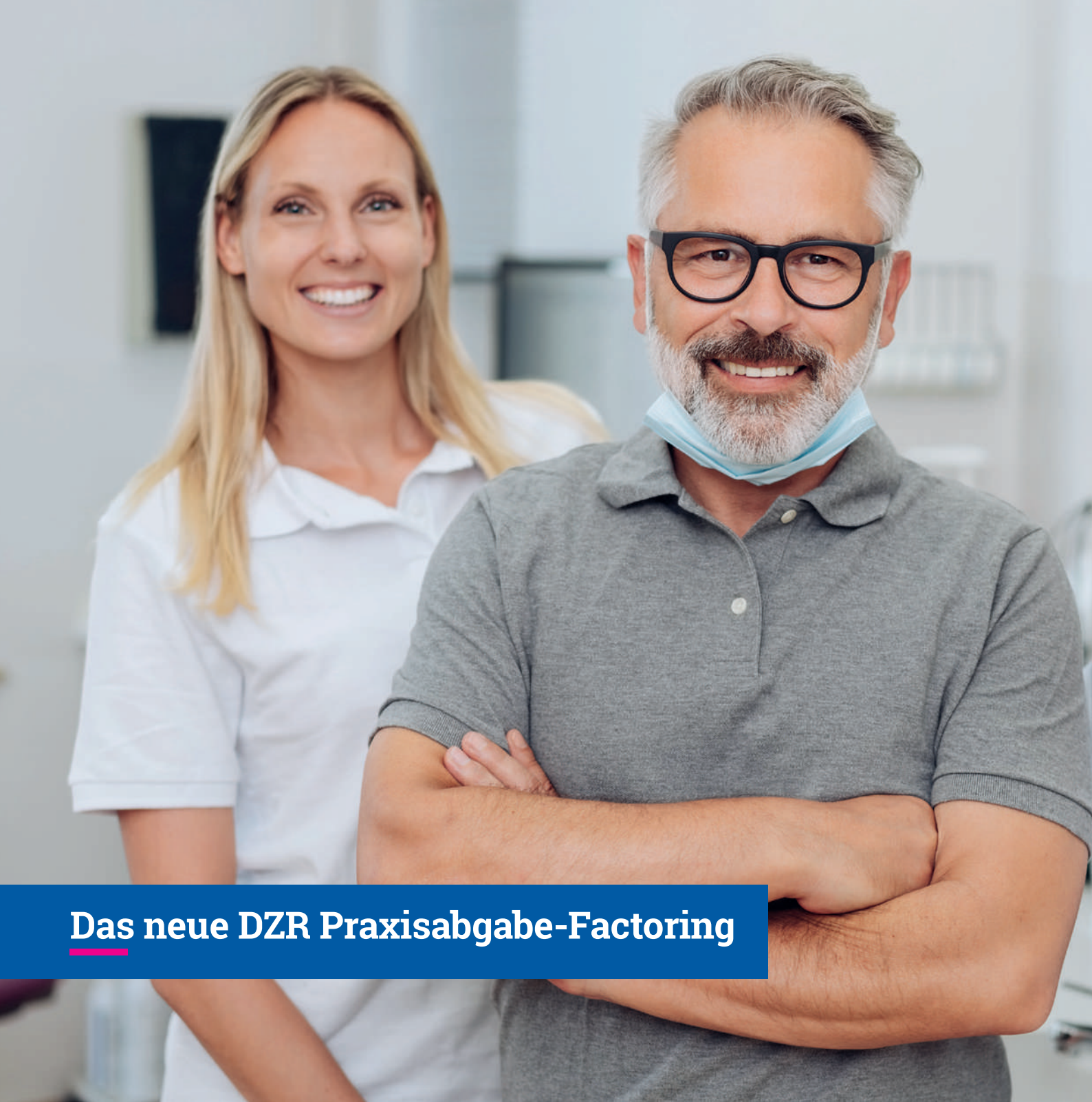In aller Regel regeneriert sich die periimplantäre Mukosa innerhalb von zwei Wochen. Die finale Krone wurde zunächst „handfest“ auf den Aufbau gesetzt. Hierbei sichert die Indexierung den korrekten Sitz und die exakte Ausrichtung der Krone. Mit dem Befestigungsinstrument wurde die Krone klinisch stabil mit dem Aufbau verbunden, indem sie über einen Federimpuls mit werkseitig voreingestellter Impulsstärke auf

6 Aufbau in finaler Position.

7 Röntgenkontrollaufnahme nach definitivem Fixieren des Aufbaus.

8 Abformkappe für die indexierte Übertragung der Aufbauposition.

9 Zum temporären Schutz des Aufbaus eingesetzte Einheilkappe.



Das neue DZR Praxisabgabe-Factoring

Sie planen aktuell die Praxisabgabe oder geben Ihre Praxis demnächst ab?

Mit unserem neuen **DZR Praxisabgabe-Factoring** haben Sie und Ihr Nachfolger nach dem Zeitpunkt der Praxisübergabe keinen Stress mehr mit den „Altpatienten“. Wir kümmern uns darum. Speziell auf Ihre Bedürfnisse zugeschnitten!

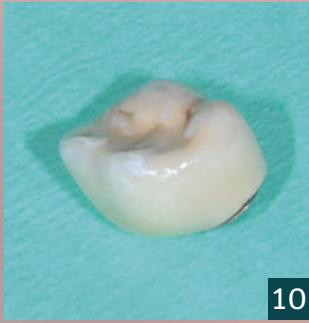
- **Stressfreie Patientenverwaltung**, Abrechnung und Betreuung vor und nach Praxisübergabe
- **Individuelle Vorteilskonditionen** und Sonderleistungen für Abgeber und Nachfolger
- **Klarer Abschluss** der alten Patientenrechnungen und sauberer Start für den Nachfolger

Interessiert? Dann kontaktieren Sie uns unter Tel. 0711 99373-4993 oder unter mail@dzt.de.

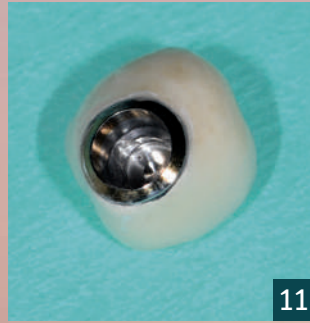
Sicherheit. Kompetenz. Vertrauen.

Beim Marktführer in der zahnärztlichen Privatliquidation.

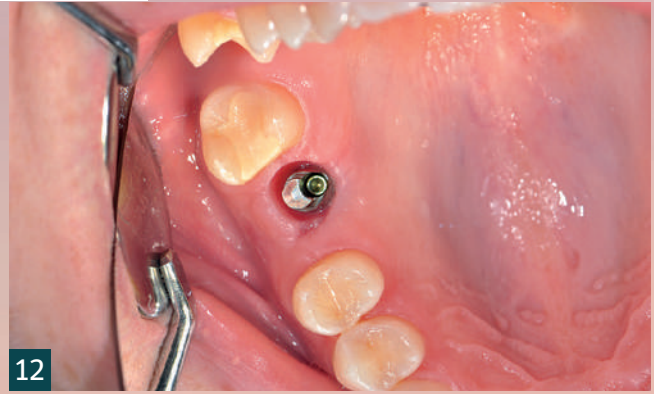
DZR Deutsches
Zahnärztliches
Rechenzentrum



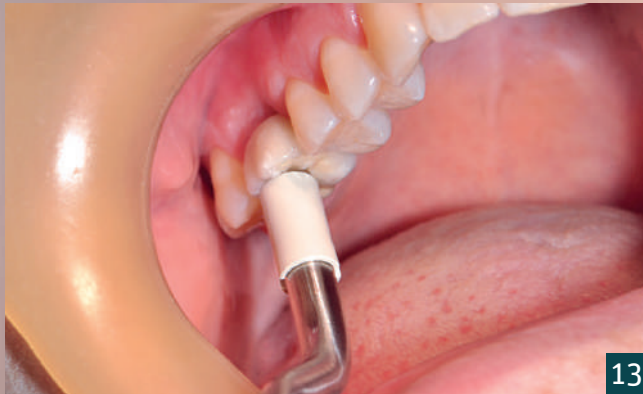10



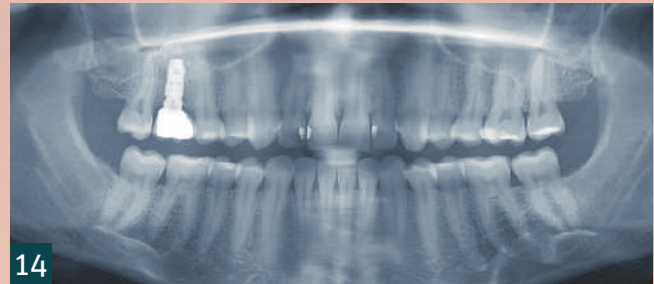
11



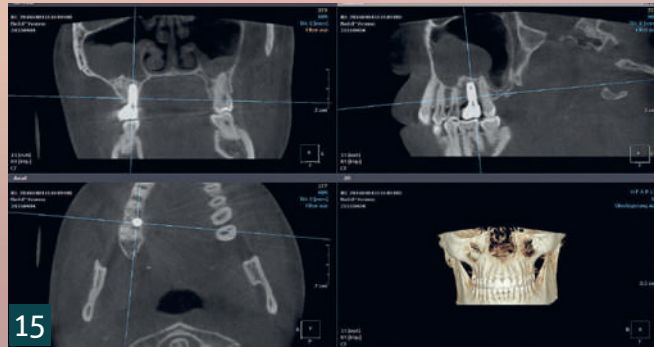
12



13



14



15

den Aufbau gedrückt wurde. Beim Recall ein Jahr später zeigte sich in der Röntgenkontrolle eine stabile Gewebesituation (Abb. 12-15).

Schlussbetrachtung

Die dauerhaft stabile Befestigung einer Einzelkrone nach dem Acuris-Konzept in nur zwei Sitzungen bringt nicht nur eine spürbare Zeit- und Kostenersparnis. Der Behand-

ler kann seinem Patienten eine sichere Prognose geben, da technische und biologische Risiken wie Schraubenlockerung oder nicht entfernte Zementreste entfallen. Die industriell präzisionsgefertigten Komponenten erleichtern den Workflow in Praxis und Labor und ermöglichen qualitativ hochwertige Resultate. Ein für den Patienten solchermaßen positiv empfundener Behandlungsablauf fördert auch seine Akzeptanz implantologischer Eingriffe als alternative Versorgung bei künftigem Zahnverlust.

Scan mich!

LITERATUR
zu dieser Publikation



DZR Blaue Ecke

Abrechnungstipps zu dieser
Publikation



10 Extraoral mit der finalen Kappe verklebte ...

11 ... Krone von okklusal und basal.

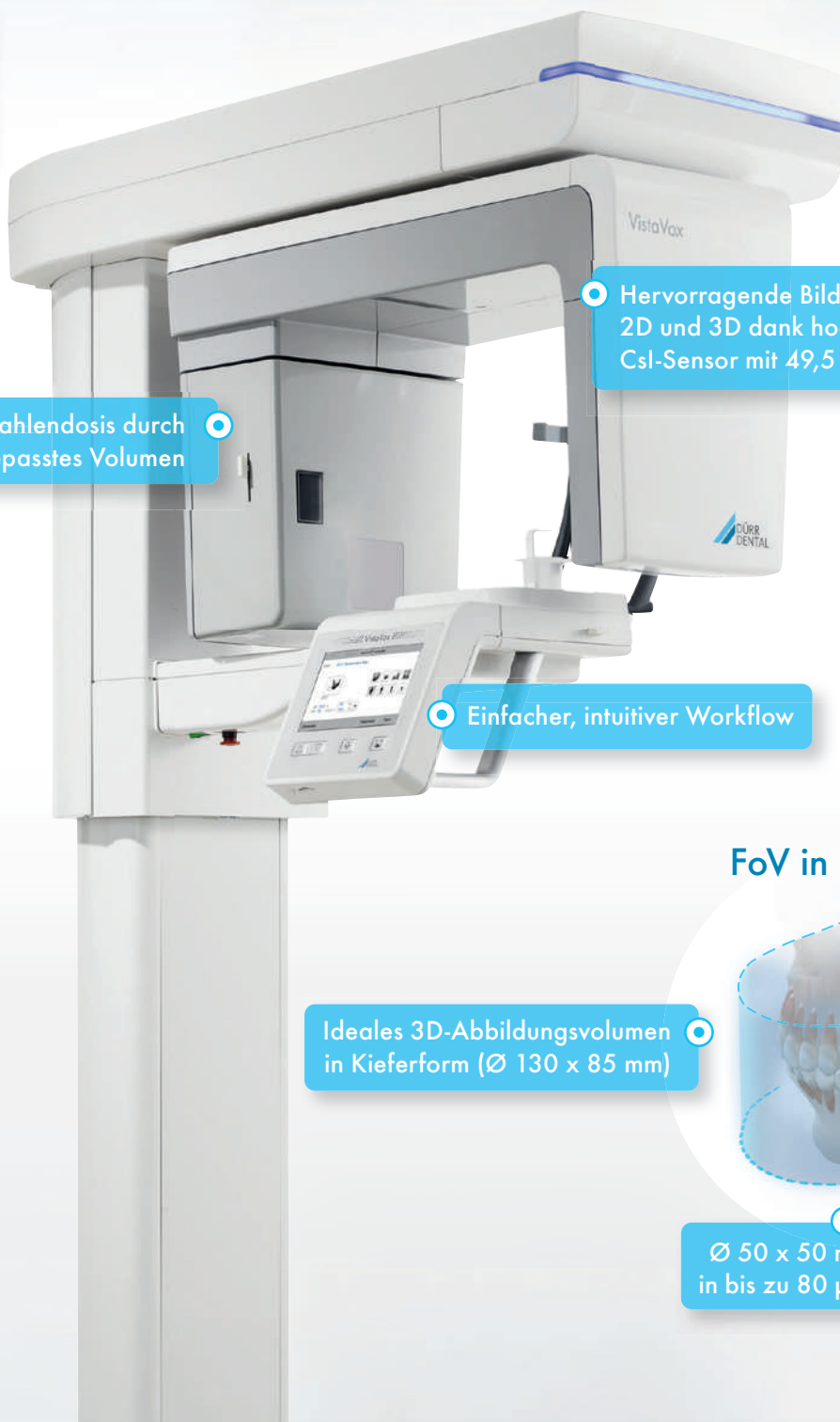12 Reizfrei abgeheilte periimplantäre Mukosa nach Abnahme der Einheilkappe.

13 Definitives Eingliedern der Krone mit dem Befestigungsinstrument.

14 Röntgenkontrolle nach Eingliederung der Krone.

15 Stabiler Zustand der hart- und weichgeweblichen Strukturen, DVT-Aufnahme ein Jahr nach Versorgung.

VistaVox S: Das 3D von Dürr Dental.



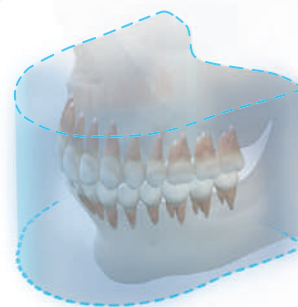Reduzierte Strahlendosis durch anatomisch angepasstes Volumen

Hervorragende Bildqualität in 2D und 3D dank hochauflösendem CsI-Sensor mit 49,5 µm Pixelgröße

Einfacher, intuitiver Workflow

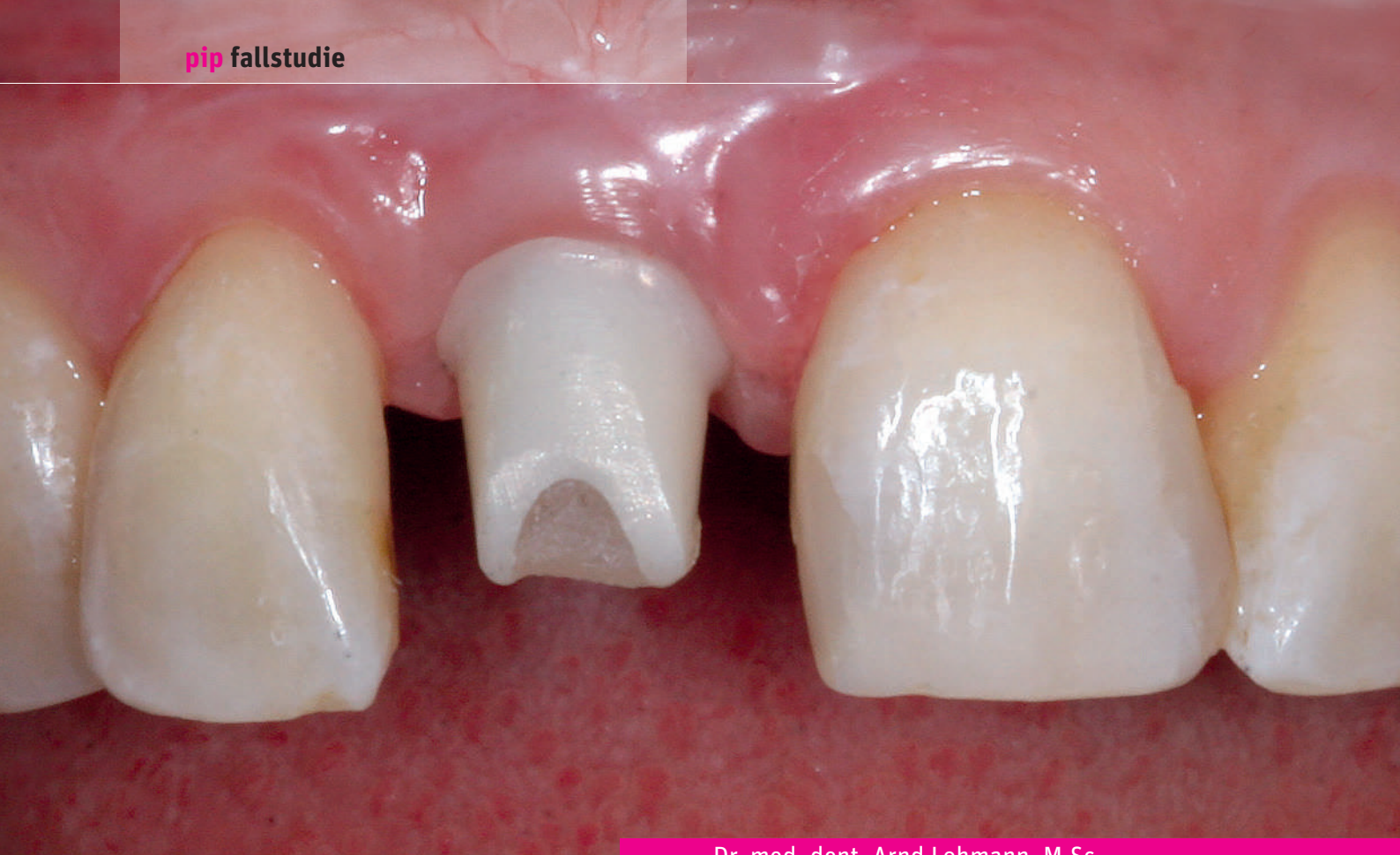Ideales 3D-Abbildungsvolumen in Kieferform (Ø 130 x 85 mm)

FoV in Kieferform



Ø 50 x 50 mm Volumen in bis zu 80 µm Auflösung





Dr. med. dent. Arnd Lohmann, M.Sc.

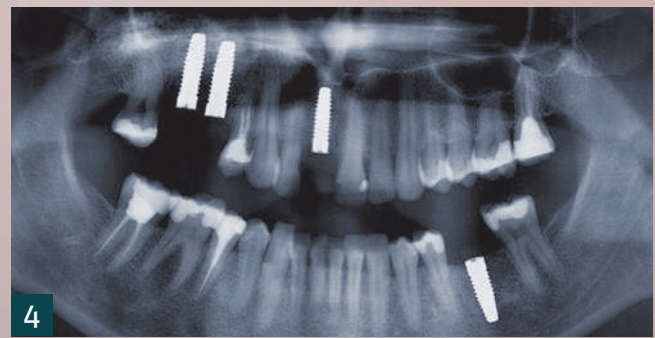
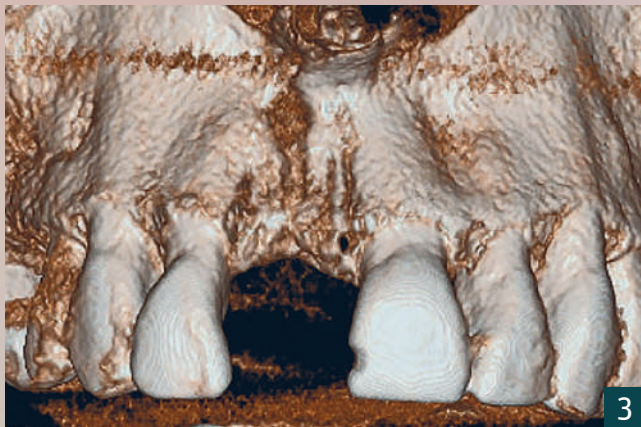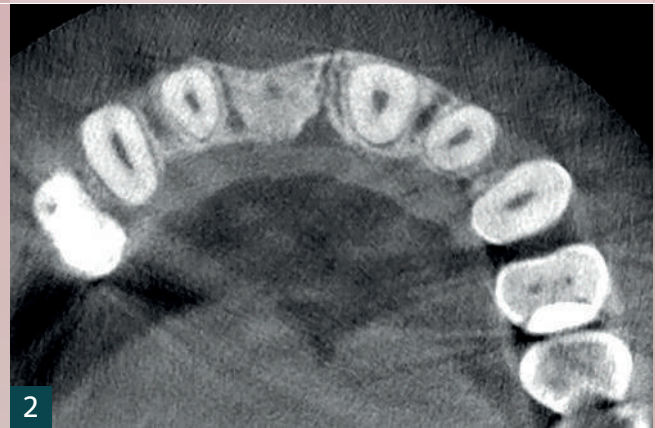

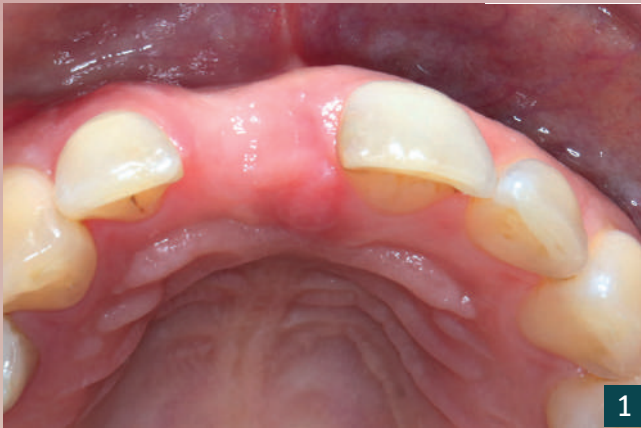
Vollkeramische Implantate

Heute schon eine vollwertige
Alternative?

- 2002 Approbation Zahnmedizin, Hamburg
- 2002-2003 Assistenz Zahnarzt MKG-Chirurgie
- 2003 Promotion zum Dr. med. dent.
- Seit 2003 Praxispartnerschaft mit Dr. Rainer Lohmann, Bremen
- Seit 2005 Tätigkeitsschwerpunkt Implantologie
- 2007 Master of Science in Implantologie
- Seit 2007 Referent bei nationalen und internationalen Veranstaltungen und Kongressen
- Seit 2015 durch die ZÄK anerkannter Spezialist für Implantologie
- Autor nationaler und internationaler Veröffentlichungen
- Mitglied der DGOI, DGZI und DGI

■ mail@dr-arnd-lohmann.de
■ www.dr-arnd-lohmann.de



Vollkeramische Implantatsysteme können insbesondere für Patienten, die aufgrund einer verstärkten immunologischen Abwehrreaktion auf Titanoxid ein statistisch erhöhtes Risiko eines Titanimplantatverlustes tragen, eine Alternative darstellen. Allerdings sind nicht alle zur Verfügung stehenden vollkeramischen Implantatsysteme den Titan-Alternativen ebenbürtig. Betrachtet man die prothetischen Versorgungsmöglichkeiten, unterscheiden sich die vollkeramischen Systeme, wie etwa bei der Auswahl an Aufbauteilen oder aufgrund von Limitationen durch die Implantat-Aufbau-Verbindung.

Fallbericht

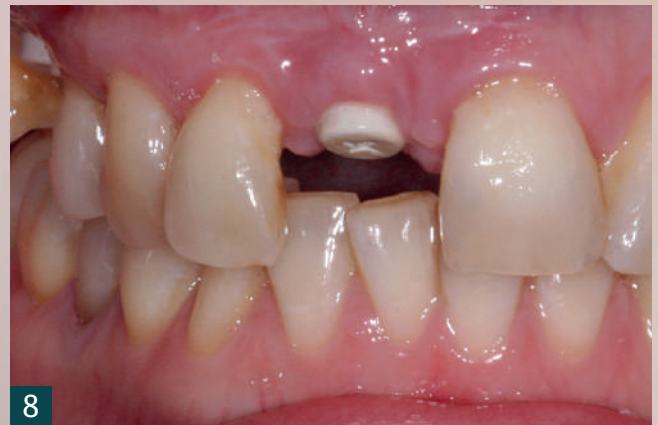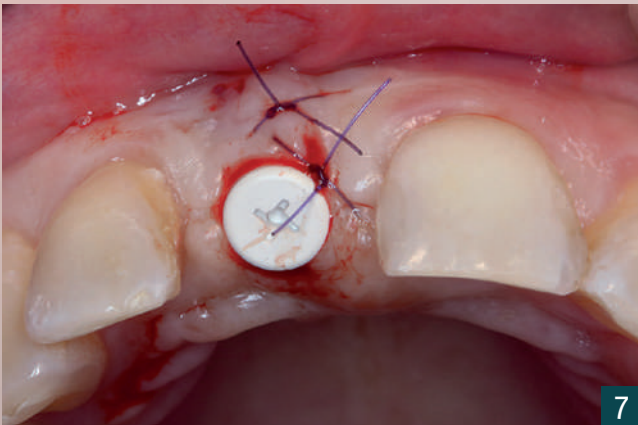
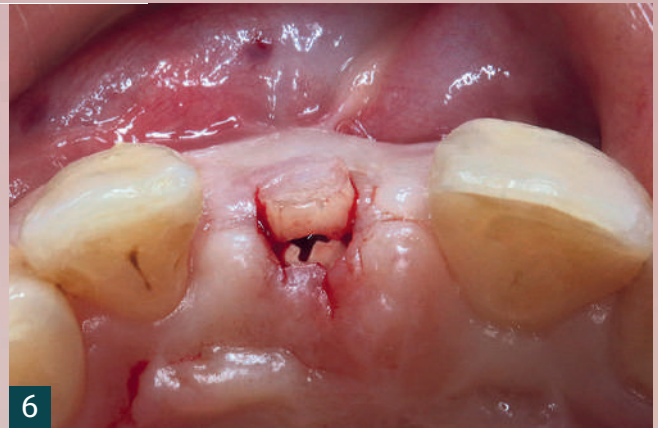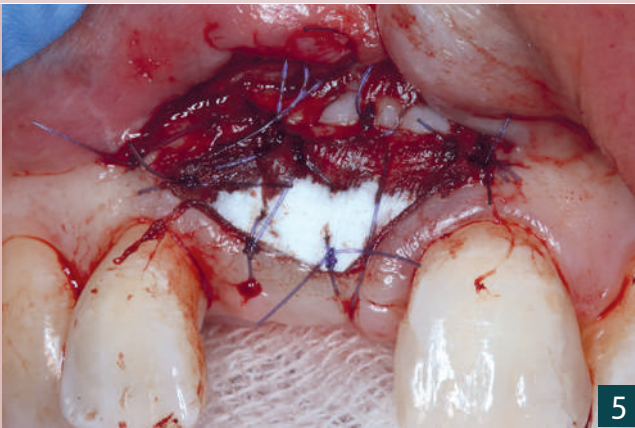Der hier vorgestellte Fall zeigt eine bei Behandlungsbeginn 38 Jahre alte Patientin, Nichtraucherin, mit gutem Allgemeinzustand und guter Mundhygiene. Um eine optimale Therapiesicherheit zu gewähren, führte die Hauszahnärztin vor Therapiebeginn einen Titan-Stimulationstest und einen Entzündungs-Prädispositionstest durch (IMD Berlin). Das Ergebnis zeigte einen Entzündungsgrad 3, was einem 3,8-fach gesteigerten Risikos eines Titanimplantatverlustes entspricht. Daher wurde zur Versorgung auf ein vollkeramisches Implantatsystem zurückgegriffen (Zeramex XT, Dentalpoint AG). Die vorliegende Fallbeschreibung konzentriert sich auf regio 11 (Abb. 1). Klinisch ist initial eine leichte vestibuläre Resorption erkennbar. Nach röntgenologischer dreidimensionaler Analyse mittels DVT (Abb. 2) und 3D-Knochenrekonstruktion (Abb. 3) wurde der Therapieverlauf anhand der Restknochenbreite von 5,3 mm geplant. Grunder führte 2005 aus, dass der Knochen auf der vestibulären Seite mindestens 2 mm, besser 4 mm breit sein sollte [1] und palatinal mindestens 2 mm Knochen anzustreben sind. Um ein ausreichend dimensioniertes Zeramex XT Implantat (RB Ø 4,2 mm) zu inserieren, wurde also zunächst ein Knochenaufbau (GBR) mit einer nicht resorbierbaren titanverstärkten dPTFE-Membran (Cytoplast, Osteogenics) ausgeführt. Als Augmentationsmaterial diente eine Mischung aus autologem Knochen,

1 Präoperative intraorale Situation. Die vestibuläre Resorption ist gut erkennbar.

2 Auch radiologisch ist das Knochendefizit gut sichtbar.

3 Präoperative, radiologische Situation als 3D-Rekonstruktion.

4 Postoperatives OPG mit vier inserierten zweiteiligen Keramikimplantaten (Zeramex XT).



gewonnen von der Linea obliqua des Unterkiefers, und bovinem Hydroxylapatit (Bio-Oss, Geistlich Biomaterials) im Verhältnis 1:1. Zur Vermeidung einer Wunddehiszenz wurde die Membran vor dem Wundschluss mit einer Kollagenmembran (Bio-Guide, Geistlich Biomaterials) abgedeckt. Zeitgleich wurde in Region 15/16 ein Sinuslift mit einer Mischung aus Knochen und bovinem Hydroxylapatit in grober Körnung durchgeführt.

Nach einer siebenmonatigen Heilungszeit zeigte sich eine Verbreiterung des anterioren Knochens auf 8,3 mm. Die vier Keramikimplantate (4,2 mm, Zeramex XT) konnten wie geplant gesetzt werden (Abb. 4).

Zur Verbreiterung der keratinisierten Schleimhaut diente eine Vestibulumplastik mit einem freien Schleimhauttransplantat und einer Mucograft Matrix (Geistlich Biomaterials). Dazu wurde am Übergang von der Mucosa zur keratinisierten Schleimhaut inzidiert und die Mucosa dünn unterminiert. Nach einer Strecke von ca. 5 mm wurde die Schnittrichtung in Richtung Periost geändert. Bei Erreichen des Periosts wurde es über ca. 3 mm freigelegt und ein dünnes freies Schleimhauttransplantat als Begrenzung zur keratinisierten Schleimhaut aufgenäht. Das exponierte Bindegewebe wurde mit einer Mucograft Matrix abgedeckt (Abb. 5)[3]. Abbildung 6 zeigt das postoperative Ergebnis und die Vorbereitung zur Freilegung des Implantates mittels einer Rollappentechnik.

Hierzu wird das Gewebe oberhalb des Implantates deepithelialisiert und dann halbmondförmig dem Implantat folgend palatinal inzidiert. Das nun vestibulär noch verbundene, deepithelialisierte Gewebestück wird vom Implantat gelöst. Ein Gewebetunnel wird nach vestibulär unter die ortsständige keratinisierte Schleimhaut präpariert, in dem das zuvor gebildete Gewebestück eingeschlagen wird. Die Fixation erfolgt durch wenige Nähte und das Einbringen des Gingivaformers. Die Volumenzunahme auf der vestibulären Seite ist gut erkennbar (Abb. 7).

Nach der Einheilphase erschien die Patientin bei der Hauszahnärztin (Abb. 8). Zur Herstellung individueller Aufbauteile wurde die intraorale Situation mit den kompatiblen Scankörpern (Zeramex XT) (Abb. 9) digital erfasst (Primescan, Dentsply Sirona). Die Verschraubung des individuellen Aufbaus erfolgt ebenfalls metallfrei mit einer karbonverstärkten Schraube aus Hochleistungskunststoff (Zeramex Vicarbo) (Abb. 10). Nach Eingliederung der definitiven Versorgung ergibt sich ein für die Patientin zufriedenstellendes und langfristig sicheres Gesamtergebnis (Abb. 11, 12).

Diskussion

Im vorliegenden Fallbericht wird ein teilbezahlter Kiefer mit einem zweiteiligen vollkeramischen Implantatsystem mit

- 5** Zustand unmittelbar nach der Vestibulumplastik. Das freie Schleimhauttransplantat ist apikal der Mucograft Matrix gut erkennbar.
- 6** Sechs Wochen später wird der Bereich über dem Implantat (Zeramex XT RB Ø 4,2 mm) freigelegt.

- 7** Die Volumenzunahme des vestibulären Gewebes nach der Freilegung mit Rollappentechnik ist gut erkennbar.
- 8** Zustand beim Aufsuchen der Hauszahnärztin.

Ora-Aid

SCHÜTZT ORALE WUNDEN

Das MUST-HAVE
in Praxis und Klinik

Was ist Ora-Aid?

- Neuartiger, eugenolfreier Wundverband zur intraoralen Anwendung
- Schützt orale Wunden, unterstützt den Heilungsprozess
- Selbsthaftend an der Mundschleimhaut
- Individuell adaptierbar / zuschneidbar
- Zuverlässig und einfach in der Anwendung - wie ein Intraoral-Pflaster

! Viele Kollegen

rechnen Ora-Aid über die GOÄ Ä2 oder 200 sowie Materialkosten je Einzelverpackung ab.

* Preise netto zzgl. ges. MwSt. zzgl. Versandkosten.
Der Gesamtpreis bezieht sich auf Art.-Nr. AG-202A (Ausführung: soft).
Eine Packung Art.-Nr. AG-202A enthält 20 Streifen (3,28 € je Streifen).



schon ab

65,55 €*

3,28 €* / Streifen

20 Streifen
je Packung!

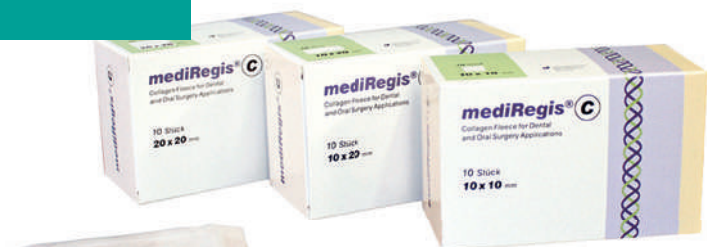Ora-Aid in der Anwendung

- Aphthen
- Implantatchirurgie
- Zahnextraktion
- Alveolenauffüllung / Socket Preservation
- Parodontaltherapie

+ ZWEI STARKE PARTNER IN DER WUNDVERSORGUNG

MEDIREGIS® C - IMPLANTIERBARES KOLLAGENVLIES FÜR DIE ZAHNMEDIZIN

NEU



Box mit 10 Stück schon ab

149,- €*

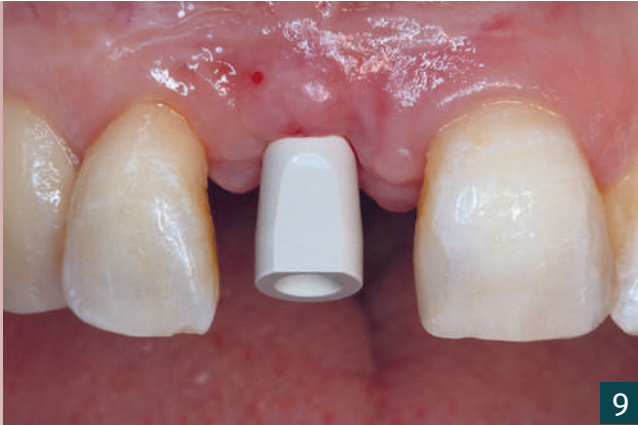- Hämostatisch: bindet ein Vielfaches seines eigenen Volumens an Flüssigkeit
- Hämostyptische Wundversorgung der Extraktionsalveole
- Insbesondere bei Patienten mit Koagulationsproblemen, z. B. durch die Einnahme gerinnungshemmender Medikamente
- Sofort einsatzbereit
- Individuell adaptierbar
- Vollständig resorbierbar: Resorptionszeit ca. 2-4 Wochen – kein sekundärchirurgischer Eingriff zur Entfernung nötig
- Biokompatibel, frei von BSE-Pathogenen, Bakterien, Viren
- Sehr gut verträglich: sehr geringe Immunogenität wegen hoher Homologie zu humanem Kollagen

Diese und viele weitere Produkte finden Sie in unserem Online-Shop

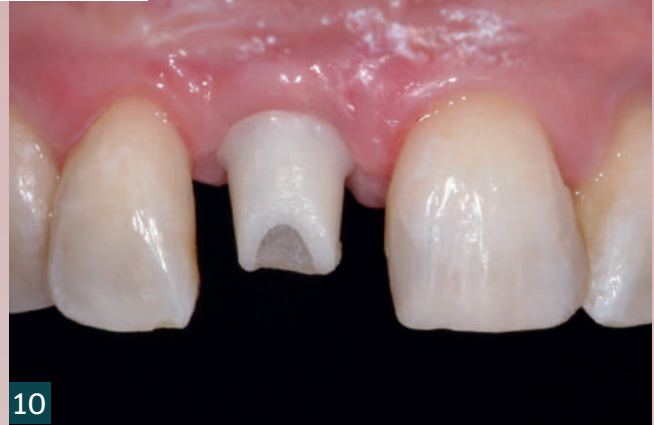www.rundas.de

Vertrieb DACH + NL
RUNDAS GmbH • Amalienstr. 62 • 46537 Dinslaken
Tel.: +49 2064 625 95 50 • Fax: +49 2064 625 95 80
info@rundas.de • www.rundas.de

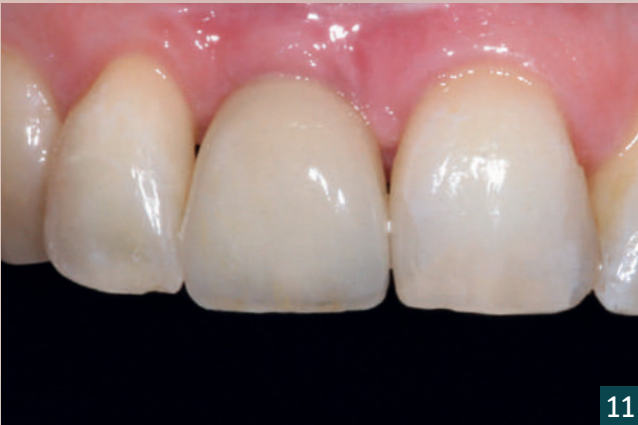RUNDAS



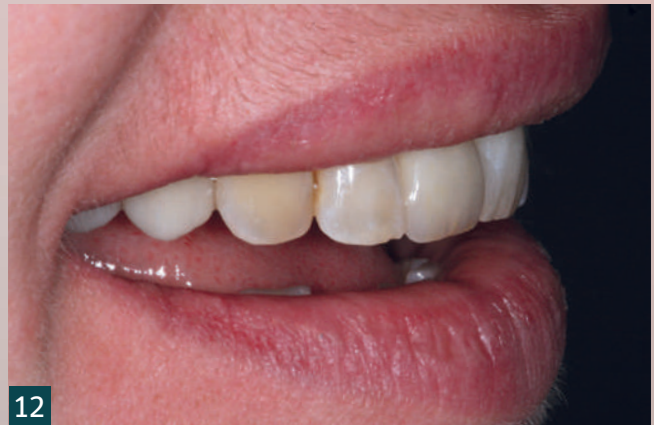9



10



11



12

metallfrei geschraubter Abutmentverbindung versorgt. Die Handhabung, das Vorgehen und die Suprastruktur entsprechen der von zweiteiligen Titanimplantaten. Neben den bekannten Standardaufbauteilen bietet das vorgestellte System die Möglichkeit über intraorale oder extraorale Scans vollindividuelle Aufbauteile durch den Hersteller anfertigen zu lassen (Zeramex Digital Solutions). Die geschraubte Abutmentverbindung erlaubt problemlos ein späteres Tauschen der Aufbauelemente zur Anpassung an eine veränderte prothetische Situation.

Allerdings sind geringere Durchmesser eingeschränkt verfügbar. Materialbedingt muss mindestens der Durchmesser 4,12 mm für Prämolaren, obere mittlere Schneidezähne und Eckzähne verwendet werden. Das neuerdings erhältliche

Small Base Implantat (Zeramex XT SB Ø 3,5 mm) ist für laterale Oberkieferschneidezähne und die Unterkieferfront indiziert.

Zusammenfassung

Aufgrund der hohen Therapiesicherheit haben sich implantatgetragene Versorgungen mit feststehendem und herausnehmbarem Zahnersatz als Standardversorgungskonzept etabliert. Es konnte jedoch gezeigt werden, dass die Erfolgsquote je nach Patientengruppe unterschiedlich hoch ist. Da immunologische Reaktionen von Patienten auf das Implantatmaterial Titan in einigen Fällen ein störender Faktor für den Erfolg sein können [2], muss es das Ziel sein, bewährte vollkeramische Implantatsysteme als Alternative zum Titanimplantat zu etablieren.

Ich bedanke mich bei dem Team von Praxis Dr. Kerstin Waldmann, www.dr-kerstin-waldmann.de in Bremen, für die gute Zusammenarbeit.

Scan mich!

LITERATUR
zu dieser Publikation



DZR Blaue Ecke

Abrechnungstipps zu dieser
Publikation



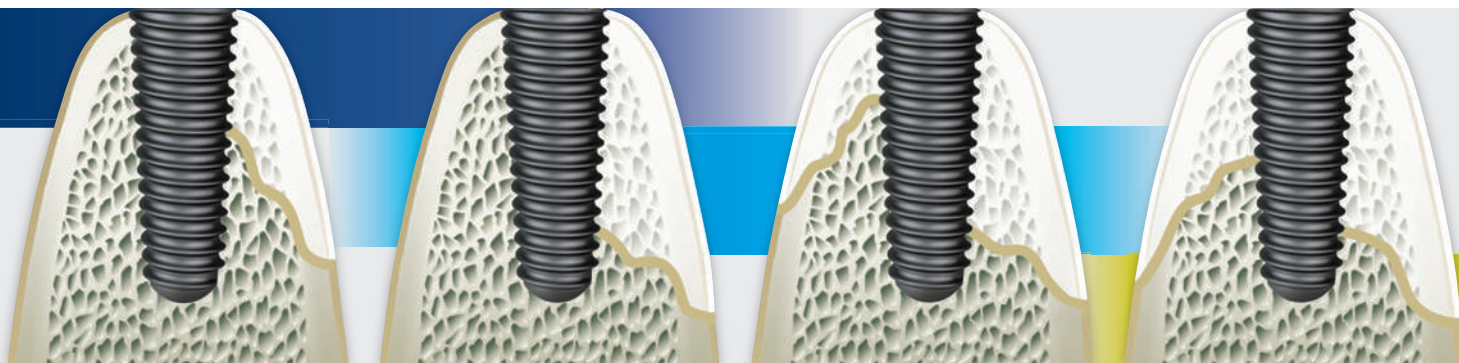
9 Intraoral verschraubter Scanbody.

10 Individuelles Abutment (Zeramex Digital Solutions) in situ.

11 Eingegliedert Zahnersatz.

12 Im seitlichen Profil fügt sich die definitive Versorgung harmonisch in den Zahnbogenverlauf ein.

Das defektorientierte Geistlich-Konzept



KLASSIFIKATION DER ALVEOLARKAMMDEFEKTE*

Guided Bone Regeneration

kleine Knochendefekte

Stabilized Bone Regeneration

kleinere komplexe Knochendefekte

Customized Bone Regeneration

größere komplexe Knochendefekte


EMPFOHLENE MATERIALIEN

Geistlich Bio-Oss® Geistlich Bio-Gide®




Titan-Pins

Geistlich Bio-Oss® Geistlich Bio-Gide®



Schirmschrauben

Geistlich Bio-Oss® Geistlich Bio-Gide®



Mikroschrauben



Titangitter

Yxoss CBR®
hergestellt von ReOss®

*modifiziert nach Terheyden H.(2010). DZZ 65:320-331

Bitte senden Sie mir folgende Broschüren zu:

- Informationsbroschüre | Das defektorientierte Geistlich-Konzept
- Therapiekonzepte | Kleinere Knochenaugmentationen
- Broschüre | Instrumente und Zubehör
- Yxoss CBR® Produktkatalog mit Therapiekonzepten

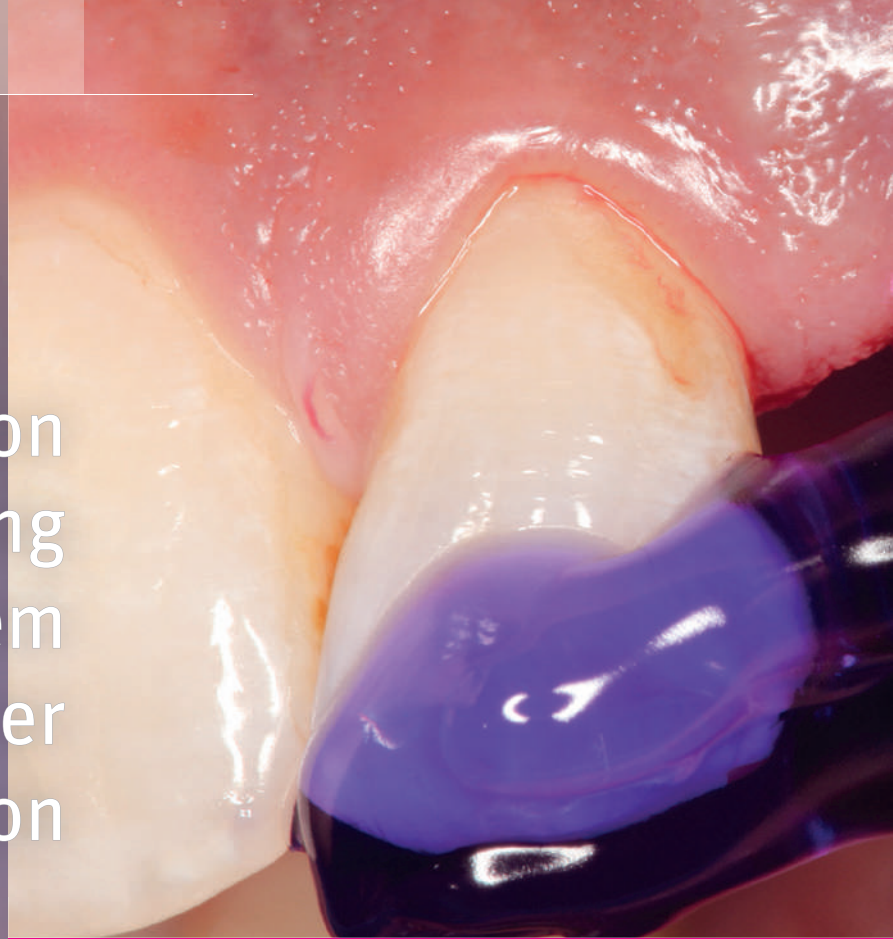
Mehr Stabilität und Sicherheit

Geistlich Biomaterials Vertriebsgesellschaft mbH
Schneidweg 5 | 76534 Baden-Baden
Tel. 07223 9624-0 | Fax 07223 9624-10
info@geistlich.de | www.geistlich.de

PIP 04-2020

Praxisstempel

Sofortimplantation und -belastung in extrem kompromittierter Ausgangssituation



Priv.-Doz. Dr. med. Dr. med. dent. Markus Schlee

Dr. med. dent. Thomas Stumpf



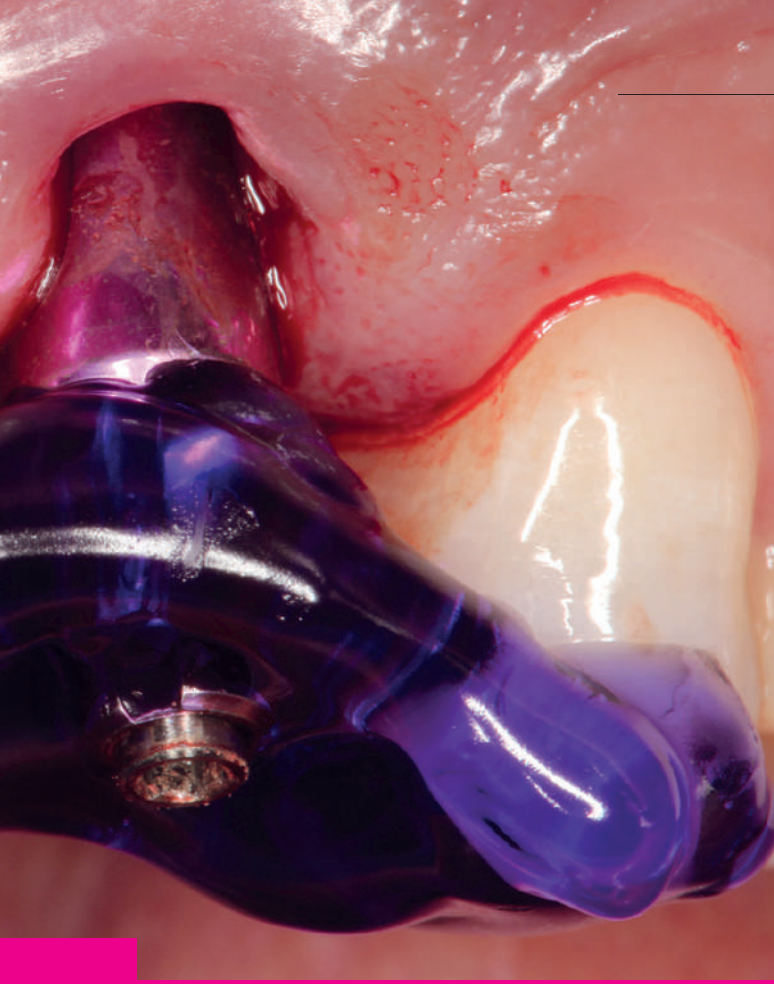
- 2009-2014 Zahnmedizin Studium an der Julius-Maximilians-Universität Würzburg
- 2015 Promotion
- 2015-2019 Vorbereitungs- u. Entlastungsassistent in unterschiedlichen Zahnarztpraxen
- 2017-2018 Curriculum Implantologie der Deutschen Gesellschaft für Implantologie (DGI)
- Seit 2019 Weiterbildung zum DG PARO-Spezialisten, Praxis Priv.-Doz. Dr. Dr. Markus Schlee & Dr. Florian Rathe M.Sc., Forchheim

■ thomas.stumpf@32schoenezaehne.de
■ www.32schoenezaehne.de



- 1980-1985 Studium der Zahnmedizin, Würzburg
- 1985 Approbation und Promotion Zahnmedizin
- 1986-1987 Vorbereitungsassistent bei der Bundeswehr
- 1987-1989 Angestellter Zahnarzt in der Praxis Dr. Christian Lex, Nürnberg
- Seit 1990 Niederlassung in Zahnarztpraxis in Forchheim, Schwerpunkte: PA, Implantologie, Mikrozahnheilkunde, rest. Zahnheilkunde
- Tätigkeitsschwerpunkt Implantologie (DGI)
- Spezialist für Parodontologie (DGparo)
- 2016 Habilitation und Lehrbefähigung für das Fach ZMK
- Akademische Lehr- und Forschungseinrichtung, Johann Wolfgang Goethe-Universität Frankfurt a. M
- Lehraufträge der APW, der DGI und DG PARO
- Hochschul- und Universitätsdozent für versch. Masterstudiengänge in PA und Implantologie (Steinbeis-Hochschule Berlin, Uni Frankfurt, Uni Greifswald, Dresden Intern. University)

■ markus.schlee@32schoenezaehne.de
■ www.32schoenezaehne.de



Dr. Florian Rathe M.Sc.



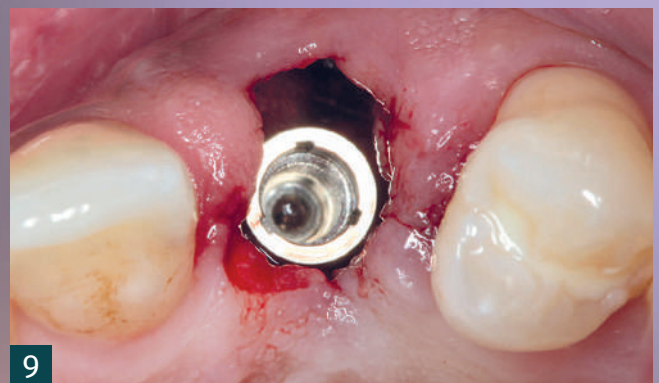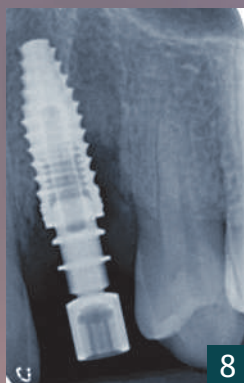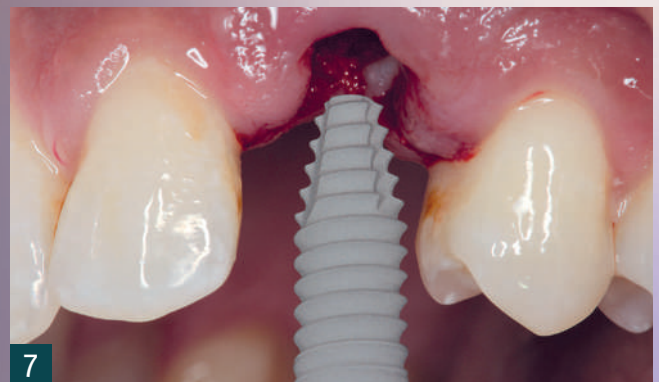
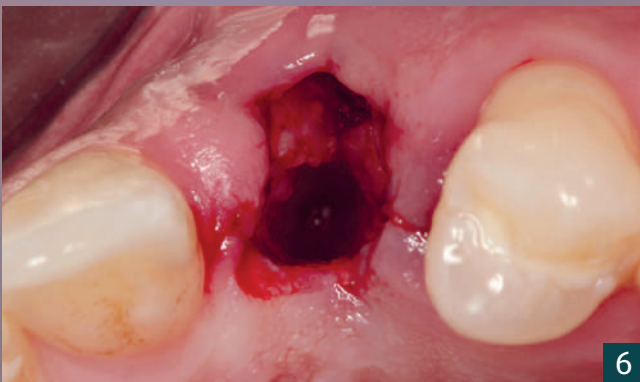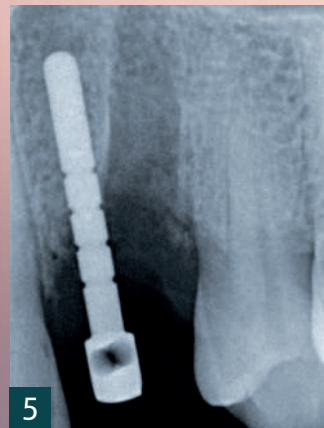
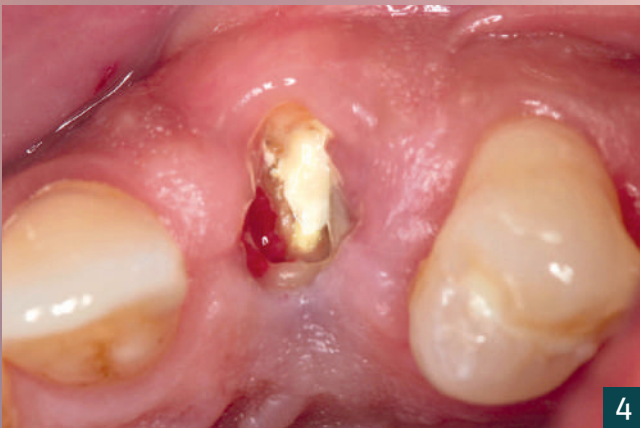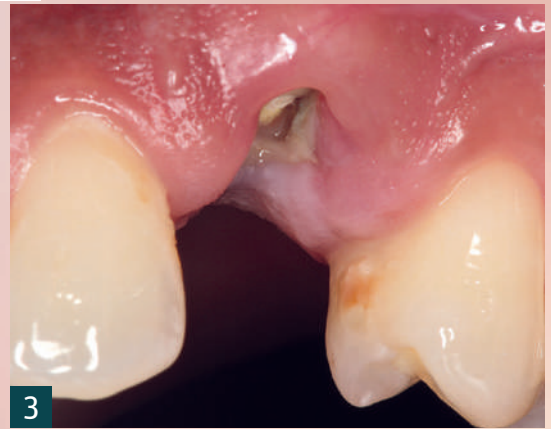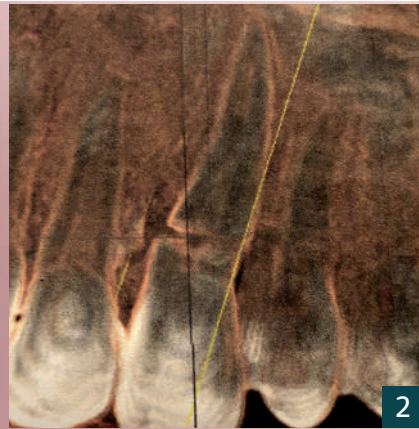
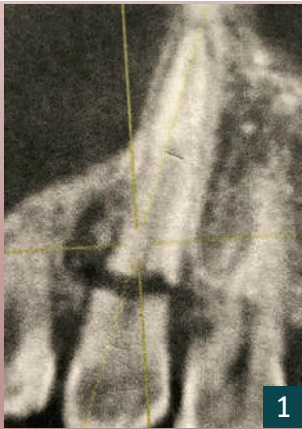
- 01.2003-05.2003 Praxis Dr. Rathe, Dr. Rössler & Dr. Dr. Rettig-Gammler, Wetzlar
- 05.2003-10.2003 Praktische Tätigkeit u. Forschungsaufenthalt, Semmelweis-Universität u. Privatzahn. Praxis Dr. Windisch, Budapest, Ungarn
- 12.2003-07.2005 Sektion für PA und zahn. Implantologie, Albert-Ludwig Universität Freiburg
- 09.2007-07.2008 Parodontologisch-implantologischen Überweiserpraxis van Drie, Maastricht, Niederlande
- 2008 Ernennung zum M. Sc. u. Spezialisten der EFP
- 09.2008-12.2011 Privatzahn. Klinik „C1 Centre médico dentaire“, Genf, Schweiz
- 2009 Ernennung zum Spezialisten der DG PARO
- Seit Dez. 2011 Praxis Drs. Schlee & Rathe (Arbeitsschwerpunkte: PA, Implantologie), Forchheim

■ f.rathe@32schoenezaehne.de
 ■ www.32schoenezaehne.de

Weltweit ist eine steigende Nachfrage an Sofortbelastungskonzepten in der Implantologie zu beobachten. Gestützt wird diese Entwicklung durch aktuelle Literatur, in der Überlebensraten von über 95 % beschrieben sind [1].

Esposito et al. zeigten beim Vergleich von Sofortimplantation, verzögerter Sofortimplantation sowie Spätimplantation, dass es keinen statistisch signifikanten Unterschied in Bezug auf Misserfolg, Komplikationen und Patientenzufriedenheit gibt. Jedoch konnte ein besseres ästhetisches Ergebnis erzielt werden, je früher die Implantation erfolgte [2]. Darüber hinaus ist dieses Behandlungskonzept für den Patienten wirtschaftlicher. Um dieser Entwicklung des Marktes genüge zu tragen, stellte die Firma Camlog im März 2019 ein neues Implantatsystem mit dem Namen Camlog Progressive Line vor. Unter Verwendung der Camlog typischen Promote Plus Oberfläche sowie der Camlog bzw. Conelog Innenverbindung wurde der Fokus bei der Neuentwicklung auf die neue Außengeometrie gelegt. Durch die Kombination einer konischen Geometrie und einem aggressiven Gewindedesign kann in fast allen Knochenqualitäten sowie im kompromittierten Knochenlager eine hohe Primärstabilität erzielt werden. Das Mikrogewinde kann die Kräfteinleitung in den krestalen Knochen verbessern und in Kombination mit einem Platformswitch das krestale Remodelling reduzieren [3-5]. Das Mikrogewinde begünstigt bei externer Sinusbodenelevation mit reduzierter Knochenhöhe die Primärstabilität und hilft den ein oder anderen zweizeitigen Sinuslift zu vermeiden – eine echte Erweiterung des bisherigen Camlog Portfolios. Platformswitch ist auch bei diesem Camlog System aufgrund der Innenverbindung leider nur reduziert umsetzbar (bei Durchmesser 3,3 nicht verfügbar). Verfügbar sind die Progressive-Line Implantate in den Camlog-typischen Durchmessern (3,3 bis 5,0 mm) und Längen von 7 bis 16 mm, wobei auch hier die 3,3er-Serie erst ab einer Länge von 9 mm verfügbar ist.

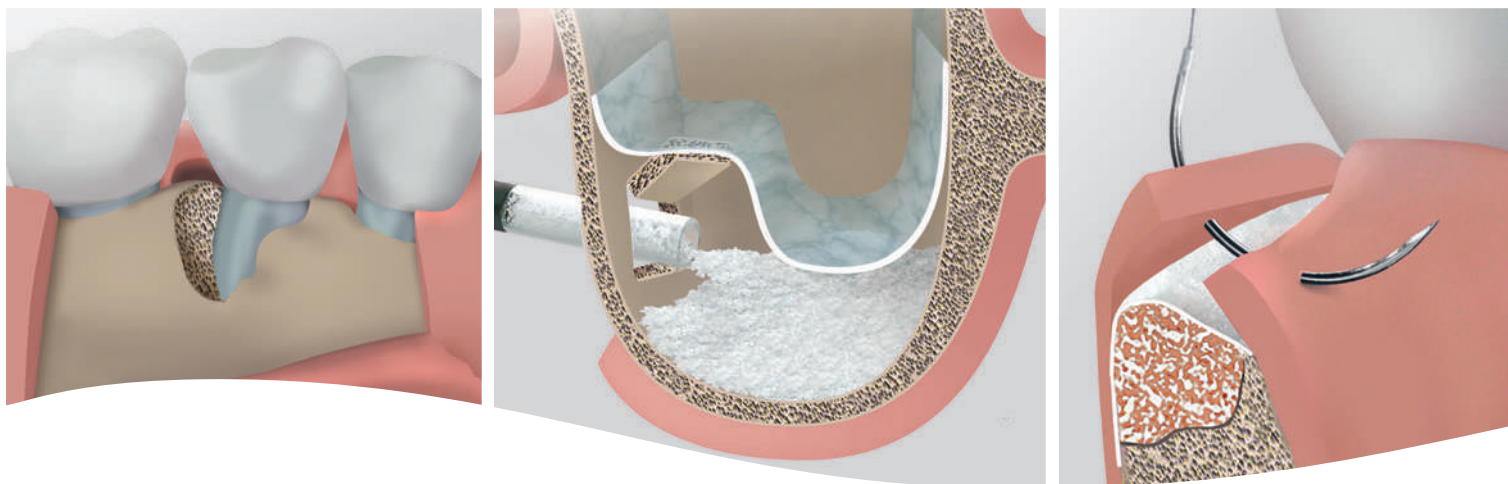
In unserer Praxis kam es zu Beginn hauptsächlich in der ästhetischen Zone sowohl mit Sofortbelastungskonzept als auch im kompromittierten Knochenlager mit simultaner Augmentation zur Anwendung. Mittlerweile hat es sich als Standardimplantat der Firma Camlog etabliert. Beispielhaft wird dies am Falle einer Sofortimplantation regio 23 mit anschließendem Sofortbelastungskonzept gezeigt.



- 1 DVT-Aufnahme des querfrakturierten Zahnes 23 aus ...
- 2 ... unterschiedlichen Perspektiven.
- 3 Klinische Situation nach Entfernen ...
- 4 ... des koronalen Fragmentes.
- 5 Röntgenkontrolle nach der nach mesial angulierten Pilotbohrung.

- 6 Palatinale Orientierung des aufbereiteten Implantatstollens.
- 7 Implantatinsertion eines Camlog Progressive Line L 13 mm D 4,3 mm.
- 8 Röntgenkontrolle nach Implantatinsertion.
- 9 Ausreichend palatinal ...

NEU: RESORBA® MATERIALIEN ZUR KNOCHENREGENERATION



WIR HABEN UNSER SORTIMENT ERWEITERT!



RESORBA® IMMER DIE RICHTIGE WAHL

NEU

RESORBIERBARE KNOCHEN- ERSATZMATERIALIEN

NEU

2 verschiedene Typen

- Porcine Xenograft-Partikel
- Zweiphasiges Kalziumphosphat (60% HA / 40% β -TCP) in zwei Darreichungsformen

RESORBIERBARE BARRIEREMEMBRANEN

3 verschiedene Typen

- Equines Kollagen, natürlich quervernetzt
- Höher konzentriertes equines Kollagen, natürlich quervernetzt
- Porcines Peritoneum-Gewebe, chemisch quervernetzt

PRODUKTEIGENSCHAFTEN

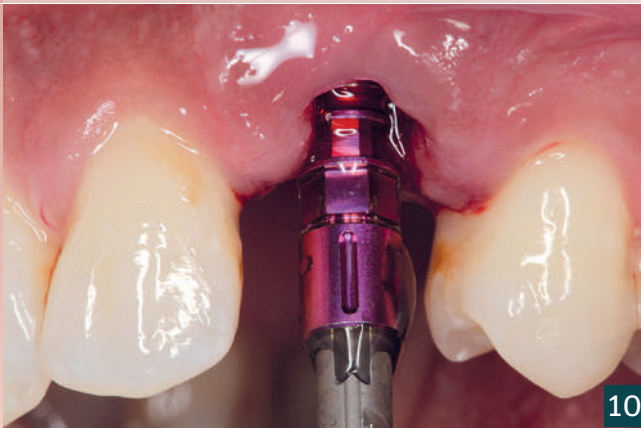
Knochenersatzmaterialien

- Osteokonduktiv
- Die zusammenhängende makro- und mikroskopische poröse Struktur unterstützt die Bildung von neuem Knochen
- Leichtes Handling
- Vollständig resorbierbar

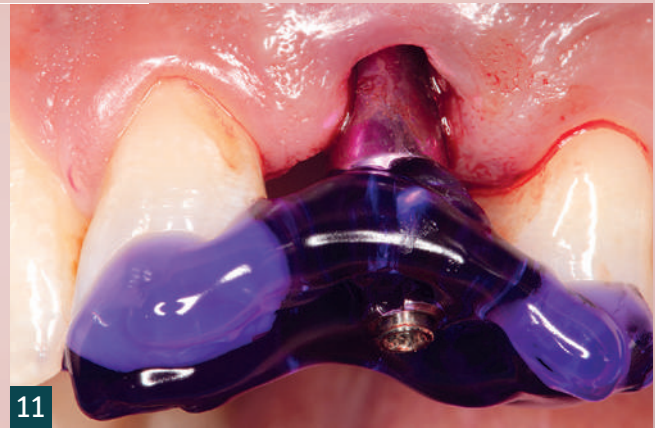Membranen

- Keine Fixierung erforderlich
- Einfach zuzuschneiden und zu adaptieren
- Vollständige Integration in das umliegende Gewebe
- Vollständig resorbierbar
- Zuverlässige Barrierefunktion

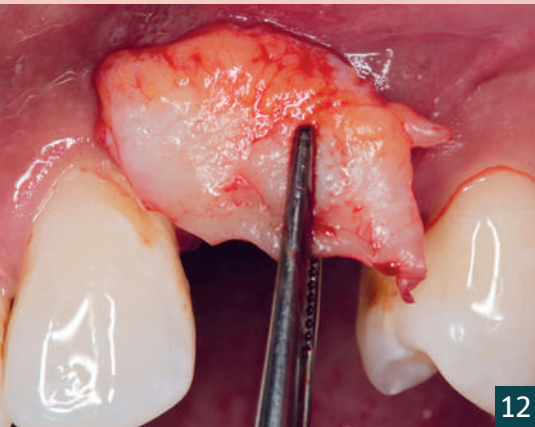
2020-06_A20_07



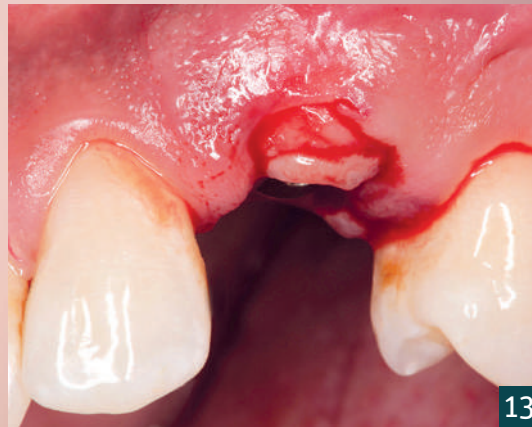10



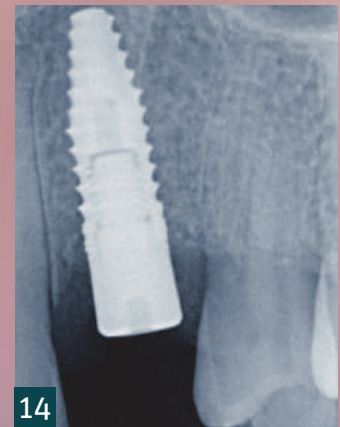
11



12



13



14

Ausgangssituation

Der Patient wurde mit einer Querfraktur im oberen Drittel des Zahnes 23 bei Fehlen des oberen Drittels der bukkalen knöchernen Alveole mit Bitte um Sofortimplantation überwiesen. Trotz der vorgeschlagenen Möglichkeit einer Extrusion mit anschließender Überkronung entschied der Patient sich für die Implantation. Geplant wurde eine Sofortimplantation, intraoperative Abformung und die taggleiche Versorgung mit einem laborgefertigten Schalenprovisorium.

Implantation

Die Extraktion der Wurzel erfolgte möglichst schonend unter Verwendung des Benex Systems (Helmut Zepf Medizintechnik u. Fa. Hager & Meisinger). Ein Sofortimplantat sollte in mesio-distaler Richtung zentral in der Lücke und ca. 2 mm lingual des Envelopes platziert werden. Dies sowie die einzuhaltenden Abstände zu benachbarten Zähnen oder Implantaten limitierte die Dicke des Implantates [6]. Ein Eindrehmoment größer 35 Ncm hat sich für eine Sofortbelastung als vorteilhaft erwiesen. Monje konnte im Tiermodell zeigen, dass bei Unterschreitung der 1,5 mm bukkaler Knochendicke mit einem größeren Ausmaß an

Knochenverlust zu rechnen ist [7]. Die Wurzelangulation war nach distobukkal gerichtet. Das Aufbereiten eines Implantatbettes mit Bohrern steigenden Durchmessers birgt in einer solchen Situation das Risiko, mit der Achse und Position zur Extraktionsalveole hin abzugleiten. Daher wurde die Primärbohrung tendenziell zu weit mesial positioniert, um schlussendlich mit der finalen Bohrung in der korrekten zentralen Position zu enden (Abb. 1). In bukkolingualer Richtung wurde das Implantat (Länge 13 mm, Durchmesser 4,3 mm, Camlog) achsengerecht mit einem Eindrehmoment von 80 Ncm 2 mm lingual des Envelopes inseriert. Bemerkenswert ist, dass neben den verfügbaren nur etwa 30 % der Implantatoberfläche vor allem der hohe Insertionstorque zum Halt beitrug. Mit einem zylindrischen Implantatkörper wäre dies wahrscheinlich nicht möglich gewesen.

Das Bohrprotokoll und der Aufbau der Chirurgiekassette hat sich nur wenig geändert, sodass sich der erfahrene Camlognutzer nicht umgewöhnen muss. Der gewohnte Gewindeschneider wurde durch einen Dens Bone Drill ersetzt. Für den positionsgenauen Transfer der Implantatposition wurde intraoperativ ein Abformpfosten mit lichterhärtendem, schrumpfungsaarmen Kunststoff (Visioform, 3M ESPE) überzogen und mit den Nachbarzähnen verbunden. Dieser Übertragungsschlüssel wurde in

10 ... sowie achsengerecht positioniertes Implantat.

11 Intraoperative Abformung mittels Abformpfosten und schrumpfungsaarmen Kunststoff (Visioform, 3M ESPE).

12 Weichgewebsaugmentation mittels ...

13 ... freiem Bindegewebstransplantat.

14 Abschlussröntgenbild mit 4 mm hohem Gingivaformer.

**MECTRON UND BIEN-AIR KOMMEN ZUSAMMEN...
UND SIE VOLL AUF IHRE KOSTEN:**

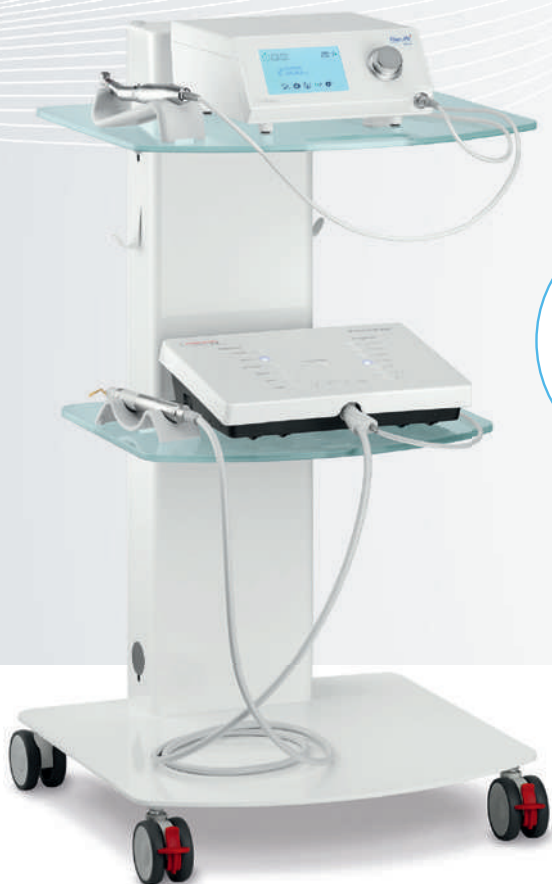

**PAKET
PIEZOSURGERY® *white*
+ NEW CHIROPRO***

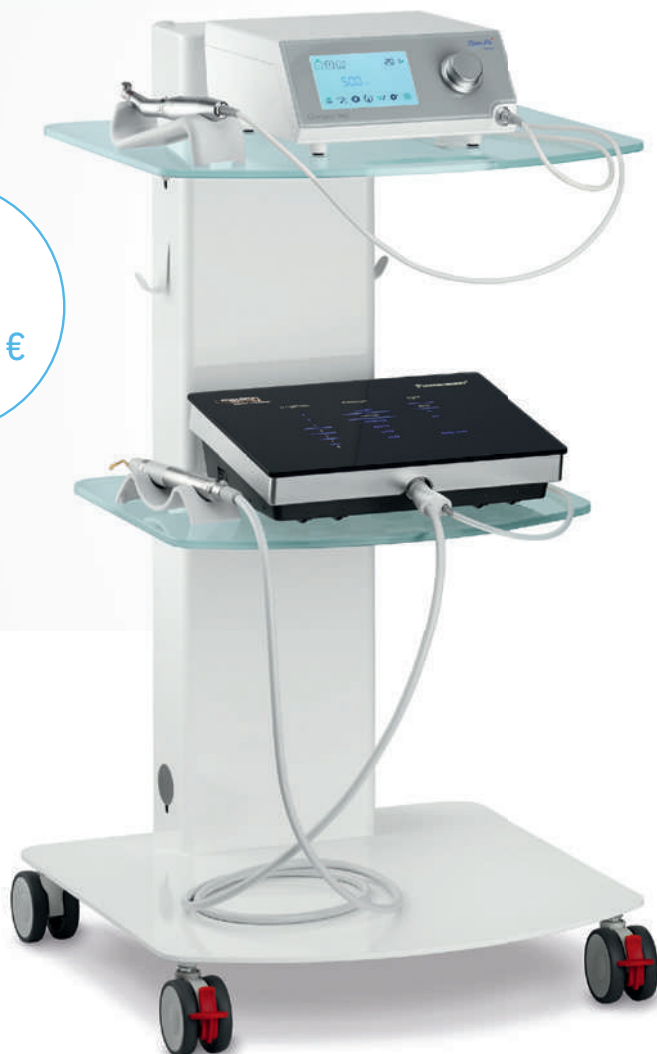**INKL. LED-HANDSTÜCKSYSTEM,
WINKELSTÜCK, OSTEOTOMIE-KIT
& CART**

**PAKET
PIEZOSURGERY® *touch*
+ NEW CHIROPRO PLUS***

**INKL. LED-HANDSTÜCKSYSTEM,
WINKELSTÜCK, OSTEOTOMIE-KIT
& CART**

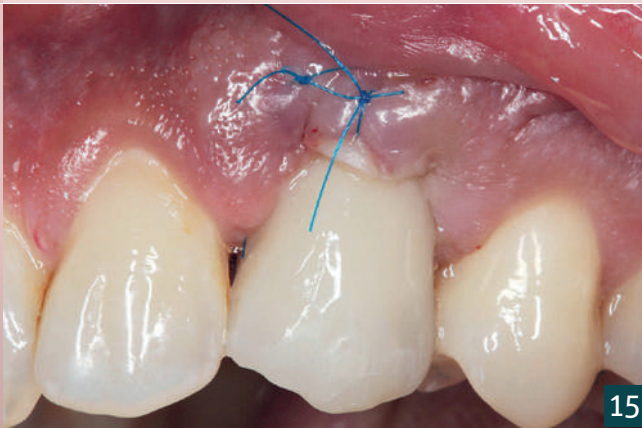


**ab
6.990€**

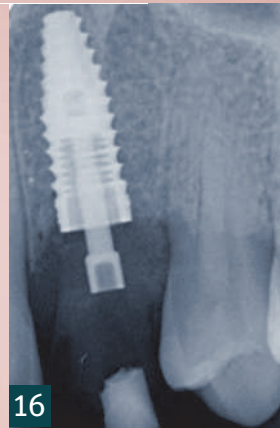

*Kits auch mit iChiropro erhältlich.

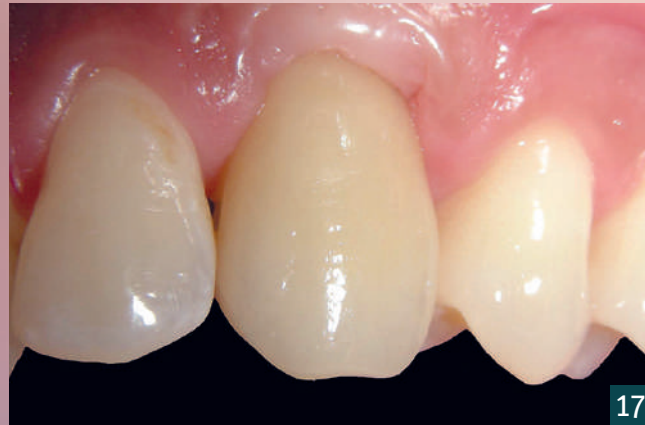 **GO TO online shop**
bienair.com/eshop
FREE SHIPPING!



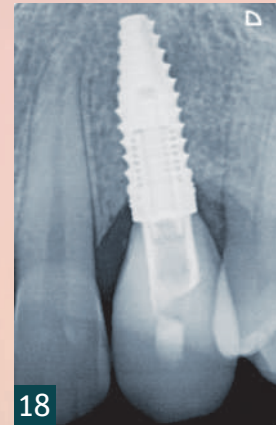
15



16



17



18

ein vorbereiteteres Modell eingebracht und im Labor ein vorbereitetes Schalenprovisorium angepasst. Die restliche Alveole wurde mit einem Gemisch aus zerkleinerter autologer PRF-Membran und partikuliertem allogenen Knochenersatzmaterial (Maxgraft, CTBA) locker aufgefüllt. Da das obere Drittel der bukkalen Alveole fehlte, wurde hier bis zur Implantatschulter augmentiert. Mit einem koronal verschobenen Tunnel und einem Bindegewebs-Transplantat wurde der dünne Morphotyp verdickt und die Rezession therapiert. Lappen und Bindegewebs-Transplantat wurden mit 6/0 Polypropylen Nahtmaterial (Medipac, Kilkis) fixiert. Dies diente gleichzeitig zur Abdeckung des partikulierten Knochenersatzmaterials. In den vier Stunden bis zur Fertigstellung des laborgefertigten Sofortschalenprovisoriums wurde das Implantat mit einem 4 mm hohen, zylindrischen Gingivaformer versorgt. Abbildung 16 und 17 zeigen die alio loco prothetisch versorgte Situation elf Monate nach Implantation. Röntgenologisch ist ein geringes Remodelling zu erkennen. Da

das Bindegewebs-Transplantat während der Einheilung zum Teil exponiert war kam es zu einer Epithelinvasion, welche in einem Folgeeingriff noch korrigiert werden kann.

Fazit

Das Camlog Progressiv-Line-Implantat stellt eine eindeutige Verbesserung und sinnvolle Erweiterung der bisherigen Camlog Implantatfamilie dar. Auf lange Sicht gesehen könnte es zum neuen Standard Implantat der Firma Camlog avancieren. Für chirurgisch tätige Kollegen wird ohne große Umgewöhnung im Vorgehen das Indikationsspektrum durch die vorhersagbarere hohe Primärstabilität und das Mikrogewinde bis hoch zur Implantatschulter deutlich erweitert. Eher prothetisch tätige Kollegen finden mit den unveränderten Innenverbindungen gewohnte Plattformen vor, um direkt im vertrauten prothetischen Protokoll mit diesem System arbeiten zu können. ●

Scan mich!

LITERATUR
zu dieser Publikation



DZR Blaue Ecke

Abrechnungstipps zu dieser
Publikation



15 Zustand nach Eingliederung des außer Funktion stehenden Langzeitprovisoriums.

16 Röntgenkontrolle nach LZP-Eingliederung.

17 Klinische Situation des alio loco versorgten Implantates elf Monate postoperativ (Foto: Dr. Alexander Schinzel).

18 Röntgenologische Situation des Implantates elf Monate postoperativ (Dr. Alexander Schinzel).



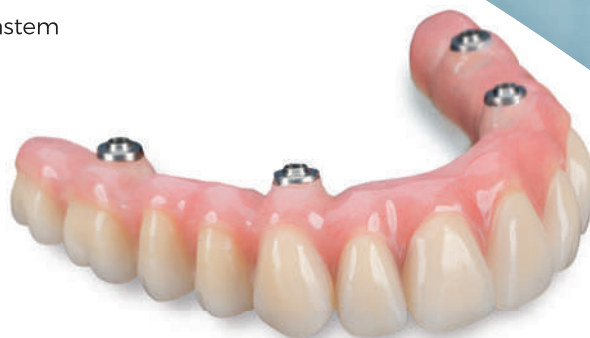PREISBEISPIEL

PROTHETISCHE VERSORGUNG WIE „ALL-ON-4®“

ab 899,- €*

Kunststoffzähne (SR Vivodent DCL) auf gefrästem
Titangerüst inkl. Abutments
(lieferbar für viele Implantatsysteme)

*zzgl. MwSt. und benötigte Implantatteile



Mehr Ästhetik. Nutzen Sie die Vorteile des Komplettanbieters.

Der Mehrwert für Ihre Praxis: Als Komplettanbieter für zahntechnische Lösungen beliefern wir seit über 33 Jahren renommierte Zahnarztpraxen in ganz Deutschland. *Ästhetischer Zahnersatz zum smarten Preis.*

*Klinische Voraussetzung: Die Mundsituation nach der Implantation (Implantat-Achsen < 20 %) muss eine technische Realisierung mit dem Digitek System ermöglichen. Ansonsten entstehen weitere Kosten durch die Verwendung zusätzlicher Implantatteile der Implantathersteller zum Ausgleich der Abweichungen.

Sofortbelastung und -versorgung

Die ehemals in der zahnärztlichen Implantologie angewandte Maxime, Implantate erst nach ihrer Einheilung zu belasten, hat sich in den letzten Jahrzehnten relativiert. In [pip](#) k&s 3/2015 wurden die in der Implantologie derzeit gängigen Definitionen der prothetischen Belastungs- und Versorgungszeitpunkte von Implantaten bereits beschrieben. Die in der wissenschaftlichen Literatur angegebenen Zeitintervalle sind dabei nicht einheitlich und unterliegen gewissen Schwankungen. Im vorliegenden Fall erfolgt die Orientierung der Belastungsintervalle wie in [pip](#) 3/2015 anhand der ITI-Konsensuskonferenzen der Jahre 2003, 2009 und 2013 sowie dem Review der Cochrane Collaboration aus dem Jahr 2013. So wird zwischen dem Sofortbelastungsprotokoll (< 1 Woche) und dem frühen bzw. konventionellen Belastungsprotokoll unterschieden (≥ 1 Woche ≤ 2 Monate bzw. > 2 Monate). In allen drei Belastungsprotokollen werden die Implantate durch die prothetische Versorgung okklusal und funktionell belastet. Wie die vorliegende Literaturlauswahl zeigt, werden Sofortbelastungsprotokolle vorwiegend bei der implantatprothetischen Versorgung zahnloser Patienten als Behandlungsoption eingesetzt, sie wurden aber auch im Rahmen von Einzelzahn- bzw. Teilversorgungen als Therapieprotokoll gewählt [Cheng, et al., 2020, Chidagam, et al., 2017, Esposito, et al., 2018, Merli, et al., 2020, Stacchi, et al., 2018]. Dabei scheint auch die Sofortbelastung von sofort versorgten Implantaten bei Einzel-/Teilversorgung in Bezug auf die klinischen und ästhetischen Ergebnisse eine gangbare Behandlungsoption zu sein. Auch zwischen einer Sofort- und einer Frühbelastung von Einzelimplantaten konnten in einer Metaanalyse keine Unterschiede in den klinischen Parametern (krestaler Knochenverlust, Überlebensraten) ermittelt werden [Pigozzo, et al., 2018]. Im Rahmen einer Sofortversorgung werden Implantate innerhalb von 72 Stunden nach Insertion mit (provisorischem) Zahnersatz versorgt, der in der Regel ohne okklusale und funktionelle Kontaktbeziehungen gestaltet ist. Die Sofortversorgung kann sowohl im Zusammenhang mit einer Sofortimplantation oder einer konventionellen Implantation im ästhetisch sichtbaren Bereich durchgeführt werden. Daher steht in vielen klinischen Studien zur Sofortversorgung im Gegensatz zur Sofortbelastung das ästhetische Ergebnis im Fokus der Untersuchungen. Eine konventionelle implantatprothetische Versorgung erfolgt demgegenüber nach einer (unversorgten) Einheilphase, die in ihrer Zeitdauer ebenfalls variabel ist. Offensichtlich führt dabei eine Sofortversorgung nicht zu einer signifikant besseren Ästhetik gegenüber einer konventionellen implantatprothetischen Behandlung. Ergebnisse mehrerer RCT zeigten sowohl bei Sofortversorgung von Sofortimplantaten [Chan, et al., 2019] als auch bei Sofortversorgung konventionell inserierter Implantate im ausgeheilten Alveolarknochen [den Hartog, et al., 2016, Donos, et al., 2019, Esposito, et al., 2018] keine ästhetischen Unterschiede. Gleich gute klinische Ergebnisse konnten auch bei einer Sofortimplantation mit Sofortversorgung

der Implantate sowohl mit als auch ohne Augmentationsmaßnahmen mit kollagenhaltigem, deproteinisiertem bovinem Knochen ermittelt werden [Bittner, et al., 2020]. Allerdings konnten die Augmentationsmaßnahmen einen Volumenverlust des Alveolarfortsatzes nicht verhindern. In Bezug auf den Erfolgsparameter „krestaler Knochenverlust“ konnten ebenfalls keine signifikanten Unterschiede zwischen einer konventionellen Versorgung und einer Sofortversorgung ermittelt werden [Chan, et al., 2019]. Wurden Implantate sofort versorgt und der festsitzende Zahnersatz nach dem Zufallsprinzip mit oder ohne okklusale Kontakte gestaltet, waren weder signifikante Unterschiede im krestalen Knochenverlust noch in den Implantatüberlebensraten und der Patientenzufriedenheit zu beobachten [Vogl, et al., 2019]. Auch in einem aktuellen systematischen Review, welches mit sieben RCT durchgeführt wurde, konnten keine signifikanten Unterschiede in Bezug auf Implantatüberlebensraten, krestale Knochenverluste oder hinsichtlich der Höhenunterschiede im Weichgewebe (Papillen und Gingivarand) nach Sofortbelastung oder konventioneller Belastung und Sofortversorgung ermittelt werden [Cheng, et al., 2020]. Zwischen einem Sofort- und frühen Belastungsprotokoll wurden in einer weiteren Übersichtsarbeit ebenfalls keine signifikanten Unterschiede in Bezug auf die Überlebensraten oder krestale Knochenverluste bei Einzelimplantaten beobachtet [Pigozzo, et al., 2018]. In Bezug auf die klinischen und röntgenologischen Ergebnisse bei Sofortbelastung bzw. konventioneller Belastung von implantatgetragenen Zahnersatz im zahnlosen Kiefer scheint es ebenfalls keine Unterschiede zu geben, wie der Großteil der RCT und systematischen Übersichtsarbeiten zeigt. Dabei wurden in den meisten Abstracts die Ergebnisse ohne Unterscheidung zwischen Ober- und Unterkiefer präsentiert. Dass die trennscharfe Unterscheidung von Relevanz ist, zeigt der Review von Del Fabbro et al., in welchem für den Unterkiefer signifikant höhere kumulative Implantatüberlebensraten ermittelt wurden als für den Oberkiefer [Del Fabbro, et al., 2019]. Es gibt aber auch aktuelle Metaanalysen, die aufgrund einer erhöhten Prävalenz der Implantatverlusten bei Sofortbelastung dem konventionellen Belastungsprotokoll den Vorzug geben [Pardal-Peláez, et al., 2020, Zhang, et al., 2017]. Eine Sofortbelastung durchmesserreduzierter oder kurzer Implantate scheint ebenfalls zu vergleichbar guten Ergebnissen wie die von Standardimplantaten zu führen [Bielemann, et al., 2019, Cannizzaro, et al., 2018, Reis, et al., 2019, Zygogiannis, et al., 2018]. Auf die Patientenzufriedenheit hatte die Art des Belastungsprotokolls keinen langfristigen, signifikanten Einfluss [Abdunabi, et al., 2019, Al Jaghshi, et al., 2020, Huynh-Ba, et al., 2018, Kronstrom, et al., 2017, Merli, et al., 2020, Reis, et al., 2019, Vogl, et al., 2019]. Trotz der überwiegend positiven Studienlage in Bezug auf den klinischen Erfolg des Sofortbelastungsprotokolls sollten die derzeitigen Ergebnisse mit Vorsicht betrachtet werden [Gallardo, et al., 2019, Helmy, et al., 2018].

[Ente]
steht für Empathie,
Vertrauen und Respekt

naturesque

»
REGENERATIONS-
LINIE



naturesQue Regenerationsmaterialien vereinen die Stärken des natürlichen Ursprungs mit der Expertise aus Wissenschaft und Heilkunst für die Geweberegeneration.

Das Wesen der Natur in unserer Hand.
BEGO IMPLANT SYSTEMS

Miteinander zum Erfolg

www.bego.com





Acham S, Rugani P, Truschneegg A, Wildburger A, Wegscheider WA, Jakse N.

Immediate loading of four interforaminal implants supporting a locator-retained mandibular overdenture in the elderly. Results of a 3-year randomized, controlled, prospective clinical study.

Clin Implant Dent Relat Res. 2017 Oct;19(5):895-900.

(»Sofortbelastung von Unterkiefer-Deckprothesen auf vier interforaminalen Implantaten mit Lokatoren bei älteren Patienten. Ergebnisse einer dreijährigen, randomisierten, kontrollierten, prospektiven, klinischen Studie.«)

Das Ziel der Studie bestand darin, die Überlebensraten und die Stabilität von Implantaten sowie implantatbezogene Komplikationen bei Versorgungen mit Unterkiefer-Deckprothesen, die bei älteren Patienten mittels Lokatoren auf vier interforaminalen Implantaten befestigt worden waren, nach Sofort- sowie nach konventioneller Belastung zu untersuchen. Zu diesem Zweck wurden 20 zahnlose Patienten \geq 60 Jahre und mit vorliegender Unterkiefer-Atrophie in die Studie einbezogen und nach dem Zufallsprinzip sofort oder konventionell mit implantatgetragenen Zahnersatz auf je zwei interforaminal gesetzte Implantaten versorgt. Keines der Implantate ging während des Follow up verloren. Nach Ablauf des 36-monatigen Follow up konnten zwischen beiden Gruppen keine signifikanten Unterschiede in den Implantatüberlebensraten ermittelt werden. Auch in Bezug auf postoperative Komplikationen konnten keine Unterschiede beobachtet werden.

Al Jaghsi A, Heinemann F, Biffar R, Mundt T.

Immediate versus delayed loading of strategic mini-implants under existing removable partial dentu-

res: patient satisfaction in a multicenter randomized clinical trial.

Clin Oral Investig. 2020 Jun 12.

[Epub ahead of print]

(»Sofort- versus konventionelle Belastung von strategischen Mini-Implantaten unter bestehenden herausnehmbaren Teilprothesen: Eine multizentrische randomisierte klinische Studie zur Patientenzufriedenheit.«)

Das Ziel dieser Studie war die Untersuchung der Auswirkungen der Sofort- oder einer konventionellen Belastung von strategischen Mini-Implantaten (MIs) auf die Zufriedenheit von Patienten mit herausnehmbaren Teilprothesen (RPDs). In dieser multizentrischen, randomisierten, klinischen Studie wurden strategische Mini-Implantate unter 79 RPDs bei 76 Teilnehmern eingesetzt. Die Patientenzufriedenheit wurde mittels zwei Fragebögen, getrennt nach Ober- und Unterkiefer, vor dem chirurgischen Eingriff sowie nach zwei Wochen, vier Monaten, viereinhalb Monaten, einem Jahr, zwei Jahren und drei Jahren abgefragt. Nach vier Monaten wurde in Bezug auf die Gesamtzufriedenheit ein statistisch signifikanter Unterschied zugunsten der Sofortbelastungsgruppe festgestellt. Die nach viereinhalb Monaten, einem Jahr, zwei Jahren und drei Jahren erfassten Patientenzufriedenheitswerte zeigten in beiden Gruppen erhebliche Verbesserungen im Vergleich zu den Werten vor Implantatinsertion. In den folgenden Bereichen wurden wesentliche Verbesserungen festgestellt: allgemeine Zufriedenheit, Retention, Stabilität und Abstützung des Zahnersatzes sowie Nahrungsaufnahme, Sprache und Ästhetik.

Schlussfolgerung: Strategische MIs führten zu einer mittelfristigen signifikanten Verbesserung der Patientenzufriedenheit bei Sofortbelastung im Vergleich zur konventionellen Belastung. Langfristig konnte mit beiden Belastungsprotokollen eine hohe Verbesserung der Zufriedenheit erzielt werden.

Alfadda SA, Chvartzaid D, Tulbah HI, Finer Y.

Immediate versus conventional loading of mandibular implant-supported fixed prostheses in edentu-

lous patients: 10-year report of a randomised controlled trial.

Int J Oral Implantol (Berl).

2019;12(4):431-446.

(»Sofort- gegenüber einer konventionellen Belastung implantatgetragener festsitzender Prothesen im zahnlosen Unterkiefer: Zehn-jahresergebnisse einer randomisiert kontrollierten Studie.«)

Ziel der Studie war der Vergleich der prothetischen und implantologischen Erfolgs- und Überlebensraten sowie der Art und Häufigkeit von Komplikationen und periimplantärer Knochenverluste nach Sofort- bzw. konventioneller Belastung (IL vs. CL) von auf vier Zahnimplantaten abgestützten Deckprothesen im zahnlosen Unterkiefer. Insgesamt wurden von 42 Teilnehmern zunächst 20 Patienten der IL-Gruppe und 22 der CL-Gruppe zugeordnet. Aufgrund verschiedener Probleme (zu niedriger Insertionstorque, Würgereflex) wurden Patienten aus der Untersuchung ausgeschlossen oder mussten aus der IL-Gruppe in die CL-Gruppe wechseln. Während des zehnjährigen Follow up standen schließlich Daten von 16 Probanden aus der IL-Gruppe und 24 Probanden aus der CL-Gruppe zur Verfügung. Am Ende der Beobachtungsperiode waren aus der IL-Gruppe drei und aus der CL-Gruppe sechs Implantatverluste eingetreten. Die Implantatverluste lagen in beiden Gruppen bei 92,0 % und unterschied sich dementsprechend nicht signifikant voneinander. Auch in Bezug auf den mittleren periimplantären Knochenverlust konnten keine signifikanten Unterschiede festgestellt werden (IL=0,55 mm; CL=0,41 mm). Die Komplikationsraten unterschieden sich ebenfalls nicht signifikant zwischen beiden Gruppen und betragen in der IL-Gruppe 67,0 % und in der CL-Gruppe bei 35,0 %.

Schlussfolgerung: Da auf lange Sicht bei einer Sofortbelastung vergleichbare klinische Ergebnisse wie bei einer konventionellen Belastung erzielt werden können, kann bei der implantatprothetischen Behandlung zahnloser Patienten eine Sofortbelastung in Betracht gezogen werden.

Bielemann AM, Marcello-Machado RM, Schuster AJ, Chagas Júnior OL,

Tapered Screw-Vent[®] Implantatsystem



ZIMMER BIOMET
Your progress. Our promise.®



- Konisches Design für Sofortimplantationen bei ausreichendem Knochenangebot
- Sofortbelastung ist indiziert bei guter Primärstabilität
- MTX[®] Oberflächentopografie erzielt einen hohen Knochen-Implantat-Kontakt und bietet osteokonduktive Eigenschaften
- Die von Zimmer Biomet entwickelte Platform Plus[™] Technologie ist eine unternehmenseigene Friction-Fit-Abutment-Verbindung, die den krestalen Knochen nachweislich vor konzentrierten okklusalen Kräften schützt

Für weitere Informationen kontaktieren Sie bitte unseren Customer Service unter der Telefonnummer: 0800 101 64 20.
www.zimmerbiometdental.de

Soweit nicht anders angegeben, werden alle Produkte von einem oder mehreren der Dental-Tochtergesellschaften von Zimmer Biomet Holdings, Inc. hergestellt und von Zimmer Biomet Dental (und im Fall des Vertriebs und Marketings den autorisierten Handelspartnern) vertrieben und vermarktet. Kontaktieren Sie Zimmer Biomet Dental, um Literaturnachweise für alle Aussagen zu erhalten. ZB0104DE REV B 07/18. ©2018 Zimmer Biomet. Alle Rechte vorbehalten.

Del Bel Cury AA, Faot FS.

Healing differences in narrow diameter implants submitted to immediate and conventional loading in mandibular overdentures: A randomized clinical trial.

J Periodontol Res. 2019 Jun;54(3): 241-250.

(»Unterschiede in der Einheilung nach Sofort- oder konventioneller Belastung von Unterkiefer-Deckprothesen auf Implantaten mit schmalem Durchmesser: Eine randomisierte klinische Studie.«)

Ziel der randomisierten Studie war der Vergleich der periimplantären Gewebe, der Implantatstabilität sowie der Konzentration pro- und antiinflammatorischer Zytokine in der periimplantären Sulkusflüssigkeit nach Versorgung des zahnlosen Unterkiefers mit sofort- bzw. konventionell belasteten Deckprothesen (IL vs. CL), die auf je zwei Implantaten mit geringem Durchmesser (NDI) abgestützt wurden. Zu diesem Zweck wurden 20 Patienten nach dem Zufallsprinzip entweder der IL- oder der CL-Gruppe zugeordnet. Nachuntersuchungen erfolgten eine, zwei, vier, acht und zwölf Wochen postoperativ. Die CL-Gruppe zeigte in den Wochen acht und zwölf signifikant eine höhere Zahnsteinanlagerung. Die IML-Gruppe zeigte bereits ab der ersten Woche und in der Folgezeit einen signifikant höheren Gingivaindex. In der IL-Gruppe konnte zu allen Messzeitpunkten eine signifikant niedrigere Sondierungstiefe ermittelt werden. Nach zwölf Wochen konnte in der IL-Gruppe ein signifikant erhöhter Blutungsindex beobachtet werden. Die Implantatstabilität war zu allen Messzeitpunkten, außer in der vierten postoperativen Woche, in der CL-Gruppe höher als in der IL-Gruppe. In der IL-Gruppe waren zwischen der ersten und vierten Woche signifikant mehr TNF-alpha und in den Wochen vier bis zwölf mehr IL-1beta nachweisbar, während die IL-6 Werte bis sechs Wochen nach Implantatinserktion niedriger lagen. Die Menge an IL-10 war bei beiden Gruppen ähnlich hoch und stieg im weiteren Verlauf der Untersuchung kontinuierlich an. Die Implantatüberlebensraten betragen in der CL-Gruppe 95,0 % und in der IL-Gruppe 90,0 %.

Schlussfolgerung: Die IL-Gruppe wies zu allen Auswertungszeitpunkten niedrigere Sondierungstiefen auf. In der CL-Gruppe hingegen konnten bessere Werte bei der Implantatstabilität und der Entzündungsmarker-Konzentration ermittelt werden.

Bittner N, Planzos L, Volchonok A, Tarnow D, Schulze-Späte U.

Evaluation of Horizontal and Vertical Buccal Ridge Dimensional Changes After Immediate Implant Placement and Immediate Tem-porization with and without Bone Augmentation Procedures: Short-Term, 1-Year Results. A Randomized Controlled Clinical Trial.

Int J Periodontics Restorative Dent. 2020 Jan/Feb;40(1):83-93.

(»Horizontale und vertikale Dimensionsänderungen des Alveolar-kamms nach Sofortimplantation und provisorischer Sofortversorgung mit oder ohne Augmentationsmaßnahmen: Eine randomisierte, kontrollierte, klinische Studie nach einem Jahr Beobachtungszeit.«)

Ziel dieser prospektiven, randomisierten, kontrollierten, klinischen Studie war der Vergleich von horizontalen und vertikalen Veränderungen im Weichgewebe und den Alveolarkammdimensionen zwölf Monate nach Sofortimplantation und provisorischer Sofortversorgung mit oder ohne gleichzeitiger Augmentation mit einem kollagenhaltigen, deproteinisierten, bovinen Knochen (DBBM-C). 32 Patienten wurden nach schonender Extraktion eines Oberkiefer-Frontzahns zunächst mit einem Sofortimplantat versorgt und nach dem Zufallsprinzip der Kontrollgruppe ohne Augmentation (n = 16) oder der Testgruppe (n = 16) mit Augmentation zugewiesen. Die Testgruppe zeigte weniger horizontale Dimensionsänderungen des Alveolarfortsatzes als die Kontrollgruppe, die sich jedoch statistisch nicht signifikant unterschieden. In der Testgruppe konnte ein signifikant besserer Erhalt der distalen Papille beobachtet werden. Die Höhe der mesialen Papille und des bukkalen Randes der Gingiva unterschied sich nicht zwischen beiden Verfahren. Auch

in Bezug auf das Weichgewebsvolumen waren keine Unterschiede festzustellen.

Schlussfolgerung: Eine Sofortimplantation und Sofortversorgung mit einem Provisorium führt mit und ohne Zugabe von DBBM-C zu guten klinischen Ergebnissen, kann jedoch einen Volumenverlust des Alveolarfortsatzes nicht aufhalten.

Cannizzaro G, Cavallari M, Lazzarini M, Purello D'ambrosio G, Scialpi G, Audino S, Velasco-Ortega E, Ippolito DR, Esposito M.

Immediate loading of three (fixed-on-3) vs four (fixed-on-4) implants supporting cross-arch fixed prostheses: 1-year results from a multicentre randomised controlled trial.

Eur J Oral Implantol. 2018;11(3): 323-333.

(»Sofortbelastung von drei (fixed-on-3) vs. vier (fixed-on-4) Implantaten zur Abstützung von Vollversorgungen: Einjahresergebnisse einer multizentrischen, randomisierten, kontrollierten Studie.«)

48 zahnlose Patienten wurden in sechs verschiedenen Behandlungszentren (acht Patienten pro Zentrum) in einem Parallel-Gruppensdesign randomisiert in die fixed-on-3-Gruppe (Fo3: 24 Patienten) und in die fixed-on-4-Gruppe (Fo4: 24 Patienten: je zwölf im OK/UK) zugeteilt. Ein Patient der Fo3-Gruppe verlor drei Implantate, während bei drei Patienten der Fo4-Gruppe insgesamt vier Implantatverluste eingetreten waren. In beiden Gruppen trat ein Verlust der prothetischen Restauration ein. Bei sechs Fo3-Patienten und bei drei Fo4-Patienten konnten Komplikationen beobachtet werden. In beiden Gruppen konnte während der funktionellen Belastungsphase ein signifikanter periimplantärer Knochenverlust beobachtet werden, der in der Fo3-Gruppe signifikant niedriger ausfiel als in der Fo4-Gruppe.

Cannizzaro G, Felice P, Gherlone E, Barausse C, Ferri V, Leone M, Trullonque-Eriksson A, Esposito M.


Immediate loading of two (fixed-on-2) vs four (fixed-on-4) implants placed with a flapless technique supporting mandibular cross-arch

copa
SKY 
IMPLANT SYSTEM

Die innovative Hybridverbindung
für anspruchsvolle Versorgungen!



Foto: © Getty Images



Konisch?
Parallel?

Das neue
copaSKY!

Subcrestal positionierbar | Einzigartige prothetische Vielfalt | Viel Platz für das Weichgewebe

DENTAL INNOVATIONS
SINCE 1974

bredent
group

fixed prostheses: 3-year results from a pilot randomised controlled trial.

Eur J Oral Implantol. 2017;10(2): 133-145.

(»Lappenlose Insertion von zwei (fixed-on-2) oder vier (fixed-on-4) Implantaten im Unterkiefer und Sofortbelastung mit festsitzenden Prothesen.«)

60 Patienten aus zwei unterschiedlichen Behandlungszentren wurden nach dem Zufallsprinzip entweder mit zwei oder vier Implantaten im zahnlosen Unterkiefer versorgt. Anschließend erfolgte eine Sofortversorgung mit Prothesen aus einer Metall-Kunststoffbasis. Um einer Sofortbelastung ausgesetzt werden zu können, musste ein Insertionstorque von mindestens 40 Ncm vorliegen. Drei Jahre nach Versorgung schieden zwei Patienten aus der Gruppe mit zwei Implantaten aus. Aus der Gruppe mit vier Implantaten verweigerte ein Proband die weitere Teilnahme. Während der Beobachtungszeit traten keine Verluste bei den Implantaten und bei den prothetischen Suprastrukturen ein. Bei zwölf Patienten aus der Fixed-on-2-Gruppe und bei 13 Patienten aus der Fixed-on-4-Gruppe wurden jedoch Komplikationen beobachtet. In beiden Gruppen ging gleichermaßen ein signifikanter Anteil krestalen Knochens verloren. Dabei konnte in einem Behandlungszentrum ein signifikant höherer Knochenverlust beobachtet werden.

Cannizzaro G, Felice P, Ippolito DR, Velasco-Ortega E, Esposito M.

Immediate loading of fixed cross-arch prostheses supported by flapless-placed 5 mm or 11.5 mm long implants: 5-year results from a randomised controlled trial.

Eur J Oral Implantol. 2018;11(3): 295-306.

(»Sofortbelastung von festsitzenden Vollversorgungen auf lappenlos inserierten Implantaten mit einer Länge von 5,0 mm oder 11,5 mm: Fünfjahresergebnisse einer randomisierten, kontrollierten Studie.«)

30 Patienten mit einem zahnlosen Unterkiefer und 30 Patienten mit einem zahnlosen Oberkiefer wurden nach dem

Zufallsprinzip entweder mit 5,0 mm oder 11,5 mm langen, lappenlos inserierten Implantaten versorgt und mit definitiven prothetischen Suprakonstruktionen sofortbelastet. Nach dem fünfjährigen Follow up hatten je Untersuchungsgruppe vier Probanden die Studie verlassen. Je eine prothetische Rekonstruktion auf kurzen und auf langen Implantaten musste erneuert werden. Bei drei Patienten gingen sechs kurze Implantate verloren, während bei drei weiteren Patienten vier lange Implantate verloren gingen. Bei vier Patienten mit kurzen und bei fünf Patienten mit langen Implantaten konnten Komplikationen beobachtet werden. In Bezug auf Implantatverluste, prothetische Misserfolge und Komplikationen konnten keine signifikanten Unterschiede zwischen beiden Gruppen beobachtet werden. Bei kurzen Implantaten traten signifikant geringere, mittlere krestale Knochenverluste sowohl im Ober- als auch im Unterkiefer auf als bei langen Implantaten.

Cannizzaro G, Felice P, Trullenque-Eriksson A, Lazzarini M, Velasco-Ortega E, Esposito M.

Immediate vs early loading of 6.6 mm flapless-placed single implants: 9 years after-loading report of a split-mouth randomised controlled trial.

Eur J Oral Implantol. 2018;11(2): 163-173.

(»Sofort- vs. Frühbelastung von 6,6 mm kurzen, lappenlos inserierten Einzelimplantaten: Ergebnisse einer randomisiert kontrollierten Studie im Split-Mouth-Design nach einer funktionellen Belastungszeit von neun Jahren.«)

30 Patienten erhielten jeweils zwei Nanotite External Hex Biomet 3i-Einzelimplantate, die im Split-Mouth-Design nach dem Zufallsprinzip entweder sofort- oder früh belastet wurden. Die Implantate wurden sofort mit provisorischen Kronen versorgt, die nur einen leichten okklusalen Kontakt hatten und drei Monate später durch definitive Kronen ersetzt wurden. Insgesamt wurden 29 Implantate sofortbelastet, während 31 früh belastet wurden. Bei sechs Patienten aus jeder Gruppe traten Kom-

plikationen auf, wobei der Unterschied statistisch nicht signifikant war. Der periimplantäre Knochenverlust betrug 0,60 mm bei Patienten mit Sofortbelastung und 0,46 mm bei früh belasteten Implantaten, der Unterschied war nicht signifikant.

Cannizzaro G, Viola P, Ippolito DR, Esposito M.

Immediate loading of one (fixed-on-1) versus two (fixed-on-2) implants placed flapless supporting mandibular screw-retained cross-arch fixed prostheses: 10-month results from an explanatory randomised controlled trial.

Int J Oral Implantol (Berl). 2019;12(1):89-102.

(»Sofortbelastung von verschraubten Unterkiefer-Vollversorgungen auf einem (fixed-on-1) oder zwei (fixed-on-2) lappenlos inserierten Implantaten: Zehnmonatsergebnisse einer randomisierten kontrollierten Studie.«)

20 im Unterkiefer zahnlose Patienten wurden in einem Parallel-Gruppen-Design nach dem Zufallsprinzip in die fixed-on-1-Gruppe (Fo1: zehn Patienten, die drei intraforaminale Implantate erhielten, wobei aber nur das mediale Implantat tatsächlich belastet wurde) und in die fixed-on-2-Gruppe (Fo2: zehn Patienten, die zwei intraforaminale Implantate erhielten) zugeteilt. Bei je drei Patienten aus jeder Gruppe wurden Komplikationen beobachtet. Es konnten keine statistisch signifikanten Unterschiede in Bezug auf prothetische Misserfolge und Komplikationen zwischen beiden Gruppen ermittelt werden. Vier Monate nach der Belastung waren die Patienten der Fo1-Gruppe in funktioneller Hinsicht weniger zufrieden als die Patienten aus der Fo2-Gruppe, während in ästhetischer Hinsicht keine Unterschiede beobachtet werden konnten.

Schlussfolgerung: Die Ergebnisse deuten darauf hin, dass ein Einzelimplantat zur Abstützung von sofortbelasteten, verschraubten, festsitzenden Deckprothesen über einen Beobachtungszeitraum von zehn Monaten ausreichend ist. Die klinische Relevanz und der Nutzen eines solchen Verfahrens bleiben jedoch fraglich.

ICX-ROYAL®

Die neue KÖNIGSDISZIPLIN
in der Zahntechnik

Mit ICX-ROYAL® kann ein
Techniker/in
bis zu 70.000 €
Umsatz im Monat erzielen

medentis
medical
www.medentis.de

Service-Tel.: +49 (0)2641 9110-0 · www.medentis.de

Mo.-Fr.: 7.30 bis 19.00 Uhr

Canullo L, Caneva M, Tallarico M. **Ten-year hard and soft tissue results of a pilot double-blinded randomized controlled trial on immediately loaded post-extractive implants using platform-switching concept.**

Clin Oral Implants Res. 2017 Oct;28(10):1195-1203.

(»Hart- und Weichgewebeergebnisse einer doppelblinden, randomisierten, kontrollierten Pilotstudie nach Sofortimplantation und Sofortbelastung an post-extraktiven Implantaten mit dem Platform Switching-Konzept.«)

22 Patienten wurden im Oberkiefer mit einem Einzelimplantat mit einer Länge von 13,0 mm und einem Durchmesser von 5,5 mm versorgt und erhielten nach dem Zufallsprinzip eine definitive Versorgung entweder mit einem Platform Switching (Abutment 3,8 mm Durchmesser: Testgruppe) oder mit einer Standardversorgung (Abutment 5,5 mm Durchmesser: Kontrollgruppe). Neunzehn Implantate standen zehn Jahre nach Versorgung für eine Nachuntersuchung zur Verfügung. Die postoperativen Röntgenaufnahmen zeigten einen signifikant geringeren, mittleren, krestalen Knochenverlust von 0,18 mm in der Testgruppe im Vergleich zu 0,80 mm in der Kontrollgruppe. In der Testgruppe war ein Zugewinn von 0,23 mm im Bereich der marginalen Gingiva und von 0,21 mm im Papillenbereich messbar. Auf der anderen Seite zeigte die Kontrollgruppe einen signifikanten Verlust marginaler Gingivahöhe von -0,59 mm und einen ebenfalls signifikanten Verlust an Papillenhöhe von -1,12 mm.

Chan HL, George F, Wang IC, Suárez López Del Amo F, Kinney J, Wang HL. **A randomized controlled trial to compare aesthetic outcomes of immediately placed implants with and without immediate provisionalization.**

J Clin Periodontol. 2019 Oct;46(10):1061-1069.

(»Eine randomisierte kontrollierte Studie zum Vergleich der ästhetischen Ergebnisse von Sofortimplan-

taten mit und ohne provisorische Sofortversorgung.«)

Da die ästhetischen Vorteile der provisorischen Sofortversorgung von Sofortimplantaten heterogen sind, zielte diese Studie darauf ab, das marginale Gingivalevel von sofort inserierten Implantaten mit und ohne provisorische Sofortversorgung zu vergleichen. Zu diesem Zweck wurden bei 40 Probanden nach Extraktion eines nicht erhaltungswürdigen Zahnes aus dem Front- oder Prämolarenbereich Einzelimplantate in die frischen Extraktionsalveolen inseriert. Nach dem Zufallsprinzip wurde jedes Implantat entweder mit einer provisorischen Krone ohne Okklusionskontakt oder einem Gingivaformer versorgt. Nach vier Monaten erfolgte die definitive prothetische Versorgung aller Implantate. Die Implantat-Überlebensrate betrug zwölf Monate nach Implantatinsertion in der Test- und der Kontrollgruppe 90,0 % bzw. 100,0 %. Die Veränderungen im Bereich des Gingivarandes und der Papillen waren insgesamt sehr gering und zwischen beiden Gruppen statistisch nicht signifikant unterschiedlich. Auch die mittleren Änderungen des krestalen Knochenlevels waren zwischen den Gruppen statistisch nicht signifikant unterschiedlich. **Schlussfolgerung:** Die provisorische Sofortversorgung führte nicht zu einer Verbesserung des ästhetischen Ergebnisses.

Chidagam P, Gande VC, Yadlapalli S, Venkata RY, Kondaka S, Chedalawada S. **Immediate Versus Delayed Loading of Implant for Replacement of Missing Mandibular First Molar: A Randomized Prospective Six Years Clinical Study.**

J Clin Diagn Res. 2017 Apr;11(4): ZC35-ZC39.

(»Sofort- versus konventionelle Belastung von Implantaten zum Ersatz fehlender erster Unterkiefermolaren: Eine randomisierte, prospektive klinische Studie über einen Zeitraum von sechs Jahren.«)

Das Ziel der randomisierten Untersuchung war die Untersuchung der klinischen Ergebnisse nach Sofort- bzw. konventioneller Belastung von Implantaten, die zum Ersatz erster Unterkiefermolaren

insetiert worden waren. Dazu wurden 20 Probanden nach dem Zufallsprinzip entweder innerhalb von zwei Tagen nach Implantatinsertion oder nach einer drei-monatigen Einheilphase mit einer Krone versorgt und funktionell belastet. In beiden Gruppen konnten während der 72-monatigen Beobachtungszeit weder eine Blutung bei Sondierung noch erhöhte periimplantäre Sondierungstiefen ermittelt werden. Es wurde ebenfalls ein minimaler marginaler Knochenverlust beobachtet.

Daher FI, Abi-Aad HL, Dimassi HI, Cordioli G, Majzoub ZAK.

Immediate versus conventional loading of variable-thread tapered implants supporting three- to four-unit fixed partial dentures in the posterior maxilla: 3-year results of a split-mouth randomised controlled trial.

Int J Oral Implantol (Berl). 2019;12(4):449-466.

(»Sofortbelastung oder konventionelle Belastung von drei- bis viergliedrigen festsitzenden Brücken auf konischen Implantaten mit unterschiedlichen Gewindedesigns im Oberkiefer-Seitenzahnbereich: Dreijahresergebnisse einer randomisierten, kontrollierten Studie im Split-Mouth-Design.«)

26 Patienten wurden in einem Split-Mouth-Design nach dem Zufallsprinzip auf einer Seite mit einem Kunststoffprovisorium sofortbelastet. Die Implantate auf der kontralateralen Seite wurden mit Einheilkäppchen versorgt. Drei bis dreieinhalb Monate nach Implantatinsertion erfolgte die endgültige prothetische Versorgung der Implantate mit metallkeramischem festsitzenden Zahnersatz. 24 Patienten standen für die endgültige Analyse zur Verfügung. Drei Monate nach der definitiven prothetischen Versorgung gingen bei einem Probanden aus der Gruppe mit Sofortbelastung vier Implantate verloren. Beim gleichen Probanden trat 14 Monate nach endgültiger Versorgung ein Verlust der drei konventionell belasteten Implantate auf der kontralateralen Seite ein. Bei einem Patienten aus der Gruppe mit konventioneller Belastung wurde

KLUGER **KOPF** GESUCHT.

OP-HAUBEN GIBT'S BEI UNS | [MEDICAL-INSTINCT.DE](https://www.medical-instinct.de)



medical ins+inct®
DENTAL IMPLANTS

nach drei Jahren bei zwei benachbarten Implantaten eine Periimplantitis diagnostiziert. In der sofortbelasteten Gruppe traten während der provisorischen Belastungsphase vier kleinere prothetische Komplikationen auf. Nach der Eingliederung der definitiven Prothesen wurde in beiden Gruppen je ein Chipping der Keramikverblendung beobachtet. Es konnten keine signifikanten Unterschiede in Bezug auf Komplikationsraten zwischen beiden Gruppen ermittelt werden. Bei Sofortbelastung wurde ein mittlerer periimplantärer Knochenverlust von 0,79 mm im Vergleich zu 0,91 mm bei konventioneller Belastung beobachtet. Der Unterschied war statistisch nicht signifikant.

den Hartog L, Raghoobar GM, Stellingsma K, Vissink A, Meijer HJ. **Immediate Loading of Anterior Single-Tooth Implants Placed in Healed Sites: Five-Year Results of a Randomized Clinical Trial.**

Int J Prosthodont. 2016 Nov/Dec;29(6):584-591.

(»Sofortbelastung anteriorer Einzelzahnimplantate nach Insertion in verheilte Postextraktionsalveolen: Fünfjahresergebnisse einer randomisierten klinischen Studie.«)

62 Patienten mit einem fehlenden Oberkiefer-Frontzahn wurden nach dem Zufallsprinzip entweder mit einer außer Okklusion stehenden provisorischen Krone sofortbelastet oder drei Monate nach Implantatinsertion prothetisch versorgt und konventionell belastet. Nachuntersuchungen erfolgten zum Zeitpunkt der definitiven prothetischen Versorgung sowie nach einem und nach fünf Jahren. Es wurden keine signifikanten Unterschiede hinsichtlich des marginalen Knochenverlusts ($1,16 \pm 0,93$ mm in der Sofortgruppe und $1,20 \pm 1,10$ mm in der konventionellen Gruppe), des Implantatüberlebens (ein Implantat ging in der Sofortgruppe verloren), der Komplikationen, der Weichgewebsaspekte, der ästhetischen Ergebnisse und der Patientenzufriedenheit festgestellt.

Donos N, Horvath A, Calciolari E, Mardas N.

Immediate provisionalization of bone level implants with a hydrophilic surface. A five-year Follow up of a randomized controlled clinical trial.

Clin Oral Implants Res. 2019 Feb; 30(2):139-149.

(»Provisorische Sofortversorgung von Bone-Level Implantaten mit einer hydrophilen Oberfläche. Ein Fünf-Jahres-Follow up einer randomisierten, kontrollierten klinischen Studie.«)

Bei 24 Patienten wurde je ein Bone-Level Implantat mit einer hydrophilen Oberfläche im ästhetisch sichtbaren Bereich inseriert. Nach dem Zufallsprinzip wurden die Implantate entweder sofort (Testgruppe) oder konventionell (Kontrollgruppe) nach geschlossener Einheilung prothetisch versorgt. Die definitive Versorgung erfolgte in beiden Gruppen 16 Wochen nach Implantatinsertion. 16 Patienten (Testgruppe, n = 7; Kontrollgruppe, n = 9) standen für Nachuntersuchungen 36, 48 und 60 Monate nach Implantatinsertion zur Verfügung. Nach 60 Monaten wurde ein ähnlicher periimplantärer Knochenverlust in der Test (-0,42 mm \pm 0,17 mm) und in der Kontrollgruppe (-0,37 mm \pm 0,35 mm) beobachtet. In beiden Gruppen konnte während der Beobachtungszeit eine Tendenz für eine ästhetische Verbesserung des Ergebnisses festgestellt werden. Die Implantatüberlebensrate betrug in beiden Gruppen 100,0 % und es konnten keine signifikanten Unterschiede in Bezug auf die Implantaterfolgsrate ermittelt werden.

Esposito M, Grufferty B, Papavasiliou G, Dominiak M, Trullenque-Eriksson A, Heinemann F.

Immediate loading of occluding definitive partial fixed prostheses vs non-occluding provisional restorations – 3-year post-loading results from a pragmatic multicentre randomised controlled trial.

Eur J Oral Implantol. 2018;11(3): 309-320.

(»Sofortbelastung definitiver festsitzender prothetischer Rekonstruktionen mit Okklusionskontakt vs. provisorischer Restaurationen ohne Okklusionskontakt – Ergebnisse

einer pragmatischen, multizentrischen, randomisierten, kontrollierten Studie nach drei Jahren unter funktioneller Belastung.«)

40 teilbezahnte Patienten, bei welchen ein bis drei Implantate mit einer Länge von mindestens 8,5 mm und einer Breite von 4,0 mm behandelt inseriert worden waren, wurden nach dem Zufallsprinzip zwei Gruppen von jeweils 20 Patienten zugeteilt. Patienten der Gruppe 1 wurden zunächst mit einem provisorischen Zahnersatz (ohne Okklusionskontakte) versorgt und erhielten innerhalb einer Woche einen definitiven, verschraubten, metallkeramischen Zahnersatz mit Okklusionskontakten zum Gegenkiefer. Die Patienten in Gruppe 2 erhielten innerhalb von 24 Stunden nach der Implantation einen nicht okkludierenden, provisorischen, acrylverstärkten Zahnersatz. Die definitive prothetische Versorgung erfolgte in dieser Gruppe nach vier Monaten. Während der dreijährigen Beobachtungsphase stiegen zwei Probanden aus Gruppe 1 und ein Patient aus Gruppe 2 aus der Studie aus. In Gruppe 1 trat bei zwei Patienten je ein früher Implantatverlust ein. Sechs Komplikationen traten bei fünf Patienten aus Gruppe 1 und drei Komplikationen bei drei Patienten aus Gruppe 2 ein. In Bezug auf die Komplikationsraten konnten keine signifikanten Unterschiede ermittelt werden. Drei Jahre nach der Belastung trat in Gruppe 1 ein mittlerer krestaler Knochenverlust von 1,13 mm und in Gruppe 2 von 1,03 mm ein. Auch hier konnten keine statistisch signifikanten Unterschiede festgestellt werden. Ebenfalls nicht signifikant waren die Unterschiede bei der rosa Ästhetik, der patienten-berichteten Ästhetik und die Zufriedenheit mit der Funktion. In Gruppe 1 waren die mittlere Behandlungszeit und die Anzahl Praxisbesuche signifikant gegenüber den Probanden aus Gruppe 2 reduziert.

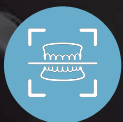Girlanda FF, Feng HS, Corrêa MG, Casati MZ, Pimentel SP, Ribeiro FV, Cirano FR.

Deproteinized bovine bone derived with collagen improves soft and bone tissue outcomes in flapless immediate implant approach and

Scanning you softly!

Ihr Start in die digitale Welt.

Ein Intraoralscan ist nicht nur angenehmer, sondern führt auch zu mehr Effizienz in Ihrer Praxis. Denn er ist der Ausgangspunkt für alle weiteren digitalen Behandlungs- und Prozessschritte – von der Implantatplanung bis zur fertigen Krone. Starten Sie ganz sanft in die Zukunft!



Abformung
Trios



Planung
coDiagnostiX



Design
CARES® Visual



3D-Druck
P series



Fräsen
C series



Digitale Workflows von Straumann Group Digital Solutions.
Ihre Zukunft beginnt hier: straumann.de/chairside

immediate provisionalization: a randomized clinical trial.

Clin Oral Investig. 2019 Oct;23(10): 3885-3893.

(»Kollagenhaltiger, deproteinisierter, boviner Knochen verbessert die Ergebnisse im Weichgewebe und im Knochen nach Sofortimplantation ohne Lappenbildung und provisorischer Sofortversorgung: eine randomisierte klinische Studie.«)

22 Patienten wurden nach Extraktion eines Oberkieferschneidezahns nach dem Zufallsprinzip zwei Behandlungsgruppen zugeordnet. Bei Probanden der Testgruppe (n = 11) erfolgten eine Sofortimplantation und eine Augmentation mit kollagenhaltigem, deproteinisiertem, bovinem Knochen. Probanden der Kontrollgruppe (n = 11) erhielten eine Sofortimplantation ohne Augmentationsmaßnahmen. Nach drei und sechs Monaten war in der Testgruppe ein signifikant besserer Papillenerhalt als in der Kontrollgruppe messbar. In der Testgruppe konnte zudem ein signifikant breiterer Alveolarfortsatz ermittelt werden.

Kern M, Att W, Fritzer E, Kappel S, Luthardt RG, Mundt T, Reissmann DR, Rädels M, Stiesch M, Wolfart S, Passia N. **Survival and Complications of Single Dental Implants in the Edentulous Mandible Following Immediate or Delayed Loading: A Randomized Controlled Clinical Trial.**

J Dent Res. 2018 Feb;97(2):163-170.

(»Überleben und Komplikationen bei Versorgung des zahnlosen Unterkiefers mit sofort- oder konventionell belasteten Einzelimplantaten: Eine randomisierte kontrollierte klinische Studie.«)

Bei 158 Probanden wurde je ein Einzelimplantat im zahnlosen Unterkiefer inseriert. Anschließend wurden die Probanden nach dem Zufallsprinzip der Testgruppe mit Sofortbelastung (n = 81) oder der Kontrollgruppe mit konventioneller Belastung (n = 77) zugeordnet. Nachuntersuchungen erfolgten einen Monat nach der Implantatinserterion (nur für die Gruppe mit konventioneller Belastung) sowie ein, vier, zwölf und 24 Monate nach Beginn der funktionellen Belastung

der Implantate. Neun Implantate gingen in der Testgruppe während der ersten drei Monate unter Belastung verloren. In der Kontrollgruppe trat ein Implantatverlust noch während der Einheilphase auf. In der Testgruppe traten signifikant häufiger Implantatverluste ein als in der Kontrollgruppe. Die häufigsten prothetischen Komplikationen waren Retentionsverluste, Prothesenfrakturen und Druckstellen.

Kronstrom M, Davis B, Loney R, Gerrow J, Hollender L. **Satisfaction and Clinical Outcomes Among Patients with Immediately Loaded Mandibular Overdentures Supported by One or Two Dental Implants: Results of a 5-Year Prospective Randomized Clinical Trial.**

Int J Oral Maxillofac Implants. 2017 Jan/Feb;32(1):128-136.

(»Patientenzufriedenheit und klinische Ergebnisse nach Versorgung des zahnlosen Unterkiefers auf ein bis zwei sofortbelasteten Implantaten: Fünfjahresergebnisse einer prospektiven, randomisierten klinischen Studie.«)

36 Probanden mit zahnlosem Unterkiefer erhielten ein oder zwei Implantate im anterioren Bereich, die mittels Deckprothesen sofortbelastet wurden. 17 Probanden standen für die Nachuntersuchung nach einem fünfjährigen Follow up zur Verfügung. Bei neun Probanden gingen innerhalb des ersten Jahres zehn Implantate verloren und standen für eine Nachuntersuchung nicht zur Verfügung. Neun weitere Probanden nahmen nicht mehr an der Studie teil. Im Zeitraum zwölf bis 60 Monate nach Implantatinserterion traten keine weiteren Implantatverluste mehr auf. Der mittlere krestale Knochenverlust betrug 0,92 mm und es konnte keine Korrelation zwischen dem Wert des Eindrehmoments und dem Implantat-Stabilitätsquotienten ermittelt werden. Die implantatprothetische Versorgung führte zu einer hohen Patientenzufriedenheit, die zwischen beiden Gruppen nicht signifikant unterschiedlich war.

Kutkut A, Rezk M, Zephyr D, Dawson D, Frazer R, Al-Sabbagh M.

Immediate Loading of Unsplinted Implant Retained Mandibular Overdenture: A Randomized Controlled Clinical Study.

J Oral Implantol. 2019 Oct;45(5): 378-389.

(»Sofortbelastung von Unterkiefer-Deckprothesen auf miteinander unverblockten Implantaten: Eine randomisierte, kontrollierte klinische Studie.«)

Je zehn von 20 Patienten wurden nach Implantatinserterion nach dem Zufallsprinzip in die Gruppe mit Sofortbelastung (Testgruppe) oder in die konventionell belastete Gruppe (Kontrollgruppe) zugeteilt. Nach zwölf Monaten lag die Implantat-Überlebensrate in beiden Gruppen bei 100,0 %. Nach drei und zwölf Monaten konnten signifikante Unterschiede im marginalen Knochniveau, bei der Breite der keratinisierten Gingiva, beim modifizierten Plaque-Index und beim Gingivaindex zwischen den Gruppen ermittelt werden. Der Implantat-Stabilitätsquotient unterschied sich zwischen beiden Gruppen nicht signifikant.

Meloni SM, Baldoni E, Duvina M, Pisano M, De Riu G, Tallarico M.

Immediate non-occlusal versus delayed loading of mandibular first molars. Five-year results from a randomised controlled trial.

Eur J Oral Implantol. 2018;11(4): 409-418.

(»Sofortbelastung ohne Okklusionskontakt versus konventionelle Belastung von Implantaten im Bereich der ersten Unterkiefermolaren. Fünfjahresergebnisse aus einer randomisierten kontrollierten Studie.«)

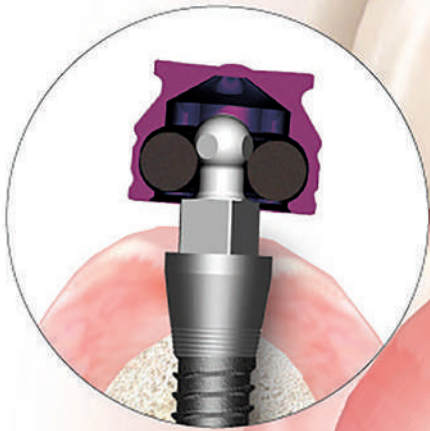
20 Patienten mit bilateral fehlenden ersten Unterkiefermolaren wurden beidseits mit Implantaten versorgt. Diese wurden nach dem Zufallsprinzip entweder sofort- (Testgruppe, 24 Stunden nach Implantatinserterion) oder konventionell nach einer vier- bis fünfmonatigen Einheilzeit (Kontrollgruppe) belastet. Kein Patient schied vorzeitig aus der Studie aus und keines der Implantate ging verloren. Es wurden nur geringfügige prothetische Komplikationen beobachtet. Zwei



MDI®

www.original-mdi.de

by condent



Patientenorientiert

Schneller Behandlungserfolg auch bei schwierigen Knochenverhältnissen.

Klinisch bewährt

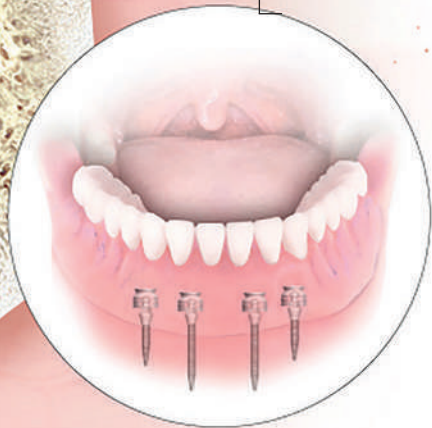Hohe Überlebensrate durch zahlreiche klinische Studien belegt.

Kostengünstig

Festsitzender Zahnersatz zu einem erschwinglichen Preis. Implantate bereits ab 73€.

Minimalinvasiv

Für multimorbide Patienten geeignet. Implantate ab Ø 1,8 mm.



WENN MINI - DANN **MDI®**!

MINIMALINVASIV – MAXIMAL EFFEKTIV

Wir bieten Ihnen bundesweit Termine für Weiterbildungen und Live-Op's an! Fragen Sie nach dem Termin in Ihrer Region!

condent GmbH
Owiefenfeldstraße 6
30559 Hannover

Kontakt Deutschland:
Hotline 0800 / 100 3 70 70
Fax 0800 / 100 3 70 71

Kontakt Österreich:
Hotline 0800 / 555 699
Fax 0800 / 40 00 74

Kontakt Schweiz:
Hotline 0800 / 88 44 77
Fax 0800 / 88 55 11

Patienten hatten nach sechs Monaten eine periimplantäre Weichteilenzündung mit Blutung bei Sondierung (BOP). Nach einem Jahr betrug das mittlere marginale Knochenniveau in der Testgruppe 0,83 mm und in der Kontrollgruppe 0,86 mm, ohne statistisch signifikante Unterschiede zwischen beiden Gruppen. Nach fünf Jahren betrug das mittlere marginale Knochenniveau in der Testgruppe 1,06 mm und in der Kontrollgruppe 1,07 mm, ebenfalls ohne statistisch signifikante Unterschiede. Auch in Bezug auf Sondierungstiefen und BOP konnten nach fünf Jahren keine signifikanten Unterschiede festgestellt werden.

Merli M, Merli M, Mariotti G, Pagliaro U, Moscatelli M, Nieri M.

Immediate versus early non-occlusal loading of dental implants placed flapless in partially edentulous patients: A 10-year randomized clinical trial.

J Clin Periodontol. 2020 May;47(5):621-629.

(»Sofort- versus frühe nicht-okklusale Belastung von Implantaten nach lappenloser Insertion bei teilbezahnten Patienten: Eine randomisierte klinische Zehnjahresstudie.«)

60 teilbezahnte Patienten wurden mit Implantaten versorgt und nach dem Zufallsprinzip einer von zwei Behandlungsgruppen zu je 30 Probanden zugeteilt. In der Testgruppe wurden die Implantate sofortbelastet, während die Implantate der Kontrollgruppe früh belastet wurden. Der Zahnersatz stand in beiden Gruppen nicht im Okklusionskontakt zum Gegenkiefer. In beiden Gruppen stiegen je drei Patienten vorzeitig aus der Studie aus. Ein Implantat ging in der Kontrollgruppe verloren. Drei Komplikationen traten in der ‚sofort‘ Gruppe und vier in der ‚frühen‘ Gruppe auf. In der Kontrollgruppe konnte ein geringerer krestaler Knochenverlust ermittelt werden, der jedoch nicht statistisch signifikant war. Signifikante Unterschiede in der subjektiven funktionellen und ästhetischen Zufriedenheit der Patienten konnten ebenfalls nicht ermittelt werden.

Patil PG, Seow LL.

Crestal bone-level changes and patient satisfaction with mandibular overdentures retained by one or two implants with immediate loading protocols: A randomized controlled clinical study.

J Prosthet Dent. 2020 May;123(5):710-716.

(»Veränderungen des krestalen Knochens und der Patientenzufriedenheit nach Sofortbelastung von Unterkiefer-Deckprothesen auf einem oder zwei Implantaten: Eine randomisierte kontrollierte klinische Studie.«)

24 Probanden wurden mit 36 Ti-Zr-Implantaten versorgt. Zwölf Patienten erhielten je ein Implantat im Bereich der Unterkiefer-Symphyse (Gruppe 1) und zwölf Patienten wurden mit je zwei Implantaten im interforaminalen Bereich des Unterkiefers versorgt (Gruppe 2). Die Deckprothesen wurden über Lokator-Attachments auf den Implantaten befestigt. Nachuntersuchungen erfolgten nach einem Monat und nach einem Jahr. Ein Implantat der Gruppe 1 ging einen Monat nach Insertion verloren. Nach einem Monat betrug der mittlere krestale Knochenverlust 0,23 mm in Gruppe 2 (n=22) und 0,39 mm (P=.181) in Gruppe 1 (n=11). Nach einem Jahr betrug der mittlere krestale Knochenverlust 0,67 mm in Gruppe 2 und 0,88 mm in Gruppe 1. Zu beiden Messzeitpunkten war kein statistisch signifikanter Unterschied zwischen beiden Gruppen messbar. Der mittlere Score der Visual Analog Scale zur Messung der Patientenzufriedenheit stieg in Gruppe 1 von 38,3 % auf 49,7 % und in Gruppe 2 von 40,5 % auf 54,8 % einen Monat nach der Implantatversorgung. Ein Jahr nach Implantatversorgung konnte ein Anstieg auf 54,5 % in Gruppe 1 und auf 58,9 % in Gruppe 2 ermittelt werden. Jedoch konnten keine signifikanten Unterschiede beobachtet werden.

Reis R, Nicolau P, Calha N, Messias A, Guerra F.

Immediate versus early loading protocols of titanium-zirconium narrow-diameter implants for man-

dibular overdentures in edentulous patients: 1-year results from a randomized controlled trial.

Clin Oral Implants Res. 2019 Oct;30(10):953-961.

(»Sofort- versus Frühbelastung bei Versorgung zahnloser Patienten mit Unterkiefer-Deckprothesen auf Titan-Zirkonoxid-Implantaten mit schmalem Durchmesser: Einjahresergebnisse einer randomisierten kontrollierten Studie.«)

24 Patienten mit zahnlosem Unterkiefer wurden mit je zwei Ti-Zr-Implantaten im interforaminalen Bereich versorgt. Die Patienten wurden nach dem Zufallsprinzip entweder der Gruppe mit Sofortbelastung (Gruppe 1, Belastung 48 Stunden nach der Operation) oder in die Gruppe mit Frühbelastung (Gruppe 2, Belastung zwei Wochen nach der Operation) zugeteilt. In beiden Gruppen waren die Implantate über Titanstege miteinander verbunden worden. In der prothetischen Rehabilitation wurde ein Stegprothesensystem mit einem Titanstab verwendet. Ein Patient aus Gruppe 2 verstarb während der Beobachtungsphase. Bei den 24 Implantaten in Gruppe 1 betrug der mittlere Knochenverlust nach einem Jahr 0,32 mm. In Gruppe 2 (22 Implantate) betrug der mittlere Knochenverlust nach einem Jahr 0,34 mm. Es konnten keine signifikanten Unterschiede in Bezug auf krestale Knochenverluste zwischen beiden Gruppen ermittelt werden. Die mittleren Implantatüberlebens- und Erfolgsraten lagen für beide Gruppen bei 100,0 %. Die Patientenzufriedenheit war in beiden Gruppen hoch.

Salman A, Thacker S, Rubin S, Dhingra A, Ioannidou E, Schincaglia GP.

Immediate versus delayed loading of mandibular implant-retained overdentures: A 60-month Follow up of a randomized clinical trial.

J Clin Periodontol. 2019 Aug;46(8):863-871.

(»Sofort- versus konventionelle Belastung von implantatgetragenen Deckprothesen im Unterkiefer: Ein 60-monatiger Follow up einer randomisierten klinischen Studie.«)

CHAMPIONS HIGHLIGHTS

Innovation & Qualität
„Made in Germany“

Perfekter Workflow
in Chirurgie und
Prothetik

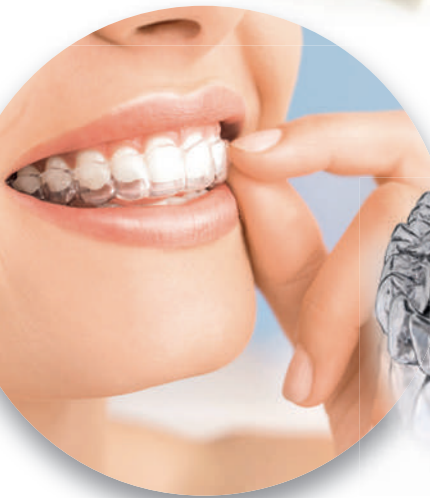Honorarvorteil bei
Minimalinvasivität



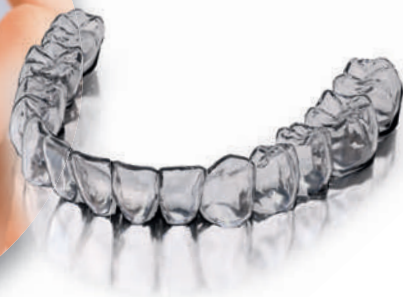BioWin!
Keramik-Implantat



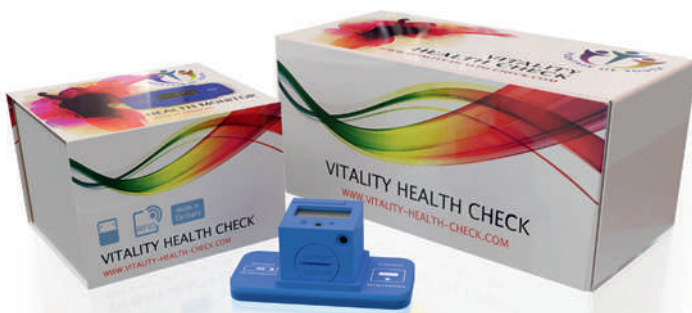Champions (R)Evolution
Titan-Implantat



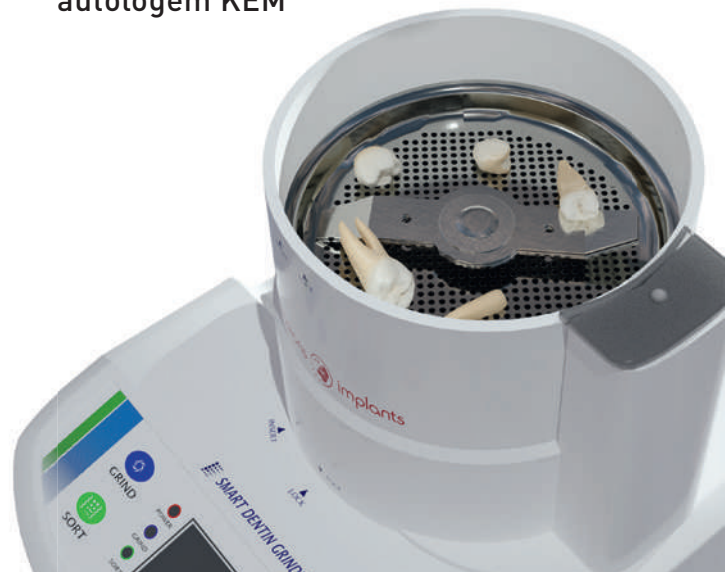Champions Smile-
Aligner



Smart Grinder
Chairside Aufbereitung von
autologem KEM



Vitamin D-Test



Info-Hotline: +49 (0)6734 91 40 80
info@champions-implants.com

www.champions-implants.com

CHAMPIONS 

Ziel dieser Nachbeobachtungsstudie war, die Langzeitergebnisse einer RCT [Salman et al., 2016], deren Abstract ebenfalls Bestandteil dieser Literaturübersicht ist, die Ergebnisse nach Sofort- bzw. konventioneller Belastung von Unterkiefer-Deckprothesen, die über Lokatoren auf zwei Implantaten befestigt wurden, nach einem 60-monatigen Follow up zu evaluieren. 23 der insgesamt 30 Patienten standen für die 60-monatige Nachuntersuchung zur Verfügung. In beiden Gruppen ging keines der Implantate verloren. Der krestale Knochenverlust betrug 0,89 mm bei konventionell belasteten Implantaten und 0,18 mm in der Gruppe mit Sofortbelastung. In der Sofortbelastungsgruppe lag der mittlere krestale Knochenverlust signifikant niedriger als in der Gruppe mit konventioneller Belastung.

Schuster AJ, Marcello-Machado RM, Bielemann AM, Possebon A, Chagas Júnior OL, Faot F.

Immediate vs conventional loading of Facility-Equator system in mandibular overdenture wearers: 1-year RCT with clinical, biological, and functional evaluation.

Clin Implant Dent Relat Res. 2020 May 4. [Epub ahead of print]

(»Sofortige vs. konventionelle Belastung des Facility-Equator-Systems bei Trägern von Unterkiefer-Deckprothesen: Einjahres-RCT zur klinischen, biologischen und funktioneller Evaluation.«)

20 zahnlose Patienten wurden mit je zwei durchmesserreduzierten Implantaten im interforaminalen Bereich des Unterkiefers versorgt. Anschließend wurden die Patienten nach dem Zufallsprinzip der Gruppe mit Sofortbelastung (Testgruppe) oder konventioneller Belastung (Kontrollgruppe) zugewiesen. Nach einem Jahr waren in Bezug auf den mittleren krestalen Knochenverlust, die mitt-

lere krestale Höhe des Alveolarfortsatzes und die Implantatstabilität keine signifikanten Unterschiede in beiden Gruppen zu ermitteln. In der Kontrollgruppe war eine signifikant höhere Sondierungstiefe messbar. Hinsichtlich der Entzündungsparameter konnte während der ersten sechs Monate in der Kontrollgruppe ein signifikant höherer TNF-alpha-Wert gemessen werden, während der IL-1 beta-Wert in der Testgruppe signifikant erhöht war. Die Überlebensrate betrug 90,0 % in der Kontrollgruppe und 85,0 % in der Testgruppe. In der Kontrollgruppe traten 33 prothetische Komplikationen auf, während in der Testgruppe 23 prothetische Komplikationen beobachtet wurden. In Bezug auf beide Parameter konnten keine signifikanten Unterschiede zwischen beiden Gruppen beobachtet werden.

Schlussfolgerung: Während einer Beobachtungszeit von zwölf Monaten waren beide Belastungsprotokolle zur implantatprothetischen Versorgung des Unterkiefers geeignet und führten zu ähnlichen klinischen, biologischen, funktionellen und patienten-spezifischen Ergebnissen.

Sekar S, Suthanthiran T, Thangavelu A, Karupannan SK, Prem F, Rajendran D. **Clinical and Radiological Evaluation of Delayed and Early Loading of Single-Tooth Implant Placement: A 6-Month, Prospective, Randomized, Follow up Clinical Study.**

J Pharm Bioallied Sci. 2019 May;11 (Suppl 2):S278-S284.

(»Klinische und radiologische Ergebnisse nach konventioneller oder früher Belastung von Einzelzahn-implantaten: Eine sechsmonatige prospektive, randomisierte, klinische Studie.«)

14 Patienten mit einem fehlenden Unterkiefermolar wurden mit einem High-Tech-Implantat versorgt, welches nach dem Zufallsprinzip entweder in einem Zeitraum

von sieben Tagen bis zwei Monaten früh belastet (Testgruppe) oder konventionell belastet wurde (Kontrollgruppe). Die Ergebnisse zeigen, dass es zwischen beiden Gruppen keinen statistischen Unterschied in Bezug auf die Parameter Plaqueindex, Gingivaindex, Sondierungstiefe und dem periimplantären Weichgewebsvolumen gab. Auch in Bezug auf die Erfolgsrate gab es nach den ersten sechs Monaten keinen Unterschied zwischen den Gruppen. Allerdings zeigte die Studie einen höheren Knochenverlust bei Implantaten der Kontrollgruppe. Daraus folgern die Autoren, dass eine Frühbelastung anstelle einer konventionellen Belastung erfolgreich durchgeführt werden kann.

Stacchi C, Lombardi T, Baldi D, Bugea C, Rapani A, Perinetti G, Itri A, Carpita D, Audenino G, Bianco G, Verardi S, Carossa S, Schierano G.

Immediate Loading of Implant-Supported Single Crowns after Conventional and Ultrasonic Implant Site Preparation: A Multicenter Randomized Controlled Clinical Trial.

Biomed Res Int. 2018 Aug 14;2018: 6817154.

(»Sofortbelastung von implantatgetragenen Einzelkronen nach konventioneller und ultraschallbetriebender Aufbereitung des Implantatbetts: Eine multizentrische, randomisierte kontrollierte klinische Studie.«)

48 Probanden wurden in sechs Behandlungszentren mit je zwei Implantaten versorgt. Die Implantataufbereitung erfolgte nach dem Zufallsprinzip entweder ultraschallgesteuert (Testgruppe) oder konventionell mittels rotierender Instrumente. Innerhalb von 48 Stunden wurden die Probanden mit Abutments mit Platform Switching und provisorischen Kronen versorgt. 40 Patienten wurden in die endgültige Analyse einbezogen. Der

Alle bisher erschienenen Themen der Sektion **kurz & schmerzlos** finden Sie auf **www.frag-pip.de** auch zum direkten Download

DER SCHNELLSTE KRISENMANAGER DER WELT.



TURBULENTE ZEITEN VERLANGEN NACH CLEVEREN LÖSUNGEN.

Unsere Schraube hat dieses Potential gleich in doppelter Hinsicht.

Sie erspart Ihnen Arbeitsschritte – und somit Zeit und Kosten.

In der kritischen Einheilphase gibt es keinen Verlust der Primärstabilität,
egal ob bei sofortigem oder verzögertem Vorgehen.

Ganz schön clever, was?

AnyRidge® KOMPROMISSLOS. SCHNELL. SICHER.

mittlere krestale Knochenverlust betrug nach sechsmonatiger Belastung 1,39 mm in der Testgruppe und 1,42 mm in der Kontrollgruppe ($p > 0,05$) und nach einem Jahr 1,92 mm bzw. 2,14 mm. An beiden Messpunkten konnten keine signifikanten Unterschiede ermittelt werden. Die Autoren gehen daher von einer Gleichwertigkeit der Ultraschallpräparation aus. Aufgrund ihrer gewebeschonenden Eigenschaft und selektiven Präparation wird die Ultraschallpräparation zur Aufbereitung des Implantatbettes in Nähe empfindlicher anatomischer Strukturen als zuverlässige Alternative empfohlen.

Ter Gunne LP, Dikkes B, Wismeijer D, Hassan B.

Immediate and Early Loading of Two-Implant-Supported Mandibular Overdentures: Three-Year Report of Loading Results of a Single-Center Prospective Randomized Controlled Clinical Trial.

Int J Oral Maxillofac Implants. 2016 Sep-Oct;31(5):1110-6.

(»Sofort- und Frühbelastung Unterkieferprothesen auf zwei Implantaten: Dreijahresbericht zu Ergebnissen einer prospektiven, randomisierten, kontrollierten, klinischen Studie in einem Behandlungszentrum.«)

40 Patienten wurden im zahnlosen Unterkiefer mit je zwei Implantaten und entsprechenden Deckprothesen auf Dolderstegen versorgt und nach dem Zufallsprinzip entweder der Gruppe mit Sofortbelastung (innerhalb von 48 Stunden) oder der Gruppe mit früher Belastung (nach sechs Wochen) zugeteilt. Insgesamt 26 Patienten standen nach dem dreijährigen Follow up für eine Nachuntersuchung zur Verfügung. Ein Implantat ging in der Gruppe mit Frühbelastung verloren, während in der Gruppe mit Sofortbelastung kein Implantat verloren ging. Alle Suprastrukturen und Prothesen waren in beiden Gruppen funktionsfähig. Der marginale Knochenverlust betrug in der Gruppe mit Sofortbelastung 0,35 mm und 0,31 mm bei den früh belasteten Implantaten. Der Unterschied war statistisch nicht signifikant.

Todisco M, Sbricoli L, Ippolito DR, Esposito M.

Do we need abutments at immediately loaded implants supporting cross-arch fixed prostheses? Results from a 5-year randomised controlled trial.

Eur J Oral Implantol. 2018;11(4):397-407.

(»Benötigen wir Abutments bei sofortbelasteten, implantatgetragenen, festsitzenden prothetischen Vollversorgungen? Ergebnisse aus einer randomisierten, kontrollierten Fünfjahresstudie.«)

32 im Ober- oder Unterkiefer unbezahnte Patienten wurden mit einer Interimsprothese versorgt, die auf vier sofortbelasteten Implantaten verschraubt wurde. Die distalen Implantate wurden entweder geneigt oder gerade inseriert. Die implantatgetragenen Prothesen der Probanden wurden nach dem Zufallsprinzip entweder auf Abutments oder direkt auf den Implantaten befestigt. Nach vier Monaten wurden definitive verschraubte Suprakonstruktionen aus Metallkeramik eingesetzt. Die Patienten wurden über einen fünfjährigen Zeitraum nachbeobachtet. Alle acht Monate erfolgten Nachsorgetermine, bei welchen die Prothesen entfernt wurden. Während des fünfjährigen Follow up schied ein Patient aus jeder Gruppe aus. Es kam zu keinem Implantat- oder Prothesenversagen. Bei drei Patienten der Abutment-Gruppe traten Komplikationen gegenüber einem Patienten in der Gruppe ohne Abutment auf. In beiden Gruppen konnte ein statistisch signifikanter mittlerer Knochenverlust im Vergleich zur Baseline beobachtet werden, wobei zwischen beiden Gruppen auf Patientenebene keine signifikanten Unterschiede im Ausmaß des Knochenverlusts ermittelt werden konnten. Auf Implantatebene konnte ein signifikant größerer mittlerer periimplantärer Knochenverlust bei den distal inserierten Implantaten in der Gruppe ohne Abutments beobachtet werden. Der Blutungsindex war in der Gruppe ohne Abutments signifikant erhöht.

Vogl S, Stopper M, Hof M, Theisen K, Wegscheider WA, Lorenzoni M.

Immediate occlusal vs nonocclusal loading of implants: A randomized prospective clinical pilot study and patient centered outcome after 36 months.

Clin Implant Dent Relat Res. 2019 Aug;21(4):766-774.

(»Sofortbelastung von Implantaten mit oder ohne okklusale Kontaktbeziehungen: Ergebnisse einer randomisierten prospektiven Pilotstudie zu klinischen und patientenbezogenen Ergebnissen nach 36 Monaten.«)

20 Patienten wurden mit Implantaten versorgt, auf welchen sofort Einzelkronen oder Brücken verschraubt oder zementiert wurden. Nach dem Zufallsprinzip wurde der implantatgetragene Zahnersatz mit okklusalen Kontakten (Testgruppe) oder ohne Okklusalkontakte konzipiert. Neun Probanden aus der Testgruppe und zehn Patienten aus der Kontrollgruppe standen nach 36 Monaten für eine Nachuntersuchung zur Verfügung. In der Kontrollgruppe ging ein Implantat verloren, sodass die Gesamtüberlebens- und Gesamterfolgsrate der Implantate bei 98,2 % lag. Der mittlere krestale Knochenverlust war mit Ergebnissen früherer Studien vergleichbar und in beiden Untersuchungsgruppen ähnlich. Die Periotest-Werte der Gesamtgruppe unterschieden sich nicht signifikant zwischen den einzelnen Messzeitpunkten (Baseline sowie nach sechs, zwölf und 36 Monaten). Die Patientenzufriedenheit war hoch und beinhaltete keine signifikanten Unterschiede zwischen den Gruppen.

Weerapong K, Sirimongkolwattana S, Sastraruji T, Khongkhunthian P.

Comparative study of immediate loading on short dental implants and conventional dental implants in the posterior mandible: A randomized clinical trial.

Int J Oral Maxillofac Implants. 2019 January/February;34(1):141-149.

(»Vergleichsstudie zur Sofortbelastung von kurzen und konventionellen Implantaten im Unterkiefer-Seitenzahnbereich: Eine randomisierte, klinische Studie.«)

46 Probanden wurden mit je einem

RUNDAS - Ihr neuer Exklusivpartner für alle Keystone-/Paltop-Implantatsysteme

Dynamic

PALTOP
A Keystone Dental Company


VERBESSERTE STABILITÄT

MIKRO-GEWINDE
Zur Reduzierung des Knochendrucks und Minimierung der Knochenresorption

EINFACHE INSERTION
2 Führungsgewinde mit einem umgekehrten Sägezahnprofil (reverse buttress) mit optimaler 0.8 mm Steigung pro Gewindegang erleichtern die schnelle Implantatinsertion bei verbesserter Stabilität

AGGRESSIVES APIKALES GEWINDE
Ermöglicht ein aggressiveres Knochenmanagement für Indikationen wie Sofortimplantation nach Extraktion, Implantation bei schlechter Knochenqualität und Sofortbelastung

SELBSTSCHNEIDENDER APEX
für Implantatjustierung und -vorhersagbarkeit



INTERNE HEX-VERBINDUNG

HOHE ÄSTHETIK
Plattform-Switching ermöglicht eine hohe Ästhetik durch Weichgewebsmanagement. Es reduziert auch die Belastung, die vom Abutment auf den Knochen übertragen wird und hilft, Knochenverlust durch hohen mechanischen Druck zu verhindern

UNTERSTÜTZUNG DER OSSEOINTEGRATION
Zylindrische Form unterstützt die langfristige Osseointegration durch Vergrößerung der Oberfläche und der Knochen-Implantatkontaktfläche

NATÜRLICHE LANGZEITÄSTHETIK

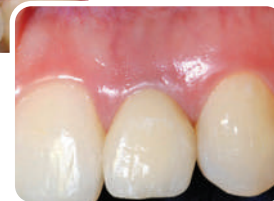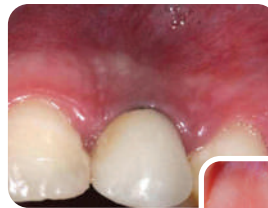AnaTite™: der pinkfarbene Kragen und die Abutments imitieren die Farbe des natürlichen Zahnfleischgewebes für eine verbesserte Ästhetik.

- 30% der Implantatpatienten haben einen dünnen gingivalen Biotyp*
- Dünnes Gingivagewebe erlaubt die Sichtbarkeit von Implantaten oder Abutments und reduziert die Frontzahnästhetik
- Der pinke Farbton ähnelt der natürlichen Mukosa

"We know the design of Genesis offers a number of significant advantages, including advanced surface, an aggressive thread design, and the first-ever marketed pink implant collar and abutment to improve esthetic success."

Dr. Mariano Polack, DDS, MS Prosthodontist

Die graue Farbe bei Standard-implantaten und -abutments kann zu schlechten ästhetischen Ergebnissen führen.



Mit freundlicher Genehmigung: Francesco Pieri, DDS, PhD

Keystone
DENTAL

Genesis

Dentales Implantatsystem



*2010 Daten auf Anfrage

RUNDAS – Seit 2006 Ihr Spezialist für Praxisbedarf, Hygieneartikel und dentale Chirurgieprodukte
Mehr als 15.000 zufriedene Kunden schätzen unsere Zuverlässigkeit und die Spitzenqualität der Produkte bei einem überzeugenden Preis-Leistungs-Verhältnis.

kurzen und einem konventionellen Implantat im Unterkiefer-Seitenzahn-bereich versorgt und anschließend über zementierte provisorische CAD/CAM-Keramikkronen sofortbelastet. Zwei kurze Implantate und ein konventionelles Implantat gingen während der einjährigen Beobachtungsphase verloren. Drei Frakturen der provisorischen Kronen wurden bei kurzen Implantaten und eine in der Gruppe mit konventionellen Implantaten beobachtet. In Bezug auf Implantat-Stabilitätsparameter (ISQ) konnten zu den verschiedenen Messzeitpunkten keine signifikanten Unterschiede ermittelt werden: Ausgangswert (kurz: $73,86 \pm 2,38$, konventionell: $75,05 \pm 3,26$, $P = 0,088$), vier Monate nach Belastung (kurz: $72,37 \pm 1,35$, konventionell: $72,89 \pm 1,87$, $P = 0,165$) und ein Jahr nach Belastung (kurz: $74,60 \pm 2,03$, konventionell: $75,35 \pm 2,66$, $P = 0,296$). Der mittlere krestale Knochenverlust betrug vier Monate nach Belastung $0,28 \pm 0,29$ mm für kurze Implantate und $0,25 \pm 0,25$ mm für konventionelle Implantate. Ein Jahr nach Belastung betrug er $0,33 \pm 0,47$ mm für kurze Implantate und $0,26 \pm 0,27$ mm für konventionelle Implantate. Zu beiden Messzeitpunkten konnten keine statistisch signifikanten Unterschiede zwischen den beiden Implantattypen ermittelt werden.

Zuffetti F, Esposito M, Galli F, Capelli M, Grandi G, Testori T.

A 10-year report from a multicentre randomised controlled trial: Immediate non-occlusal versus early loading of dental implants in partially edentulous patients.

Eur J Oral Implantol. 2016;9(3): 219-230.

(»Ein Zehnjahresbericht einer multi-zentrischen randomisiert kontrollierten Studie: Sofortbelastung ohne Okklusionskontakt versus Frühbelastung von Implantaten bei teilbezahnten Patienten.«)

52 teilbezahnte Patienten wurden in fünf italienischen Zahnarztpraxen mit Implantaten versorgt und nach dem Zufallsprinzip der Gruppe mit Sofortbelastung (Testgruppe, n=25) und der Gruppe mit Frühbelastung (Kontroll-

gruppe, n=27) zugeteilt. Die Implantate der Testgruppe wurden innerhalb von 48 Stunden mit außer Okklusion stehenden, provisorischen prothetischen Suprakonstruktionen versorgt, die nach zwei Monaten unter Okklusion gesetzt wurden. Implantate der Kontrollgruppe wurden nach zwei Monaten mit provisorischen Restaurationen früh belastet. Die definitive prothetische Versorgung erfolgte in beiden Gruppen acht Monate nach Implantatinsertion. Aus der Sofortbelastungsgruppe stiegen drei Patienten mit acht Implantaten und aus der frühen Belastungsgruppe zwei Patienten mit drei Implantaten vorzeitig aus der Studie aus. Die Nachbeobachtungszeit der übrigen Probanden betrug zehn Jahre. Aus der Testgruppe ging ein Implantat zwei Monate nach Insertion verloren. Bei drei Patienten aus der Test- und bei zwei Patienten aus der Kontrollgruppe traten Komplikationen auf. Bezogen auf das Implantat-/Prothesenversagen konnten keine statistisch signifikanten Unterschiede ermittelt werden. Der mittlere krestale Knochenverlust zwischen Baseline und den Folgeuntersuchungen war statistisch signifikant. Zwischen beiden Behandlungsgruppen konnten nach zehn Jahren keine statistisch signifikanten Unterschiede in Bezug auf das krestale Knochenlevel beobachtet werden ($1,34$ mm in der Testgruppe vs. $1,42$ mm in der Kontrollgruppe). Nach zehn Jahren kam es gegenüber der Ausgangssituation sowohl bei Sofort- als auch Frühbelastung ($0,38$ mm vs. $0,25$ mm) zu einer statistisch signifikanten Rezessionsbildung im bukkalen Weichgewebe.

Zygiogiannis K, Aartman IH, Wismeijer D.

Implant Mandibular Overdentures Retained by Immediately Loaded Implants: A 1-Year Randomized Trial Comparing Patient-Based Outcomes Between Mini Dental Implants and Standard-Sized Implants.

Int J Oral Maxillofac Implants. 2018 Jan/Feb;33(1):197-205.

(»Unterkieferprothesen auf sofort-belasteten Mini- oder Standard-implantaten: Eine randomisierte

Einjahresstudie zum Vergleich der patientenbezogenen Ergebnisse.«)

50 vollständig zahnlose Probanden mit einer unzureichenden Retention der Unterkieferprothesen wurden nach dem Zufallsprinzip zwei Gruppen zugeordnet. 25 Patienten erhielten sofortbelastete Deckprothesen auf vier Mini-Implantaten (MDI) und 25 Patienten wurden mit sofortbelasteten Deckprothesen auf zwei miteinander verbundenen Implantaten mit Standarddurchmesser (STL) versorgt. Bei allen Patienten, die die MDIs erhielten, war eine Sofortbelastung möglich. Im Gegensatz dazu konnte das Sofortbelastungsprotokoll nur bei 15 der der STL-Implantatgruppe zugeordneten Patienten ausgeführt werden. Bei den übrigen Patienten wurde ein verzögertes Belastungsprotokoll angewendet. Es zeigte sich eine signifikante Verbesserung der allgemeinen Zufriedenheit der Patienten zwischen dem Ausgangswert zu Beginn der Behandlung und den Nachuntersuchungen nach drei und zwölf Monaten. Zwischen den Gruppen konnten keine signifikanten Unterschiede in der Patientenzufriedenheit ermittelt werden.

Schlussfolgerung: Die Ergebnisse deuten darauf hin, dass in Bezug auf patientenbezogene Parameter keine Unterschiede nach Versorgung des zahnlosen Unterkiefers mit Deckprothesen auf MDIs und STLs bestehen.



Abdunabi A, Morris M, Nader SA, Souza RF.

Impact of immediately loaded implant-supported maxillary full-arch dental prostheses: a systematic review.

J Appl Oral Sci. 2019 Aug 12;27: e20180600.

(»Die Auswirkung einer Sofortbelastung auf implantatgetragene prothetische Vollversorgungen im Oberkiefer: Ein systematischer Review.«)

Ziel der systematischen Übersichtsarbeit war der Vergleich der Erfolgsraten



Kursreihe im **Oktober 2020**

Vom 9. bis 17. Oktober 2020 bieten wir täglich spannende Kurse mit abwechslungsreichen Schwerpunkten rund um die Themen Gesundheit, biologische Medizin und Zahnheilkunde.



Platelet Rich Fibrin intensive course, Advanced PRF™ & injectable-PRF™, Phlebotomie-Technik mit

**9./10.
Oktober**

mit Dr. Joseph Choukroun & Dr. Elisa Choukroun

Basiskurs über Biologie, Physiologie und Wachstumsfaktoren.



Sinuslift und Sinusimplantat

mit Oralchirurgin Sabine Hutfilz

Einführung in die grundlegenden, zur jeweiligen Situation passenden Sinuslifttechniken an verschiedenen Beispielen.

**11.
Oktober**



Prothetik auf SDS Implantaten

mit Zahntechnikmeister Joachim Maier

Von der Planung über das chairside gefertigte Langzeitprovisorium bis zur finalen prothetischen Versorgung.

**12.
Oktober**



Neuraltherapie und Schwermetallausleitung

mit Dr. med. Rainer Wander

**13./14.
Oktober** Ziel einer Neuraltherapie ist es, Fehlfunktionen des Organismus zu normalisieren.



Ernährungsdesign nach Dr. Nischwitz – Modul 1

mit Dr. Dominik Nischwitz

**15.
Oktober**

In diesem Kurs werden Sie über den richtigen Umgang mit den Makronährstoffen Protein, Kohlenhydraten und Fetten aufgeklärt.



SDS Anwenderkurs
Keramikimplantate und Biologische Zahnheilkunde

Aktualisierte Inhalte!

**16./17.
Oktober** **mit Dr. Ulrich Volz**

In diesem zweitägigen Basiskurs geben wir Ihnen einen perfekten Einstieg in die Keramikimplantologie und erklären die wesentlichen Unterschiede zu Titanimplantaten.



Dentalhygiene und Präventionsmanagement nach dem Swiss Biohealth Concept

**17.
Oktober**

mit Selma Julevic

Dieser Kurs bringt Ihre Prophylaxebehandlung auf den aktuellen Stand.

Melden Sie sich jetzt an:

www.swiss-biohealth-education.com

Alle Informationen zu unserem ständig aktualisierten Kursangebot finden Sie unter www.swiss-biohealth-education.com. Bei Fragen steht Ihnen Frau Ayla Tavit unter Tel. +49 171 8634815 und E-Mail education@swiss-biohealth.com gerne zur Verfügung.

nach Versorgung zahnloser Patienten mit sofort- bzw. konventionell belasteten, implantatgetragenen Suprastrukturen. Dazu wurde eine systematische Literaturrecherche in den Datenbanken der Cochrane Oral Health Group, Central, Medline, Biosis, Embase, Cinahl, Web of Science und Dare durchgeführt. Von 1.052 Studien wurden vier kontrollierte klinische Studien in die Analyse eingeschlossen. Zwei der Studien untersuchten die Patientenzufriedenheit. In einer randomisierten Studie konnte eine höhere Zufriedenheit nach Sofortbelastung im Vergleich zur Frühbelastung (eine Woche bzw. zwei Monate nach Implantatinsertion) beobachtet werden. In einer nicht-randomisierten Studie lag nach drei Monaten ebenfalls eine höhere Patientenzufriedenheit bei sofortbelastetem Zahnersatz im Vergleich zu konventionell belastetem Zahnersatz vor. Zwölf Monate nach Versorgung waren keine Unterschiede in der Patientenzufriedenheit mehr feststellbar. In drei Studien konnten in Bezug auf die Implantaterfolge und prothetischen Komplikationen keine signifikanten Unterschiede zwischen einer Sofortbelastung und anderen Belastungsprotokollen ermittelt werden.

Atieh MA, Alsabeeha NHM.

Soft tissue changes after connective tissue grafts around immediately placed and restored dental implants in the esthetic zone: A systematic review and meta-analysis.

J Esthet Restor Dent. 2020 Apr;32(3):280-290.

(»Weichgewebsveränderungen nach Sofortimplantation und Sofortversorgung sowie periimplantärer Bindegewebs- und Bindegewebstransplantation in der ästhetischen Zone: Ein systematischer Review und eine Metaanalyse.«)

Ziel dieser systematischen Übersichtsarbeit und Metaanalyse war die Bewertung der Weichgewebeergebnisse nach Sofortimplantation und -versorgung (IIPR) in Kombination mit Bindegewebs- und Bindegewebstransplantaten (CTG) in der ästhetischen Zone. Mittels einer systematischen Recherche in elektronischen Datenbanken

sowie einer zusätzlichen Handsuche wurden 180 Studien identifiziert, von denen vier Studien eingeschlossen wurden. Die Metaanalyse ergab bei CTG in Verbindung mit IIPR ein signifikant größeres Weichgewebsvolumen der Gingiva als bei einer IIPR allein. Die Kombination von IIPR mit CTG wies im Vergleich zur IIPR-Gruppe weniger Rezessionen und einen höheren Pink Esthetic Score auf. Diese Unterschiede waren statistisch nicht signifikant. Auch in Bezug auf die Implantatverlustrate konnten keine signifikanten Unterschiede beobachtet werden.

Chen J, Cai M, Yang J, Aldhohrah T, Wang Y.

Immediate versus early or conventional loading dental implants with fixed prostheses: A systematic review and meta-analysis of randomized controlled clinical trials.

J Prosthet Dent. 2019 Dec;122(6):516-536.

(»Sofort- versus früher oder konventioneller Belastung von Dentalimplantaten mit festsitzendem Zahnersatz: Eine systematische Übersicht und Metaanalyse randomisierter, kontrollierter, klinischer Studien.«)

Um die Ergebnisse nach Sofortbelastung im Vergleich zur frühen bzw. oder konventionellen Belastung von Implantaten mit festsitzendem Zahnersatz zu eruieren, erfolgte eine elektronische Suche in den Literaturdatenbanken Central, Embase und Medline, die mittels Handsuche ergänzt wurde. Es wurden nur humane RCT in die Analyse eingeschlossen. Von den anfänglich 763 Publikationen erfüllten 39 die Einschlusskriterien. Im Vergleich zu Implantaten mit konventioneller Belastung wurde bei sofortbelasteten Implantaten eine statistisch signifikant niedrigere Überlebensrate beobachtet. Hinsichtlich des marginalen Knochen-niveaus, des periimplantären Gingiva-niveaus, der Sondierungstiefe und der Implantatstabilität wurden im Vergleich von sofortbelasteten Implantaten mit Implantaten nach Früh- bzw. konventioneller Belastung keine statistisch signifikanten Unterschiede festgestellt.

Cheng Q, Su YY, Wang X, Chen S.

Clinical Outcomes Following Immediate Loading of Single-Tooth Implants in the Esthetic Zone: A Systematic Review and Meta-Analysis.

Int J Oral Maxillofac Implants. 2020 Jan/Feb;35(1):167-177.

(»Klinische Ergebnisse nach Sofortbelastung von Einzelzahnimplantaten in der ästhetischen Zone: Ein systematischer Review und eine Metaanalyse.«)

Um die klinischen Ergebnisse nach Sofortbelastung im Vergleich zur konventionellen Belastung von Einzelzahnimplantaten in der ästhetischen Zone zu ermitteln, wurde eine systematische Literaturrecherche in den Datenbanken Medline/Pubmed, Central und Embase durchgeführt. Es wurden nur randomisierte kontrollierte klinische Studien (RCT) mit einer Mindestnachbeobachtungszeit von einem Jahr oder länger in die Analyse einbezogen. Sieben RCT standen für die Analyse zur Verfügung. Zwischen einer Sofortbelastung und einer konventionellen Belastung konnten nach einem Jahr keine Unterschiede hinsichtlich des Implantatüberlebens festgestellt werden. Auch in Bezug auf krestale Knochenverluste waren sowohl nach einem als auch nach zwei Jahren keine signifikanten Unterschiede festzustellen. Im Bereich des periimplantären Weichgewebes konnten keine signifikanten Höhenunterschiede der beiden Papillen und des marginalen Gingivarandes ermittelt werden.

Del Fabbro M, Testori T, Kekovic V, Goker F, Tumedei M, Wang HL.

A Systematic Review of Survival Rates of Osseointegrated Implants in Fully and Partially Edentulous Patients Following Immediate Loading.

J Clin Med. 2019 Dec 4;8(12):2142.

(»Ein systematischer Review zu Überlebensraten von sofortbelasteten Implantaten bei zahnlosen und teilbezahnten Patienten.«)

Ziel dieser systematischen Übersichtsarbeit war die Bewertung der Überlebensraten von sofortbelasteten Implantaten nach mindestens fünf Jahren. Neben der Implantatüberlebensrate wurden periimplantäre, marginale Knochenverluste und



HI-TEC IMPLANTS

KOMPATIBEL ZU FÜHRENDEN IMPLANTATSYSTEMEN

Compatible with
exocad



Beispielrechnung Einzelzahnversorgung

Implantat inkl. Deckschraube.....	95,-
Abheilpfosten.....	15,-
Einbringpfosten = Abdruckpfosten.....	0,-
Modellimplantat ...	14,-
Ti-Aufbau..... bzw. CAD/CAM Klebebasis	43,-
EURO	167,-*

**HIER GEHT FÜR SIE
DIE SONNE AUF!**

*ohne Mindestabnahme!



Das HI-TEC Implantatsystem bietet allen Behandlern die **wirklich** kostengünstige Alternative und Ergänzung zu bereits vorhandenen Systemen.

HI-TEC IMPLANTS · Vertrieb Deutschland · Michel Aulich · Veilchenweg 11/12 · 26160 Bad Zwischenahn
Tel. 04403-5356 · Fax 04403-93 93 929 · Mobil 01 71/6 0 80 999 · michel-aulich@t-online.de · www.hitec-implants.de

HI-TEC IMPLANTS

die Art der berichteten Komplikationen untersucht. Dazu wurde eine elektronische Suche in den Online-Datenbanken Medline, Scopus und Cochrane Central Register of Controlled Trials durchgeführt. Es wurden 34 prospektive Studien mit einem Follow up von mindestens fünf Jahren einbezogen, die zwischen 2007 und 2017 veröffentlicht wurden. Insgesamt standen für die Analyse Daten von 5.349 sofort belasteten Implantaten zur Verfügung, die bei 1.738 Patienten eingesetzt worden waren. Die mittlere gewichtete Implantatüberlebensrate betrug 97,4 %. Im Unterkiefer konnte eine signifikant höhere kumulative Implantatüberlebensrate ermittelt werden als im Oberkiefer. In Bezug auf prothetische Komplikationen konnten ebenfalls keine signifikanten Unterschiede in Abhängigkeit von der Art der prothetischen Versorgung ermittelt werden. Die mittlere Veränderung des periimplantären Knochenniveaus lag in jeder Studie am Ende des Follow up zwischen 0,3 und 1,7 mm.

Schlussfolgerung: Sofortbelastete Implantate scheinen auf lange Sicht zu vorhersehbaren Erfolgsraten zu führen.

Gallardo YNR, da Silva-Olivio IR, Gonzaga L, Sesma N, Martin W.
A Systematic Review of Clinical Outcomes on Patients Rehabilitated with Complete-Arch Fixed Implant-Supported Protheses According to the Time of Loading.
 J Prosthodont. 2019 Dec;28(9):958-968.

(»Ein systematischer Review zu klinischen Ergebnissen bei zahnlosen Patienten, die zu unterschiedlichen Zeitpunkten mit festsitzendem implantatgestütztem Zahnersatz versorgt wurden.«)

Um Implantatverluste, Erfolgs- und Überlebensraten, biologische und technische Komplikationen sowie marginale Knochenverluste bei Implantatversorgung zahnloser Patienten mittels unterschiedlicher Belastungsprotokollen zu ermitteln, wurde eine systematische Literatursuche in den Datenbanken PubMed, Scopus und Cochrane durchgeführt. Von den insgesamt 4.027 Studien wurden 16 Publikationen (sechs RCT so-

wie fünf prospektive und fünf retrospektive Beobachtungsstudien) in die Analyse einbezogen. Insgesamt standen Daten von 5.954 Implantaten und 1.305 festsitzenden implantatgetragenen Prothesen zur Verfügung, die bei 1.294 Patienten eingesetzt wurden. Da die Studiendesigns und die Behandlungsverfahren sehr heterogen waren, wurden keine gepoolten Schätzungen vorgenommen, um potenzielle Verzerrungen zu vermeiden. Für beide Belastungsprotokolle (Sofortversorgung/Belastung, Frühbelastung und konventionelle Belastung) gibt es Hinweise auf hohe Überlebens- bzw. Erfolgsraten (95-100 %). Die Ergebnisse sollten jedoch aufgrund der Studienlage nur mit Vorsicht betrachtet werden.

Gallucci GO, Hamilton A, Zhou W, Buser D, Chen S.

Implant placement and loading protocols in partially edentulous patients: A systematic review.

Clin Oral Implants Res. 2018 Oct;29 Suppl 16:106-134.

(»Implantatinsertions- und Belastungsprotokolle bei teilbezahnten Patienten: Ein systematischer Review.«)

Um klinische Ergebnisse unterschiedlicher Implantatinsertions- und Belastungsprotokolle bei Versorgung teilbezahnter Patienten mit implantatgetragenen Zahnersatz zu untersuchen, wurde eine elektronische Suche in den Datenbanken Medline, Embase und Central durchgeführt. Untersucht wurden Studien, die folgende Untersuchungen zum Gegenstand hatten: Implantate mit Sofortimplantation und Sofortversorgung/-belastung (Typ 1A), Sofortimplantation und früher Belastung (Typ 1B), Sofortimplantation und konventionelle Belastung (Typ 1C), Frühimplantation und Sofortversorgung/-belastung (Typ 2-3A), Frühimplantation und Frühbelastung (Typ 2-3B), Frühimplantation und konventionelle Belastung (Typ 2-3C), konventionelle Implantation + sofortige Restauration/Belastung (Typ 4A), konventionelle Implantation und früher Belastung (Typ 4B), konventionelle Implantation und konventionelle Belastung (Typ 4C). Anhand der Suche wurden 5.248 Veröffentlichungen identi-

fiziert. Davon wurden 69 Publikationen in die Analyse einbezogen. Aufgrund der hohen Heterogenität im Studiendesign war die Durchführung einer Metaanalyse nicht möglich. Die gewichteten kumulativen Überlebensraten betragen für die Insertions- und Belastungsprotokolle 98,4 % (Typ 1A), 98,2 % (Typ 1B), 96,0 % (Typ 1C), 100,0 % (Typ 2-3B), 96,3 % (Typ 2-3C), 97,9 % (Typ 4A), 98,3 % (Typ 4B) und 97,7 % (Typ 4C). Typ 1C, Typ 2-3C, Typ 4B und Typ 4C waren wissenschaftlich und klinisch validiert worden (SCV). Typ 1A, Typ 1B und Typ 4A waren klinisch dokumentiert (CD), während Typ 2-3A und Typ 2-3B klinisch unzureichend dokumentiert (CID) worden waren.

Schlussfolgerung: Die Bewertung der Ergebnisse nach Kombination mit unterschiedlichen Platzierungs- und Belastungsprotokollen ist von größter Bedeutung für die orale Implantologie. Das jeweilige Belastungsprotokoll scheint das Ergebnis einer Sofortimplantation zu beeinflussen.


Helmy MHE, Alqutaibi AY, El-Ella AA, Shawkly AF.

Effect of implant loading protocols on failure and marginal bone loss with unsplinted two-implant-supported mandibular overdentures: systematic review and meta-analysis.

Int J Oral Maxillofac Surg. 2018 May;47(5):642-650.

(»Die Auswirkung von Implantat-Belastungsprotokollen auf Implantatverluste und marginale Knochenverluste bei Abstützung von Unterkiefer-Vollversorgungen auf zwei nicht verblockten Implantaten: Ein systematischer Review und eine Metaanalyse.«)

Das Ziel der Übersichtsarbeit war die Untersuchung von Implantatverlusten und röntgenologischen Veränderungen im Bereich des krestalen Knochens bei Unterkiefer-Vollversorgungen auf zwei nicht verblockten Implantaten. Zu diesem Zweck wurde eine elektronische Suche in den zwei Datenbanken PubMed und Cochrane-Library durchgeführt. Es wurden acht RCT identifiziert, von denen sieben in die Analyse eingeschlossen



Jetzt starten! Mit dem Original.

Die Kurzimplantate von Bicon® überzeugen Anwender und Patienten: Sie sind einfach im Handling, ihr einzigartiges Design fördert den crestalen Knochenerhalt und bietet einen wirksamen Schutz gegen Periimplantitis. Profitieren auch Sie von der Sicherheit, die 35 Jahre klinische Erfahrung Ihnen gibt. In Bicon® haben Sie einen Partner, auf den Sie sich verlassen können.

Mehr Infos: www.bicon.de.com oder Tel. 06543 818200

Das kurze
für alle Fälle

bicon[®]
DENTAL IMPLANTS

wurden. Vier der sieben Studien wiesen ein hohes Verzerrungsrisiko und drei der Untersuchungen hatten ein unklares Risiko. Die Metaanalyse zeigte keine signifikanten Unterschiede in Bezug auf die Implantatüberlebensraten und die krestalen Knochenverluste in Abhängigkeit vom jeweiligen Belastungsprotokoll. Diese Ergebnisse sollten angesichts der geringen wissenschaftlichen Evidenz mit großer Vorsicht interpretiert werden.

Huynh-Ba G, Oates TW, Williams MAH. **Immediate loading vs. early/conventional loading of immediately placed implants in partially edentulous patients from the patients' perspective: A systematic review.** Clin Oral Implants Res. 2018 Oct;29 Suppl 16:255-269.

(»Sofortbelastung vs. frühe/konventionelle Belastung nach Sofortimplantation bei teilbezahnten Patienten aus Patientensicht: Ein systematischer Review.«)

Ziele: Die Fragestellung der systematischen Übersichtsarbeit lautete, wie sich das jeweilige Belastungsprotokoll (Sofort-, frühe bzw. konventionelle Belastung) auf patientenbezogene Ergebnisparameter (PROMs) nach Sofortimplantation (Typ 1) bei teilbezahnten Patienten auswirkt. Dazu erfolgte eine systematische Literaturrecherche in den Datenbanken Ovid, PubMed, Embase und Cochrane Database of Systematic Reviews, welche mittels einer Handsuche ergänzt wurde. Von insgesamt 1.102 Referenzen wurden neun in die systematische Übersicht aufgenommen. Aufgrund der begrenzten Anzahl an Studien und der hohen Heterogenität der Daten konnte keine Metaanalyse erfolgen. Unabhängig von den jeweils untersuchten PROMs war die Patientenzufriedenheit sehr hoch und es konnten zwischen den beiden Belastungsprotokollen keine signifikanten Unterschiede festgestellt werden. Darüber hinaus zeigten die Studienergebnisse einen positiven Einfluss auf die mundgesundheitsbezogene Lebensqualität nach Sofortimplantation und Belastung der Implantate.

Pardal-Peláez B, Flores-Fraile J, Pardal-Refoyo JL, Montero J.

Implant loss and crestal bone loss in immediate versus delayed load in edentulous mandibles: A systematic review and meta-analysis.

J Prosthet Dent. 2020 Apr 8;S0022-3913(20)30102-5.

(»Implantatverlust und krestaler Knochenverlust bei sofortiger versus verzögerter Belastung im zahnlosen Unterkiefer: Ein systematischer Review und eine Metaanalyse.«)

In der dentalen Implantologie besteht der aktuelle Trend, Implantate früher einer funktionellen Belastung auszusetzen, um die Behandlungsdauer zu verkürzen. Die Datenlage zu Implantatverlusten nach Sofortbelastung ist im Vergleich zur Datenlage zu konventionell belasteten Implantaten jedoch noch immer eingeschränkt. Aus diesem Grund war das Ziel der Übersichtsarbeit, die Auswirkung von Sofortbelastungs- (IL) und Spätbelastungsprotokollen (DL) im zahnlosen Unterkiefer in Bezug auf den Implantaterfolg und den krestalen Knochenverlust zu untersuchen. Weiterhin sollten mögliche Unterschiede unter Berücksichtigung der jeweiligen prothetischen Versorgungsart und der Verblockung der Implantate eruiert werden. Anhand einer systematischen Literaturrecherche in den Datenbanken PubMed, Scopus und Cochrane Library wurden neun randomisierte klinische Studien identifiziert und in die Analyse einbezogen. Die Metaanalyse ergab eine erhöhte OR für einen frühen Implantatverlust innerhalb eines Jahres bei IL. Die OR für krestale Knochenverluste im Beobachtungsjahr betrug 0,42 mit einer Tendenz zu einem geringeren Knochenverlust bei DL.

Schlussfolgerung: Das Risiko eines frühen Implantatverlustes war in der IL-Gruppe höher als in der DL-Gruppe. Bei herausnehmbaren Prothesen und nicht-verblockten Implantaten wurde DL als Behandlungsoption bevorzugt. Aufgrund der bestehenden wissenschaftlichen Evidenz wird dem DL-Protokoll der Vorzug gegeben.

Pigozzo MN, Rebelo da Costa T, Sesma N, Laganá DC.

Immediate versus early loading of single dental implants: A systematic review and meta-analysis.

J Prosthet Dent. 2018 Jul;120(1):25-34.

(»Sofort- versus früher Belastung von Einzelimplantaten: Ein systematischer Review und eine Metaanalyse.«)

Ziel der systematischen Übersichtsarbeit und Metaanalyse war die Untersuchung, ob ein Sofortbelastungsprotokoll bei Einzelimplantaten mehr klinische Nachteile in Bezug auf marginale Knochenverluste und Überlebensraten aufweist als ein Frühbelastungsprotokoll. Mittels einer Recherche in den Literaturdatenbanken Medline/PubMed, Embase und der Cochrane Library konnten von 5.710 Studien fünf Publikationen ermittelt werden, welche die Einschlusskriterien erfüllten. Es konnten keine signifikanten Unterschiede zwischen einem Früh- und Sofortbelastungsprotokoll in Bezug auf Überlebensraten nach einem und nach drei Jahren ermittelt werden. Auch beim krestalen Knochenverlust waren nach einem und nach drei Jahren keine signifikanten Unterschiede zwischen beiden Belastungsprotokollen erkennbar.

Sanda M, Fueki K, Bari PR, Baba K.

Comparison of immediate and conventional loading protocols with respect to marginal bone loss around implants supporting mandibular overdentures: A systematic review and meta-analysis.

Jpn Dent Sci Rev. 2019 Nov;55(1):20-25.

(»Der Vergleich von Sofortbelastungs- und konventionellen Belastungsprotokollen in Bezug auf marginale Knochenverluste bei implantatgetragenen Unterkiefer-Deckprothesen: Ein systematischer Review und eine Metaanalyse.«)

Ziel der systematischen Übersichtsarbeit war die vergleichende Untersuchung krestaler Knochenverluste (MBLC) bei Implantaten im Unterkiefer, die mittels Deckprothesen sofort- oder kon-

Implantatserie


CORE

**HÖCHSTE EFFIZIENZ,
RENTABILITÄT UND FLEXIBILITÄT**

**Implantatlängen
von 5,5 bis 15 mm**

**Selbstschneidender
konischer Apex**

**Oberfläche – UnicCa®
osteogen, bakterizid und
extrem hydrophil**



**Einheitliche
Implantatplattform Ø 3,5 mm**

**Sechs Durchmesser
3,3 - 3,5 - 3,75 - 4,0
4,25 - 4,75 mm**

**Große Auswahl
prothetischer Komponenten**

EIN EINHEITLICHES SYSTEM

Hohe Effizienz und Prognostizierbarkeit aufgrund klinischer Langzeitdaten z. B. zur antibakteriellen und Blutplättchen-aktivierenden UnicCa®-Oberfläche oder dem prothetischen BioBlock®-Konzept mit hermetisch dichter Passung und biologischer Gewebenanheftung – zusammen die beste Kombination zur Prävention einer Periimplantitis.

Eine schnellere, effizientere Osseointegration und ein optimiertes chirurgisches Protokoll mit wenigen

Bohrern – damit Sie in Ihrer Zahnarztpraxis mehr Patienten in weniger Zeit behandeln können.

Die einheitliche, seit 2010 klinisch erprobte prothetische Verbindung bedeutet
- weniger Lagerhaltung prothetischer Komponenten
- weniger Komplikationen bei der Herstellung der prothetischen Versorgung

Minimale Investition – maximaler Nutzen

ventionell belastet worden waren. Dazu wurde eine elektronische Recherche in den Literaturdatenbanken Medline, PubMed und Cochrane Library durchgeführt und mit einer manuellen Recherche ergänzt. Ausgewählt wurden randomisierte kontrollierte Studien (RCTs) und prospektive Studien mit einem Follow up von mindestens zwölf Monaten. Vier Studien erfüllten die Einschlusskriterien. Es konnten keine statistisch signifikanten Unterschiede zwischen beiden Belastungsprotokollen in Bezug auf krestale Knochenverluste festgestellt werden.

Sommer M, Zimmermann J, Grize L, Stübinger S.

Marginal bone loss one year after implantation: a systematic review of different loading protocols.

Int J Oral Maxillofac Surg. 2020 Jan;49(1):121-134.

(»Marginale Knochenverluste ein Jahr nach Implantation: Ein systematischer Review verschiedener Belastungsprotokolle.«)

Das Ziel der Studie war die Analyse des Einflusses verschiedener Belastungsprotokolle auf den marginalen Knochenverlust (MBL). Anhand der Suche in verschiedenen elektronischen Datenbanken konnten insgesamt 889 Studien identifiziert werden, von welchen 22 die Einschlusskriterien erfüllten. Der niedrigste MBL konnte bei sofortbelasteten Implantaten ($0,05 \pm 0,67$ mm) ermittelt werden. Am höchsten war der MBL bei Sofortversorgung ohne soforti-

ge okklusale Belastung ($1,37 \pm 0,5$ mm). Der Unterschied war statistisch signifikant. Die Ergebnisse der Metaanalyse zeigten einen geschätzten mittleren MBL von 0,457 mm bei Sofortbelastung, 0,390 mm bei Sofortversorgung ohne okklusale Sofortbelastung, 0,488 mm bei Frühbelastung (> 2 Tage bis < 3 Monate) und 0,852 mm (95 % CI 0,429-1,275) bei konventioneller Belastung (> 3 Monate).

Schlussfolgerung: Die Ergebnisse der Metaanalyse konnten zeigen, dass das Sofortbelastungsprotokoll eine sinnvolle Alternative zum konventionellen Belastungsprotokoll darstellt.

Tuminelli FJ, Walter LR, Neugarten J, Bedrossian E.

Immediate loading of zygomatic implants: A systematic review of implant survival, prosthesis survival and potential complications.

Eur J Oral Implantol. 2017;10 Suppl 1:79-87.

(»Sofortbelastung von Zygoma-Implantaten: Eine systematische Übersicht zu Implantat- und prothetischen Überlebensraten und potenziellen Komplikationen.«)

Seit 1998 werden Zygoma-Implantate für die implantatprothetische Behandlung im stark atrophierten Oberkiefer verwendet. Ziel der systematischen Übersicht war die Ermittlung der Erfolgsraten bei sofortbelasteten Zygoma-Implantaten. Zu diesem Zweck wurde eine PubMed-Recherche durchgeführt. Die Suche ergab 236

Artikel, von denen 38 Artikel in die Übersichtsarbeit einbezogen wurden. Die Analyse ergab, dass Zygoma-Implantate eine praktikable Alternative zur Behandlung des atrophierten Oberkiefers darstellen.

Zhang S, Wang S, Song Y.

Immediate loading for implant restoration compared with early or conventional loading: A meta-analysis.

J Craniomaxillofac Surg. 2017 Jun;45(6):793-803.

(»Sofortbelastung im Vergleich zur Früh- oder konventionellen Belastung von Implantaten: Eine Meta-Analyse.«)

Anhand einer Literaturrecherche in den Datenbanken Pubmed und Embase konnten insgesamt 29 RCT mit 1.342 sofortbelasteten Implantaten und 1.279 nicht sofortbelasteten Implantaten ermittelt werden. Die Ergebnisse der Analyse zeigten, dass keine signifikanten Unterschiede zwischen sofort- und nicht sofortbelasteten Implantaten in Bezug auf die Verlustraten ermittelt werden konnten. Bei sofortbelasteten Implantaten konnte eine signifikant geringere krestale Knochenverlustrate ermittelt werden als bei nicht sofortbelasteten Implantaten. Darüber hinaus zeigten Subgruppenanalysen, dass die Sofortbelastung eine etwas höhere Implantatverlustrate und einen niedrigeren ISQ als die konventionelle Belastung aufwies. ●

In der nächsten Ausgabe **pip** 5/2020: Effektive Prophylaxe

Wollen Sie mehr zu einer bestimmten Arbeit wissen?
Nutzen Sie unseren Volltext-Service auf www.frag-pip.de, senden Sie ein Fax an **08025-5583** oder eine E-Mail an leser@pipverlag.de. Wir recherchieren die Gesamtkosten bei den einzelnen Verlagen bzw. Textservices, Sie erhalten eine Gesamtkostenübersicht und können über uns bestellen.
Für **pip**-Abonnenten sind Recherche, Handling und Versand der Texte kostenlos!

PROCONE

» Mehr als *easy* «



» Mehr Freiheit.

Kompatibel zur Tube-in-Tube® Implantat-Abutment-Verbindung von Camlog®* und zum Camlog® Screw Line*-Bohrer und -Werkzeug

» Mehr Sicherheit.

Hohe Qualität und lebenslange Garantie

» Mehr Möglichkeiten.

Umfangreiches prothetisches Sortiment



* Camlog®-Produkte werden von der Camlog Biotechnologies AG angeboten, die in keiner rechtlichen oder wirtschaftlichen Beziehung zu MEDENTIKA® steht. Tube-in-Tube® ist eine Marke von Camlog®.

** zzgl. MwSt.

*** Gegenüber Listenpreis eines Camlog® Screw Line-Implantates

Einfach mehr erfahren.

www.medentika.de/mehr



MEDENTIKA®

A Straumann Group Brand

Aus der Praxis für die Praxis

Tipps in **pip** kommen diesmal von Sebastian Becher, Dieter H. Edinger, Joachim Hoffmann, Peer Kämmerer, Eik Schiegnitz, Ralf Smeets, Thomas Staudt, Thorsten Wilde.

Lang statt stark

Das Anästhetikum Ubistesin forte wird gern falsch verstanden als „besonders stark“ und daher in 90 % der Fälle eingesetzt. Tatsächlich heißt es aber „länger anhaltend“ – bei den meisten Eingriffen ist einfaches Ubistesin daher völlig ausreichend.

Verzwickelt

Bei Butt-Joint-Implantatverbindungen besteht durchaus eine Gefahr, dass Weichgewebe mit eingeklemmt wird – nach dem Einbringen des Gingivaformers sollte daher eine Woche abgewartet werden, bis das Gewebe sich ausreichend adaptiert hat.

Alternativlos

Auch wenn man erklärter Fan von Keramikimplantaten ist, sollte man den Patienten auch über die Titan-Alternative aufklären, sonst macht man sich einer mangelhaften Aufklärung schuldig. Also, nicht davon ausgehen, dass der Patient sicherlich eh alles über Titan weiß und nur die Keramikvariante anführen.

Klecks

Ehe ich die Einheilkappe aufsetze, kommt auf die Schraube ein Klecks Ledermix – die ZMF sollte regelrecht verinnerlichen, dass die Schraube immer mit Ledermix balsamiert sein sollte. Die gelbe Paste verteilt sich sehr gut im Innenraum und die „Stinkbomben“ sind seitdem deutlich weniger.

Haben Sie auch einen praktischen Kniff oder eine pfiffige Lösung, die ein Tipp in **pip** werden sollte? Mailen Sie uns an leser@pipverlag.de. Unter allen Einsendungen – auch direkt online – verlosen wir jeden Monat drei extra dünne, hochleistungsfähige Yoobao-Powerbanks mit Mikro-, Lightning- und Dual-USB-Port.



Kontaktfreudig

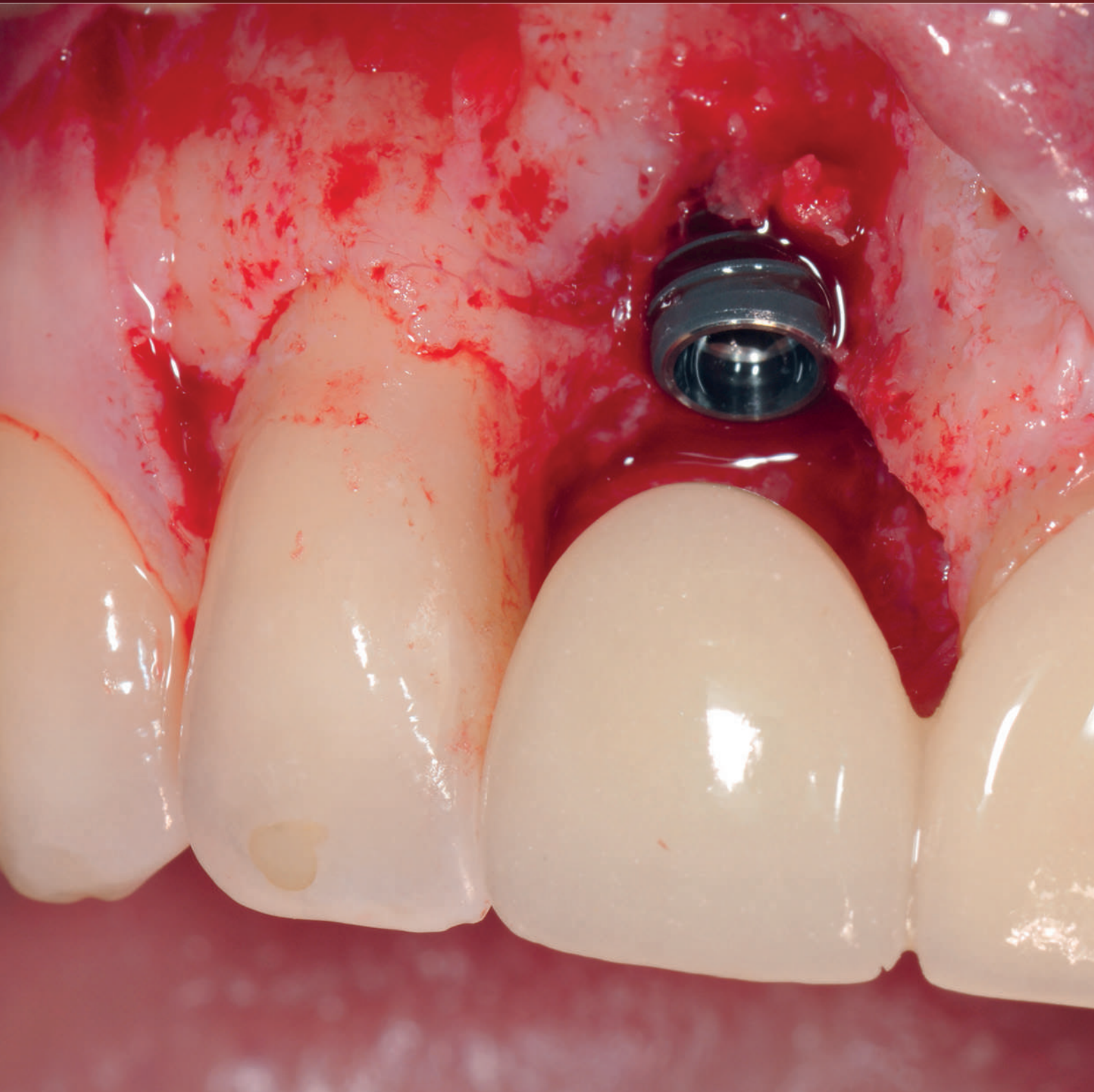Da Implantate meist nach mesial geneigt gesetzt werden, ergibt sich oft ein sehr schwacher mesialer Kontaktpunkt, der direkt unter der Randleiste liegt. Ich benutze beim Einsetzen daher einen Diamantstreifen und trage den distalen Kontaktpunkt am mesial stehenden Zahn leicht ab, wie bei einer Schmelzplastik. Für die Zahnschmelzsubstanz ist das nicht gravierend, aber die Kontaktfläche wird dadurch aufgerichtet und man erhält einen klaren Kontaktpunkt.

Sauberemann

Auch wenn ich am selben Patienten bleibe, reinige ich mein Piezogerät nach jeder Anwendung. Wenn der Wasserfluss durch kleinste Teilchen behindert wird und sich infolgedessen kein ausreichender Strahl entwickelt, könnte sich die Spitze sonst erhitzen und brechen – und natürlich auch Nekrosen verursachen.

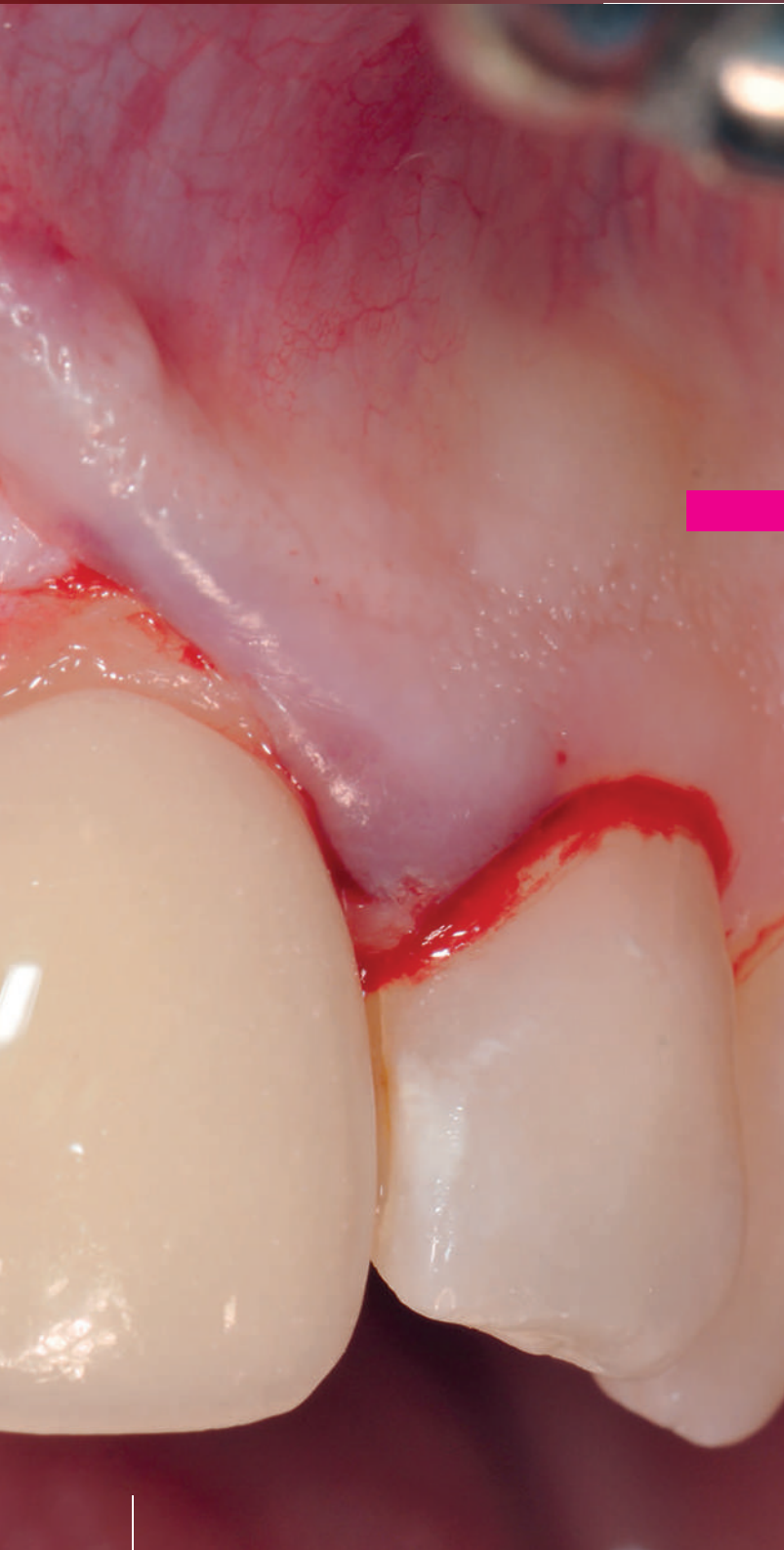
Hunger

Bei Diabetes-Patienten bevorzuge ich statt einer Leitungs- eine intraligamentäre Anästhesie. Bei ersterer hält die Taubheit länger an, die Patienten müssen aber nach dem Eingriff rasch etwas essen können. Versehentliche Bissverletzungen heilen bei Diabetikern zudem schlechter. Die intraligamentäre, wo möglich sogar ohne Adrenalin, ist hier daher zu empfehlen.




Die Zeltstangenfunktion eines Gingivaformers

GBR-Technik bei größeren Kieferkammdefekten

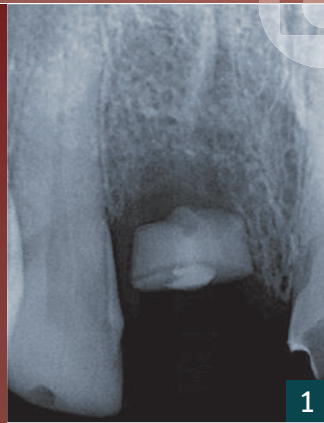


Dr. med. dent. Peter Randelzhofer

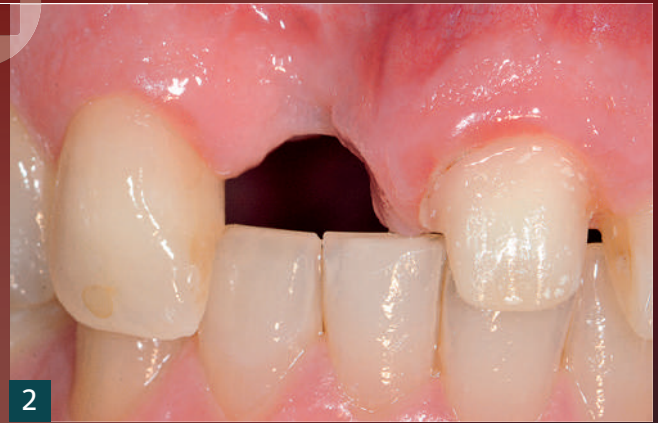- dr.randelzhofer@icc-m.de
- www.icc-m.de



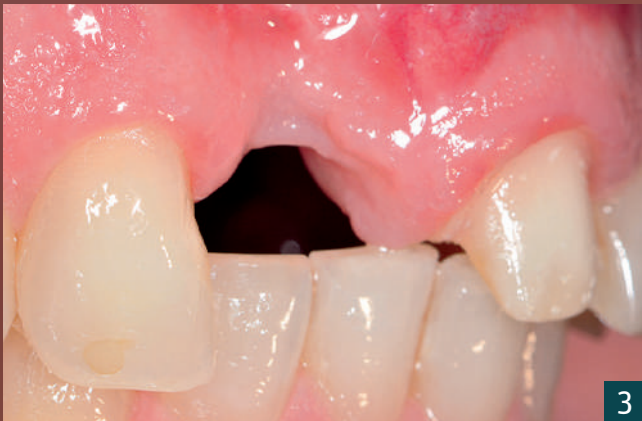Der Erhalt der bukkalen Knochenlamelle ist von zentraler Bedeutung für eine erfolgreiche ästhetische und funktionelle Integration von Dentalimplantaten im Oberkiefer-Frontzahnbereich. Der Verlust an Weich- und Hartgewebe im Bereich kompromittierter Extraktionsalveolen macht umfangreiche Augmentationsmaßnahmen vor einer implantatprothetischen Versorgung erforderlich und stellt den Operateur vor große Herausforderungen.



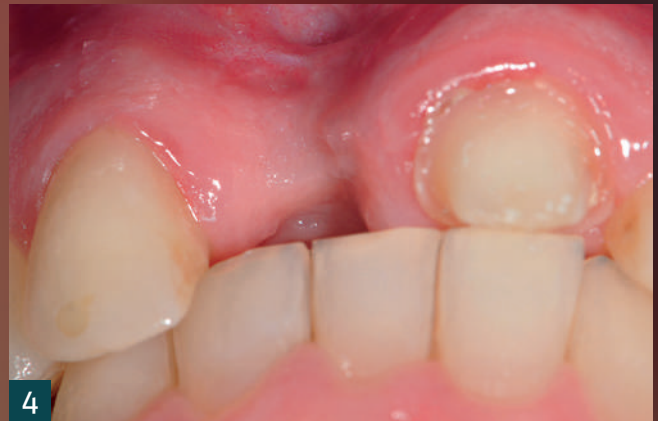1



2



3



4

Die Auswahl des geeigneten Augmentationsverfahrens hat einen großen Einfluss auf das Operationsergebnis. Dass die Auswahl der Augmentationsmethode und des Insertionsprotokolls dabei stets an die patientenspezifischen Voraussetzungen individuell angepasst werden müssen, zeigt der folgende Patientenfall. Nach einer zweimaligen Wurzelspitzenresektion am Zahn 11 eines gesunden Patienten und einer persistierenden apikalen Entzündung entschlossen wir uns zur Extraktion und einer verzögerten Implantatversorgung mit gleichzeitiger hartgeweblicher Augmentation. Der Versuch einer Ridge preservation mittels einer bukkalen Wurzelscheibe des extrahierten Zahnes (Abb. 1) schlug fehl, die Wurzelscheibe ging kurze Zeit später verloren.

Nach Ausheilung der Extraktionswunde war ein großer dreidimensionaler Alveolarkammdefekt erkennbar, der zu einer ästhetischen Einschränkung und funktionellen Veränderung des sichtbaren Oberkiefer-Frontzahnbereichs führte (Abb. 2-4).

Da ein zweizeitiges Vorgehen zu einer zusätzlichen Belastung des Patienten führen würde und der Patient eine extraorale Knochengewinnung ablehnte, sollte die Augmentation gemeinsam mit der Implantatinsertion erfolgen. Das Weichgewebe zeigte einen dicken Biotyp mit einem, im Zuge der vorangegangenen chi-

urgischen Eingriffe, nicht ausreichendem Anteil an befestigter Gingiva. Notwendig waren daher eine hartgewebliche Augmentation im funktionell belasteten Bereich, eine weichgewebliche Augmentation und ein ausreichender Anteil an fixierter Gingiva rund um das Implantat.

Überlegungen zum Knochen- und Weichgewebsaufbau

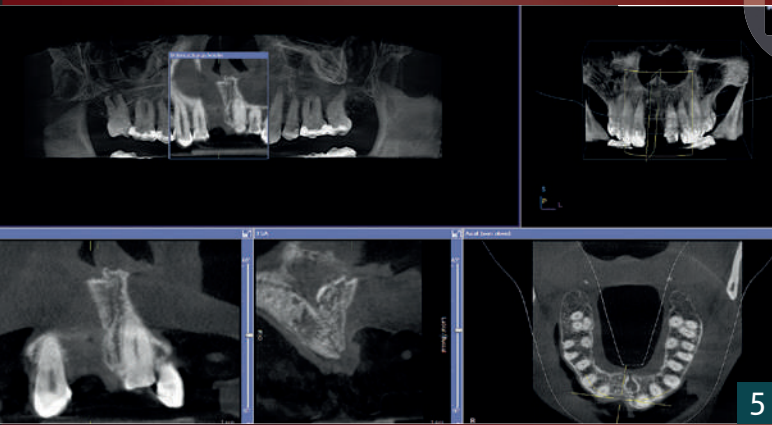
Zur Augmentation eines dreidimensionalen Defekts auf dem Kieferkamm stehen a) der autologe Knochenblock aus der Hüfte/ Knochenspäne aus dem retromolaren Bereich, allogene Knochenblöcke, GBR-Techniken mit Membran, Gittern und Knochen (-ersatzmaterial), die Tentpole- oder Zeltstangen-Technik mit Distanzhaltern und Knochenblöcken oder die Schalentchnik nach Khoury mit autologem oder allogenen Knochen zur Verfügung. Zur Beurteilung des für diesen Patienten geeigneten Operationsverfahrens müssen Begleitfaktoren wie unter anderem der Zeitpunkt der Implantatinsertion (Sofortimplantation vs. verzögerte oder konventionelle Implantation), die Art des operativen Zugangs (transgingival vs. open flap), der Zustand der bukkalen Knochenwand sowie die allgemeine Gesundheit und Konstitution des Patienten als Einflussvariablen berücksichtigt werden.

1 Röntgenkontrolle nach Einsatz einer Zahnscheibe nach Extraktion des nicht erhaltungswürdigen wurzelresezierten Zahnes 11.

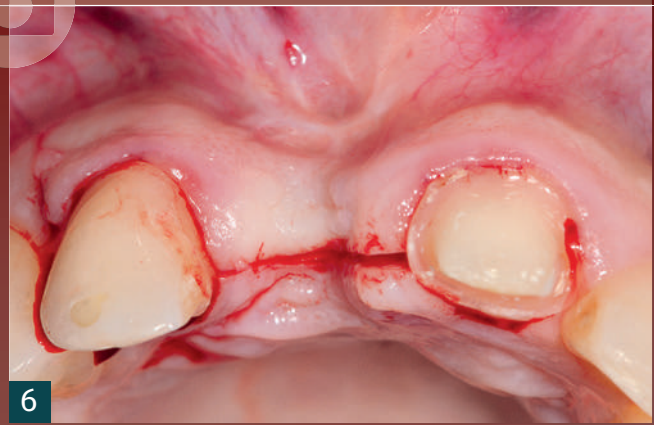
2 Zustand nach Verlust der Zahnscheibe regio 11 und Ausheilung.

3 Der Anteil an Weichgewebe und fixierter Gingiva ist im Zuge der Knochenresorption stark zurückgegangen.

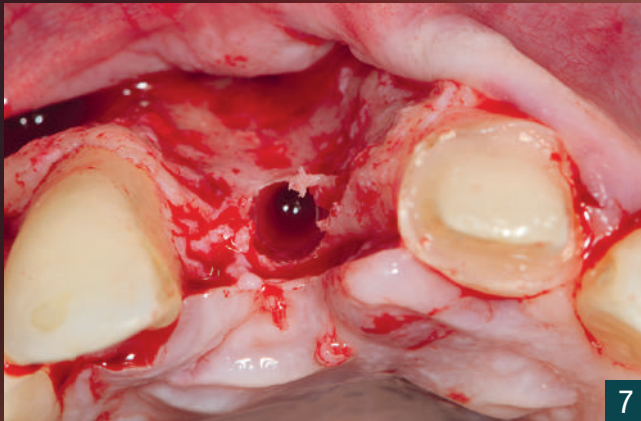
4 Eine große dreidimensionale Knochenresorption stört den ästhetisch bedeutsamen Frontzahnbereich.



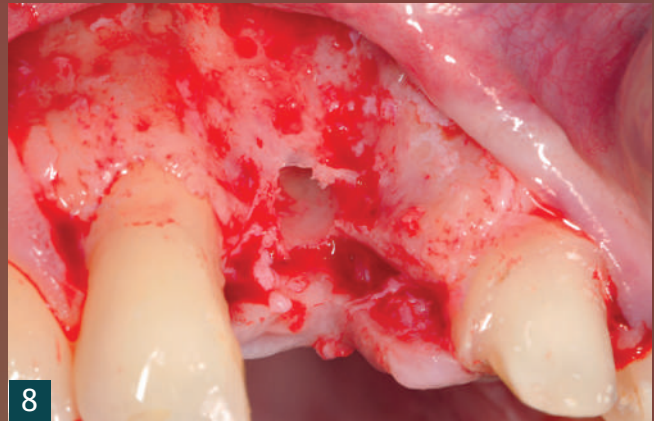
5



6



7



8

Zusätzlich sind die gegenseitigen Einflüsse der funktionellen Einheit von Weich- und Hartgewebe insbesondere im Zusammenhang mit einer Implantatbehandlung zu bedenken. In bestimmten Fällen kann es abhängig vom Defekt sinnvoll sein, die vertikale oder horizontale Knochenregeneration oder -augmentation am Alveolarkamm durch Maßnahmen zum Weichgewebsmanagement zu ergänzen. Im Hinblick auf die beim Patienten vorhandene initial dicke Mukosa könnte daher – je nach Volumen des Kieferkammes nach der knöchernen Augmentation – eine zusätzliche Weichgewebsaugmentation erforderlich sein, um einen Zugewinn an Weichgewebsvolumen in einer ausreichenden Bemessung zu erzielen. Auch muss nach ausreichender Dimensionierung eine Zone fixierter Gingiva rund um das Implantat geschaffen werden. In manchen Untersuchungen zu möglichen Komplikationen im Weichgewebe wird die initiale Mukosadicke mit einer signifikant geringeren Inzidenz für periimplantäre Remodellierungsprozesse in Zusammenhang gebracht. Andere Untersuchungen widerlegen dies, jedoch scheint ein klinischer Zusammenhang vorhanden zu sein.

Behandlungsplanung

Nach Diagnostik (Abb. 5), Abwägung und Aufklärung des Patienten entschieden wir uns für ein zwei- (bis ggfs. drei-)

zeitiges Verfahren, welches zunächst die GBR mit knöcherner Augmentation mit retromolarem Eigenknochen und PRF sowie ggfs. einen zusätzlichen Eingriff zur Weichgewebsverdickung beinhalten sollte. Da der Patient Knochenersatzmaterial grundsätzlich ablehnte und auch einer Entnahme eines großen Knochenblocks aus der Hüfte nicht aufgeschlossen gegenüberstand, stand als wenig komplikationsgebundene Entnahmestelle für Knochentransplantate lediglich die retromolare Region am Tuber maxillae zur Verfügung.

Strategien zur Sicherung der Augmentatdimension

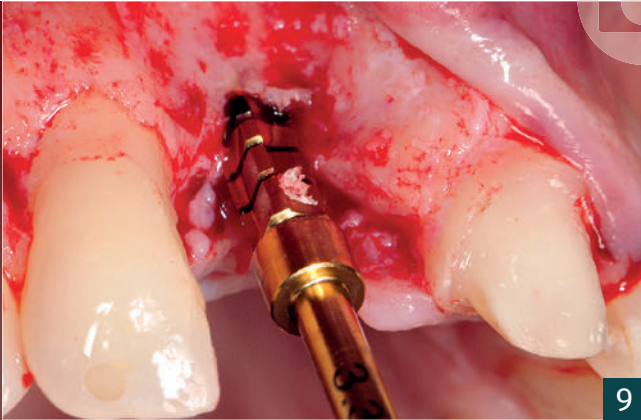
Zur Vermeidung einer Kontraktion des Weichgewebes ist abhängig von der Defektgröße der Einsatz von starren Membranen oder Gittern möglich, welche in einem weiteren Eingriff später entnommen werden müssen. Alternativ können langsam resorbierende Membranen mit einer Abstützung in Form von zusätzlich in den Kiefer eingedrehten Schrauben (Tent Pole-Technik oder – je nach Hersteller der Schraube – auch Zeltstangentechnik) oder – je nach Defektgröße – und auch in der modifizierten Form – eine in das Implantat eingedrehte Abstützungsschraube eingesetzt werden. Mittels der oder der Abstandshalter(s) wird im Sinne einer oder mehrerer Zeltstangen Raum geschaffen, der einem Blutkoagel und dem

5 Dreidimensionale röntgenologische Analyse zur Diagnostik und Planung der GBR und Implantation.

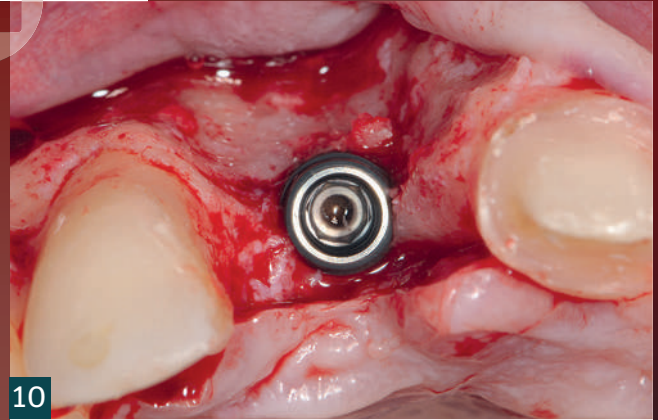
6 Leicht nach palatinal versetzte, krestale Schnittführung.

7 Nach Lappenbildung und Abpräparation wird das Ausmaß des knöchernen Defekts sichtbar.

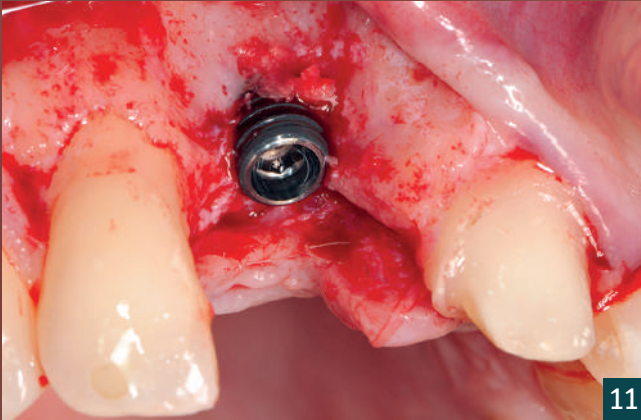
8 Mit guter Sicht auf das Operationsfeld wird die erste Implantatbohrung in optimaler Positionierung vorgenommen.



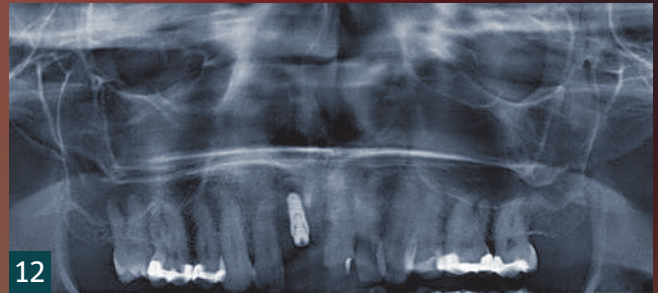
9



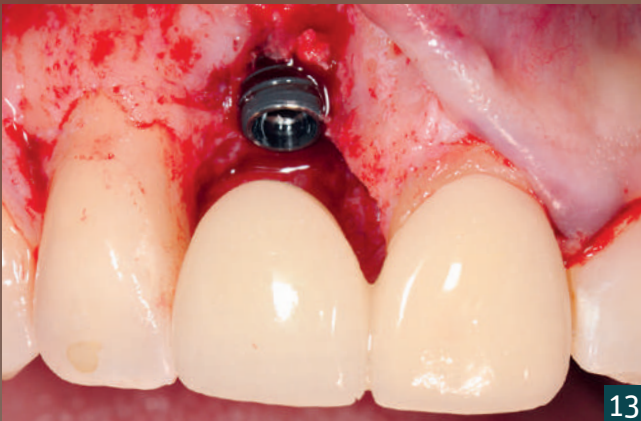10



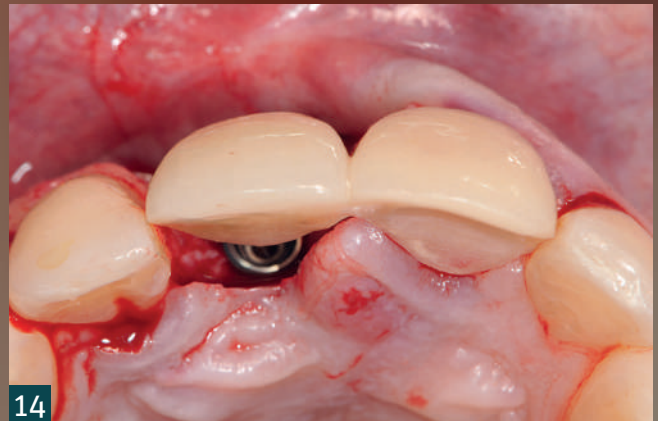
11



12



13



14

restlichen, speziellen Bindegewebe eine stabile und ruhige Einheilung bietet. Die Modifikation bei diesem Patienten sollte darin bestehen, dass statt einer Schraube ein Gingivaformer verwendet wird, der mit dem Transplantat und der Membran abgedeckt wird.

Auch wenn es sich streng genommen um einen Off-Label-Use eines Gingivaformers handelt, birgt dieses große Vorgehen klinische Vorteile. Während zusätzliche in den Kieferkamm eingedrehte Schrauben zu einem späteren Zeitpunkt herausgedreht werden müssen, kann ein in einem Implantat (zu früh) eingedrehter Gingivaformer im Zuge des Einsetzens/Wechsels

der Abutments ohne größere Manipulation am Kieferkamm nach Freilegung ausgewechselt werden.

Patientenindividuelle Wünsche

Im konkreten Fall wünschte der Patient wenige Eingriffe, kein „künstliches Material“ und wenig Manipulation an seinem ohnehin schon kompromittierten Oberkieferknochen. Daher wurde anstelle der Verschlusschraube des Implantats der Gingivaformer im Sinne einer Zelt- oder Schirmstange unter einer Ribose-vernetzten, nativen, biokompatiblen, hochgereinigten,

9 Finale Bohrung für ein \varnothing 3,3 mm Anyridge Implantat (Megagen).

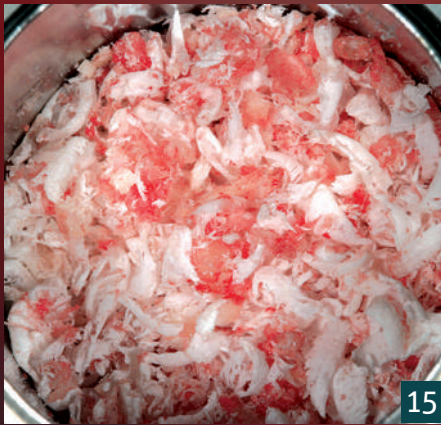12 Röntgenkontrolle post „implantatinserionem“.

10 Optimale Positionierung des Implantates auf dem Kieferkamm.

13 Einprobe des Langzeitprovisoriums.

11 Um das Implantat sind nun GBR-Maßnahmen zum Ausgleich des vestibulären und horizontalen Knochendefizits geplant.

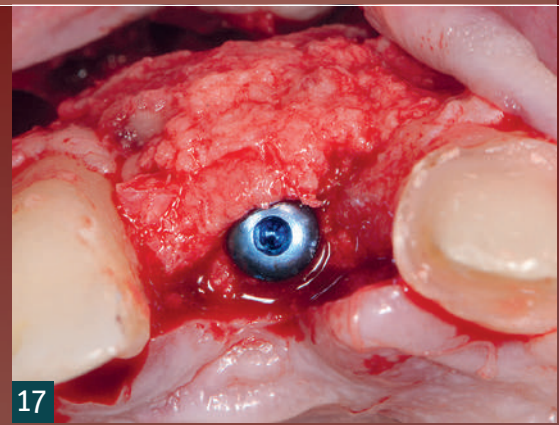
14 Der labiale Verlauf der Kronenformen der Zähne 11 und 21 soll harmonisch verlaufen.



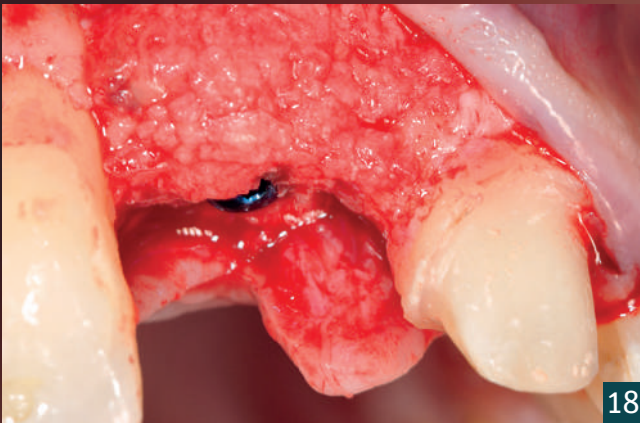
15



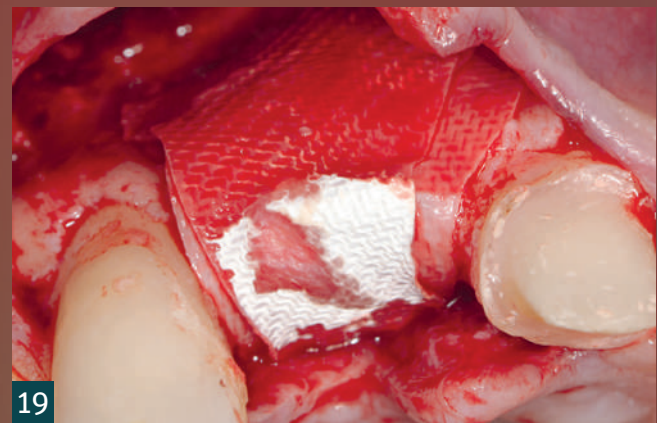
16



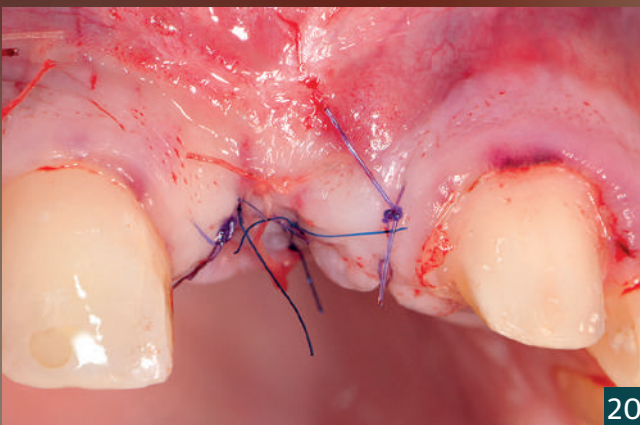
17



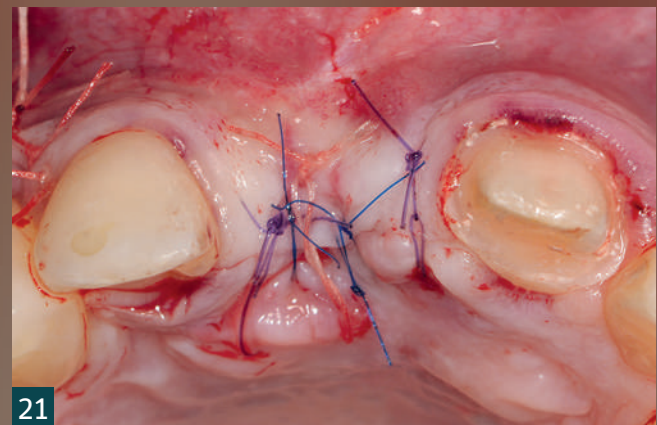
18



19



20



21

porcinen Kollagenmembran (Ossix-Membran, Regedent) als Abstandshalter eingesetzt.

Chirurgie und Implantatinsertion

Zunächst wurde eine leicht nach palatinal versetzte, transkrestale Schnittführung gewählt (Abb. 6). Das Operationsareal wurde großzügig freigelegt, um eine optimale Übersicht über den Defekt zu haben (Abb. 7).

Als Implantat wählten wir ein Anyridge-Implantat (Megagen) mit einem Durchmesser von 3,3 mm. Bei einem kompromittierten Knochenlager sind die optimale Position eines Implantats und eine ausreichende Primärstabilität von großer Bedeutung (Abb. 8-11). Das Design des speziell auf die Knochenqualität (D1-D4) abstimmbaren Gewindes des Anyridge-Implantats mit seiner speziellen Beschichtung ist optimal auf die vorhandene Knochenqualität abstimmbare. So wurde eine ausreichende Primärstabilität erzielt (Abb. 12).

15 Aus dem retromolaren Tuberbereich wurden Knochenchips gewonnen.

16 PRF-Klot (Mectron) zur Unterstützung der GBR.

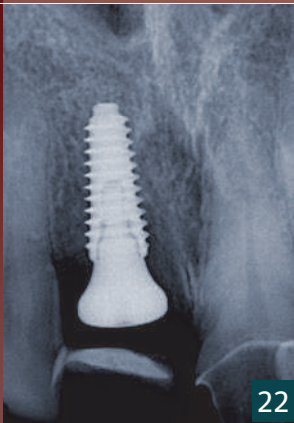
17 Aufbringen des Knochenpäne-PRF-Gemisches auf den Defekt.

18 In der Position des Implantates wirkt der Gingivaformer bei der GBR quasi als Zeltstange.

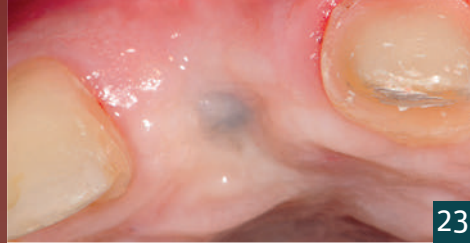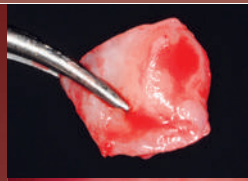
19 Nach einem überdimensionierten Knochenaufbau wird dieser mit einer Ossix-Membran (Regedent) abgedeckt.

20 Fixation mittels Nähten.

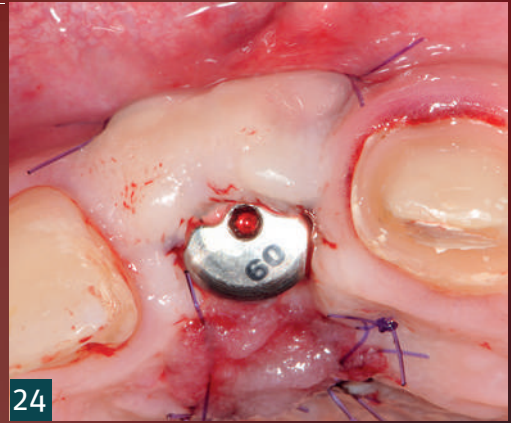
21 Zustand nach Nahtfixation in der Aufsicht auf den Kieferkamm.



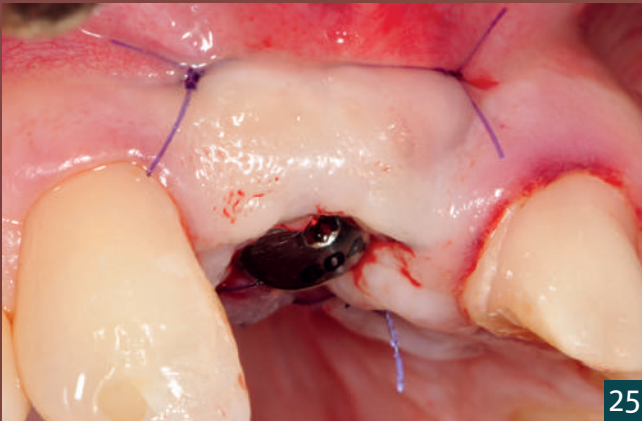22



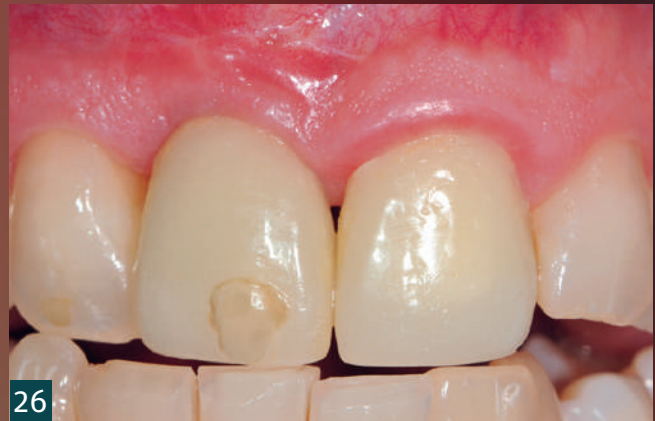23



24



25



26

Einprobieren der provisorischen Versorgung

Nach abschließender Positionierung des Implantats und Röntgenkontrolle wird die zuvor im Dentallabor hergestellte provisorische Brückenversorgung einprobiert (Abb. 13). Zahn 21 war bereits beschliffen und es war geplant, die Krone im Zuge der Implantatbehandlung neu anzufertigen. Am Provisorium ist eine Reduktion der apikalen Anteile des Provisoriums regio 11 von großer Bedeutung, um der zunächst überdimensionierten Augmentierung des Kieferkammes an dieser Stelle ausreichend dimensionierten Raum zur Verfügung zu stellen. In der Aufsicht wird die Positionierung des Implantates auf dem Kieferkamm mit der späteren Positionierung der implantatgetragenen Krone verglichen (Abb. 14).

Nach Gewinnung des retromolaren Knochens wird dieser in einem Gefäß gesammelt und mit PRF (Mectron) zu einer formbaren Masse vermischt (Abb. 15, 16).

Der Gingivaformer wird eingedreht und das Augmentat systematisch schrittweise aufgeschichtet (Abb. 17, 18). Abschließend wird die augmentierte Region am Kieferknochen mit zwei

Ossix-Membranen (Regedent) vollständig abgedeckt (Abb. 19) und je nach Einsatzgebiet mit unterschiedlich großen monofilen Nähten spannungsfrei fixiert (Abb. 20, 21).

Heilungsverlauf

Auf dem Röntgenkontrollbild ist erkennbar, dass das äußere Ende des Gingivaformers sich am virtuell verlängerten Knochenverlauf orientiert hat (Abb. 22). Der Heilungsverlauf wurde regelmäßig kontrolliert. Nach weiteren vier Monaten erfolgten die Wiedervorstellung und die Abwägung (Abb. 23), ob mit der Freilegungsoperation mit BGT und der Transplantation der fixierten Gingiva vom Gaumen vestibulär an den Kieferkamm (Abb. 24, 25) eine weitere weichgewebliche Augmentierung notwendig werden würde. Nach weiteren zehn Monaten zeigte sich ein bereits schon erfolgreicher Gewinn an dreidimensionalem Volumen unter dem eingesetzten Langzeitprovisorium (Abb. 26). Gemeinsam mit dem Patienten ist nun abzuwägen, ob und welche weiteren Schritte zur Verbesserung der Funktion und Ästhetik einer zukünftigen prothetischen Suprakonstruktion vorgenommen werden müssen. ●

22 Unterkieferkamm nach Implantation und Einheilung.

23 Zustand nach vier Monaten Einheilzeit.

24 Zustand nach Freilegung, Rollappen mit BGT und ...

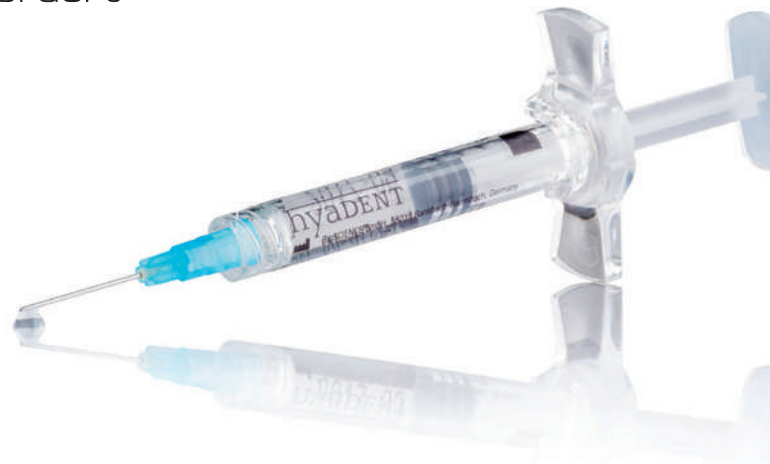25 ... Transplantation der fixierten Gingiva.

26 Zustand zehn Monate später mit dem Langzeitprovisorium!

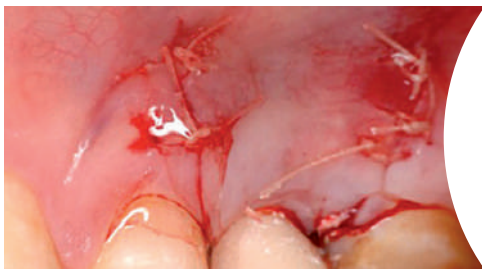hyadENT

Regeneration natürlich gefördert

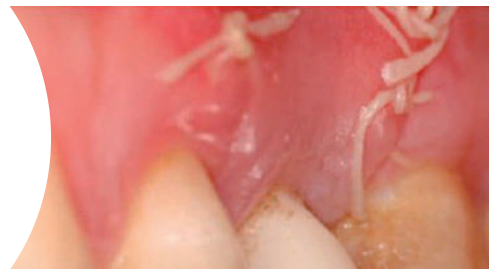Hyaluronsäure
Booster zur
Geweberegeneration



- Beschleunigte kontrollierte Wundheilung
Verbessert Wund- und Gewebeheilung und reduziert Narbenbildung
- Unterstützung der Geweberegeneration
Reguliert Gewebewiederaufbau und beschleunigt Neoangiogenese
- Bakteriostatische Wirkung
Verhindert Eindringen und Wachstum von Krankheitserregern



Wundheilung
mit hyadENT
nach 72 h



Klinische Bilder mit freundlicher Genehmigung von Prof. Pilloni, Italien.
Individuelle Ergebnisse können abweichen.

5 + 1 ANGEBOT


hyadENT Natürliche Hyaluronsäure | 1 ml | 49,58 €

hyadENT BG Kreuzvernetzte Hyaluronsäure | 2 x 1,2 ml | 147,90 €

Zzgl. MwSt., inkl. kostenfreiem Versand. Gültig bis 31.12.2020.



hyadENT
Weitere Informationen



Praxisverkauf an Finanzinvestoren

Es gibt nicht nur die Coronakrise, es gibt es auch nach wie vor eine Krise auf dem Praxenmarkt: Es fehlen die Käufer.

Die Zeiten, in denen die Auswahl unter potenziellen Kandidaten groß war, sind lange schon vorbei. Es gibt zwar zahlenmäßig immer mehr Zahnärztinnen und Zahnärzte, aber immer weniger wollen das wirtschaftliche Risiko der Investition in die Gründung einer eigenen oder die Übernahme einer fremden Praxis übernehmen. Dass man in Umfragen immer wieder davon lesen muss, dass die Investitionsphase nur zeitlich nach hinten verschoben werde, entspricht leider nicht der Erfahrung, die an diesem Markt zu machen ist. Eigentlich eine kuriose Situation, gibt es doch zugleich mit den sogenannten Finanzinvestoren seit etwa 2016 Angebote in einer Größenordnung, die früher im zahnärztlichen Bereich unbekannt war (und im ärztlichen Bereich nur bei Laborarzt- und Dialysepraxen aufgerufen wurden).

Der Verkauf der Praxis an Finanzinvestoren ist eine Überlegung wert, wenn man sich auch sorgfältig anschauen muss, mit wem man sich dabei „ins Boot“ legen will. Ich will aus meiner Erfahrung einige Punkte aufzeigen, die hier eine Rolle spielen.

1. Der Verkauf an einen Finanzinvestor erfolgt nie an einen solchen direkt, sondern an ein Krankenhaus. Hierfür gelten die besonderen Voraussetzungen des § 95 Abs. 1b SGB V, die hier nicht dargestellt werden sollen.
2. Der Verkauf an einen Finanzinvestor erfolgt nie in einem Zug, wie man das beim Verkauf an eine Zahnärztin oder einen Zahnarzt gewohnt ist. Der Verkauf ist stets mit der Bedingung verknüpft, für einen mehr oder weniger langen Zeitraum in der Praxis als angestellter Zahnarzt weiter mitzuarbeiten. Üblich sind derzeit Weiterarbeitszeiten von drei bis fünf Jahren.
3. Der Verkauf erfolgt heute nur selten noch durch Zahlung des gesamten Kaufpreises in einer Summe. Das hat zwar den unbestreitbaren Vorteil, dass die Steuerermäßigung der §§ 16 Abs. 3, 34 Abs. 3 EStG (55-Jahres-Regel) sicher erreichbar ist. Die Investoren sehen aber das Risiko, dass es der bisherige Praxisinhaber nach Erhalt des Geldes engagementmäßig gut sein lässt, also zu hoch an. Die Weiterarbeitsperiode soll dazu dienen, die Praxis sicher überzuleiten. Das erfordert aus der Sicht der Investoren weiterhin dasselbe Engagement des ehemaligen Praxisinhabers wie zu seinen Zeiten, als die Praxis noch ihm gehörte.

Prof. Dr. Thomas Ratajczak

Rechtsanwalt, Fachanwalt für Medizinrecht, Fachanwalt für Sozialrecht, Justiziar des BDIZ EDI

Kanzlei RATAJCZAK & PARTNER Rechtsanwälte mbB
Berlin · Duisburg · Essen · Freiburg i.Br. · Köln · Meißen
· München · Sindelfingen

Posener Str. 1, 71065 Sindelfingen
Tel.: 07031-9505-27 (Frau Sybill Ratajczak)
Fax: 07031-9505-99

- ratajczak@rpmed.de
- www.rpmed.de
- Facebook: ProfRatajczak

4. Das führt dazu, dass in etwa 70 % des angedachten und im Kaufvertrag fixierten Kaufpreises tatsächlich mit Übergabe der Praxis bezahlt wird (die prozentualen Anteile schwanken von Investor zu Investor), der Rest vom Eintritt weiterer Bedingungen abhängig und damit variabel ist. Das kann bedeuten, dass der Kaufpreis unter die bezahlten 70 % fällt oder jedenfalls nicht nennenswert darüber zu liegen kommt.
5. Aus mit § 95 Abs. 1b SGB V zusammenhängenden Gründen kommt für den Finanzinvestor nur eine Zahnarztpraxis als Kaufobjekt in Betracht, die sich in ein MVZ umwandeln lässt. Als Rechtsform für dieses MVZ kommt eigentlich nur die GmbH in Betracht.
6. Es gibt Finanzinvestoren, die aus den in Ziffer 3 angesprochenen Gründen nur einen Teilkauf der Praxis (z. B. zunächst nur 70 %) anbieten oder nach vollem Kauf zu 100 % einen Rückkauf eines Gesellschaftsanteils (z. B. 30 %) vereinbaren. Hier ist meines Erachtens besonders sorgfältig zu prüfen, ob das eine im Sinne der §§ 16, 34 EStG tarifbegünstigte Veräußerung darstellt (s. dazu jüngst BFH, 11.02.2020 – VIII B 131/19 –).
7. Viele Finanzinvestoren legen aus den in Ziffer 3 angesprochenen Gründen Wert auf die weitere Mitarbeit des bisherigen Praxisinhabers in Dreifachfunktion, als

- a. Angestellter Zahnarzt,
- b. Zahnärztlicher Leiter des MVZ und als
- c. Geschäftsführer des MVZ.

Nach meiner Erfahrung fühlen sich Zahnärzte eher geschmeichelt ob des Angebots, Geschäftsführer zu werden. Das liegt daran, dass nur wenigen bekannt ist, worauf sie sich dabei eigentlich einlassen. Die Geschäftsführung einer GmbH ist kein Analogon zur Führung einer Zahnarztpraxis.

8. Die Geschäftsführergehälter ab MVZ-Gründung werden in die Bewertung der Praxis auf die eine oder andere Art und Weise eingepreist. Wer nach Übergabe ein hohes Geschäftsführergehalt erhalten will, bekommt also weniger Kaufpreis. Dabei sollte bedacht werden, dass es

für das Geschäftsführergehalt keine Steuerermäßigung gibt, für den Kaufpreis im Zweifel schon (§§ 16, 34 EStG).

9. Die Kaufpreisfindung ist eine spannende Sache. In der Regel wird mit Multiples des EBIT oder EBITDA gearbeitet. Diese liegen derzeit meist um den Faktor 6 (Regel) bis 7 (Ausnahme). Es gibt aber auch Investoren, die auf der Basis von Umsatzzahlen arbeiten.

Die Verhandlungen sind aufwendig, die Vertragswerke umfangreich, die Prüfungen in der Regel sehr intensiv. Man kann auch durchaus berechnen, wie sich das Angebot zur stets bestehenden Option, einfach weiterzuarbeiten und/oder später zu einem geringeren Preis zu verkaufen, verhält. Man sollte das bei der Auswahl der Berater beachten. ●

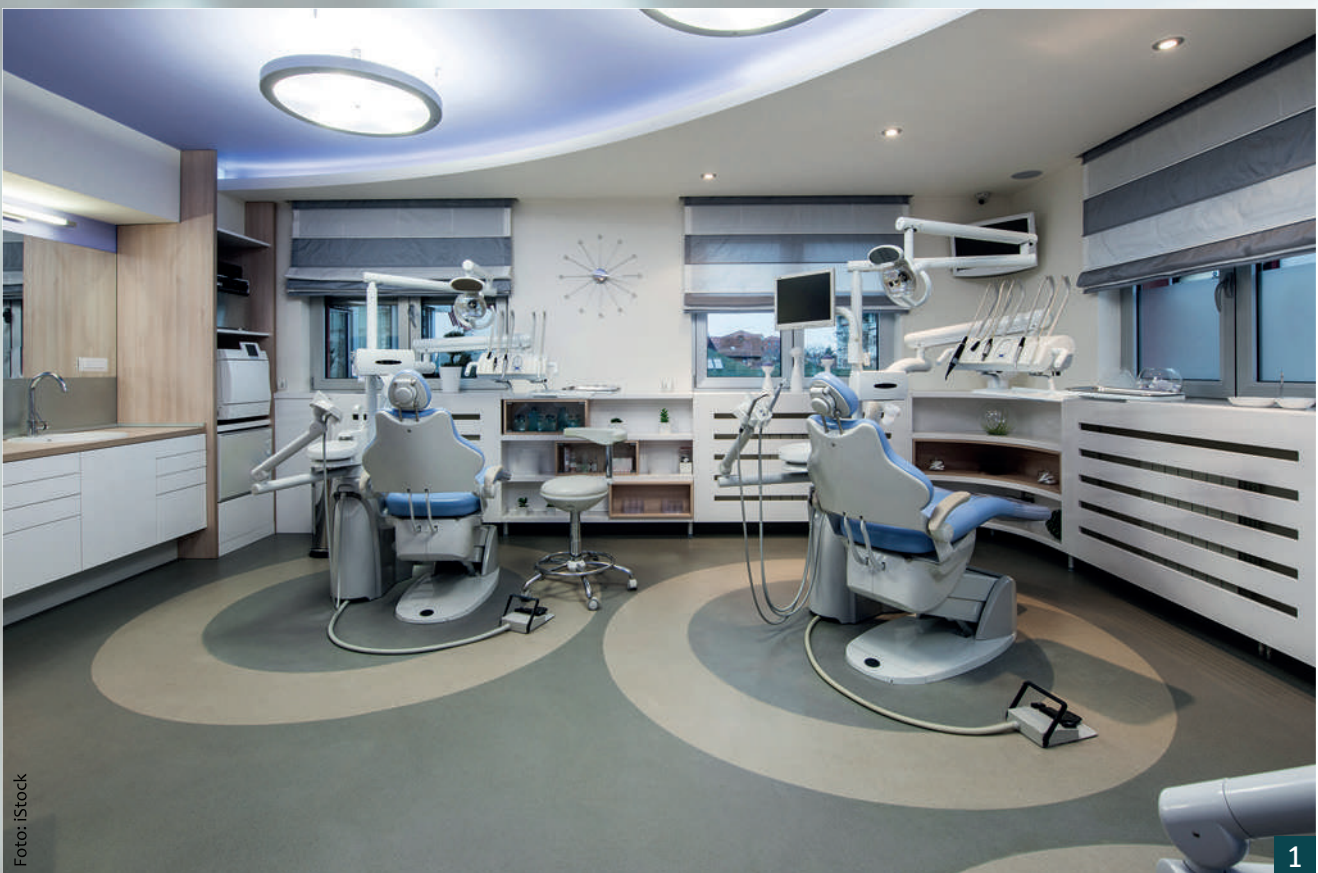

Foto: iStock

1

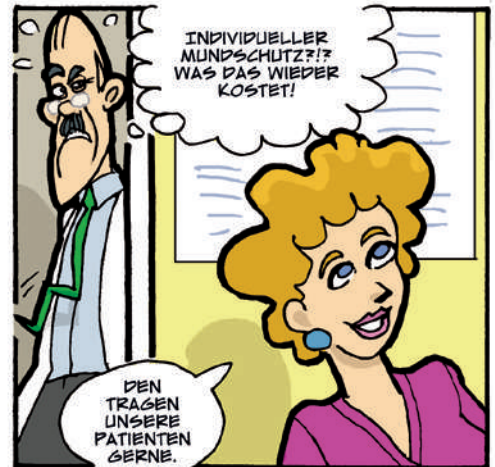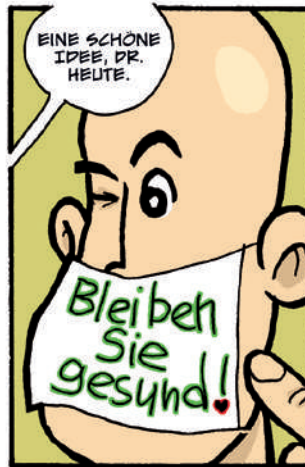- 1 Beim Verkauf der Praxis an Finanzinvestoren sollte man sich gut beraten lassen.

DER COMIC VON
MEDICAL INSTINCT:

Neulich in der Praxis

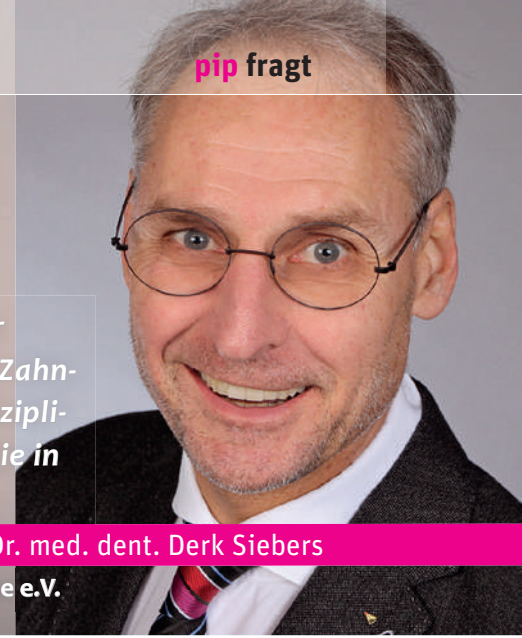VON DR. HEUTE
UND
DR. GESTERN

SCHUTZ IN BILLIG



Zahnarztberuf im Mittelpunkt

Die Neue Gruppe e.V. widmet die Jahrestagungen 2020 und 2021 der interdisziplinären Behandlung und stellt die medizinische Seite des Zahnarztberufes in den Mittelpunkt. Auftakt macht „ZahnArzt – Interdisziplinärer Blick über den Tellerrand“. Das Thema schien nie so aktuell wie in Zeiten von Corona.



Interview mit Dr. med. dent. Derk Siebers

Präsident Neue Gruppe e.V.

Herr Dr. Siebers, das Motto Ihrer Jahrestagungen 2020/21 ist ‚ZahnArzt‘ und ‚ZahnMedizin‘. Warum ist Ihnen die Betonung von ‚Arzt‘ und ‚Medizin‘ so wichtig?

Als Zahnärzte sind wir für die Gesundheit der gesamten orofazialen Region und des craniomandibulären Systems verantwortlich. Hinzu kommt die interdisziplinäre Zusammenarbeit mit verschiedenen Fachärzten, die für die Behandlung multifaktoriell bedingter Erkrankungen wichtig ist. Unsere Verantwortung beschränkt sich nicht auf die Mundgesundheit, sondern umfasst das gesamtgesellschaftliche Wohlergehen der Patienten. Wir sind keine ausschließlich im Mund tätigen Handwerker oder Dentisten, sondern Zahnärzte und haben zahlreiche Verpflichtungen, denen wir zu jeder Zeit nachkommen müssen. Daher haben wir uns bewusst für diese Kongressthemen entschieden. Das war vor der Corona-Pandemie; nun hat das Thema nochmals an Brisanz gewonnen.

Wurden Sie durch die Corona-Situation in Ihrer Entscheidung bestärkt?

Ich würde sagen, bestätigt. Die aktuelle Situation zeigt einmal mehr, dass wir als Zahnärzte die Weitsicht über den orofazialen Tellerrand benötigen und auch aus ethischer Sicht unsere ärztlichen Verpflichtungen erfüllen müssen. Fürsorge, Integrität, Solidarität – mit diesen Werten tragen wir eine gesellschaftliche Mitverantwortung. Unsere Jahrestagungen bezwecken eine Auffrischung des Wissens in eng mit der Zahnmedizin assoziierten Fachdisziplinen, wie beispielsweise der Hämatologie, Infektiologie und Medizinethik.

Haben Sie den Eindruck, dass Zahnärzte in der aktuellen Situation nicht als Mediziner wahrgenommen werden?

Eine Frage mit zahlreichen Facetten. Da gibt es keine kurze Antwort, ich versuche es trotzdem: Die Coronakrise stellt unsere ganze Gesellschaft vor große Herausforderungen. Wir niedergelassenen Zahnärzte sind genau wie andere Ärzte in vielerlei Hinsicht betroffen. Einerseits haben wir Verantwortung gegenüber der Gesellschaft, zur Reduktion der Infek-

tionsquoten beizutragen, und andererseits gegenüber unseren Patienten für die Sicherstellung einer adäquaten Behandlung. Auch gegenüber unseren Mitarbeitern sind wir verantwortlich; Gehaltszahlungen, Erhalt der Arbeitsplätze und Sicherung der körperlichen Unversehrtheit durch Minimierung des Infektionsrisikos. Erst nach Wochen und zahlreichen Eingaben sowie Petitionen ist der ‚Rettungsschirm‘ für Ärzte und Psychotherapeuten auf die Zahnärzteschaft ausgeweitet worden; aus meiner Sicht unterdimensioniert. Das lässt die berechnete Frage aufkommen, ob wir bewusst ignoriert worden sind? Werden wir tatsächlich als Zahnärzte wahrgenommen und behandelt?

Welche Rolle nimmt der Zahnarzt im Gesamtkontext ‚Medizin‘ ein?

Seit Jahrhunderten ist in vielen Kulturkreisen bekannt, dass Mundhöhle und Zunge den Spiegel der inneren Veränderungen darstellen. Insbesondere bei der Erkennung oraler Manifestationen von Allgemeinerkrankungen nimmt der Zahnarzt eine exponierte Rolle ein. Wir erleben den Patienten in der Regel zweimal im Jahr ‚hautnah‘. Somit befindet sich der Zahnarzt – bei entsprechender Kompetenz – in der Position, Erkrankungen erkennen und adäquate Maßnahmen einleiten zu können. Es ist eine hohe Verantwortung, diese Prävention im Sinne der Patienten gewissenhaft vorzunehmen. Dies ist nur ein Beispiel für die Rolle der Zahnmedizin im Gesamtkontext.

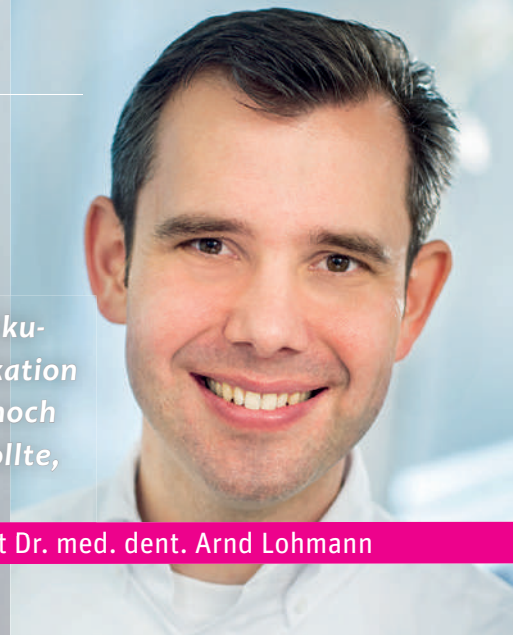Warum sollte man an den Jahrestagungen der Neuen Gruppe 2020 und 2021 teilnehmen?

Aufgrund der zunehmenden Verflechtung von Medizin und Zahnmedizin müssen wir unser Wissen trainieren und zum Wohle der Patienten ausbauen. Dies steht bei den Jahrestagungen im Fokus. Zudem ist der Wertewandel unserer Gesellschaft, der uns vor neue Herausforderungen stellt, ein Tagungsthema. Es ist wichtig, definierte sowie bewährte Wertep Prinzipien und Denkweisen fortzuschreiben. Dies erfordert hohe soziale und ethische Kompetenz. Die Referenten machen die Komplexität der Themen auf lehrreiche und interessante Weise zugänglich.

pip: Vielen Dank für das interessante Gespräch. ●

Eine echte Alternative?

Während man bei Titanimplantaten durchaus sehr detailverliebt diskutiert, warum dies System einem anderen bei einer spezifischen Indikation oder auch generell überlegen sei, werden Keramikimplantate gern noch pauschal beurteilt. Warum auch hier aufs Detail geachtet werden sollte, wollte pip von einem der Autoren dieser Ausgabe wissen.



Interview mit Dr. med. dent. Arnd Lohmann

Implantologe, M.Sc.

Keramik ist also nicht gleich Keramik?

Natürlich nicht – schon allein hinsichtlich des Werkstoffes nicht. Die ersten Keramikimplantate aus Aluminiumoxid hatten sich z.B. nicht durchgesetzt, weil sie über eine nur sehr geringe Risszähigkeit verfügten. Heutige sogenannte Hochleistungskeramiken wie das Zirkonoxid, und hier ist besonders das ATZ – aluminium-toughened-zirconia – zu nennen, das auch bei den Zeramex-Implantaten eingesetzt wird, haben durch besondere Herstellungsverfahren eine den Titanimplantaten vergleichbare Stabilität, eine für die Osseointegration optimale Oberflächenstruktur und daneben die bekannten biologischen Vorteile, auf die wir sicher noch zu sprechen kommen. Daneben stellt sich auch die Frage der Ein- oder Zweiteiligkeit und damit der Versatilität bei der prothetischen Versorgung. Bei zweiteiligen Implantaten interessiert mich dann auch persönlich sehr, ob das metallfreie Konzept konsequent durchgehalten wird – auch hier überzeugte mich die Vicarbo-Schraube, die aus einem sehr steifen, karbonfaserverstärkten Hochleistungs-PEEK besteht. In der Kombination nimmt die Keramik die Druckkräfte auf, während die Vicarbo-Schraube den Zug- und Biegekräften entgegenwirkt. Und ich habe kein ‚verstecktes Metall‘.

Wie wichtig ist für Sie beim prothetischen Workflow die Möglichkeit der Gestaltung individueller Abutments?

Einen Patienten mit immunologischer Problematik gegenüber Titanoxid interessiert anfangs durchaus das Material mehr als einen davon nicht betroffenen Patienten – am Ende interessiert diesen Patienten aber auch die Optik, rot-weiße Ästhetik und die Haltbarkeit seines Zahnersatzes. Je weniger Kompromisse ich da machen muss, umso besser. Für mich ist daher ganz wesentlich, dass ich mit Zeramex Digital Solutions auch die Möglichkeit des digitalen Workflows und der Herstellung individueller Abutments habe, ganz besonders bei ästhetisch anspruchsvollen Frontzahnversorgungen, die seitens unserer Patienten verstärkt für Keramikimplantate gewünscht werden. Zeramex bietet neben den individualisierten Abutments und monolithischen Kronen auch einen Service für die Aufbereitung der Daten

und für das Finishing der vorgefertigten rohen Versorgung, hier kann ich also alles aus einer Hand haben. Ich sehe in diesen Workflows absolut die Zukunft und denke, dass es Hersteller, die diese Services nicht anbieten können, künftig schwer haben werden.

Welchen Anteil haben Patienten mit nachweisbarer Titanunverträglichkeit aktuell in Ihrer Praxis und wie schätzen Sie es prognostisch ein?

Wir sind keine auf Umweltzahnmedizin oder ganzheitliche Zahnmedizin spezialisierte Praxis, daher liegt bei uns der Anteil mit 5 % in einem eher niedrigen, aber spürbar wachsenden Bereich. Ich weiß allerdings, dass spezialisierte Praxen Quoten von um die 20 % aufweisen, eine sehr bekannte Praxis im Raum Mainz kommt sogar auf 60 %. Es kommt hier auch gar nicht darauf an, Hysterien zu schüren, wo keine sind. Diese Unverträglichkeiten gibt es nachweislich und ich möchte diesen Patienten in meiner eigenen Praxis eine überzeugende Alternative bieten.

Haben Sie noch einen Rat an unsere Leser, die sich erstmalig mit Keramikimplantaten befassen wollen?

Ein Keramikimplantat ist kein Titanimplantat in weiß. Das OP-Protokoll ist ein anderes und muss auch von einem erfahrenen Chirurgen und Zahnarzt erst erlernt werden. Zeramex ist übrigens auch hier ein echter Partner mit vielen Fortbildungsveranstaltungen und Hands on-Seminaren. Während des Lockdowns haben sie sich wirklich hervorgetan und in kürzester Zeit eine Serie von Online-Tutorials herausgebracht. So konnten Interessenten die Zwangspause gut nutzen, sich in das Thema einzuarbeiten. Auch wenn Keramikimplantate für Patienten mit Unverträglichkeiten eine segensreiche Entwicklung sein mögen, sollten sie bei den prothetischen Versorgungsmöglichkeiten hinsichtlich Einfachheit, Vorhersagbarkeit und Ästhetik dem Titan in nichts nachstehen. Mit dem zweiteiligen Zeramex XT und den Digital Solutions sind wir erneut einen wesentlichen Schritt weiter, Keramikimplantate als echte Alternative anbieten zu können.

pip: Herzliches Dankeschön für dieses Gespräch, Herr Dr. Lohmann. ●

Zeramex

Das Keramikimplantat

Neu
Ø 3,5 mm!

info@zeramex.com
00800 93 55 66 37
www.zeramex.com



Small Base mit 3,5 mm Durchmesser (enossal)

Optimal für Frontzähne im Unterkiefer und laterale Schneidezähne im Oberkiefer

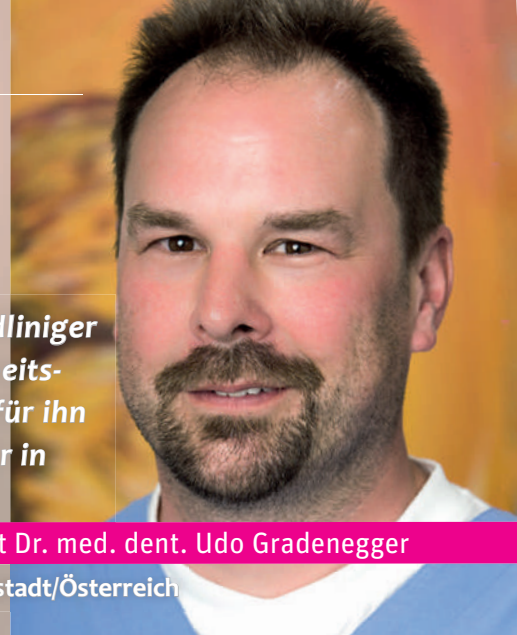- Erhältlich in 8, 10 & 12 mm Länge
- Massgeschneiderte prothetische Flexibilität

Made in Switzerland
– Since 2005

ZERAMEX
natürlich, weisse Implantate

Gute Geräte, guter Service

Dr. Udo Gradenegger aus dem österreichischen Freistadt ist ein gradliniger Implantologe und ebenso ist auch seine Praxis aufgebaut. Seine Arbeitstage sind minutiös durchgeplant, alles funktioniert. Wie wichtig es für ihn ist, einen guten Industriepartner an seiner Seite zu wissen, erklärt er in diesem Interview.



Interview mit Dr. med. dent. Udo Gradenegger

Implantologe aus Freistadt/Österreich

Sie sind seit zehn Jahren zufriedener Kunde bei orangedental. Woran, denken Sie liegt das?

Definitiv am Kundenservice. Bei orangedental fühlte ich mich von Anfang an gut aufgehoben. Habe ich eine Frage oder ein Problem, wird mir schnell und unkompliziert weitergeholfen. Diesen Service schätze ich ganz besonders.

Sie haben sich unter anderem für ein 3D-Röntgengerät und eine Lupenbrille von orangedental entschieden. Worauf legen Sie beim 3D-Röntgen den größten Wert?

Für uns steht immer das Wohl der Patienten im Mittelpunkt. Deshalb ist es mir wichtig, dass diese einer möglichst geringen Strahlenbelastung ausgesetzt werden, ohne auf eine hohe Bildqualität verzichten zu müssen. Zudem ist in unserer Praxis alles auf Funktionalität und Effizienz ausgerichtet. Wir haben weder die Zeit noch den Platz für unnötigen Schnickschnack. Da kam mir das PaX-Uni3D sehr entgegen. Hierbei handelt es sich um ein Kombigerät, in dem alles, was ich brauche, in einem einzigen Röntgengerät vereint ist.

Wenn Sie die drei größten Vorzüge Ihres 3D-Röntgengeräts aufzählen sollten, welche wären das?

Das ist leicht: Es liefert eine gute Bildqualität ohne Artefakte, bei niedriger Strahlenbelastung, und dies alles bei einer denkbar einfachen Handhabung. So macht Arbeiten Spaß! Auch ein Grund, warum ich mich wohl immer wieder für ein Kombigerät von orangedental/Vatech entscheiden würde.

Steht in nächster Zeit wieder eine Investition in ein 3D-Röntgengerät an? Für welches würden Sie sich entscheiden?

Ich denke schon eine Weile über das PaX-i3D Greennext nach. Am wichtigsten ist die Qualität und die sehe ich bei orangedental gegeben. Ein Kombigerät wäre von Vorteil, aber vor allem muss das Preis-Leistungsverhältnis stimmen – genauso wie eine kompetente Partnerfirma. Was nützt es mir, ein gutes Gerät zu

besitzen, wenn im Notfall keiner da ist, den ich fragen kann oder der mir weiterhilft. Guter Service ist also mindestens genauso wichtig wie ein gutes Gerät. Wer über ein neues 3D-Röntgen nachdenkt, der sollte sich auf jeden Fall das PaX-i3D Greennext ansehen. Für mich das derzeit beste Gerät am Markt.

Seit wann arbeiten Sie mit der Lupenbrille opt-on?

Seit mittlerweile mehr als vier Jahren. Für mich war diese Lupenbrille von Anfang an die richtige. Meine Partnerin ist ebenfalls Zahnärztin in eigener Praxis und so begeistert von meiner Lupenbrille, dass sie sich diese ebenfalls zugelegt hat.

Worin liegen für Sie die besonderen Vorteile dieser Lupenbrille in Verbindung mit dem Lichtsystem spot-on cordfree, welches Sie seit 2018 nutzen?

Ganz klar: Ihr Gewicht, die gute Ausleuchtung und der für mich richtige Abstand, sodass ich die Brille den ganzen Tag tragen kann, ohne dass sie sich negativ bemerkbar macht. Außerdem können der Abstand und der Fokus auf den zentralen Sehbereich durch die maximale Reduktion der Streustrahlung konstant gehalten werden. Dadurch geht die Behandlung leicht und schnell von der Hand. Die dreistufige Einstellung jedes Brillenbügels ermöglicht eine individuelle Anpassung des Arbeitswinkels an Arbeitshaltung und Physiognomie. Das hält den Rücken fit und sorgt für schmerzfreies Arbeiten.

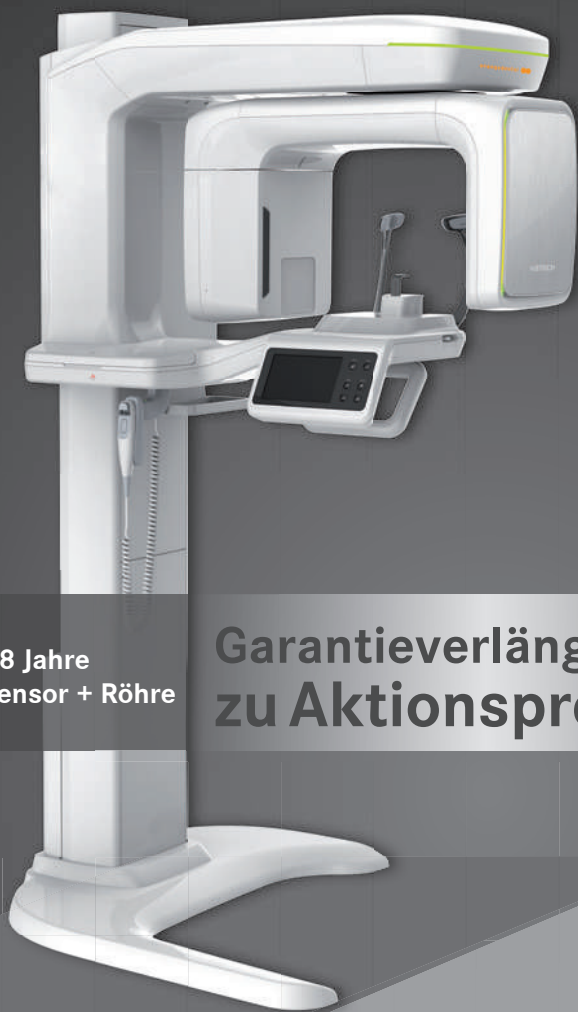Hatten Sie nicht auch über den Kauf einer Lupenbrille eines anderen Herstellers nachgedacht? Warum ist es dann doch die opt-on geworden?

Es gab auf dem Markt durchaus die ein oder andere Lupenbrille, für die ich mich interessierte. Entscheidend waren aber letztlich das Lichtsystem und das Design der Brille. Mal davon abgesehen, dass sich mithilfe des Korrektionsadapters die persönliche Sehstärke in die Lupenbrille integrieren lässt, gibt es die Fassung auch noch in unterschiedlichen farblichen Ausführungen.

pip: Vielen Dank für das aufschlussreiche Gespräch. ●

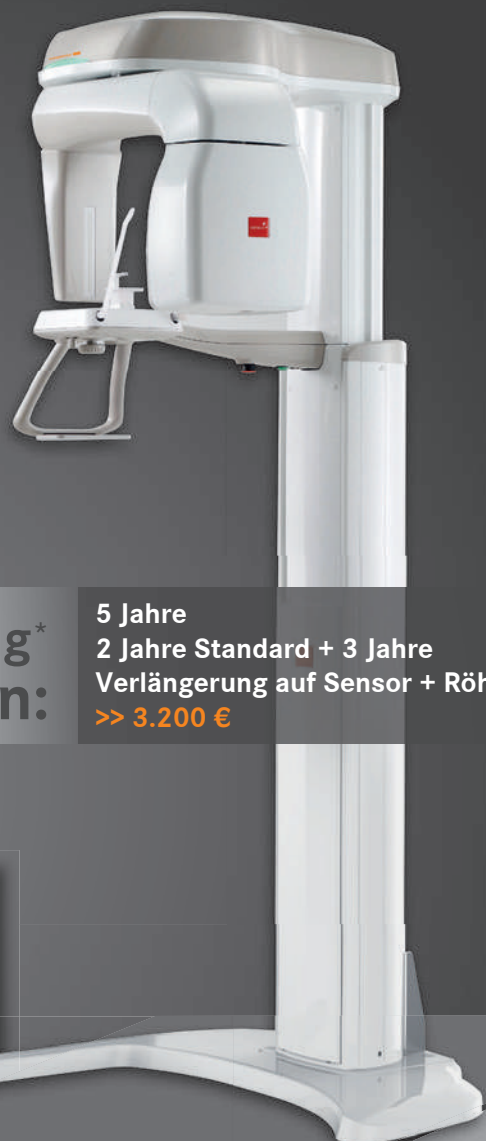Investieren Sie jetzt so günstig wie nie!

NEU



10 Jahre
2 Jahre Standard + 8 Jahre
Verlängerung auf Sensor + Röhre
>> 6.400 €

Garantieverlängerung*
zu Aktionspreisen:



5 Jahre
2 Jahre Standard + 3 Jahre
Verlängerung auf Sensor + Röhre
>> 3.200 €

PaX-i3D^{8/12/16} **Green** nxt

- >> WELTREKORD
3D Umlauf: 4,9 Sek.
→ Minimale Bewegungsartefakte
- >> WELTREKORD:
Fast Scan CEPH: 1,9 Sek.
- >> WELTKLASSE in Bildqualität,
Homogenität und Geometrie!
- >> Minimale Metallartefakte
und Strahlendosis!

Auch als CEPH-Version erhältlich.

Investitionsnachlass
bis zu 32.500 €*

PaX-i HD+

- >> CMOS CSI Sensor
der neuesten Generation
für TOP Bildqualität
- >> Autofocus [HD]
- >> Ultra HD [UHD]
- >> Inkl. Sinus/TMJ Programm Option
- >> 5-Layer Free Scroll [LFS]
- >> Inkl. Prüfkörper-Set

Auch als CEPH-Version erhältlich.

Investitionsnachlass
8.500 €*

Bitte fragen Sie Ihr Dentaldepot
nach einem individuellen Angebot.

www.orangedental.de / Tel.: 0049 7351 474 990

* Preise exkl. MwSt. | Teilgarantie ausschließlich gültig für Sensor
und Röntgenstrahler (Röhre). Aktion gilt nicht für One-Shot-CEPH.
Die Aktion läuft bis 31.12.2020.

orangedental
premium innovations SDDI inside



Eigene Tradition und Geschichte – krisensicher und zukunftsfähig

Anfang 2020 übernahm das Düsseldorfer Traditionsunternehmen Hager & Meisinger als einer der letzten inhabergeführten Dentalhersteller auch den Vertrieb der Implantatsysteme von DRS – Dental Ratio Systems. Was verspricht sich das für seine „Bone Management“-Marke bekannte Haus davon, wollte pip wissen.



Interview mit Sebastian Voss

Geschäftsführender Gesellschafter Hager & Meisinger

Nun gehen Sie also auch unter die Kopisten?

Haben Sie sich schon mal nach dem Sinn eines Patentes gefragt? Ein Hersteller hat so eine gewisse Zeit, einen monopolistischen Vorteil auszunutzen, um seine Kosten für Forschung und Entwicklung einer Innovation und möglichst auch einen Gewinn zu erzielen. Nach 20 Jahren können bewährte Konzepte nachempfunden und darauf aufbauend weiterentwickelt werden – nur so können dynamische Verbesserungen funktionieren. Daran kann ich nichts Falsches entdecken. Nach fast 20 Jahren im Markt kann man von Dental Ratio bzw. dem Oktagon Implantatsystem wiederum fast von einem ‚Original‘ sprechen, denn von Anfang an haben wir das System nicht nur zu einem fairen Preis-Leistungsverhältnis patentgetreu und mit dem Qualitätsmerkmal ‚Made by Meisinger‘ nachgebaut, sondern stetig weiterentwickelt.

Was bewegte Sie als erfolgreichen Instrumentenhersteller, ein Implantatsystem in Ihr Portfolio aufzunehmen?

Seit fast 132 Jahren stehen wir für Qualität ‚Made in Germany‘. Schon seit Beginn unserer Firmengeschichte positionieren wir uns als zuverlässiger Hersteller von rotierenden Instrumenten und blicken auf über 40 Jahre Erfahrung als Produzent für das ‚Who is Who‘ der Implantat-Anbieter zurück. Heute sind wir in mehr als 100 Ländern weltweit aktiv und konnten uns als Partner vieler meinungsbildender Anwender in der dentalen Implantologie etablieren, mit denen wir innovative Lösungskonzepte entwickeln, wie z. B. das Micro Screw-System mit Prof. Dr. Dr. Fouad Khoury oder die Master Line mit Prof. Dr. Istvan Urban. Wir sind also sehr eng mit den Bedürfnissen der chirurgisch und implantologisch tätigen Anwender von heute verbunden. Statt irgendein Unternehmen extern zuzukaufen, wollen wir das Value Segment aus dem eigenen Portfolio anbieten. Hier wissen wir um die Qualität und unsere Partner um die Zuverlässigkeit und Planbarkeit auch zukünftiger Versorgungsoptionen. Ich denke, gerade die aktuelle Situation hat wieder einmal gezeigt, wie wertvoll ‚Made in Germany‘ und ein verlässlicher Partner mit Hersteller-

Kompetenz im Gesundheitswesen ist. Viele der zusätzlichen hygienischen Maßnahmen, die nun in den Praxen getroffen werden müssen, kosten Zeit und Geld. Einsparmöglichkeiten auf der Materialseite geben entweder zusätzliche Spielräume auf der Honorarseite oder erweitern deutlich das Patientenpotential. Wir bieten die Oktagon Tissue Level- und Bone Level-Implantate inklusive der Verschlusschraube schon seit 2003 preisstabil an. Damit sind wir als deutsches Markenprodukt absolut wettbewerbsfähig mit anderen Anbietern, die weder auf eine so konstante Geschichte zurückblicken können noch, angesichts mancher Turbulenzen in den Märkten, eine so sichere Zukunft haben dürften. Dauerhafte Verfügbarkeit ist für Zahnarzt und Patient aber ein sehr wichtiges Kriterium. Weltweit wurden übrigens von Dental Ratio schon mehr als 500.000 Implantate gesetzt – auch das an sich sicherlich eine beeindruckende Zahl.

Tritt Ihr Engagement im Instrumentenbereich damit mehr in den Hintergrund?

Im Gegenteil. Die dentale Implantologie von heute ist kein Einzelvorgang, sondern wir denken in Konzepten. Nicht zuletzt mit den immer stärkeren Einflüssen der digitalen Prozesse – auf die die DRS-Implantatlinien natürlich auch ausgelegt sind. Unser Know-how bei den Behandlungskonzepten und -erfordernissen von heute mündet in intelligente, minimalinvasive und damit für Zahnarzt wie Patient effizientere, wirtschaftlichere und angenehmere Behandlungsprotokolle. Im Zentrum steht dabei immer der qualifizierte Zahnarzt, dem wir mit unseren Mitteln helfen, die Biologie bestmöglich zu nutzen und zu unterstützen, zugunsten vorhersagbarer und effizienter Ergebnisse. Mit einem Implantatsystem im Value-Bereich werden wir damit einer sozialen Verpflichtung als traditioneller Medizintechnik-Hersteller gerecht, eine Behandlungsform wie die dentale Implantologie, deren Vorteile auf der Hand liegen, für breitere Kreise der Bevölkerung zu ermöglichen.

pip: Herzlichen Dank für Ihre Zeit und dieses Gespräch. ●

♥ Made in Germany,
made by

Meisinger
since
1888

Vertrieb
exklusiv über
MEISINGER

HOTLINE:
02131 2012-303
www.meisinger.de

DAS ORIGINAL

OKTAGON®

Bone Level & Tissue Level



-  **DENTAL RATIO** international
Dental Implant Systems
- Made in Germany, made by MEISINGER



ab 1 x Implantat inkl. Verschlusschraube

89,- €

Ausgeschlossen sind ROX-CERA Implantate / Alle angegebenen Preise zzgl. MwSt.

MEISINGER-Qualität seit 132 Jahren!

1888 gegründet in Düsseldorf, bereits 1897 vertreten auf dem Broadway – New York, in mehr als 100 Ländern aktiv, seit 1982 tätig in der Implantologie und weiterhin inhabergeführt.



NanoBone® Cytoplast™



Qualität made in Germany ist kein Luxus

Im sechsten Jahr ihres Bestehens baut Medentika als Teil der Straumann Group eine neue Produktionsstätte, während andere Unternehmen Investitionen stoppen. Hintergründe dazu, und wie das zusammenpasst, wollte pip wissen.



Interview mit Bernd Gaddum und Karl-Heinz Demmler

Geschäftsführer Medentika und
Verkaufsleiter Implantologie, **Straumann Group**

Wie verträgt sich die Konkurrenz im eigenen Haus als Abutment- und Implantathersteller?

Das ist Ihre ganz persönliche Interpretation. Wir sehen uns nicht als Konkurrenz, sondern ergänzen uns als Teamplayer. Mit unserer Implantatlinie IPS und vielen Verbindungen für alle gängigen Implantatsysteme bedienen wir in der Straumann Group unterschiedliche Kundenbedürfnisse.

Die Konkurrenz ist außerhalb der Straumann Group. Den Mitbewerbern am Markt begegnen wir mit hoher Qualität zu fairen Preisen. Zum Beispiel ist Procone eine Weiterentwicklung der Camlog Screwline, ergänzt um ein starkes Prothetikportfolio, das vielfältige Indikationen abdeckt. Aus der zahn-technischen Expertise von Medentika ergeben sich wichtige Impulse für die prothetischen Entwicklungen im Implantatbereich.

Bringt Medentika frischen Wind in die Straumann Group?

Medentika ist sehr dynamisch und ein Teil der Straumann Group. Wir empfinden uns als gegenseitige Inspiration; jeder kann vom anderen profitieren. Das gilt für uns innerhalb der Gruppe und insbesondere für die Anwender. Unterschiedliche Kundenbedürfnisse erfordern passende Lösungen.

Qualität kann und darf kein Luxus sein. Mit Medentika ermöglichen wir preissensitiven Patienten den Zugang zu Implantaten zu einem fairen Preis.

Wie verhält sich die Straumann Group nach dem Covid-19-Schock?

Wir wollen die Zahnärzte und Labore dabei unterstützen, diese schwierige Zeit erfolgreich zu überwinden, beispielsweise möchten wir mit der Preissenkung bei Titan-Implantaten und dem günstigen Prothetikportfolio auch in Krisenzeiten als Partner zur Seite stehen und unseren Kunden den Rücken stärken. Damit wollen wir die Konjunktur stärken und ein deutliches Zeichen setzen.

Mit dem Neubau unserer Produktionsstätte in Calw-Oberreichenbach setzen wir auf ‚Made in Germany‘ und sorgen für Arbeitsplätze. Der Covid-19-Schock hat soeben erst gezeigt, wie wichtig eine gute Logistik und die Kontrolle der Produktion sind. Wir sehen optimistisch in die Zukunft und sind für erhöhte Nachfragen gerüstet.

Können Sie schon etwas zur neuen Produktionsstätte erzählen?

Das Highlight des Neubaus bilden die verglasten Seminarräume des Fortbildungszentrums, welche Einblicke in die laufende Produktion in den beiden Produktionshallen, dem Herzstück des Gebäudes, gewähren. Im speziell dafür eingerichteten Showroom können digitale Workflows vorgeführt werden.

Mit dem MPS – Multi Platform System – richten Sie sich also in erster Linie an Labore und Zahntechniker, mit der IPS – Implantat-Serie – an den Zahnarzt?

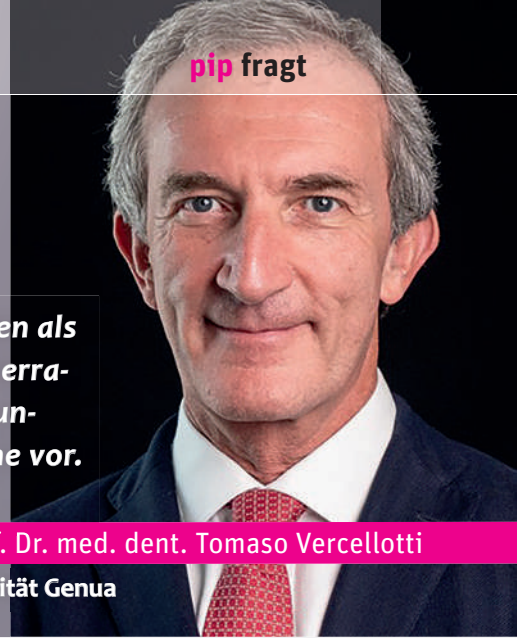Die Workflows zwischen Zahnarzt und Zahntechniker sind immer fließender, eigentlich gar nicht so klar trennbar. Ob Zahntechniklabor, Praxislabor oder Labor-Ketten – mit dem Multi-Plattform System können wir für alle relevanten Implantat Plattformen innovative prothetische Lösungen anbieten, zum Beispiel auch patientenindividuelle MedentiCAD-Abutments. Der Zahntechniker, der mit 3shape, exocad oder Dental-Wings arbeitet, legt die Form des gewünschten Abutments selbst fest. Wir fräsen innerhalb von 48 Stunden in gewohnter Medentika-Präzision.

IPS hat einen gewachsenen Fankreis unter den Anwendern. Medentika brachte im Jahr 2009 mit Microcone das erste eigene Implantatsystem auf den Markt. Seitdem folgten mit Quattrocone, Procone und dem einteiligen Minicone drei weitere Systeme, alle made in Germany. Mit diesen vier Implantatsystemen decken wir fast das ganze Indikationsspektrum ab – und das zu wettbewerbsfähigen Preisen ohne Kompromisse bei Qualität und Service. Dazu zählt auch die besondere Garantieleistung von Medentika, die auch auf Fremdimplantaten gilt.

pip: Herzliches Dankeschön für dieses Gespräch. ●

Minimalinvasive Implantologie 2.0

Kaum jemanden verbindet man mehr mit minimalinvasiven Techniken als Prof. Dr. Tomaso Vercellotti, den Vater der Piezosurgery. Zu aller Überraschung stellte Mectron kürzlich mit dem Rex Piezoimplant ein sehr ungewöhnlich aussehendes Implantat speziell für atrophe Kieferkämme vor. pip wollte mehr wissen.



Interview mit Prof. Dr. med. dent. Tomaso Vercellotti

Implantologie Universität Genua

Ehrlich gesagt fanden wir das Rex Piezoimplantat auf den ersten Blick ziemlich schräg ...

Innovatives Denken und Konzepte abseits der eingetretenen Pfade wurden in ihren Anfängen oft als ‚schräg‘ angesehen, bis die Leute die Philosophie dahinter und ihren Sinn zu verstehen begannen. In diesem Fall reden wir ja auch nicht nur von neuer Hardware, sondern von einem gänzlich neuen chirurgischen Protokoll für extrem schmale Kieferkämme. Falls Sie sich erinnern, hatten wir tatsächlich, als wir seinerzeit die Piezosurgery vorstellten, ähnliche Reaktionen – und heute ist diese Technologie nicht nur sehr verbreitet, sondern wurde inzwischen auch von einigen Herstellern kopiert. Letzlich war es unser langjähriger und reicher Erfahrungsschatz in der Piezosurgery, der uns den Weg zum Rex Piezoimplantat gewiesen hat.

Für uns sieht es aus wie ein Hybrid aus einem früheren Blattimplantat und einem heutigen enossalen Implantat.

Damit werden Sie dem sehr differenzierten und durchdachten Design aber in keinerlei Hinsicht gerecht. Reden wir doch mal Klartext: Knochenaugmentationen mögen reizvoll für den Chirurgen sein, der mit Begeisterung und Freude all die ausgeklügelten Techniken anwenden kann – für den Patienten sind sie es nie. Wie können wir also Augmentationen vermeiden, ohne dabei die allerwichtigste Forderung aus dem Auge zu verlieren: Genug Knochen um das Implantat. Das Rex Piezoimplantat mit seinem revolutionären neuen Keil-Design ist ganz speziell für den extrem schmalen Kieferkamm gedacht. Zusammen mit der ebenfalls innovativen Piezosurgery-Expansionstechnik, deren kontrollierten, mikrofeinen Schneidetechniken und den inzwischen wohl bekannten Vorteilen für die Heilung, erzielen wir nun mit dem Pressfit-Finishing dieses speziellen Implantat-Designs großartige Erfolge im extrem schmalen Kiefer. Der besonders designte, innovative Implantatkörper gewährleistet dabei eine bessere und gleichmäßigere Kräfteinleitung und -verteilung durch die verschiedenen Knochenschichten mit ihren sehr unterschiedlichen Stärken hindurch.

So weit, so gut für die Chirurgie, aber muss ich dafür eine gewagte Prothetik in Kauf nehmen?

Keineswegs – im Gegenteil. Insbesondere in der ästhetischen Zone, bei einer hohen Lachlinie, brauchen Sie eine hervorragende Qualität der Gingiva. Es darf als allgemein bekannt vorausgesetzt werden, dass Sie das ohne ausreichendes Knochenlager nicht erreichen werden. Mit dem Rex Piezoimplantat schaffen Sie so viel Knochen um Ihr Implantat, dass das weichgewebige Resultat exzellent sein wird. Die weiteren prothetischen Techniken unterscheiden sich dann nicht dramatisch von den konventionellen, erzielen aber ein bedeutend besseres ästhetisches Ergebnis. Sie können mit dem Rex Piezoimplantat natürlich nicht einfach konventionelle Abutments oder Schrauben benutzen, das versteht sich bei diesem so andersartigen Design von selbst. Andererseits haben Sie wieder den Vorteil, dass Ihre Implantatposition von Anfang an klar ist, es gibt hier nur eine mögliche Richtung.

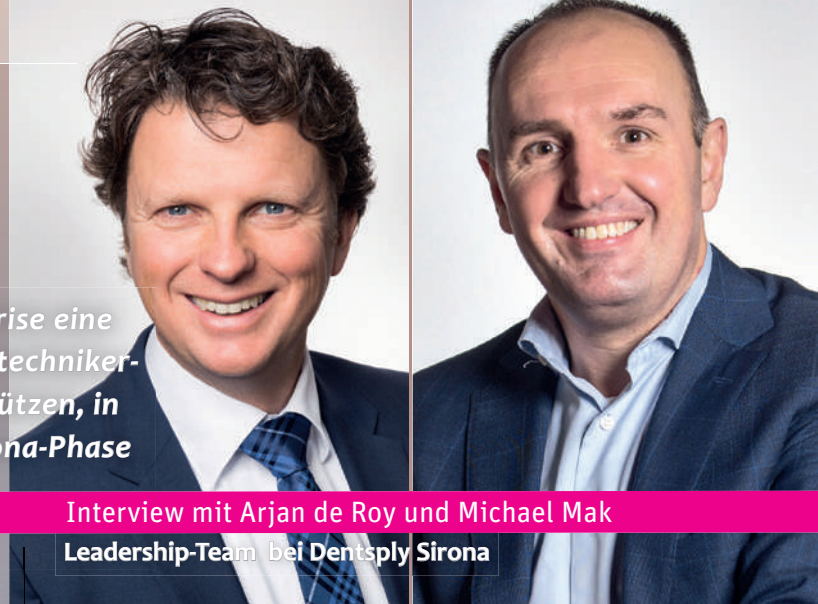Kann jeder erfahrene Chirurg oder implantologisch tätige Zahnarzt das Rex Piezoimplantat in seine Protokolle mit aufnehmen oder empfehlen Sie zunächst ein spezielles Training?

Wir empfehlen nicht nur, wir verlangen nahezu ein vorhergehendes Training – auch für erfahrene Chirurgen. Wie immer bei wirklich wahrhaftigen Innovationen müssen sich auch unsere Hände und unser Behandlungsgeschick abseits der eingetretenen Pfade bewegen. Zudem hat bisher jeder Zahnarzt in dem Moment, in dem er wirklich Hand anlegen durfte, sowohl die Philosophie als auch die herausragenden Vorteile des Rex Piezoimplantates sofort verstanden. Es löst viele heute noch persistierende Probleme in der Behandlung extrem schmaler Kieferkämme und ist eine ungeheure Verbesserung – sowohl für den Zahnarzt als auch dessen Patienten.

pip: Herzlichen Dank, Herr Prof. Vercellotti, für Ihre Zeit und Ihre Ausführungen. ●

Digitale Dynamik bei Dentsply Sirona

Dentsply Sirona hat mit Beginn der Corona-Krise eine Fülle an Angeboten entwickelt, um ihre Zahntechniker- und Zahnartztkunden in dieser Zeit zu unterstützen, in Kontakt zu bleiben und eine für die Post-Corona-Phase umso wichtigere hohe Effizienz der Labors und Praxen zu gewährleisten.



Interview mit Arjan de Roy und Michael Mak
Leadership-Team bei Dentsply Sirona

Inwieweit konnten Sie bereits auf bestehende eLearning-Programme, Webinare und Online-Tutorials zurückgreifen, und wie viel mussten Sie neu auflegen?

Wir bei Dentsply Sirona waren aus unserer technologischen Tradition heraus mit unter den ersten, die auch eLearning, Webinare und Online-Tutorials anboten. Allerdings konnten wir mit Einsetzen des Lockdowns und teilweise nur begrenzt geöffneten Praxen ein deutlich gestiegenes Nutzungsverhalten beobachten.

Schon sehr früh haben wir die spezielle Website ‚Für einander da‘ etabliert, mit allen Informationen zu den neuen Online-Angeboten, kostenlosen Live-Webinaren sowie Fragen und Antworten zu Covid-19 und wichtigen Informationen für Praxen und Labore. Uns lag sehr viel daran, mit unseren Kunden eng in Kontakt zu bleiben und zum Beispiel über den Außendienst in 1:1-Beratungsgesprächen auch individuelle Fragen zu beantworten. Selbst wenn bei unseren Kunden in den ersten Wochen der großen Verunsicherung vielleicht gar keine konkrete Kaufabsicht im Raum stand. Uns war umso wichtiger, zu zeigen, dass wir für sie da und ansprechbar sind.

Beschränken sich Ihre Lernangebote auf rein produktspezifische Themen?

Durch die enorme Breite unseres Produkt-Portfolios haben wir den Vorteil, den Nutzer nicht mit Dauerschleifen eines einzigen Themas langweilen zu müssen – wir sind hier also sehr breit aufgestellt. Unsere Lernangebote gehen vom Intraoralscan mit der Primescan über CAD/CAM-Prothetik, beispielsweise mit Cerec, bildgebende Systeme, Implantatchirurgie, Zahntechnik mit der InLab-Software bis zur Vernetzung einzelner Arbeitsplätze, um hier nur in dem für pip relevanten Gebiet der Implantologie und Prothetik zu bleiben. Daneben bieten wir viele klinische Fortbildungsangebote, stets getreu unserem Vorsatz ‚Praxen besser implantieren helfen‘. Hier kann der Nutzer über Live-OPs und Webinare sehr praxisbezogen neue Techniken und Protokolle studieren.

Speziell für den chirurgisch und implantologisch tätigen Zahnarzt sind aber immer auch – heute mehr denn je –

Hygienethemen von Interesse. Hier können wir von der Oberflächenhygiene bis hin zur Instrumentenaufbereitung mit allem dienen – auch für das Praxisteam. Nicht zu vergessen sind daneben die ‚soft skills‘: Während und in den Wochen nach dem Shutdown sahen sich die Anwender nach Aufnahme des normalen Praxisbetriebs noch mit sehr verunsicherten Patienten konfrontiert. Unser Webinar ‚Wie gewinne ich nach der Krise das Vertrauen meiner Implantatpatienten?‘ erfreute sich entsprechend großer Nachfrage und hat vielen unserer Anwender sehr konkret helfen können. Ganz analog haben wir dazu direkt einen Patientenflyer entwickelt und rasch produziert, der Zahnärzten dabei hilft, über die von ihnen getroffenen Schutzmaßnahmen zu informieren und ihre Patienten wieder unbesorgt in die Praxis einzuladen.

Wird man nicht langsam von den vielen Webinar- und Online-Angeboten fast schon erschlagen?

Ja, langsam ist auch das Online-Angebot überwältigend. Um eine gute Orientierung zu bieten, haben wir daher auf unserem eLearning-Portal alle Online-Angebote übersichtlich nach Themen sortiert – so kommt der Nutzer schnell zum für ihn Wesentlichen. Neben der genauen Kursbeschreibung erhalten Sie ausführliche Infos zu den Referenten, hier hat ja mancher seine Favoriten, deren Techniken er am besten findet. Wir laden dennoch ein, einfach einmal zu stöbern, es gibt wirklich viele spannende Themen.

Sicherlich werden mit dem nun wieder angelaufenen normalen Praxisbetrieb und später auch wieder möglichen Roadshows und Kongressen die Online-Nutzungszahlen ein wenig abnehmen – andererseits haben sich ersichtlich viele Anwender neu mit dem digitalen Medium angefreundet und werden sicher diese sehr ökonomische und ökologische Fortbildungsart intensiv nutzen. Wir beobachten in jedem Fall eine Nutzung auf hohem Niveau und werden daher unser Angebot diesen Bedürfnissen weiter anpassen und ausbauen, zum Beispiel mit unserem Online-Kongress ‚DS Live 2020‘. Sie dürfen also gespannt bleiben.

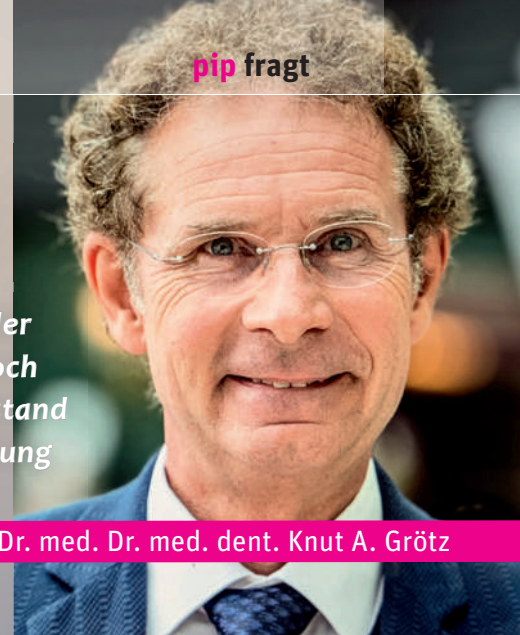pip: Herzlichen Dank für dieses Gespräch, meine Herren. ●

Über den aseptischen OP hinausdenken!

Sehr frühzeitig reagierte die DGI e.V. auf das Covid-19 Szenario mit der Voraussicht, dass den Zahnarzt diese oder eine ähnliche Situation noch länger begleiten wird. Mit Unterstützung der Straumann Group entstand kurzfristig eine Leitlinien vergleichbare, praktische Verhaltensanleitung für alle drei in der Therapie beteiligten Gruppen.

Interview mit Prof. Dr. med. Dr. med. dent. Knut A. Grötz

Präsident der DGI



Welche erste Fragestellung tat sich für Sie auf?

Wichtig war doch zunächst die Feststellung: Es passiert nicht nur ‚nichts‘, wenn der Patient nicht mehr in die Praxis kommt, sondern in vielen Fällen verschlechtert sich die Mundgesundheit dramatisch. Damit auch die immunologische Abwehr, und eine der Eintrittspforten auch dieses neuen Virus würde geschwächt. Es geht also gar nicht in erster Linie um wirtschaftliche Aspekte, sondern um gesundheitliche, wenn Praxisschließungen als Lösung nicht akzeptabel sind.

Praxis ‚as usual‘ aber ebenso wenig ...

Die Praxis an sich durchaus – die meisten, vor allem implantologisch tätigen Zahnärzte, sind in ihren Hygienevorkehrungen und -protokollen auf eine solche Situation bestens vorbereitet. Zahnmediziner und ihr Team selbst sind keine besondere Risikogruppe, da hier der Umgang mit Mund-Nasenschutz und besonderer Hygiene im Gegensatz zu den Facharztgruppen der Ophthalmologen oder HNO-Ärzte schon immer implementiert war. Allerdings geht es nun darum, das Risikoprofil des Patienten über die uns bekannten Kautelen hinaus neu zu definieren und dabei weit über den aseptischen OP hinausdenken. So muss ich zum Beispiel auch die im Rahmen der Behandlung notwendigen und eventuell wiederholten Wege meines Patienten und seinen Aufenthalt im öffentlichen Raum mit einrechnen, und die Situation in meinem Empfangs- und Wartebereich, um hier die Möglichkeiten einer Infektion zu vermeiden und den Patienten in seinem Verhalten sicher und gut anzuleiten. Denken Sie an die Großkliniken: In deren OP musste eigentlich nichts verändert werden, sehr wohl aber im Eingangs- und Wartebereich. Dann muss ich mich fragen: Welche Patienten sind originäre Risikopatienten? Welche sind Covid-19-Risikopatienten? Und welche Behandlung ist unter diesen Aspekten notwendig? Und dann gilt es, Behandler, Team und auch den Patienten in die erforderlichen Verhaltensweisen nahtlos einzubinden.

Ab welchem Risiko verweise ich einen Patienten an eine spezialisierte Praxis oder ein Zentrum?

Manifest Covid-19-Erkrankte mit unaufschiebbarem Behandlungsbedarf gehören verbindlich in ein geeignetes Zentrum. Allein in Hessen konnten wir in kürzester Zeit zehn davon etablieren. Das hat übrigens mit Überforderung der anderen Praxen rein gar nichts zu tun! Während es absolut unseriös wäre, alle Praxen schließen zu wollen, ist eine Verweisung solcher manifest Erkrankten ein ganz normales Überweiserwesen, wie wir es auch in anderen komplexen Fällen pflegen.

Wie entstand die Kooperation mit der Straumann Group?

Ich kann nicht anders als meinen tiefst empfundenen Respekt für die Verhaltensweise dieses Industriepartners auszudrücken. Man hätte annehmen können, dass für ein Industrieunternehmen in dieser anfangs für alle doch sehr verunsichernden Lage das erste Interesse darauf ausgerichtet sei, wie noch irgendwie weiter Implantate zu verkaufen seien, aber Straumann trat nach unserem DGI-Statement von sich aus an uns heran, um gemeinsam mit uns, Priv. Doz. Dr. Eik Schiegnitz und mir, eine Aufklärungskampagne zu entwickeln, aus der dieses inzwischen über 7.000-mal heruntergeladene eBook sowie die Interviewserie mit dem Oemus Verlag entsprang, die selbst in Universitäten von ganzen Gruppen angesehen wurde. Jede Zielgruppe innerhalb der Behandlung – Zahnarzt, sein Team, der Patient – hat ganz besondere Informationsbedürfnisse und diese wurden hier einzeln und mit Ansprache der spezifischen Gruppe aufbereitet. Wenn die Räder zwischen Zahnarzt, Team und Patient auf dieser Grundlage ebenso nahtlos und sauber ineinandergreifen wie bei der Erstellung dieser Kampagne, brauchen wir uns um einen erfolgreichen Umgang mit dieser und vermutlich auch kommenden kritischen Situationen keine Sorgen mehr zu machen.

pip: Herzlichen Dank für Ihre Zeit und dieses Gespräch, Herr Professor. ●

#TOGETHERSTRONG

www.frag-pip.de

Präzision und Innovation für digitale Implantat-Prothetik

Seit 2007 entwickelt und produziert NT-Dental als global agierender preiswerter Premiumhersteller hochpräzise Produkte im Bereich dentaler Implantat-Technologie. Immer mehr Kunden profitieren von den Möglichkeiten, prothetische Fertigungsprozesse und Behandlungsmöglichkeiten damit zu optimieren. Wie gelingt so etwas „Made in Germany“?

Wie können Sie sich kleinteilige Fertigung in Deutschland leisten?

Zunächst liegt das daran, dass wir hochautomatisiert produzieren, d.h. dass die Lohnkosten einen vergleichsweise geringen Anteil an den Herstellkosten aufweisen. Zum anderen ist das Entwicklungs- und Produktions-Know-How an unseren Produkten groß, auch oder gerade weil die Teile an sich sehr klein sind – ‚extreme Präzision‘ ist hier das Stichwort. Wir sind zudem nicht nur Fertigungsunternehmen, sondern auch Vordenker und Entwickler, der rechtzeitig zukunftsweisende Trends erkennt und in innovative Produkte umsetzt. Und hier verfügen wir in Deutschland über eine weltweit beneidete Ingenieurstradition.

Übrigens schätzen ganz besonders viele Kunden im Ausland die hohe Fertigungstiefe und die damit einhergehende Herstellungs- und Verarbeitungsqualität. Wir kontrollieren den Prozess vom Anfang bis zum Ende.

Woher gewinnen Sie Ihre Inspirationen für weitere Entwicklungen?

Wir leben vom sehr intensiven Austausch mit unseren Kunden, haben aber auch eine lange Tradition in der Forschungs- und Entwicklungsarbeit gemeinsam mit renommierten Universitätskliniken und Institutionen. Der digitale Workflow und die CAD/CAM-Fertigung erfahren aktuell eine rasante Dynamik, und so ist unser Produktportfolio einer steten Weiterentwicklung unterworfen.

Mit der Covid-19 Pandemie wird sich die Hygienekette nachhaltig verändern. Konventionelle Abformungen, die durch mehrere Hände gehen, werden zunehmend problematisch bzw. bei korrektem Prozedere sehr zeitraubend. Wir sind fest überzeugt, dass sich unter diesem Aspekt viele ganz neu mit den Vorteilen des IOS beschäftigen werden, und das ist der erste Schritt zur digitalen Fertigungskette.

Es bleibt für meine Praxis aber neben den Investitionen auch eine notwendige Umgewöhnung ...

Vernachlässigbar. Wir sind in allen wesentlichen Bibliotheken



Geschäftsführung;
Vertrieb Global



und Oliver Klein

Interview mit Christoph Röer, Dirk Jahn



vertreten, arbeiten mit allen maßgeblichen Software-Firmen bis hin zu den Herstellern von zahntechnischen Fräsmaschinen zusammen, um Zahnarzt und Zahntechniker weitestgehend im jeweils gewohnten Workflow belassen zu können – wegen NT muss niemand seine Praxis umrüsten. Falls jemand sich noch gar nicht mit digitalen Verfahren beschäftigt hat, bieten wir selbst hier einen sogenannten First-Level-Support und sind beim Aufspielen der Bibliotheken oder der Prüfbemusterung beim 3D-Druck behilflich.

Aber wenn ich ein NT-Abutment in meiner Praxis einsetze, verliere ich die Garantie meines Implantatherstellers!

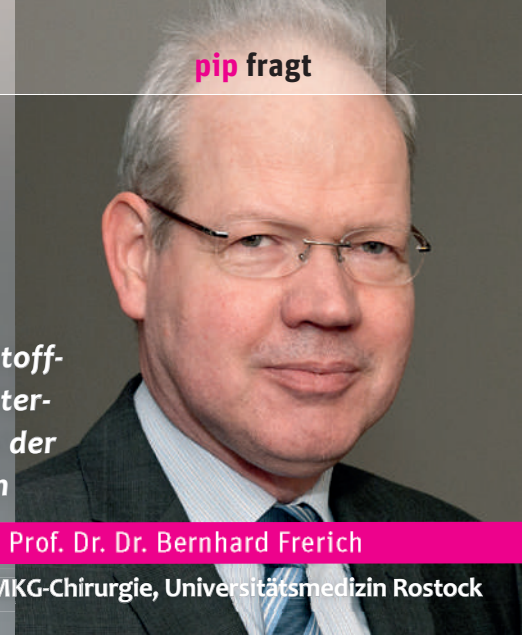Diese Legende scheint unausrottbar, ist aber falsch. Ihr Implantat ist in Deutschland als Medizinprodukt zugelassen. NT-Abutments sind ebenfalls in Deutschland als Medizinprodukt und für die Verwendung auf Implantaten zugelassen. Es gibt allein technisch keinen Grund, wieso ein NT-Abutment versagen sollte, wo es ein Originalteil nicht täte. So es aber dazu käme, wäre der Implantatanbieter ebenso in der Gewährleistung wie wir – je nachdem, wo es zum Problem gekommen ist. Übrigens stimmt es auch nicht, dass der Zahnarzt erst zum Hersteller im Sinne des Medizinproduktegesetzes mit allen bekannten Konsequenzen wird, wenn er Komponenten zweier unterschiedlicher Hersteller verbindet. Das ist er auch, wenn er Originalimplantate mit Originalabutments eines Anbieters verbindet.

Wir sind ja auch Originalhersteller, denn wir entwickeln und fertigen selbst und sind keine Kopisten. Und wir sind nicht nur in Deutschland, sondern auch in für ihre komplexen und harten Zulassungsverfahren berüchtigten Ländern wie den USA, Japan, Kanada und weiteren 40 Ländern weltweit zertifiziert und werden ‚Made in Germany‘ auch künftig verstärkt in internationale Märkte in Südamerika, Osteuropa, Südostasien und dem Mittleren Osten tragen.

pip: Herzlichen Dank, meine Herren, für dieses Gespräch. ●

Großes Potential für zahnfarbene Implantatkörper

An der Universität Rostock wurden die biomechanischen und werkstofflichen Eigenschaften des Hybrid-Implantats Tizio untersucht. Wir interessieren uns deshalb für die bisherigen Ergebnisse der ebenfalls an der Universitätsmedizin laufenden tierexperimentellen Untersuchungen und inwiefern sie bereits Prognosen für die Klinik erlauben.



Interview mit Prof. Dr. Dr. Bernhard Frerich

Direktor der Klinik für MKG-Chirurgie, Universitätsmedizin Rostock

Können Sie uns das Design Ihrer Studien kurz umreißen?

In einer der Studien wird das Einheilverhalten der Hybrid-Implantate mit zwei kommerziell verfügbaren Implantaten verglichen – einem Titan-Implantat und einem Implantat auf Zirkonoxid-Vollkeramikbasis. Es ist der präklinische Vergleich zu dem, was man heutzutage als ‚standard of care‘ betrachten darf. Wir untersuchen das Einheilverhalten an der Unterkieferbasis von adulten Minischweinen. Dabei geht es uns um Ausmaß und Geschwindigkeit der Osseointegration und Knochenanlagerung an der Implantatoberfläche wie auch die Knochenneubildung und potentielle Entzündungen/Gewebereaktionen in unmittelbarer Implantatumgebung.

Mit welchen Erwartungen sind Sie an die tierexperimentellen Studien herangegangen?

Schon mit der Erwartung, dass wir ein Einheilverhalten finden, das dem der heutigen Oberflächen bei Titanimplantaten entspricht. Wesentlicher Vorteil der Hybridimplantate ist die Farbe des Implantatkörpers in Verbindung mit der Stabilität und den mechanischen Eigenschaften von Titanimplantaten. Insofern sind die Hybridimplantate bereits im Vorteil, wenn sie eine den Titanimplantaten vergleichbare Einheilcharakteristik zeigen. Das ist nach den bislang vorliegenden Ergebnissen der Fall.

Welche Ergebnisse können Sie bereits fundiert kommunizieren?

Bisher sind die frühen und mittleren Beobachtungsgruppen vorläufig ausgewertet. Hier beobachten wir bei den Hybriden ein den Titanimplantaten absolut gleichwertiges Einheilverhalten und eventuell einen leichten Vorteil gegenüber denen aus Zirkonoxid. Das Handling bei der Insertion ist identisch zu dem bei Titanimplantaten. Verluste oder Entzündungen haben wir bislang keine gesehen.

Erlauben diese Ergebnisse irgendwelche Prognosen für eine zu erwartende klinische Performance beim Menschen?

Wenn sich die Ergebnisse im weiteren Versuchsablauf erhärten, kann erwartet werden, dass Hybrid-Implantate für bestimmte Konstellationen Vorteile erbringen. Ich würde dann erwarten, dass ihre Performance in den Bereichen Variabilität der Versorgung und bei weiteren Aspekten, der von heutigen Titanimplantaten entspricht und in puncto Ästhetik die der Titanimplantate übertrifft. Sie sind natürlich insbesondere für die Situationen geeignet, wo Vorbehalte gegen Titan als Implantatmaterial bestehen – ob nun berechtigt oder nicht. Denn tatsächlich ist die Titanunverträglichkeit ein sehr seltenes, wenn überhaupt vorkommendes Ereignis.

Gibt es parallel Kooperationen mit anderen Zentren und Projekte, von denen Sie sich in naher Zukunft weitere Erkenntnisse versprechen?

In der Tat wollen wir im Anschluss zusammen mit anderen Zentren mit einer klinischen Studie beginnen. Das ist auch notwendig, weil nur so fundierte Aussagen über die Verhaltenscharakteristik im Bereich der periimplantären Gingiva möglich sind. Hier erwarten wir ggf. auch Vorteile gegenüber Titanimplantaten bezüglich Plaqueanlagerung und konsekutiv bei der Entwicklung periimplantärer Entzündungen. Das ist aber bislang nur spekulative Vermutung und Gegenstand der Untersuchungen.

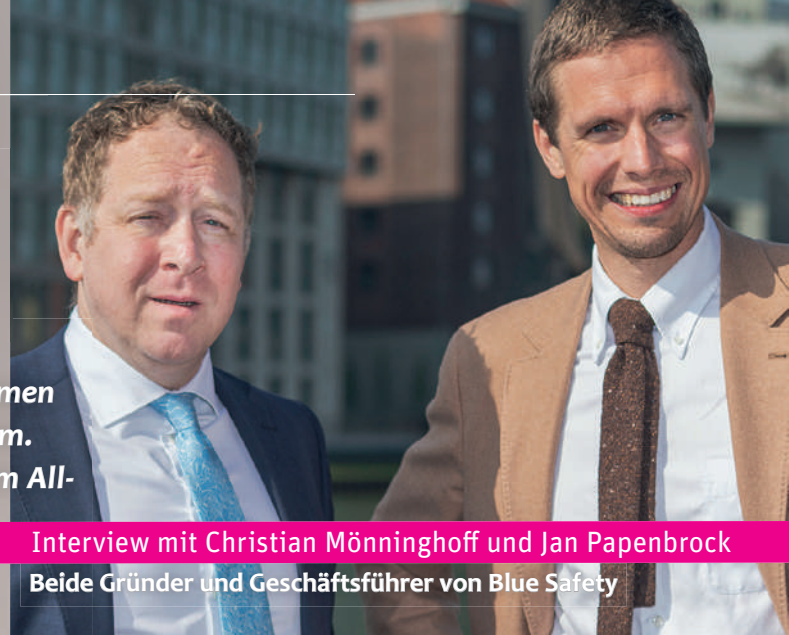Wie sehen Sie persönlich Hybridimplantate in der Implantologie und in welcher Hinsicht würden gut funktionierende Hybride Ihren klinischen Alltag beeinflussen?

Nicht nur aus chirurgischer Sicht ist die Verwendung zahnfarbener Implantatkörper hochattraktiv. Vorteilhaft ist das vor allem im sichtbaren Bereich, was zum Beispiel die Ästhetik beim dünnen Gingiva-Biotyp angeht. Ich sehe sie absolut an der ‚forefront‘, weil sie die Vorteile von Titan- und Keramikimplantaten vereinen. Möglicherweise können auch bezüglich der Oberfläche Vorteile gesehen werden, insbesondere hinsichtlich der Plaque-Anlagerung. Alles in allem sehe ich aber großes Potential und die Fragestellung bleibt spannend.

pip: Herzlichen Dank für Ihre Zeit und dieses Gespräch. ●

Nie war Hygiene so wertvoll wie heute

Zusammen mit **pip** feiert auch das Münsteraner Wasserhygiene- und Medizintechnologie-Unternehmen Blue Safety dieses Jahr sein zehnjähriges Jubiläum. Und trifft damit in eine Periode, in der Hygiene im Allgemeinen und eine gute Wasserhygiene im Speziellen wichtiger sind als je zuvor. Sind Sie ein Gewinner der Krise, wollte **pip** wissen?



Interview mit Christian Mönninghoff und Jan Papenbrock
Beide Gründer und Geschäftsführer von Blue Safety

Sie sind im Mai 2010 mit zwei Mann gestartet ...

Genau, zu Beginn haben wir alles selbst gemacht, um unsere Kunden bestmöglich zu schützen und unterstützen. Wir hingen am Telefon, klärten auf, fuhren zu den Kunden, installierten, warteten, nahmen Wasserproben – kurzum das volle Programm. Der Tag hatte einfach nicht genug Stunden und die Nachfrage nach unserem Full Service stieg stetig. Eine erste Sekretärin wurde eingestellt, dann ein erster Techniker und so weiter. Heute umfasst das Team in Münster über 70 interdisziplinäre Spezialisten, ein eigenes mikrobiologisches Labor wurde aufgebaut und unser Haus platzt aus allen Nähten, sodass wir derzeit einen Neubau planen. In Nürnberg gibt es bereits einen zweiten Standort, weitere stehen auf der Agenda. Schließlich vertrauen immer mehr Praxisbetreiber auf unser Safewater System, das ihnen einen echten Mehrwert bietet. Und auch für ältere Dentaleinheiten, die über keine integrierte Trinkwasser-Sicherungseinrichtung verfügen, haben wir mit der neuen Safebottle eine Lösung gefunden. Für den Zahnarzt selbst ändert sich nichts. Außer, dass er sich ruhigen Gewissens der Behandlung widmen kann, ohne sich um die Sicherheit der Beteiligten zu sorgen.

Wie oft hören Sie heute noch den Vorwurf aus Ihren Anfängen, Sie machten ein Problem aus einer Sache, die gar keines sei?

Uns wehte von Anfang an ein starker Gegenwind aus Industrie und Politik entgegen – auch heute noch. Dass die weitverbreiteten Desinfektionsmethoden auf Wasserstoffperoxidbasis unwirksam sind, wiesen bereits Studien aus den 1970er-Jahren nach und trotzdem sind diese weiterhin im Einsatz. Der Zahnarzt wählte und wählt sich teilweise weiterhin also zu Unrecht in Sicherheit. Das konnten wir so nicht akzeptieren und entwickelten mit Hygieneinstituten eine wirksame Lösung mit dem Ziel, die Sicherheit aller Beteiligten zu gewährleisten und sie im Alltag zu entlasten. Mittlerweile ist das Thema Wasserhygiene in der Zahnärzteschaft angekommen. Immer mehr erkennen die Auswirkungen mangelhafter Wasserhygiene auf den Praxisbetrieb und die Wichtigkeit

der Prävention für eine lückenlose Wasserhygiene. Das zeigt das überaus positive Feedback unserer inzwischen weit mehr als 1.000 Partnerpraxen.

Und nun gibt Ihnen Covid-19 – der muss jetzt sein – richtig Wasser auf die Mühlen?

Das Thema Hygiene und unser Einsatz, dafür alles zu tun, dient nur dazu, dass der Zahnmediziner als Sieger aus dieser Zeit hervorgeht. Denn schon vor Covid-19 gab es in den Wasserführenden Systemen gefährliche Keime. Denken Sie bloß an Infektionen durch Legionellen oder Pseudomonas – das sind sicher keine Erkrankungen, die ein Zahnarzt auf sein Gewissen laden möchte. Zudem müssen alle Zahnärzte ja nun die finanziellen Einbrüche des Frühjahrs wieder auffangen. Da ist es umso besser, wenn er sich auf die wirtschaftlich lukrativen Tätigkeiten konzentrieren kann und das Thema Wasserhygiene aus dem Kopf hat. Aber ja, die Pandemie bestätigt uns in unserer Entscheidung, uns mit ganzer Konzentration und Leidenschaft der Hygiene zu verschreiben.

Sie sind und bleiben preislich aber eine Luxus-Variante, oder?

Nein, bereits mehr als 1.000 Praxen und Kliniken arbeiten inzwischen mit dem Safewater Konzept, wie zum Beispiel schon seit acht Jahren die Zahnklinik Witten/Herdecke. Viele dieser Praxen haben die Investition in Safewater mit den seitdem deutlich geringeren Reparaturkosten, Ausfallzeiten und Neuanschaffungen von Geräten gegengerechnet. Sie kommen geschlossen nicht etwa nur auf ein ausgeglichenes Ergebnis, sondern auf eine klare Ersparnis von je nach Praxisgröße bis zu 10.000 Euro im Jahr! Außerdem kann und darf Wasserhygiene kein Luxus sein. Sicherheit ist schließlich ein wichtiger Faktor in einer Zahnarztpraxis und keine Eventualität, über die man irgendwann vielleicht einmal nachdenken kann. Wasserhygiene ist und bleibt eine absolute Notwendigkeit, auf die kein Praxisbetreiber verzichten darf.

pip: Herzlichen Dank, meine Herren für dieses Gespräch. ●

5 Jahre Full Smile im Dienste der Zahnmedizin

Nicht erst seit der Verunsicherung durch Covid-19 besannen sich viele wieder auf den Wert der persönlichen Kontakte, der nachhaltigen und zuverlässigen Zusammenarbeit und eines vertrauensvollen Verhältnisses, bei dem man sich auf das Wort des Partners verlassen kann. Diese Werte haben Full Smile-Dental Partner nun ins fünfte erfolgreiche Jahr geleitet.

Unternehmensgründer Lütfü Agic ist in der „Szene“ kein Unbekannter. Nach Führungspositionen in zwei international tätigen Implantologieunternehmen mochte es zunächst eine Überraschung sein, als er sich 2015 in Karlsruhe selbstständig machte – schlüpft man in Zeiten der Globalisierung und immer rascheren Drehzahlen doch lieber unter das Dach eines Konzerns. Lütfü Agic hatte aber von Anfang an eine klare Vision und mit C-Tech Implant für den Start einen guten Partner. Die C-Tech-Linie bietet ein bewährtes, hoch primärstabiles und einfach zu handhabendes Implantatsystem „Made in Europe“ in verschiedensten Durchmesser und Längen für praktisch alle Indikationen an. Mit der Zeit wurde das Portfolio durch chirurgische Instrumente der devemed und Biomaterialien von Bioteck ergänzt. Vom partikulären Knochenersatzmaterial über Membranen bis hin zum Knochenblock reicht hier das Angebot. Bioteck hat dabei eine spezielle Methode zur Deantigenation entwickelt, bei dem der kollagene Bestandteil und die mechanische Resistenz der Ausgangsgewebe und ihre hervorragenden biologischen Eigenschaften erhalten bleiben, eine Infektionsübertragung aber praktisch ausgeschlossen ist. Das Traditionsunternehmen devemed bietet chirurgische Instrumente von exzellenter Qualität und Haltbarkeit, Pin-Sets und Osteosyntheseschrauben sowie die Tools für die modernen Umbrella- oder Tentpole-Techniken.

Mit dem Ohr am Herzen des Zahnarztes

Kunden schätzen und loben vor allem die leichte Erreichbarkeit und das gute Netzwerk der Full Smile-Dental Partner. Dafür verbringen Lütfü Agic und sein Team nicht nur den Großteil der Werktage „auf der Straße“, sondern sind auch an vielen Fachveranstaltungen präsent, unterstützen regionale Fortbildungen und halten engen Kontakt zu diversen Fachgesellschaften. „Zahnärzte haben ungebrochen das Bedürfnis, sich mit jemandem



1



2

auszutauschen, der in ihrer Welt gut vernetzt ist, der die Bedeutung oder eben auch mangelnde Bedeutung eines scheinbaren Trends einschätzen und für den in jeder Praxis sehr spezifischen Patientenstamm den ein oder anderen besonderen Rat geben kann“, so Lütfü Agic.

Service kommt nie aus der Mode

Wer die persönliche Beratung und den unmittelbaren Kontakt in Zeiten der Online-Bestellmöglichkeiten und des eLearnings für ein Auslaufmodell hält, wird hier eines Besseren belehrt. Speziell die große Verunsicherung zu Beginn der Covid-19-Krise zeigte wieder, wie froh die Zahnärztin und der Zahnarzt waren, sich mit ihren ganz persönlichen Bedenken und Sorgen an jemanden zu wenden, der sowohl sie als Person als auch ihre Praxisphilosophie bereits eine Weile kennt und mit dem sie dieselben Werte teilen. Ob es um simple Bestellungen, individuelle Beratungen, die pünktliche Lieferung, die Suche nach einem spezifischen Produkt oder praxisgerechte Schulungen geht: Mit Full Smile-Dental Partner sind mit einem Kontakt schon viele verschiedene Bereiche in der Praxis abgedeckt. Das Jubiläum darf vom ganzen Team mit Stolz gefeiert werden. ●

1 Lütfü Agic und Büromanagerin Diana Lalic blicken stolz auf fünf Jahre Full Smile zurück.

2 Medizinprodukteberater und gelernter Zahntechniker Thomas Kühnmann ist täglich unterwegs, um den Full Smile-Rundum-Service zu garantieren.

 Prof. Dr. Marcus Abboud Stony Brook, New York, USA Associate Dean for Digital Dentistry	 Dr. Michael Claar Kassel Implantologie, Oralchirurgie	 Prof. Dr. Dr. Michael Payer Graz, Österreich Orale Chirurgie, Implantologie, Geweberegeneration, Biomaterialien, Materialkunde	 Univ.-Prof. Dr. Dr. Ralf Smeets Hamburg MKG-Chirurgie, Implantologie, Hart- und Weichgewebsmanagement, Biomaterialien
 Univ.-Prof. Dr. Dr. Bilal Al-Nawas Mainz MKG-Chirurgie, Knochen- und Weichgewebsmanagement, EBM, Hygiene und Infektiologie	 Dr. Annette Felderhoff-Fischer München Oralchirurgie, Digitale Implantologie	 Dr. Pantelis Petrakakis Düsseldorf Fachzahnarzt für ÖGW, Fachjournalist, Epidemiologie, Statistik, Dental Public Health	 Dr. Önder Solakoglu Hamburg MCD, M.Sc. Implantologie, Parodontologie
 Dr. Dr. Eduardo Anitua Vitoria, (Alava), Spanien Regenerative Medizin, Implantologie, Prothetik	 Dr. Bernhard Giesenhausen Kassel Implantologie, Augmentation	 Dr. Volker Rabald Mengkofen Hart- und Weichgewebschirurgie, Implantologie	 Dr. Thomas Staudt Frankfurt/Main Implantologie, Laserzahnheilkunde
 ZA Tobias Bauer Singen Allgemeinzahnarzt, Parodontologie, Fachjournalist	 Dr. Sven Görrissen Kaltenkirchen M.Sc. Implantologie, Knochenregeneration, Implantatprothetik, Vorstandsmitglied DGOI	 Dr. Peter Ranzelzhofer München Implantologie, Prothetik	 Dr. Marius Steigmann Neckargemünd Implantologie, Adjunct Clinical Associate Professor University of Michigan
 Dr. Georg Bayer Landsberg am Lech Implantologie, Knochenregeneration, Prothetik, Past Präsident DGOI	 ZT Uli Hauschild San Remo, Italien Computergesteuerte Implantologie, Digitale Zahnmedizin, Komplexe Behandlungsplanung, Implantatprothetik, Ästhetik	 Prof. Dr. Thomas Ratajczak Sindelfingen, Ulm Medizinrecht, Sozialrecht	 Dr. Dr. Alexander Steiner Berlin Implantologie, Epithetik
 Dr. Sebastian Becher Düsseldorf Parodontologie, Implantologie, Perimplantitis-Behandlung	 Prof. Dr. Joachim S. Hermann Stuttgart Implantologie, Parodontologie, Ästhetische Zahnmedizin	 Dr. Stefan Ries Wertheim Implantologie	 Priv.-Doz. Dr. Dr. Philipp Streckbein Limburg, Gießen Mund-, Kiefer und Gesichtschirurgie, Implantologie, Knochenmanagement
 Dr. Angela Bergmann Düsseldorf Fachzahnärztin für ÖGW, Fachjournalistin, Infektionshygiene	 Dr. Oliver Hugo Schweinfurt Implantatchirurgie, Implantatprothetik M.Sc. Parodontologie, M.Sc. Implantattherapie	 Prof. Dr. Georgios Romanos Stony Brook, New York, USA Professor School of Dental Medicine Dept. of Periodontology	 Dr. Dr. Anette Strunz Berlin Fachärztin für Mund-, Kiefer-, Gesichtschirurgie, Implantologie, DVT, Pressesprecherin DGI
 Prof. Dr. Fred Bergmann Viernheim Oralchirurgie, Implantologie, PA Past Präsident DGOI, ICOI	 Dr. Mario Kirste Frankfurt/Oder Implantologie, Bone-Management	 Prof. Dr. Dr. Daniel Rothamel Mönchengladbach Implantologie, Augmentationen, Biomaterialien, MKG-Chirurgie	 Dr. Georg Taffet Rielasingen-Worblingen M.Sc. Implantologie und Orale Chirurgie
 Dr. Sven Marcus Beschnidt Baden-Baden Implantologie, Spezialist für Prothetik	 Dr. Christian Köneke Bremen CMD-Therapie, Implantologie, Parodontologie	 Priv.-Doz. Dr. Dr. Markus Schlee Forchheim Implantologie, Parodontologie	 Dipl. ZT Olaf van Iperen Wachtberg Implantologie, Ästhetik
 Dr. Peter Bongard Moers Behandlungsplanung (funktionell/ästhetisch), Implantologie, Parodontologie	 Dr. Henriette Lerner Baden-Baden Implantologie, Parodontologie, Ästhetische Zahnheilkunde	 Dr. Doris Seiz Kelsterbach Implantologie, Oralchirurgie	 Dr. Bastian Wessing Aachen Implantologie, Implantatprothetik, Hart- und Weichgewebsmanagement, GBR, Sofortimplantationen
 Dr. Claudio Cacaci München Implantologie, Implantatprothetik	 Dr. Wolf-Ullrich Mehmke Chemnitz Implantologie, Laserzahnheilkunde	 Dr. Alexa van Schöll Düsseldorf Ästhetische Zahnmedizin, Implantologie, Implantatprothetik	 Dr. Dr. Bijan Zahedi Ratingen Implantologie

Haben Sie eine Anregung oder Frage? Wünschen Sie ein spezielles Thema in pip oder möchten Sie mit einem Mitglied des pip EA – Editorial Advisory Boards Kontakt aufnehmen? Schreiben Sie einfach an: ea@pipverlag.de

pip impressum

Verlegerin:
Marianne Steinbeck
ms@pipverlag.de

Chefin vom Dienst:
Dr. med. dent. Angela Bergmann
ab@pipverlag.de

Redaktion:
Marianne Steinbeck (V.i.S.d.P.)
Dr. med. dent.
Peter Ranzelzhofer
pr@pipverlag.de
Dr. med. dent. Thomas Staudt
ts@pipverlag.de

Chefredakteur Wissenschaft International:
Dr. med. dent. Pantelis Petrakakis
pp@pipverlag.de

Ressortleitung:
Kerstin Jung
kj@kommunikation-dental.de

Abo-/Leserservice:
leser@pipverlag.de

Recherche & Archiv:
Christa Partenhauser
cp@pipverlag.de

Webdesign und Online-Support:
Mike Kieschnick
mk@pipverlag.de

Anzeigen & PR:
Gisela Feldmann
gf@pipverlag.de

Grafik & Layout:
Jan Szepepanski
info@sczep.de

Druck und Vertrieb:
Gotteswinter und Aumaier GmbH
Joseph-Dollinger-Bogen 22,
80807 München
www.gotteswinter.de

Verlag:
pipVerlag
Badstr. 5 · 83714 Miesbach
Tel.: 08025-5785
Fax: 08025-5583
www.frag-pip.de

Andere als mit redaktions-eigenen Signaturen gezeichnete Beiträge und als redaktionsfremd gekennzeichnete Sonderteile unterliegen nicht der Verantwortlichkeit der Redaktion. Alle Rechte, auch das der Nutzung in elektronischen Datenbanken, sind dem Verlag vorbehalten.

Für unverlangt eingesandte Materialien wird keine Haftung übernommen. Bei Einreichung von Manuskripten und sonstigen Materialien gilt das Einverständnis zur vollen oder auszugsweisen Veröffentlichung, auch in elektronischen Medien, als gegeben.

Frequenz:
6 x jährlich (Februar, April, Mai, August, September, November) Einzelpreis € 14,00
Jahresabonnement in Verbindung mit weiteren Online- und Veranstaltungsnutzen: € 68,00 inkl. Versand in Deutschland/zzgl. Versand ins Ausland.

11. Jahrgang 2020
Es gilt die Anzeigenpreisliste Nr. 11, gültig ab 08.08.2019
Druckauflage: 15.020 Expl.
Verbreit. Auflage: 15.000 Expl.

 IVW-geprüft II. Quartal 2020
IVW-geprüfte Auflage – klare Basis und Sicherheit für Werbekunden

Diese Ausgabe enthält Beilagen von:
Acteon Germany GmbH, BLUE SAFETY GmbH, Cleanimplant Foundation, DGOI e.V., Full Smile, LOGON, Mectron Deutschland GmbH, Megagen Inc., pipVerlag

Termine: pip Ausgabe September 2020
Redaktionelle Beiträge: 07.08.2020
Anzeigenbuchungen: 2020 ausgebuht
Beilagen: 2020 ausgebuht
www.frag-pip.de: 2020 ausgebuht
pip Newsletter: 2020 ausgebuht



BLUE SAFETY

Die Wasserexperten

Mit **SAFEWATER** und
rechtssicherer Wasserhygiene:
Geld sparen, Rechtssicherheit gewinnen,
vor Infektionen schützen.




Jetzt Ihren **persönlichen Beratungstermin** vereinbaren:

Fon **00800 88 55 22 88**

www.bluesafety.com/Goldstandard

 **0171 991 00 18**

 **Vor Ort oder per Video-Beratung**

BLUE SAFETY
Premium Partner
DEUTSCHER ZAHNARZTTAG
für den Bereich
Praxishygiene

