Dr. med. dent. Andreas W. Benecke, M.Sc.

Sofortimplantation mit provisorischer Sofortversorgung und Sofortbelastung

Sind moderne Implantatkonzepte die Zukunft im Hinblick auf Erhalt von Hart- und Weichgewebe?

- 2001-2006 Studium Zahnmedizin, Universitätsklinik Hamburg-Eppendorf
- 2007-2012 Assistenzzahnarzt in der zahnärztlichen Prothetik, UKE
- 2008 Zertifizierter Implantologe (ZAEK-HH)
- 2012 Experte und Referent, ROL und KOL (z.B. 3M, Philips, Dental Online College)
- 2012 Ernennung zum Teacher of the Year (ToY), Universitätsklinik Hamburg-Eppendorf
- 2012 Ernennung zum Spezialisten für Prothetik (DGPro)
- 2013 Ernennung zum Master of Science für Prothetik (M.Sc., Uni Greifswald)
- 2014 Gründung der Zahnarztpraxis in der Feldstraße, Elmshorn
- 2017-2020 Praxis+Award
- 2018 Ernennung zum Ambassador of Excellence

- **benecke@zahnarztpraxis-elmshorn.de**
- **www.zahnarztpraxis-elmshorn.de**
- **instagram: @the_dentistas**

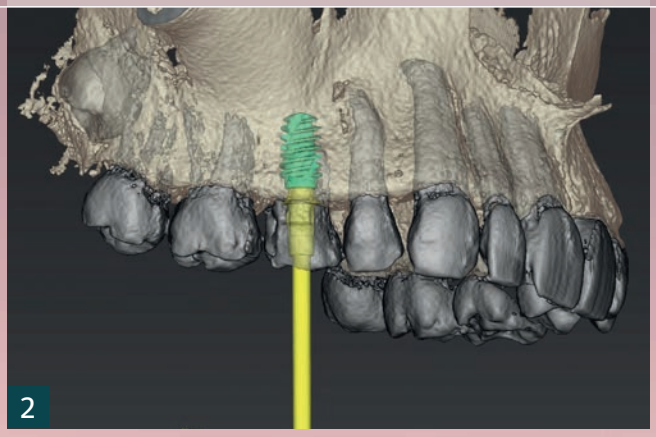

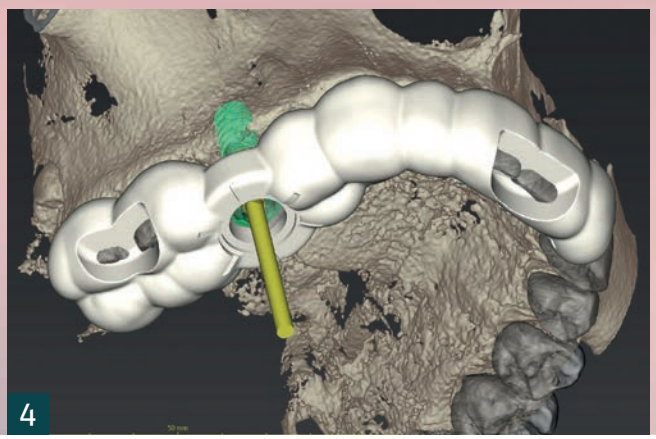

Implantologische Sofortversorgungs- und Sofortbelastungskonzepte sind ein beliebtes Thema und Gegenstand zahlreicher wissenschaftlicher Publikationen. In den vergangenen Jahren wurden die Implantologie und die zahnärztliche Prothetik und damit verbundene Konzepte kontinuierlich weiterentwickelt, um das ästhetische Ergebnis, d. h. den Erhalt von Hart- und Weichgewebe und Knochenniveau, sowie die Langzeitergebnisse zu verbessern [1,2].

Ein wichtiger Punkt bei der implantologischen Sofortversorgung ist der Erhalt der knöchernen Strukturen. Dazu ist eine funktionelle Belastung obligat, die mit einer Sofortimplantation und entsprechender Belastung eingeleitet werden kann [3].

Die Vorteile der Sofortimplantation sind der direkte Zugang zur Alveole und damit die Möglichkeit, ohne Lappenbildung zu implantieren. Der Erhalt der Blutzufuhr und die geringe Knochenresorption sowie keine Narben, geringe Schwellung, keine Nähte und eine schnellere Vorgehensweise zählen zu den wesentlichen Faktoren der Sofortimplantation. Allerdings birgt das Vorgehen auch Nachteile, wie schlechtere Sichtverhältnisse in Bezug auf apikale Läsionen und Fenestrierungen; gegebenenfalls ist es schwieriger, Granulationsgewebe zu entfernen und die bukkale Lamelle kann nicht überkonturiert werden [5].

Die Metaanalyse von Zhuang [6] kommt zu dem Ergebnis, dass beim lappenfreien Zugang das Risiko für Implantatversagen höher sein kann, insbesondere im Fall von Sofort- oder Frühbelastung. Nichtsdestotrotz führt diese Vorgehensweise zu einem verbesserten Knochenerhalt. Zahlreiche Studien belegen auch, dass die Knochenregeneration auch bei Defekten der fazialen Lamelle durch den lappenfreien Zugang unterstützt werden kann. Darüber hinaus trägt die Sofortimplantation zum langfristigen Knochenerhalt bei [7-11].

1 Zahnfilm regio 55 (Ausgangsbild) präoperativ.

2 Smile in the Box Planung – Matching DVT-Scan und 3Shape-Scan.

3 Smile in the Box DVT – Ansicht von transversal.

4 Die digitale Bohrschablone (Smile in the Box).

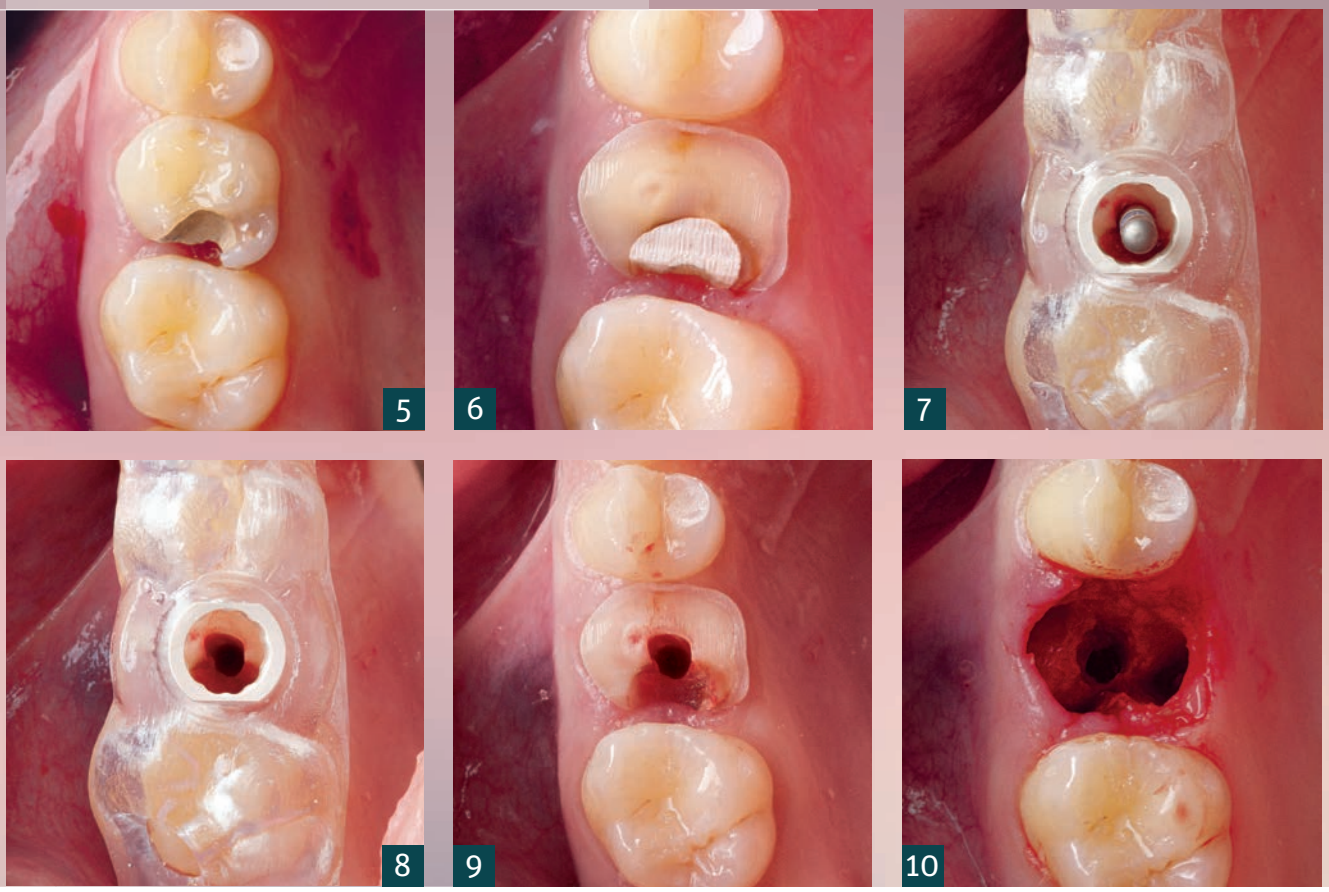

Ausgangssituation

Die Patientin stellte sich zwei Jahre zuvor das erste Mal in unserer Praxis vor. Es erfolgte eine eingehende Untersuchung und die Erhebung des Parodontalen-Screening-Indexes (PSI) sowie die Anfertigung von Röntgenbildern, d.h. einer Panoramaschichtaufnahme (PSA) und mehreren Zahnfilmen. Die Allgemeinanamnese der Patientin war unauffällig.

Der extraorale Befund war frei von pathologischen Fragestellungen. Der Funktionsbefund war unauffällig. Zum Zeitpunkt der Untersuchung fehlten die Zähne 18, 28, 38, und 48. Die Zähne 55, 65, 75 und 85 waren in situ bei gleichzeitiger Nichtanlage (Aplasie) der Zähne 15, 25, 35 und 45. Der parodontale Befund zeigte eine leichte generalisierte Gingivitis. Der intraorale Schleimhautbefund war unauffällig.

Im Rahmen der Erstbefundung äußerte die Patientin pulpitische Beschwerden in regio 55 (Abb. 1). Klinisch auffällig war die provisorische konservierende Zementfüllung an Zahn 55, die zugleich die biologische Breite des Zahnes verletzt hatte. Die Erhaltungswürdigkeit des Zahnes im Hinblick auf die biologische Breite war unzureichend. Die Patientin wünschte eine implantatprothetische Versorgung. Die Alternative, eine Brückenversorgung, wurde im Hinblick auf die Opferung von gesunder Zahnhartsubstanz von beiden Seiten ausgeschlossen. Aufgrund der dünnen Datenlage bezüglich Adhäsivbrücken im Seitenzahnbereich haben wir gemeinsam auch diese Alternative verworfen.

Präimplantologische Planung

Zunächst wurden Situationsmodelle über einen konventionellen Alginatabdruck angefertigt. Es erfolgte die präimplantologische Diagnostik mittels digitaler Volumentomografie (DVT) und Auswertung der gewonnenen 3D-Daten sowie die Planung mittels Smile in the Box (Straumann) (Abb. 2, 3). Dieses bietet einen digitalen, modularen, integrierten Planungs- und Fertigungsservice für das gesamte chirurgische und prothetische Indikationsspektrum.

Nach dreidimensionaler Planung wurde eine 3D-Bohrschablone angefertigt (Abb. 4). Die Patientin wurde über den operativen Eingriff (Extraktion des Zahnes 55, interner Sinuslift mittels Osteotom, Implantation sowie provisorische Sofort-

5 Klinische Ausgangssituation des Milchzahns 55.

6 Der Milchzahn 55 wurde okklusal eingekürzt.

7 Schablone und Pilotbohrung durch den Zahn.

8 Sichtkontrolle: Schablone nach Pilotbohrung.

9 Weitere Pilotbohrung durch den Zahn 55 ohne Schablone.

10 Implantatbett und Sicht auf die vestibuläre und palatinale Alveole.

11

12

13

versorgung mittels Variobase und PMMA-Suprakonstruktion sowie der Verwendung des Knochenersatzmateriales (KEM) cerabone (Straumann, Botiss) aufgeklärt.

Operativer Eingriff

Ein provisorischer Abdruck (pV) wurde für die Herstellung eines direkten Provisoriums auf einer Straumann VarioBase genommen. Das operative Prozedere fand unter Lokalanästhesie statt. Zunächst wurde der Zahn (Abb. 5) okklusal reduziert (Abb. 6) und anschließend die digitale Bohrschablone auf Passung kontrolliert. Es erfolgte die Pilotbohrung durch die Furkation des Zahnes 55 (Abb. 7-9) und anschließend die Aufbereitung gemäß mitgeliefertem Bohrprotokoll (1 x Planfräser ø 4.2 mm; Velodrill (gelb) 2,8 mm Durchmesser, Velodrill ø 3,7 mm, Velodrill 4,2 mm ø bei einer anzunehmenden Knochendichte von T1) bis zum Kieferhöhlenboden. Nach der Implantatbett-Präparation erfolgte die atraumatische Entfernung der vestibulären und palatinalen Wurzeln unter Schonung der Weichgewebestrukturen und Erhalt des natürlichem Emergenzprofils (Abb. 10). Im Anschluss erfolgte die Sinusbodenelevation mittels Osteotom und das Einbringen von bovinem Knochenersatzmaterial. Nach Insertion des Implantats (Straumann BLX) (Abb. 11-15) wurden die vestibulären und palatinalen Alveolen mit dem verbliebenen Knochenersatzmaterial aufgefüllt (Abb. 16). Es erfolgte die Entfernung der Einbringhilfe und die Insertion der Variobase. Anschließend wurde der pV-Abdruck repositioniert, eine temporäre Krone hergestellt und zugleich mit der Variobase befestigt und verschraubt (Abb. 17). Aufgrund des atraumatischen Eingriffes konnte die Weichgewebemanschette erhalten werden. Der postoperative Verlauf stellte sich unauffällig dar (Abb. 18). Es erfolgten postoperative Kontrollen nach drei und zehn Tagen sowie eine Röntgenverlaufskontrolle nach acht Wochen. Der postoperative Verlauf zeigte stabile Hart- und Weichgewebsverhältnisse.

Epikrise

Anhand des klinischen Falles lässt sich feststellen, dass die Therapieentscheidung in Bezug auf die fehlende Erhaltungswürdigkeit des Milchzahnes 55, das heißt die Extraktion und immediate Implantation mit einer provisorischen Sofortversorgung eine gute Therapiemöglichkeit im Hinblick auf den Erhalt des Hart- und Weichgewebes darstellt.

11 Verpacktes BLX Implantat in SLActive.

12 BLX Implantat kurz vor der Insertion.

13 Die Benetzung der Oberfläche des BLX Implantats.

14

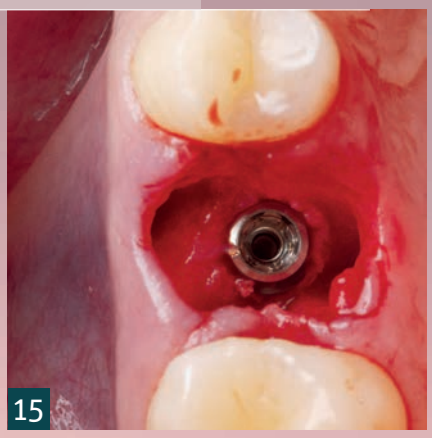
15

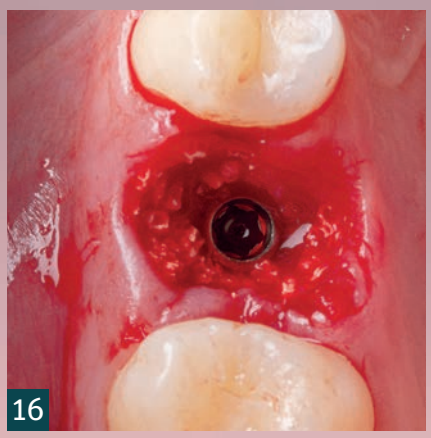
16

17

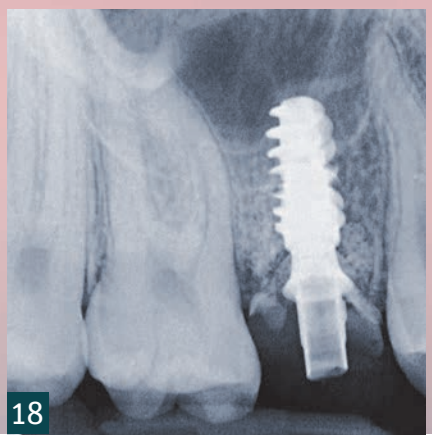
18

Fazit

Die Sofortversorgung bietet den Zahnärzten einen effizienten Workflow mit verkürzten Behandlungszyklen. Die SLActive Oberfläche des BLX Implantates ermöglicht eine drei bis vier Wochen verkürzte Einheilzeit und eine hohe und langfristige Vorhersagbarkeit bei Sofortbelastung, exzellente Erfolgsraten bei kompromittierten Patienten und fördert die Knochenregeneration selbst an kompromittierten Implantationsstellen.

Die Erkenntnisse zum Knochenerhalt bei sofortiger und später Implantation weisen keinen signifikanten Unterschied auf [12]. Der systematische Review und die Meta-Analyse von Mello bestätigen dies [13]. Allerdings finden sie eine signifikant bessere Überlebensrate für Implantate im ausgeheilten Kieferkamm.

Die Anzahl von Reviews, in der die Ergebnisse der vielfältigen Studien zusammengefasst wurden, bieten keine abschließend verbindliche Bewertung der Vorgehensweise. In den Konklusionen der Reviews bemängeln die Autoren die Heterogenität der Studien und die teilweise kontroversen Ergebnisse. Einig sind sich vermutlich alle, dass es einer gezielten Patientenselektion bedarf und die Patienten eng geführt werden müssen.

Scan mich!
LITERATUR
zu dieser Publikation

Abrechnungstipps
zu dieser Publikation
DZR | Blaue Ecke

14 BLX Implantat in situ, Einsatz der Schablone zwecks Positionskontrolle.

15 Positionierung des BLX Implantats im Verhältnis zu palatinaler und vestibulärer Alveole.

16 Einfüllen von Knochenersatzmaterial (cerabone).

17 Variobase und PMMA Temp auf dem Implantat verschraubt.

18 Postoperative Röntgenkontrolle mit Variobase.